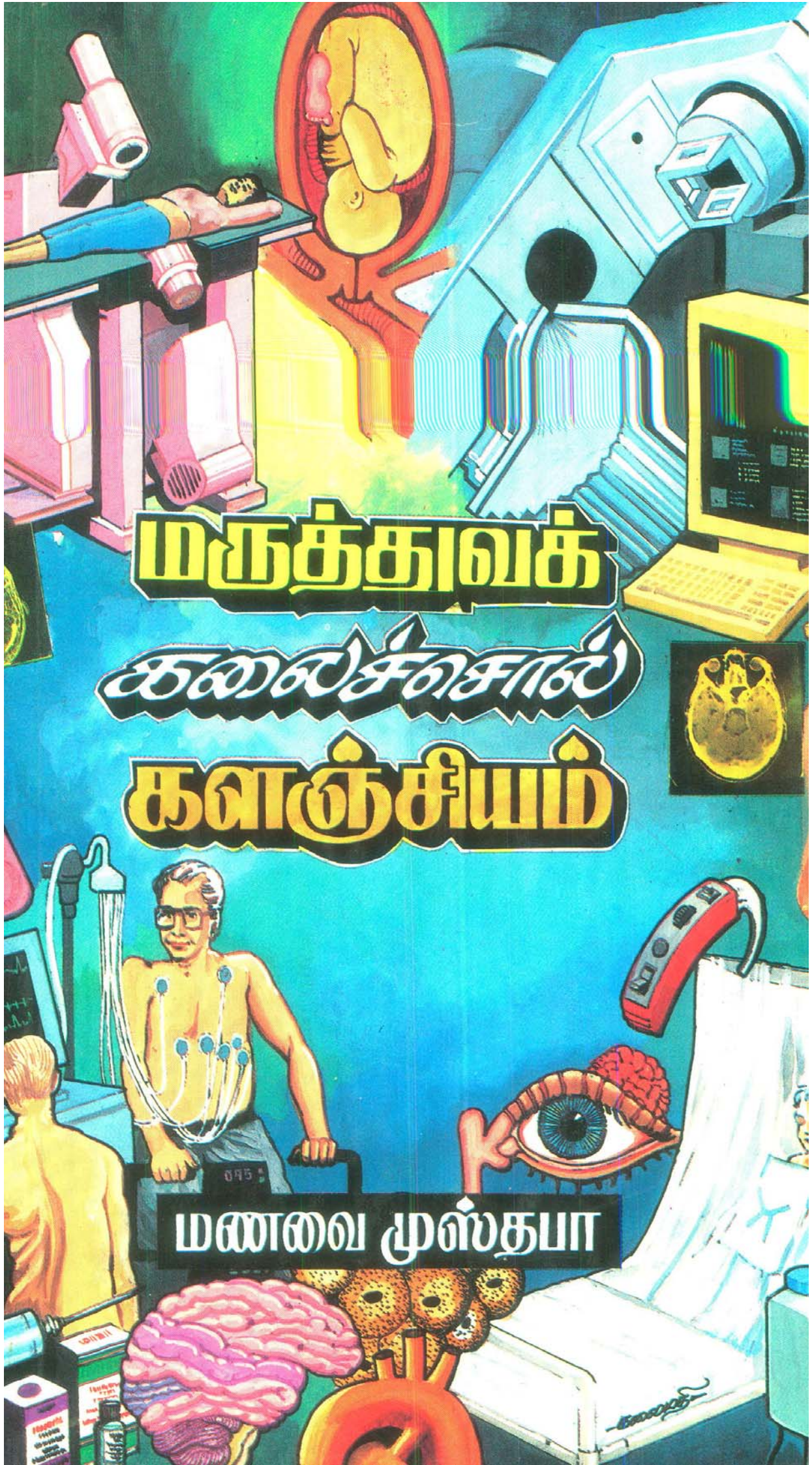



மருத்துவக்

கலைச்சொல்

களஞ்சியம்

மணவை முஸ்தபா

மருத்துவக் கலைச்சொல் களஞ்சியம்

வளாதமிழ்ச செலவர்
மணவை முஸ்தபா

விலை ரூ. 150/-



வெளியீடு :
மணவை பப்ளிகேஷன்
AE-5 (103) அண்ணா நகர்,
சென்னை - 600 040.

Maruthuva Kalaichchol Kalangiam

Valar Tamil Selvar
MANAVAI MUSTAFA

Price Rs. 150/-



Published by
MANAVAI PUBLICATION

AE-5(103) Anna Nagar,
Chennai - 600 040.

ஆயவாளர்
பேராசிரியர், டாக்டர்
லலிதா காமேஸ்வரன்
முன்னாள் துணைவேந்தர்
எம்.ஜி.ஆர். மருத்துவப் பல்கலைக் கழகம்

தொகுப்புத் துணைவர்
இரா. நடராசன், எம்.ஏ., பி.ஏ.எஸ்.,

வல்லுநர் :
டாக்டர் செம்மல் சையத் மீராசா,
எம்.பி.பி.எஸ்., டி.எல்.ஓ.

BIBLIOGRAPHICAL DATA

Title of the Book	Maruthuva Kalichchol Kalangiam
Author	Manavai Mustafa
Copyright holder	Author
First Edition	1996
Re-edition	2002
Paper used	16kg White Cream Wove
Size of the Book	Demy Octovo
Printing Points used	10 points
No of Pages	450 + 16 = 466 Pages
Price	Rs 150/-
Printer	Karis Offset Printers 60, Nelson Manickam Road, Aminjikara, Chennai - 600 029
Publishing Place	Manavai Publication AE-5 (103), Anna Nagar, Chennai - 600 040

நுழைவாயில்

எனது கால் நூற்றாண்டுக் கனவுகளிலொன்று இன்று நனவாக நூலுருவில் உங்கள் கரங்களில் தவழ்வது எனக்கு எல்லையில்லா மகிழ்வூட்டுவதாயுள்ளது நான் இலக்கியத்தையும் மொழியியலையும் முதன்மைப் பாடங்களாக எடுத்துப் படித்தவன் என்றாலும் எனக்கு எப்போதும் அறிவியல், தொழில் நுட்பப் பாடங்களில் குறிப்பாக மருத்துவத்துறை நூல்களைப் படிப்பதிலும் அவற்றைப் பற்றித் தமிழிலே சிந்திப்பதிலும் எனக்கு எப்போதுமே விருப்பம் அதிகம். மருத்துவத்தைத் தமிழில் சொல்ல வேண்டும் என்ற எனது விருப்பத்தை என் இளைய மகன் செம்மல் மூலம் நிறைவேற்றிக் கொள்ள விரும்பியதன் விளைவே அவன் மருத்துவ மாணவனாகியது. மருத்துவக் கல்லூரியில் அவன் காலடி எடுத்துவைக்குமுன் அவனிடம் என் உள்ளுணர்வுகளை வெளிப்படுத்தினேன்:

“உன் எதிர்கால நல்லாழ்வுக்காக மட்டும் உன்னை நான் மருத்துவம் பயில அனுப்பவில்லை. என்னுள் பல ஆண்டுகளாகக் கனன்று கொண்டிருக்கும் பேராசையொன்றை உன்மூலம் நிறைவேற்றி, உன் வாழ்வோடு என் வாழ்வையும் வெற்றியுடையதாக ஆக்கிக் கொள்ள வேண்டும் என்ற பேரவா எனக்குண்டு. நீ மருத்துவப் படிப்பை வெற்றிகரமாக முடித்தபின் உன்னால் எவ்வளவு முடியுமோ அவ்வளவு மருத்துவ நூல்களைத் தமிழில் தர வேண்டும். இவ்வெண்ணத்தை மருத்துவக் கல்லூரியில் கால்வைக்கும்போதே உறுதிமிக்க முடிவாக உன் உள்ளத்தின் அடித்தளத்தில் அழுத்தமாகப் பதிய வைத்துக் கொள்ள வேண்டும். மருத்துவத்தை ஆங்கில மொழிமூலம் படித்தாலும் அதைத் தமிழில் சொல்வது எப்படி என்ற சிந்தனை எப்போதும் உனக்கு இருந்து கொண்டே இருக்க வேண்டும். அப்படி நீ தமிழில் சொல்ல விழையும் அறிவியல், மருத்துவச் செய்திகளை இலக்கிய நயத்தோடும் கற்பனைத் திறனோடும் புனைகதை வடிவில் இயன்றவரை கூற முற்பட வேண்டும். அப்போதுதான் சாதாரணமானவர்கள் புரிந்து கொள்ளக் கடினமாக உள்ள மருத்துவச் செய்திகளும் எளிமையாக அமைந்து. சாதாரண படிப்புள்ளவர்களுக்கும் எளிதாகப் புரியவும் விரைவாக அவர்களைப் போய்ச் சேரவும் வழியேற்படும். இதுவே, மகன் என்ற முறையில் தந்தையாகிய எனக்கு நீ செய்யும் உண்மையான கைம்மாறாக இருக்கும். இதைத் தவிர வேறு எதையும் நான் உன்னிடம் எதிர்பார்க்கவில்லை. இதைச் செய்வதாக எனக்கு நீ உறுதி மொழி தர வேண்டும்” என்று நான் கூறியபோது, “உங்கள் விருப்பத்தை நிறைவேற்று

VI

வதையே என் வாழ்க்கையின் முக்கிய நோக்கமாகக் கொண்டு செயல்படுவேன்" என உறுதியளித்தான்.

என மகனோடு இணைந்து நானும் கடந்த ஆறாண்டு காலமாக மருத்துவப் பாடநூல்களைப் படித்து வரலானேன். என் ஐயப்பாடுகளையெல்லாம் நான் தமிழில் கேட்பதும் அவற்றிற்கான விளக்கங்களை அவன் எனக்குத் தமிழில் விளக்குவதும் வழக்கமாகியது. இதன்மூலம் எங்கள் இருவரிடையேயும் மருத்துவக் கருத்துக்களைத் தமிழில் பரிமாறிக் கொள்வது எளிதானதாக மட்டும் அமையவில்லை. இனிமையானதாகவும் அமைந்ததெனலாம். அப்போதெல்லாம் வெளிப்படும் கருத்துக்களைக் குறித்து வைத்துக் கொள்வதையும் நான வாடிக்கையாக்கிக் கொண்டேன். கடந்த ஆறு ஆண்டு காலமாக என் மகன் டாக்டர் செம்மலின உறுதுணையோடும் என் அருமை நண்பர் திரு இரா. நடராசன் அவர்களின் ஒத்துழைப்போடும் டாக்டர் லலிதா காமேஸ்வரன் அவர்களின் உதவியோடும் 'மருத்துவக் கலைச்சொல் களஞ்சியம்' எனும் பெயரில் இந்நூல் வெளிவந்துள்ளது.

எனினும், இதற்கான அடித்தளம் முப்பதாண்டுகட்கு முன்பே என் உள்ளத்தில் அழுத்தமாகப் போடப்பட்டிருந்ததை இந்நேரத்தல் நினைவுகூராமல் இருக்க முடியவில்லை.

இன்றைக்குச் சரியாக முப்பது ஆண்டுகட்கு முன்பு, 'Wonder Drugs' எனும் ஆங்கில மருத்துவ நூலை கென்மொழி கள் புத்தக நிறுவனத்துக்காகத் தமிழில் பதிப்பிக்கும் பணியை நான மேற்கொண்டபோதுதான், தமிழைப் பொறுத்தவரை இம்முயற்சியில் நாம் எங்கே நிற்க வேண்டியுள்ளது என்பது தெளிவாகப் புலப்பட்டது. அந்நூலை வெளியிட்டதனால் நான் பெற்ற பட்டறிவு மிகவும் பயனுள்ளதாயமைந்தது. 'உயிரியல்' என்ற நூலையும் 'யுனெஸ்கோ கூரியர் திங்களிதழில் தொடர்ந்து 1970இல் புற்றுநோய் பற்றியும் அடுத்து 1972இல் 'இதய நோய், பற்றியும் சிறப்பிதழ்களை தமிழில் வெளியிடும் போது மருத்துவத்தைத் தமிழில் செல்லும்போது எதிர்ப்படும் இடர்ப்பாடுகள் என்னென்ன என்பது புலனாகியது.

மருத்துவ நூல்கள் தமிழில் நிறைய வெளிவர வேண்டும் எனப் பெரிதும் விரும்புகிறோம். ஆனால், பிற மொழிகளில் வெளிவரும் அளவுக்கு அறிவியல், தொழில்நுட்ப, மருத்துவ நூல்கள் தமிழில் வெளிவருவதில்லை. இதற்கு என்ன காரணம்?

நம்மிடையே அறிவியல், தொழில்நுட்ப, மருத்துவத் துறைகளில் பொருளறிவும் தமிழறிவும் எழுத்துத் திறனுமிக்கவர்

கட்டுப் பஞ்சமில்லை. இத்துறைகளைப் பற்றித் தமிழில் தெளிவாகவும் திட்டமாகவும் விளக்கிக் கூற முடியும் என்ற ஆர்வத்துட்பின்பர் பலருண்டு. அவர்கள் எழுதவும் முனைகிறார்கள். அப்போது அவர்கள் முயற்சிக்குப் பெரும் முட்டுக்கட்டையாக வந்தமைவது கலைச் சொற்கள் (Technical terms) ஆகும். ஆங்கிலக் கலைச் சொற்களுக்கேற்ற நேர்த தமிழ் கலைச் சொற்களை, எழுத முனையும் எல்லோராலும் உரிய முறையில் கலைச் சொற்களை உருவாக்க இயலுவதில்லை. அதற்கேற்ற மொழியறிவும் இலக்கணப் புலமையும் போதிய அளவு இல்லாததால் ஆங்கிலக் கலைச் சொற்களை மொழி பெயர்ப்புச் செய்தும் சில சமயங்களில் ஒலி பெயர்ப்புச் செய்தும் பயன்படுத்த வேண்டிய கட்டாயச் சூழ்நிலை உண்டாகிறது. இதனால் கலைச் சொல் மொழிபெயர்ப்பு நீளமாகவும் பொருட் பிறழ்வுடையதாகவும் அமைய நேர்கிறது. பெயர்ப்பால் போதிய பொருள் விளக்கம் பெற முடிவதில்லை. இதனால் சொற்செட்டும் பொருட் செறிவு முடைய சுருங்கிய வடிவிலான கலைச் சொற்கள் உருவாக இயலாமல் போகிறது. இதன் விளைவாக ஆர்வத்தோடு எழுத முனைந்த நூலாசிரியர் ஒருசில பக்கங்களிலேயே மனச்சோர்வடைந்து தன முயற்சியை தொடராது விட்டுவிட நேர்கிறது. இதனை, இம்முயற்சியாளர்கள் மூலம் கேட்கும்போதெல்லாம் கலைச்சொல் இடர்பாட்டை நீக்கினால் பொருளறிவுமிக்க, ஓரளவு தமிழறிவும் எழுத்தாற்றலுமுள்ள இவர்கள் நூல் எழுத ஏதுவாக இருக்குமே என்ற எண்ணம் என்னுள் அழுத்தம் பெறும். அதன் விளைவாக அறிவியல், தொழில்நுட்ப, மருத்துவத்துறைக் கலைச் சொல்லாக்க முயற்சியில் முழு ஈடுபாடு கொள்ளலானேன்.

நூல் எழுதுவோருக்கும் சுற்பிக்கும் ஆசிரியர்கட்கும் படிப்பார்வலர்கட்கும் மட்டும் பயன்படுவதோடமையாது சாதாரண வாசகர்கட்கும் பயன்பட வேண்டும். ஆங்கிலக் கலைச் சொல்லுக்கு நிகரான தமிழ்க் கலைச் சொல்லும், அக் கலைச் சொல்லுக்கு விளக்கமாக ஒரு அறிவியல் செய்தியும் படிப்போர்க்குக் கிடைக்கவேண்டும் என்று விழைந்தேன். அதையும் பட விளக்கத்தோடு தந்துதவ வேண்டும் விரும்பினேன். விளைவு களஞ்சியப் போக்கில் ஒரு புதுவகை கலைச் சொல் அகராதியை வடிவமைத்தேன்.

இப்புதுவகை 'கலைச்சொல் களஞ்சிய' முதல் தொகுதி 'அறிவியல் கலைச்சொல் களஞ்சியம்' என்ற பெயரில் 1990இல் வெளிவந்தது. இதே பெயரில் இரண்டாவது தொகுதி 1993இல் வெளிவந்தது. இவற்றில் 36 அறிவியல் தொழில்

VIII

நுட்பப்பிரிவுகட்கான கலைச் சொற்களும் விளக்கங்களும் இடம் பெற்றன மூன்றாவது தொகுதி 1995இல் 'மருத்துவ, அறிவியல் தொழில் நுட்பக் கலைச்சொல் களஞ்சிய அகராதி' என்ற பெயரில் வெளிவந்தது 56 அறிவியல் தொழில் நுட்ப, மருத்துவப் பிரிவுகட்கான கலைச் சொற்களையும் விளக்கங்களையும் கொண்டதாக அஃது அமைந்தது. இந்நூல் அரசு, மக்களின் பேராசிரியரும் பெற்றது. இதழ்களும் நூலாசிரியர்களும் அறிவியல் தமிழ் ஆர்வலர்களும் என முயற்சியைப் பாராட்டி ஊக்குவித்தனர். 'அனந்தாச்சாரி :பெளண்டேஷன் ஆஃப் இந்தியா' போன்ற அமைப்புகள் பரிசும் பாராட்டும் வழங்கிச் சிறப்பித்தனர்.

இதே போக்கில் மருத்துவவியலின் பதினைந்து பிரிவுகட்குரிய ஆங்கிலக் கலைச் சொற்களுக்கு நேர்த் தமிழ்க் கலைச் சொற்களும் அவற்றிற்கான பொருள் விளக்கமும் படங்களோடு தயாரிக்கத் தொடங்கினேன். ஆங்கிலக் கலைச் சொற்களை இனங்கண்டு தேர்வு செய்வதில் என மகன் டாக்டர் செமமலின் பங்கு கணிசமானது. தமிழ்க் கலைச் சொல் உருவாக்கத்திலும் தமிழில் பொருள் விளக்கம் வரைவதிலும் நண்பர் திரு இரா. நடராசனின் ஒத்துழைப்பு குறிப்பிடத்தக்கதாகும். நாங்கள் எவ்வளவுதான் திறம்படச் செயல்பட்டாலும் மருத்துவவியல் வல்லுனர் என்ற முறையில் ஸ்ரீராமச்சந்திரா நிகர்நிலைப் பல்கலைக் கழகத் துணைவேந்தரும் நீண்ட காலமாக என் அறிவியல் தமிழ் வளர்ச்சி முயற்சிகளுக்குப் பின் துணையாக இருப்பதில் பெருமகிழ்வு கொள்பவருமான பேராசிரியர், டாக்டர் லலிதா காமேஸ்வரன் அவர்கள் தனக்குள்ள பெரும் பணிகளுக்கிடையேயும் வரிவரியாகப் படித்து குறை நிறைகளைச் சுட்டிக் காட்டியும் தேவையான மாற்ற திருத்தங்களைச் செய்து செப்பனிட்டும் நூலை முழுமைப்படுத்தித் தந்தார்கள். மாநிலத் திட்டக் குழு உறுப்பினராகவும் உள்ள அவர்கள் ஒரு நாளைக்குக் குறைந்தது பத்துப் பக்கங்களாவது படிப்பது எனத் தனக்குத்தானே கண்டிப்பான வரையறை செய்து கொண்டதோடு, வாரத்திற்கு ஒருமுறை என்னுடன் கலந்துரையாடுவது என்ற முறையையும் கடைப்பிடித்து வந்தார்கள். அப்போதெல்லாம் மருத்துவச் செய்திகளை இனிய தமிழ் நடைபயில் ஆங்கிலத்தை விடத் தெளிவாகத் தமிழில் தரமுடிகிறதே என வியந்து பாராட்டத் தவறுவதில்லை. அச்சமயங்களில் அவர்களின் தமிழார்வமும் தமிழறிவும் மருத்துவத் துறைப் புலமையும் திறனாளர்களை ஊக்குவிக்கும் பாங்கும் என்னை வியக்கவைக்கும்.

'அலோபதி' என்றழைக்கப்படும் ஆங்கில மருத்துவத்தைத் தமிழில் தரும் முயற்சி 1852லேயே ஃபிஷ்கிரீன் எனும் அமெரிக்க மருத்துவப் பேராசிரியரால் இலங்கையாழ்ப்பாணத்தில்முதன் முதல் தொடங்கி வைக்கப்பட்டது. டாக்டர் கட்டர் ஆங்கிலத்தில் எழுதிய 'Anatomy Physiology and Hygiene' எனும் நூலை 'அங்காதிபாத சுகரணவாத உற்பாவன நூல்' என்ற பெயரில் மொழி பெயர்த்தார். தமிழ் நூல் என மகுடம் தாங்கி வெளிவந்த போதிலும் அதில் இடம் பெற்ற பெரும்பாலான சொற்கள், குறிப்பாகக் கலைச் சொற்கள் தமிழ் எழுத்தோடு கூடிய சம்ஸ்கிருதச் சொற்களே யாகும். தமிழோடு கலந்து அதிகப் புழக்கத்திலிருந்ததால் சம்ஸ்கிருத மொழிச் சொற்களைத் தமிழ்ச் சொற்களாகவே ஃபிஷ்கிரீன் கருதியதே இதற்குக் காரணம்.

தமிழில் கலைக் களஞ்சியங்கள் வெளிவரத் தொடங்கிய பின்னர் மருத்துவம் தொடர்பான கட்டுரைகளை எழுதிய மருத்துவத்துறை வல்லுனர்கள், கூடியவரை மருத்துவக் கலைச் சொற்களைத் தமிழில் தருவதில் பேரார்வம் காட்டினர் சென்னைப் பல்கலைக் கழக 'ஆங்கில-தமிழ் சொற்களஞ்சியம்' உருவானபோது அதில் மருத்துவம் தொடர்பான ஆங்கிலச் சொற்களுக்குத் தமிழிலேயே சொல்விளக்கம் கொடுக்கப்பட்டது. தமிழ் நாடு பாடநூல் நிறுவனம் கல்லூரிப் பாடநூல்களாக சில மருத்துவ நூல்களை மருத்துவர்களைக் கொண்டு எழுதச் செய்தது. அந்நூல்கள் விரும்பும் வகையில் அமைய இயலாமற் போயினும் அதில இடம் பெற்ற மருத்துவக் கலைச் சொற்கள் தமிழிலேயே பெரும்பாலும் அமைந்திருந்தன. இதற்குக் காரணம் தமிழ் நாட்டுப் பாடநூல் நிறுவனமே மருத்துக் கலைச் சொற்களைத் தொகுத்து நூலாசிரியர்கட்கு வழங்கியதாகும்.

தமிழ்ப் பல்கலைக் கழகம் 'அறிவியல் களஞ்சியம்' தொகுதிகளை வெளியிட முனைந்தபோது நல்ல தமிழில் மருத்துவக் கட்டுரைகளை எழுதச் செய்து பெறுவதில் பெருங்கவனம் செலுத்தியது. மருத்துவப் புலமையோடு தமிழறிவுமிக்க டாக்டர் சாமி சண்முகம் போன்றவர்கள் அறிவியல் களஞ்சியப் பதிப்பாசிரியர் குழுவில் இடம் பெற்றிருந்ததால் மருத்துவக் கலைச் சொற்கள் அழகான தமிழ்ச் சொல்வடிவங்களாக இடம் பெற்றன. அப்போதைய துணை வேந்தர் டாக்டர் வ. அய் சுப்பிரமணியம் அவர்களின் விருப்பத்திற்கேற்ப 'அறிவியல் களஞ்சியம்' முதல் தொகுதியை வடிவமைத்து அச்சுப் பதிவம் தயாரிக்கும் பணியை நிறைவேற்றும் வாய்ப்பை நான்

மேற்கொண்டு, நிறைவேற்றினேன். அவற்றுள் இடம் பெற்ற மருத்துவக் கலைச்சொற்கள் பல அழகு தமிழில் பொருட் செறிவோடு அமைந்தவைகளாகும்.

தமிழில வெளிவந்து கொண்டிருக்கும் 'கலைக்கதிர்' திங்களிதழில இடம் பெற்ற அறிவியல் கலைச் சொற்களையெல்லாம் பேராசிரியர் ஜி ஆர் தாமோதரன் அவர்கள் தொகுத்து 'அடிப்படை அறிவியல்', 'பயனுறு அறிவியல்' என்ற பெயர்களில் நூலருவில வெளியிட்டார். இவை பொருளறிவைக் காட்டிலும் மொழித் திறத்துக்கு முதன்மை தருபவைகளாக அமைந்து விட்டதெனலாம். 'யுனெஸ்கோ கூரியர்' பன்னாட்டுத் திங்களிதழில் பன்னூறு மருத்துவக் கட்டுரைகள் கடந்த கால நூற்றாண்டு காலமாக வெளிவந்துள்ளன. அவற்றைத் தமிழில வெளியிடும்போது மொழிபெயர்ப்பாளர்களின் உதவியோடும் மருத்துவ வல்லுநர்களின் உறுதுணையோடும் பல நூறு மருத்துவக் கலைச் சொற்களை உருவாக்கிப் பயன்படுத்தும் இனிய வாய்ப்பு எனக்கேற்பட்டது.

மருத்துவக் கலைச் சொற்களைப் பொறுத்தவரை கடந்த கால முயற்சிகளைக் கருத்திற் கொண்டு 'மருத்துவக் கலைச் சொல் களஞ்சியம்' நூலை உருவாக்கியுள்ளேன். மருத்துவத்துறை தொடர்பான பொருளறிவைப் புகட்டுவதற்கான துணைக் கருவியாகத்தான் மொழியைக் கையாண்டுள்ளேன். இயலபிலேயே தமிழ் ஓர் அறிவியல் மொழியாக-அறிவியலை நுண்மாண நுழைபுலத்தோடு உணர்த்தவல்ல ஆற்றல்மிகு மொழியாக-அமைந்திருப்பதால் கடினமானதாகப் பலரும்கருதும் கலைச் சொல்லாக்க முயற்சி எளிதானதாக அமைவதாயிற்று. தமிழைப் போற்றத் தெரிந்த அளவுக்கு அதன் அளப்பரிய ஆற்றலை அறிந்து கொள்ளவோ உரிய முறையில் பயன்படுத்திக் கொள்ளவோ முனையாமலிருக்கிறோம் என்பதுதான் உண்மை. அறிவியலைப் பொறுத்தவரை தமிழின் தனித்திறத்தை செயல்வடிவாக உலகுமுன் எண்பிகழும் வகையிலே என முயற்சிகளைத் தொடர்ந்து கொண்டுள்ளேன்.

தமிழைப் பொறுத்தவரை எட்டு வயதில் தந்தை பெரியாரின் பேச்சால் ஈர்க்கப்பட்டு, தொடர்ந்து அறிஞர் அண்ணாவால் 'காலத்திற்கேற்பத் தமிழ்ப் பணி' அமைய வேண்டும் என்ற உணர்வு ஊட்டப்பட்டு, பேராசிரியர் தெ.பொ.மீ. அவர்களால் மொழியியலறிவும் மொழி நூலியு தேவநேயப் பாவாணரால் வேர்ச் சொல்லறிவும் மகாவித்துவான்

ச. தண்டபாணி தேசிகரால் பழந்தமிழ்ச் சொல்லாட்சித் திறனும் ஊட்டி வளர்க்கப்பட்ட நான், இவையெல்லாம் ஒருங்கிணைந்த நிலையில் எனது தமிழ்ப் பணியமைய எல்லா வகையிலும் ஊக்குவிக்கும் பேருக்கியாக என்னுள் கடந்த கால் நூற்றாண்டுக்கு மேலாக விசையென என் உள்ளத்தளவில் இயக்கி வருபவர் தமிழினக் காவலர் முத்தமிழறிஞர் டாக்டர் கலைஞர் அவர்கள். தமிழகப் பொற்காலச் சிற்பியான டாக்டர் கலைஞர் அவர்கள் நான் 1986இல் எழுதிய 'காலம் தேடும் தமிழ்' நூல் வெளியீட்டு விழாவில் "அறிவியல் தமிழ்ச் சிற்பி" எனப்பட்ட மளித்து என்னைப் பாராட்டியபோது கூறிய சொற்கள் ஒவ்வொன்றும் என் எதிர்காலத் தமிழ்ப் பணிக்குரிய வழியைக் காட்டுவதாக அமைந்ததோடு தமிழகத்துக்கு என்னை உரிய முறையில் இனங்காட்டுவதாகவும் அமைந்தது. அதன் பின்னர் தமிழ் உள்ளங்கள் பலவும் என்னிடமிருந்து பலவகையான எதிர்பார்ப்புகளை எதிர்நோக்கவும் செய்தன.

டாக்டர் கலைஞர் அவர்கள் 1989இல் ஆட்சிப் பொறுப் பேற்றவுடன் எனக்கு "திரு வி.க" விருதளித்துப் பரிசும் தந்ததோடு நேரிடையாகவும் மறைமுகமாகவும் என் அறிவியல் தமிழ் வளர்ச்சிக்கான முயற்சிகளை ஊக்கியும் வந்தார். இவையெல்லாம் எனக்குப் பெரும் வேகமூட்டிகளாயின என்பதில் ஐயமில்லை. அண்மையில் 'ஆழ்வார்கள் ஆய்வு மையம்' சார்பில் 'எம்.ஜி ஆர்' விருது பெற்றதற்கும் அவர்களே அடித்தளக் காரணம் என்பதை அறிந்தபோது பெருமகிழ்வடைந்தேன். வரலாற்று நாயகராக, பொற்காலச் சிற்பியாகத் திகழும் டாக்டர் கலைஞர் அவர்களின் உள்ளத்தில் எனக்கொரு சிறப்பிடம் கிடைத்துள்ளதை வாழ்க்கையில் நான் பெற்ற பெரும் பேறாகக் கருதி மகிழ்கிறேன்.

மீண்டும் கலைஞர் ஆட்சி மலர்ந்தவுடனேயே தமிழ் வளர்ச்சிக்கெனத் தமிழாய்ந்த தமிழ்க்குடிமகனாரை அமைச்சராக்கியதோடு, அடுத்த ஆண்டுமுதல் பொறியியல், மருத்துவஞ்சார் தொழில் (paramedical) மற்றும் மருத்துவப் படிப்புகளில் சில பிரிவுகள் தமிழில் கற்பிக்கப்படும் என அறிவிப்புச் செய்துள்ளது என் போன்றவர்களை பேருவகை கொள்ளக் செய்தன. மருத்துவப் பாட நூல்கள் தமிழில் எழுதும்போது நூலாசிரியர்கட்கு ஏற்படும் கலைச் சொல் முட்டுப்பாட்டை நீக்கும் வழியாக உடனடியாக முதல் தொகுதியை வெளியிட விழைந்ததன் விளைவே இந்நூல் வெளியீடு. இதைத் தொடர்ந்து இரண்டாவது தொகுதியை மேற்கொண்டுள்ளேன்.

தமிழில் பெரிய அளவில் வெளிவரும் முதல் கலைச் சொல் தொகுதியாக இருப்பதால் தமிழக வரலாற்று நாயகராகத் திகழும் முத்தமிழறிஞர், முதல்வர் டாக்டர் கலைஞர் அவர்களின் முன்னுரையோடு வெளியிட வேண்டும் எனப் பெரிதும் விரும்பினேன். எனமீது கொண்டுள்ள அன்பினாலும் அறிவியல் தமிழ் வளர்ச்சியின்பால் உள்ள ஆர்வத்தினாலும் பல்வேறு பணி பளுவுக்கிடையிலும் நூலைப் படித்து, திறனாய்வுப் போக்கிலான அருமையான முன்னுரை வழங்கிச் சிறப்புத்துள்ள டாக்டர் கலைஞர் அவர்கட்கு என்றென்றும் நன்றி செலுத்தக் கடமைப் பட்டுள்ளேன்.

தமிழ் வளர்ச்சிக்கு, குறிப்பாக அறிவியல் தமிழ் வளர்ச்சிக்கு ஆர்வமும் ஊக்கமும் அளித்து வரும் பெரியவர் சி. சுப்பிரமணியம் அவர்கள் என் மீதும் என் தமிழ்ப் பணியின் மீதும் அன்பும் அக்கறையும் கொண்டவர்கள். அவர்கள் இந்நூலைப் படித்து மிகச் சிறப்பான வாழ்த்துரை ஒன்றை வழங்கிச் சிறப்பித்துள்ளார்கள். அவர்கட்கு என் உளமார்ந்த நன்றியைப் புலப்படுத்திக் கொள்கிறேன்.

என்னை ஓரளவு சரியாகப் புரிந்து கொண்டு என் முயற்சிகளை எல்லாவகையிலும் ஊக்கி அவ்வப்போது அரிய ஆலோசனைகளை வழங்கிவருபவர் மாண்புமிகு கல்வியமைச்சர் பேராசிரியர் க. அன்பழகனார் அவர்கள். இந்நூலை முழுமையாகக் கண்ணுற்று மிகஅருமையான திறனாய்வை சிறப்புரையாக அளித்து மகிழ்வித்துள்ளார்கள். அவர்கள் அன்புக்கு நான் என்றும் கடப்பாடுடையவன்.

இந்நூலுக்கு மிகச் சிறப்பான அணிந்துரையை வழங்கியுள்ளார் தமிழ் நாடு அரசு மக்கள் நல்வாழ்வு மற்றும் மின் துறை அமைச்சர் மாண்புமிகு ஆற்காடு நா. வீராசாமி அவர்கள். இந்நூலைப் பெற்றபோது அவர்கள் வெளிப்படுத்திய மகிழ்ச்சியும் பாராட்டு அன்பு மொழிகளும் மறக்க முடியாதவை; என்றென்றும் நன்றியுடன் நினைவு கூரத்தக்கவை

இந்நூலை விரைவாக அச்சேற்றி வெளிக்கொணர்ந்ததோடு இரண்டாவது தொகுதியை அச்சேற்றும் முயற்சியிலும் முனைப்புடன் ஈடுபட்டுள்ள திருமதி சித்தை சௌதா அவர்கட்கு நன்றி கூறக் கடமைப்பட்டுள்ளேன்.

எனது முந்தைய நூல்களைப் போன்றே இதையும் தமிழுலகம் ஏற்றுஊக்குவிக்கும் என்பதில் எனக்கு முழுநம்பிக்கையுண்டு.

மணவை முஸ்தபா
நூலாசிரியர்

முன்னுரை

“சென்றிடுவீர் எட்டுத திக்கும் - கலைச்
செல்வங்கள் யாவும் கொணர்ந்திங்கு சேர்ப்பீர்”

என்ற பாரதியின் கனவை நினைவாக்கும் முயற்சியில் மட்டுமின்றி யுனெஸ்கோ கூரியர் இதழ்வழி தமிழர்தம் மொழி, கலை, பண்பாட்டுத் தொடர்பான செய்திகளை எட்டுத்திக்குக்கும் எடுத்துச் செல்லும் பணியிலும் மணவை முஸ்தபா ஈடுபட்டிருப்பது பாராட்டிற்குரியதாகும்.


ஆங்கில மருத்துவத்தைத் தமிழில் தரும் முயற்சி ஈழத்தில் 1852-லேயே மேற்கொள்ளப்பட்டிருக்கிறது. தொடர்ந்து தமிழ் நாட்டுப்பாடநூல் நிறுவனம் சில நூல்களை வெளியிட்டது. தமிழ்ப்பல்கலைக்கழகமும் இப்பணியில் ஈடுபட்டு வருகிறது. ‘டேலிட் வெர்னர்’ ஆங்கில மருத்துவம் பற்றி எழுதிய நூல் இந்தியச் சூழலுக்கு ஏற்பத் திருத்தங்கள் செய்யப் பெற்றுத் தமிழில் ‘டாக்டர் இல்லாத இடத்தில்’ என்று 1984 வாக்கில் வெளிவந்துள்ளது.

இத்தகைய பணிகளின் தொடர்ச்சியாக மணவை முஸ்தபா ‘மருத்துவக்கலைச்சொல் களஞ்சியம்’ என்ற இந்நூலை வல்லுநர்களின் உதவியோடு எழுதியிருக்கிறார். இந்நூல் சொல்லுக்குப் பொருள்தரும் அகராதியாக மட்டுமின்றி, நூலின் பெயருக்கேற்ப விளக்கம் தரும் கலைக்களஞ்சியமாகவும் திகழ்கிறது. சான்றாக “Viral haemorrhagic fever” என்பதற்குத் தமிழில் ‘கிருமிக் குருதிப் போக்குக் காய்ச்சல்’ என்று பொருள் தருவதோடு ‘வெப்பமண்டலப் பகுதிகளில் கொசுவினால் அல்லது நச்சு உண்ணிகளால் பரவும் குருதிப் போக்குக் காய்ச்சல்’ என்று விளக்கமும் இதில் தரப்பட்டுள்ளது. poliomyelitis - என்பதற்கு ‘இளம்பிள்ளைவாதம்’ என்பதோடு ‘முதுகுத்தண்டின் சாம்பல்நிற உட்பகுதியில் ஏற்படும் அழற்சி. மூளைத் தண்டிலும் முதுகுத்தண்டிலும் உள்ள முன்பக்கக் கொம்புகளின் இயக்க நரம்பணுக்களை ஒரு கொள்ளை நோய்கிருமி தாக்குவதால் இது உண்டாகிறது’ என்று விளக்கம் தரப்பட்டுள்ளது. ஆனால் இந்த விளக்கத்துடன் இளம்பிள்ளைக்கு ஐந்து வயதிற்குள் உரியவாறு சொட்டு மருந்து கொடுத்தால் இந்நோயி

XIV

லிருந்து வருங்காலச் சந்ததியினரைக் காப்பாற்றலாம் என்ற குறிப்பும் இருந்திருந்தால் இன்னும் பயனுடையதாக இருந்திருக்கும். அடுத்த பதிப்புகளில் இத்தகைய ஆலோசனைகளும் இடம் பெற்றால் மக்களுக்கு மேலும் பயன் தரக்கூடும்.

எங்கும் தமிழ் எதிலும் தமிழ் என்பதை வெறும் முழுக்க மாக மட்டுமின்றி செயற்படுத்தும் நோக்கோடு தமிழ்வளர்ச்சிக் கென்று தனியாக ஒரு அமைச்சரை நியமித்து, மொழியியல், மருத்துவம் போன்ற துறைகளையும் தமிழில் கற்கமுடியும் என்பதற்கான பணிகளில் இந்த அரசு ஈடுபட்டு வருகிறது. இத்தகைய பணிகளுக்கு மணவை முஸ்தபாவின 'மருத்துவக் கலைச்சொல் களஞ்சியம்' கைகொடுக்கும்.


16/12/1996

(மு. கருணாநிதி)

முதலமைச்சர்

வாழ்த்துரை

‘நேற்று, இன்று, நாளை; நடப்பவை, நடந்தவை நடக்க வேண்டியவை அனைத்தையும் கவனித்துத் தொடர்ச்சியாக, தேவையான முறையில்தான் தமிழ் வளர்ச்சியடைய வேண்டும்.

வருடத்திற்கு வருடம் பருவத்திற்கு பருவம் மரம் செடி கொடிகளில் புதுப்புது மலர்கள் பூத்து, காய்கள் காய்த்து, பழங்கள் கனிந்து குலுங்கி மணமும் பயனும் சுவையும் தருவதைப் போலத்தான் தமிழிலும் காலத்தையொட்டிய மாறுதல்களும் தருத்துக்களும் பூத்து, காய்த்து கனிந்து பலன் தர வேண்டியது அவசியம்.

பல்வேறு தமிழ்க் கவிஞர்களாலும், தமிழ் வல்லுனர்களினாலும் இன்றைய தமிழ் மணக்கிறது. பழங்காலத் தமிழ் மணம் மட்டும் போதாது. புதிய மணமும் வேண்டும். காலத்திற்கேற்ற கருத்துக்கள் அனைத்தும் தமிழில் எடுத்துக் கூறும் வன்மையைத் தமிழ் பெற வேண்டும். வேகமாக முன்னேறி வரும் புதுப்புது எண்ணங்கள் கருத்துக்கள் யாவையும் எழுத்தில் வடித்துத் தருவதற்குத் தமிழால் முடியும் என்ற அளவிற்கு தமிழ் வளர்ந்தால்தான் தமிழ் வளர்ச்சி அடைந்திருப்பதாகக் கொள்ள முடியும் எனவே தமிழ் நாட்டில் இத்தகைய சக்தியும் ஆர்வமும் கொண்ட பல்வேறு தமிழ் மேதைகள் தோன்ற வேண்டும். வசனகர்த்தாக்கள், புலவர்கள், ஆராய்ச்சியாளர்கள், வரலாற்று ஆசிரியர்கள், விஞ்ஞானிகள், தத்துவ மேதைகள், அரசியல் தலைவர்கள், நிர்வாக நிபுணர்கள் எல்லாம் தமிழ் நாட்டில் ஏராளமாகத் தோன்ற வேண்டும். தமிழில் எல்லாக் கருத்துக்களையும் எண்ணங்களையும் உணர்த்த வேண்டும், எடுத்துக் கூற வேண்டும். நூல்கள் எழுதி வெளியிட வேண்டும். போதிக்க வேண்டும்.

எல்லாம் தமிழால் முடியும் என்ற நிலைதான் தமிழின் வளர்ச்சி, தமிழனின் வளர்ச்சி தமிழ் நாட்டின் வளர்ச்சி என்பதை நாம் எல்லோரும் உணர வேண்டும் அதே எண்ணம் நம் தமிழ் பெருமக்களிடையே எவ்வளவுக் வெவ்வளவு ஆழமாக உறுதியாகப் பதிகின்றதோ அதே அளவுக்கு தமிழ்நாடு எல்லா வகையிலும் சிறக்கும், மணக்கும் என்ற நம்பிக்கை எனக்கு இருக்கிறது.

தமிழகம் தழைத்தோங்க தமிழால் முடியும் என்ற அந்த நம்பிக்கை எல்லோரிடத்திலும் வளர வேண்டும் என்பதே

எனது விருப்பம்; வேண்டுகோள்.' மேலே கண்டிருப்பது நான் 25-1-62இல் வெளியிட்ட "தமிழால் முடியும்" என்ற நூலின் முடிவுரை.

கடந்த 35 ஆண்டுகளில் பல தமிழன்பர்கள் நான் அன்று கண்ட கனவை நனவாக்க முயற்சி எடுத்து சிலர் வெற்றியும் கண்டுள்ளனர். அவர்களில் முதன்மை பெற்று விளங்குபவர் திரு மணவை முஸ்தபா அவர்கள். உலக அளவில் பன்மொழிகளில் வெளிவரும் 'யுனெஸ்கோ கூரியர்' என்ற மாதப் பத்திரிகையைத் தமிழாக்கி தமிழ் மக்களுக்கு வழங்கி வருகிறார். பல நுண்ணிய நலினை கருத்துக்களையும் தமிழில் கூற முடியும் என்பதை நிரூபித்துக்காட்டி வருகிறார். இதன் மூலமாக புதிய தமிழ்ப் பதங்களையும் உருவாக்கி தமிழின் வளத்தை பெருக்கி வருகிறார். இது மணவை முஸ்தபா அவர்கள் தமிழ்த் தாய்க்கு ஆற்றும் மாதாந்திரப் பணயாக அமைந்துள்ளது.

இதோடு திருப்தி அடையாமல் தமிழில் அறிவியல், தொழில் நுட்ப நூல்களை பலர் எழுதுவதற்கு உதவும் முறையில் பல கலைச்சொல் களஞ்சியங்களை பெருமுயற்சியுடன் சிறந்த முறையில் வெளியிட்டு வருகிறார். தற்போது 'மருத்துவக் கலைச்சொல் களஞ்சிய'த்தை வெளியிட முன் வந்துள்ளார். இக் களஞ்சியத்தின் சிறப்பை மருத்துவ நிபுணர் பேராசிரியர் டாக்டர் லலிதா காமேஸ்வரன் அவர்கள் தன்னுடைய ஆய்வுரையில் விளக்கியுள்ளார். இக்களஞ்சியம் தமிழில் பல மருத்துவ நூல் வெளிவர உதவுமென நம்புகிறேன்.

திரு மணவை முஸ்தபா அவர்கட்கு எனது நல்வாழ்த்துக்கள்

சி. சுப்பிரமணியம்

(முன்னாள் நிதியமைச்சர்
மத்திய அரசு மற்றும்
ஆளுநர், மகாராஷ்டிர
மாநிலம்).

சிறப்புரை

வறுமைச் சூழலுக்கு ஆளான குடும்பத்தில் பிறந்து,
பெற்றோர் செய்தொழிலில் தானும் உழைத்தவாரே,
பள்ளியில் சேர்ந்து படித்திடத் தானே வலியச் சென்று சேர்ந்து,
ஓய்வு வாய்த்த போதெல்லாம் ஏடுகள் பல பயின்று,
இளம் பிள்ளையாய்த் தந்தை பெரியாரின் பேச்சினைக் கேட்டு,
சமூகத்தில் மூட நம்பிக்கைகளை மறுக்கும் துணிவெய்தி,
அறிஞர் அண்ணாவின் உரையினைக் கேட்டு ஊக்கங்கொண்டு,
பள்ளியிலேயே கட்டுரை வரைவதில் வல்லவனாகி,
பின்னர் பேச்சாற்றலும் காட்டிப் பரிசுகள் பல பெற்று,
தமிழறிஞர் பலராலும் பாராட்டப்பட்ட மாணவ மணியாகி,
அண்ணாமலை பல்கலைக் கழகம் சார்ந்து தமிழில் முதுகலைஞ
னாகி,

தமிழ்த் தொண்டே வாழ்வின் குறிக்கோளாகக் கொண்டு,
வாய்த்த கல்லூரி ஆசிரியர் பணியையும் ஊதியத்தையும் துறந்து
தமிழ் ஆக்கத்திற்கே முழுநேரம் உழைத்திடும் உறுதி பூண்டு,
ஏடுகட்கு எழுதுவதையே வாழ்க்கைத் தொழிலாக ஏற்று,
தென்மொழிகள் புத்தக நிறுவனத்தின் பணியில் சேர்ந்து,
அறிவியல் தொழில்நுட்ப நூல்களும் கலை ஏடுகளும் வெளிவர
மூலநூலைச் சீர்செய்து மெய்ப்புத் திருத்துவதில் திறன்காட்டி,
முத்திங்கள் இதழான 'புத்தக நண்ப'னைச் சீருற வெளியிட்டு,
யுனெஸ்கோவின் அறிவியல் பேழையாம் 'சூரியர்' ஏட்டின்
தமிழ்ப்பதிப்பை வெளியிடும் பணியிலும் பங்கேற்றுத்
தன் மதிநுட்பம் காட்டியும் நிறுவனத்தார் மதிப்பைப் பெற்றும்
பொறுப்பாசிரியராய் உயர்ந்து, கால் நூற்றாண்டாக
அதன் செவிலித் தாயாகச் சீராட்டி வளர்த்து வருபவர்தான்
என் நண்பர் மணவை முஸ்தபா என்னும் தமிழ் மறவர்.

'சூரியர்' ஏட்டினைத் தமிழில் வெளியிடும் சிறப்பினை
யுனெஸ்கோ பாராட்டிய செய்தி கண்டு உவந்த தமிழுள்ளங்
கொண்ட காயிதேமில்லத் இசுமாயில் சாகிப் வழங்கிய அபுபுப்
பாராட்டும் வாழ்த்தும் முஸ்தபாவின் தமிழ்த் தொண்டினை
மேலும் ஊக்குவித்தது. அவரது அயராத அறிவியல் தமிழ்த்
தொண்டினைப் பாராட்டி சிந்தனையாளர் பேரவை சார்பில்
தமிழக முதல்வர் கலைஞரால், 'அறிவியல் தமிழ்ச் சிற்பி' என்
னும் பாராட்டுப் பட்டமும் வழங்கிட அவரது அரிய தமிழ்த்
தொண்டு தமிழுலகின் மதிப்பைப் பெற்றது. தமிழக அரசின்
'கலைமாமணி' விருதும், 'திரு.வி.க.' விருதும் இன்னும் பலவகை
பாராட்டுகளையும் பெற்ற பெருமை அவருக்கு உண்டு. பெரி
யாரின் பகுத்தறிவுச் சிந்தனைத் தாக்கம் அவரை மூட நம்பிக்கை
யை விரட்டும் அறிவியல் சிந்தனையை வளர்ப்பதிலும், அறிஞர்

அண்ணாவின் கொள்கை வழித்தாக்கம் அறிவியல் சிந்தனையைத் தமிழில் வளர்ப்பதிலும் அவரை முனைந்திடச் செய்தது.

அவரது குறிக்கோளுக்குக் 'கூரியர்' பொறுப்பு நல்வாய்ப்பாயிற்று. கூரியர் வளர்ச்சிக்கு அவரது தொண்டு நல்வாய்ப்பாயிற்று. இந்த இஸ்லாமியத் தமிழர், தமிழிலும் தேர்ச்சி பெற்றதன்றி, அடிப்படை வடமொழிப் பயிற்சியும் பெற்றவராவார். எம்மொழிப் பயிற்சியும் எத்துறை அறிவும் திறமையும் எல்லாம் எந்தாய்மொழி தமிழின் ஆக்கத்திற்கே எனும் திண்மையர் அவர். "நான நிறையப் படிக்கிறேன், படித்தவைகளைப் பற்றி ஆழச் சிந்திக்கிறேன். அவை என் மனதில் அப்படியே படிந்து விடுகின்றன. எழுதும்போது அவையெல்லாம் அப்படியே என் எழுத்தில் பதிக்கின்றன" என்று தன் எழுத்துத் திறமையை ஐயற்ற ஆசிரியருக்கு மாணவர் முஸ்தபா கூறிய பதில் "விளையும் பயிர் முளையிலே" தந்த காட்சி. "விளைந்த பயிர் முதிர்விலே" அதன் பயனை உலகு பாராட்டுகிறது.

பேச்சும் எழுத்துமாக மாந்தர் எண்ணத்தை வெளியிட ஏதுவாகும் தலைசிறந்த கருவி மொழி. அவ்வகையில் மனித உணர்வுகளை, பண்பாடுகளை, ஒழுக்க நெறிகளை, உயர் சிந்தனையை வெளியிடுவதற்கு முழு ஆற்றல் பெற்ற நிறை மொழியாக விளங்குவதே செந்தமிழ். தமிழ்மொழி பேசி வாழ்ந்துவரும் மக்கள நாகரிக வளர்ச்சியும் அறிவியல் சார்ந்த முயற்சிகளிலும் மேம்பட்டு விளங்கிய காலம் வரையில், அவர்கும் மொழியும் அதற்கேற்ற சொற்களையும் கண்டு வளம் பெற்று வந்துள்ளது. கடந்த பல நூற்றாண்டுகளாகத் தமிழர்களின் வாழ்வில் சமய வழிப்பட்ட சிந்தனையும் புராணக் கூற்பனையுமே மேம்பட்டு நின்றதால், உலகியல் வாழ்விலும் அறிவியல் எண்ண வளர்ச்சியிலும் பின்தங்கி விட்டனராதலின், தமிழ்மொழியும் அறிவியல் துறையில் புத்தாக்கம் பெறும் வாய்ப்பிழந்தது. ஆங்கில நாட்டவர் ஆட்சியின் விளைவாக நமது மக்கள் பயில நேரிட்ட ஆங்கிலமே மேல்நாடுகளில் வியத்தகு வளாச்சி பெற்றுவந்த அறிவியல் கருத்துக்களை நாமறிய வாய்த்ததொரு வாயிலாக அமைந்தது. நமமைப் பொறுத்த வரையில் 'ஆங்கிலமே' புத்துலக அறிவியல் ஒளி வழங்கிய பல கணியாகும்.

எழுத்தறிவு பெறாத மக்கள் பெரும்பான்மையினராக இருந்த நிலையிலும், ஏட்டறிவை வளர்த்துக் கொள்ளும் ஆர்வம் பெற முடியாத வறுமைச் சூழலிலும்-அறிவியல் கருத்துக்

கள், விஞ்ஞான விளக்கங்கள் மக்களைச் சென்றடையவில்லை. மக்களின் பலவகை மூடநம்பிக்கைகள் ஒரு வகையில் அறிவு நாட்டத்திற்குத் தடையாயிற்று எனினும், அறிவியல் உண்மை விளக்கங்கள் தாய்மொழியில் விளக்கப்படாமையே அடிப்படைக் காரணமாகும். கடந்த ஐம்பது ஆண்டுகளாகப் பள்ளி மாணவர்கள் அறிவியல் சார்ந்த கல்வியைத் தமிழிலேயே பயில்வதற்கு வழிசெய்யும் முயற்சியாகப் பலநூறு ஏடுகள் தமிழில் வெளிவந்துள்ளன. கல்லூரியில் பயிலும் மாணவர்களுக்கான உயர்கல்வி ஏடுகளும் பல இயற்றப்பட்டுள்ளன. ஆயினும் பல கலைக்கழகப் பட்டப்படிப்பு அனைத்தையும் தமிழிலேயே பயிலச் செய்யும் அளவிற்கே, மாணவர்களே பயில முன்வரும் அளவிற்கே பல்கலை அறிவியற் பாடங்கள் அனைத்தும் தமிழில் வெளிவருவதற்கான முயற்சி தொடரவேண்டியுள்ளது. மருத்துவம், பொறியியல், உயிரியல், வேதியியல், இயற்பியல், கால்நடை மருத்துவம் முதலான துறைகள் பலவற்றையும் தமிழில் வழங்கச் செய்யும் நோக்கம் நிறைவேற வேண்டுமெனில் மிகவும் வேகமாக வளர்ந்து வரும் அறிவியல் ஆய்வுக் கண்டுபிடிப்புகளால் நாள்தோறும் வெளிவரும் புதிய உண்மைகளையும் நுணுக்கங்களையும் உடனுக்குடன் மொழிபெயர்ப்புச் செய்து தமிழில் அரங்கேற்றும் கடமையைத் தொடர்ந்து நிறைவேற்ற வேண்டும்.

இந்த நூற்றாண்டின் துவக்கத்தில் வகைப்படுத்தப்பட்டிருந்த அறிவியல் துறைகள் இன்று மேலும் பல கிளைகளாக விரிவடைந்திருப்பது மட்டுமின்றி, கடந்த ஒரு நூற்றாண்டில் அறிவியல் எய்திய வளர்ச்சி விகிதத்தை இந்த நூற்றாண்டின் முதல் முப்பது ஆண்டுகளிலேயே எட்டியுள்ளது. இன்றோ அதைப் போன்று மேலும் பல மடங்கு விரைவுடன் அறிவியல் வளர்ந்து வருகின்றது. அது உலகத்தின் பல நாடுகளிலும் (சில மொழிகளிலும்) நாளும் உருவாகி வரும் அறிவியல் வளர்ச்சியின் விரைவு என்பதால், நாம் அந்த விரைவுக்கு ஈடுகொடுக்கும் சூழல் இல்லை. எனினும் அவற்றின் பயனை நாமும் உடனுக்குடன் பெறுவதற்கு இன்றியமையாத மொழிபெயர்ப்புத் திறனை மிகப் பெரிய அளவில் மட்டுமின்றி, விரைவாகச் செய்திடவல்ல கணிப்பொறிப் பயன்பாட்டையும் மேற்கொண்டு நிறைவேற்றிட முன்வர வேண்டும். அப்படிப்பட்ட வழிமுறைகள் மேற்கொள்ளப்பட்டாலன்றி, நமது முன்னேற்றம் மட்டுமன்றி, வாழ்க்கை நிலையும் மேலும் பின்னடைவுக்கு ஆளாகி, நாம் உலகோரால் கருதப்பட வேண்டாதவர் ஆவோம்.

இதைத் தெளிவாக உணர்ந்தவர் திரு மணவை முஸ்தபா. அறிவியல் கருத்தைத் தமிழில் தர முடியுமா? மாணவர்களின் அறிவியல் பயிற்சி மொழியாகும் தகுதி தமிழுக்கு உண்டா? இருப்பினும் பயன்படுமா? என்றெல்லாம் ஐயுறவு எழுப்பியவர் கட்கெல்லாம்-தகுந்த விடை அளித்தவர் அவர்.

"தமிழில் எந்தத் (அறிவியல்) துறைச் செய்தியையும், சொற்செட்டோடும் பொருட்செறிவோடும் கூற முடியும். எத் தகைய அறிவியல் நுட்பக் கருத்துக்களையும், தெளிவாகவும் திட்பமாகவும் சொல்ல முடியும். ஏனெனில் தமிழ் கடந்தகால மொழி மட்டுமல்ல; நிகழ்கால மொழியுமாகும்; ஆற்றல்மிக்க எதிர்கால மொழியுமாகும். இன்று முதல் தமிழில் எதையும் கூற முடியும் என்பதை வெறும் சொல்லால் அல்ல; செயலால் நிரூபிப்பதே என் வாழ்வின ஒரே இலட்சியம். "குறிக்கோள்" என்று ஒரு மேடையில் திரு. முஸ்தபா கூறிய உறுதிமொழியைச் செயற்படுத்திக் காட்டவே தன்னை முழுவதுமாய் அப்பணிக்கே ஒப்படைத்துக் கொண்டுள்ளவர் அவர்.

எந்தப் பொருள் குறித்த சொல்லாயினும் மக்கள் வழக்கில் இடம்பெற்று அப்பொருளைக் குறிக்கும் ஒரே சொல்லாக இது நிலை பெறுவதைப் பொறுத்தே ஒரே சொல்லாக அமைய வாகும்.

சைக்கிள் - ஈருருளி, மிதிவண்டி எனவும்,
பிளசர் கார் - மகிழுந்து, சீருந்து எனவும்,
பஸ் - பேருந்து, பயணி உந்து எனவும்
டிரெயின - தொடர்வண்டி - நீராவி வண்டி எனவும்,
ஏரோபிளேன் - விமானம், வானூர்தி எனவும்

வழங்குவது போன்ற நிலை இடைக்காலத்தே தொடர்வது இயல்பே. மலேசியாவிலும் சிங்கையிலும் பெட்ரோல் பம்பு எண்ணெய்க்கடை என்றும், டிபன் சாப்பிட்டீர்களா என்று கேட்கப்படும் காலைச் சிற்றுணவைக் குறிக்கும் வகையில் 'பசியாறியாச்சா' என்றும் கேட்கின்றனர். இது வழக்காற்றலால் ஒரு சொல் ஒரு பொருளை உணர்த்தும் திறன பெறுவதைக் காட்டும். தமிழகத்தில் எண்ணெய்க் கடை, உணவுக்கு வேண்டிய எண்ணெய்க்களை விற்கும் இடத்தையே குறிக்கும். மேலும் கெரசின் 'எண்ணெண்ணெ' என்று வழங்குவது போன்று பெட்ரோலுக்கும், டீசலுக்கும் தமிழில் தனிச்சொல் அமையவில்லை.

அவைபோன்று மருத்துவத் துறை சார்ந்த Dettol; Tincture; Turpentine; Terramycin முதலான சொற்களுக்கு ஈடாகத் தனித் தமிழ்ச் சொல் இல்லை. அப்படியே வழங்கலும் பொருந்தும். ஆங்கிலத்தில் இடம்பெற்ற அறிவியல் கலைச் சொற்கள் அவை உருக்கொண்ட வகையால் பருப்பொருளை உணர்த்துவதிலும், அப்பொருளையும், இயல்புகளையும் விளைவுகளையும் நுணுக்கமாகப் புலப்படுத்தும் திறமுடையவையாதலின், சொல்லுக்குச் சொல் இதுவே தமிழ்ச்சொல் எனக்கொண்டு வரையறுத்துக் கையாளுதல் மொழிபெயர்ப்பில் எளிதன்று; சொல்லுக்குச் சொல் இது என்னும் நிலை அறிவியல் கலைச் சொல் மொழி பெயர்ப்பில் உருவாகிட, தமிழில் கையாளப்படக் கூடிய கலைச் சொற்களைப் பொருள் வரையறை செய்து முறைப்படுத்துவதும் விரைவு படுத்தப்பட்டாக வேண்டும். A Dictionary of standardised Scientific and Technological terms in Tamil உருவாக்கப்பட வேண்டியுள்ளது. அந்தப் பணிக்கும் இன்றியமையாத அடிப்படைப் பணியாக அமைந்திருப்பது இந்தக் களஞ்சியம் ஆகும். ஆங்கிலச் சொற்கள் பல நாம் வழக்கமாக உணரும் பொருளில் இருந்து சற்றே வேறுபட்டதொரு குறிப்பிட்ட பொருளை வழங்குவதாக மருத்துவத் துறையில் பயன்படுத்தப்படுகிறது.

Advancement	- எனில் மாறுகண் அறுவை சிகிச்சை
Affiliation	- எனில் (தொடர்புடைய) மூலம் காணல்
Antisocial	- எனில் மனநலக்கேடு
Aspiration	- எனில் உறிஞ்சி இழுத்தல்
Contract	- எனில் நோய்ப்பிடித்தல், தொற்றுதல்
Culture	- எனில் நுண்ணுயிர் வளப்புப் பண்ணை
Flora	- எனில் நுண்ணுயிர் படை எனவும்

வழங்குவதையும் அவைபோன்ற பல சொற்களையும் இக்களஞ்சியத்தில் காணலாம். நாம் அடிக்கடி பயன்படுத்தும் சில மருத்துவச் சொற்களின் பொருளை நாம் விளங்கிக் கொள்வதில்லை. அப்படிப்பட்ட Angina; Angiogram; Angiography x-ray Gamma Rays; virus; Laser முதலான பல சொற்கள் குறிக்கும் பொருளை இந்தக் களஞ்சியம் தெளிவடையச் செய்கிறது.

அறிவியல் ஆய்வு புதிய உண்மைகளையும், பல பொருள் ஆற்றலையும் பயனையும் அதனைப் பயன்கொள்ளும் கருவியையும் கண்டுபிடிப்பதால் நாள்தோறும் வளர்வது. அப்படிக்கண்டறிந்த மேதைக்கு உலகம் கடமைப்பட்டுள்ளது. எனவே

அவர் பெயராலோ, அவர் சூட்ட நேரிட்ட பெயராலோ அவை வழங்குவது தமிழ் ஆக்கத்திற்குத் தடையல்ல. பொருளின் பெயர்-மருந்துப் பெயர் பலவும் பெயர்ச் சொற்களையாவதால் அதே பெயர் தமிழிலும் பயன்படுத்தப்படுவது தவறல்ல. ஆனால் அவற்றை எவரும் எதுவெனத் தெளிவதற்கான விளக்கம் தமிழில் தரப்படுவதே தமிழுக்கு ஆற்றவேண்டிய அறிவியல் ஆக்கப்பணியாகும். அந்த அரிய பணியைத் திறம்படவும் தெளிவுடையதாகவும் ஆற்றியுள்ளார் திரு மணவை முஸ்தபா.

தமிழ் மண்ணில் தொன்னாளிலேயே வளர்ந்து, பயன்பட்டு அண்மைக் காலத்தில் தொய்வடைய நேரிட்டுள்ளது சித்தமருத்துவம். அந்த மருத்துவ முறைடையும் மருந்து செய்முறைகளையும் விளக்கி எழுந்த செய்யுள் ஏடுகள் பல. அவர்கள் உடற்கூற்றினையும் அதன் இயக்கத்தையும், உள் உறுப்புகளையும் குறித்து அறிந்து பெயரிட்டு வழங்கியுள்ளனர். ஆங்கிலத்தில் இடம்பெற்ற மருத்துவக் கலைச் சொற்கள் பலவற்றிற்கு ஈடான தமிழ்ச் சொற்களை நாம் அவற்றுள் கண்டறியலாகும். சித்த மருத்துவச் சொற்கள் பலவும், சில நோய்களின் பெயர்களும் முன்னரே கைக்கொள்ளப்பட்டுள்ளன. அந்த வகை முயற்சியில் சித்தமருத்துவக் கல்வியில் பட்டம் பெற்றவர்கள் ஈடுபடவும், அம்முயற்சியால் மருத்துவ அறிவியல் தழைக்கவும் இந்தக் களஞ்சியம் ஏற்ற தொரு துணையாகும். மேலும் "மருத்துவம், வேதியியல், தாவரஇயல் தொடர்புடைய அறிவியல்" என்னும் பெயருடன் அறிவியல் தமிழ்ச் சொற்களுக்குத் தமிழிலும் ஆங்கிலத்திலும் விளக்கம் தரும் பேரகராதி ஒன்றினை, அறிவாற்றலில் சிறந்த டி. வி. சாம்பசிவம் பிள்ளை அவர்கள் அரை நூற்றாண்டுக்கு முன்னரே தன் தனி முயற்சியால் உருவாக்கியுள்ளதை அறிந்தவர் எவரும் நன்றியுடன் போற்றத் தவறார், சித்த மருத்துவ நூற்களிலும் தமிழ் வழக்கிலும் இடம்பெற்ற பெயர்களாக அந்த அகரவரிசையில் காணப்படும் சொற்கள் பலவும், இப்படிப்பட்ட மருத்துவக் களஞ்சியப் பணி விரிவுக்குப் பெரிதுப் பயன்படும் என்று கருதுகிறேன்.

அலோபதி மருத்துவப் பட்டப்படிப்பும் தமிழில் பயிற்றுவிக்கப்பட வேண்டும் என்று விரும்புவதற்கான நியாயங்கள் வளர்ந்துள்ள இக்காலத்தில், தேர்ந்த மருத்துவ அறிவாற்றலைத் தமிழில் பெறமுடியுமா? என்னும் கேள்வி எழுப்பும் இளைஞர் உலகம் தெளிவடைந்து தன்னம்பிக்கை கொள்வதற்கும் இந்தக் களஞ்சியம் வழிசெய்யும் என்பதில் ஐயமில்லை.

அறிவியல் மருத்துவ நூல் எழுதுவார்க்கும் தகுந்த தமிழ் வழக்கை நாடுவார்க்கும் ஏற்றதொரு கையேடாகவும் இது விளங்கும்.

மேலும் விரித்துரைக்க நான் ஒரு மருத்துவனோ அறிவியல் துறையினனோ அல்ல, சுருங்கச் சொல்வதானால், இந்தக் களஞ்சியம் மருத்துவ அறிவியல் தமிழ் ஆக்கத்திற்கு அமைக்கப் பட்ட புதிய பாதையாகும். இந்தப் பாதையைப் பயன்படுத்தி நடப்போர் பலராகிடின தமிழில் அறிவியல் கருத்துக்களைக் கையாளும் திறனும் அதனை வளர்க்கும் ஆர்வமும் மேலோங்கும் என்பது உறுதி.

காலமெல்லாம் தமிழ் ஆக்கப் பணியில் ஈடுபட்டுள்ள 'சூரியர்' ஆசிரியரும், சூரிய சிந்தனையாளருமான இதன் ஆசிரியர் காலம்தேடும் தமிழன் மணவை முஸ்தபா அவர்கள் எவ்வளவு பாராட்டினும் தகும்! அவருக்கு-அவரது தொண்டு தொடர என் வாழ்த்துக்கள்.

27-11-1996
சென்னை-9

க. அன்பழகன்
(கல்வியமைச்சர்,
தமிழ்நாடு அரசு)

அணிந்துரை

தமிழுக்குப் பொற்காலம் பூத்துவரும் காலகட்டத்தில் அறிவியல் தமிழ் வளர்ச்சிக்கு மேலும் வலுவூட்டும் வகையில் திரு மணவை முஸ்தபாவின் ‘மருத்துவக் கலைச் சொல் களஞ்சியம்’ நூல் வெளிவருகிறது. இந்நூலை விரித்தபோது எனக்கு வியப்பும் திகைப்பும் ஏற்பட்டதென்றே கூற வேண்டும். இன்றையச் சூழ்நிலையில் தமிழ் வளர்ச்சிக்கு குறிப்பாக அறிவியல் தமிழ் வளர்ச்சிக்கு அடிப்படைத் தேவை ‘கலைச் சொல் லாக்கம்’ எனப் பேசியும் எழுதியும் வருகிறோம். அத்துறையில் பல ஆண்டுகளாக முனைப்புடன் ஈடுபட்டு பலநூறு கலைச் சொற்களை உருவாக்கி, அவற்றை நூலுருவில் வெளியிட்டு வரும் திரு மணவையார், இப்போது மருத்துவக் கலைச் சொல் தொகுப்பை வெளியிடுகிறார். மருத்துவத் துறையின் பதினைந்து பிரிவுகளுக்கான சுமார் பத்தாயிரம் கலைச் சொற்களைக் கொண்டுள்ளது இந்நூல்.

கல்லூரி மட்டத்தில் அறிவியல், தொழில்நுட்ப, மருத்துவப் படிப்புகளில் சில பிரிவுகளை, தமிழைப் பயிற்று மொழியாகக் கொண்டு கற்பிக்க மாண்புமிகு தமிழக முதல்வர் டாக்டர் கலைஞர் அவர்கள் முயற்சி மேற்கொண்டு வரும் வேலையில் இந்நூல் வெளிவருவது மிகவும் பொருத்தமுடையதாகும்.

மருத்துவத்தைத் தமிழில் பயிலும் மாணவர்களுக்கு மட்டுமல்லாது, மருத்துவம்பற்றி நூல் எழுதுவோருக்கு, குறிப்பாக பாடநூல் எழுதும் நூலாசிரியர்கட்குப் பெரிதும் பயன்படும் வகையில் திரு மணவை முஸ்தபா இம் ‘மருத்துவக் கலைச் சொல் களஞ்சியம்’ நூலை உருவாக்கியுள்ளார். மருத்துவ நூல் எழுதுவோர் எளிதாக இக்கலைச் சொற்களைப் பயன்படுத்தி இடர்ப்பாடின்றி எளிதாக நூல் எழுத இயலும். இந்நூலில் இடம்பெற்றுள்ள மருத்துவத் தமிழ்க் கலைச் சொற்கள் சொற்செட்டும் பொருட்செறிவுமுடையவைகளாக சுருங்கிய வடிவில் அமைந்துள்ளன. ஒரு ஆங்கிலக் கலைச் சொல்லுக்கு ஈடாக, ஒன்றுக்கு மேற்பட்ட தமிழ்க் கலைச் சொற்களைக் கூறுவதன் மூலம் வாசகர்களும், நூல் எழுதுவோர்களும் இடத்திற்கேற்பப் பொருத்தமான சொல்லைத் தேர்ந்து

எடுத்து பயன்படுத்த வாய்ப்பளிப்பது இந்நூலின் மற்றொரு சிறப்புத் தன்மையாகும்.

'அகராதி', 'களஞ்சியத்' தன்மைகள் ஒருங்கிணைந்து புது வடிவெடுத்துள்ள இந்நூல், தமிழில் மட்டுமல்லாது இந்திய மொழிகளிலேயே முதலாவதாக வெளிவந்துள்ள 'மருத்துவக் கலைச் சொல் களஞ்சியம்' என்ற சிறப்பைப் பெறுகிறது. மேலும், இந்நூல் தமிழில் பலப்பல மருத்துவ நூல்கள் வெளிவர துணைநிற்கும் அடித்தள நூலாகவும் விளங்கும் என்பதில் ஐயமில்லை.

திரு மணவை முஸ்தபா அவர்களுக்கு என் நல்வாழ்த்துக்களைத் தெரிவித்துக் கொள்வதுடன், அவரது பணி தொடர்ந்திட வேண்டுமெனும் என் விருப்பத்தையும் தெரிவித்துக் கொள்கிறேன்.

ஆற்காடு நா. வீராசாமி

(மக்கள் நல்வாழ்வு
மற்றும் மின்துறை
அமைச்சர்)

ஆய்வுரை

தமிழில் பேச்சுவழக்கில் "ஒரே கல்லில் இரண்டு மாங்காய்" என்று பலர் கூறுவதைக் கேட்டிருக்கிறோம். திரு மணவை முஸ்தபா அவர்கள் படைத்திருக்கும் "மருத்துவக் கலைச்சொல் களஞ்சியம்" என்ற இந்த நூல் அடிப்படையில் ஒரு கலைச்சொல் அகராதியாக மட்டுமின்றி, மருத்துவக் கலைக் களஞ்சியமாகவும் உருப்பெற்றிருக்கிறது. ஆனால், இரண்டு மாங்காய்களுடன் ஆசிரியர் நின்றுவிடவில்லை. மூன்றாவது ஒரு மாங்காய் விழுந்தாலும் விழுட்டுமே என்ற கருத்தும் மறைவாக மிளிக்கிறது. அகராதியைப் பயன்படுத்துவோர் சிந்தனைக்கு ஒரு தூண்டுகோலாகவும் இந்நூல் இயங்க வாய்ப்பிருக்கிறது. சுமார் ஐநூறு பக்கங்கள் அடங்கிய இந்த மருத்துவ அகராதிக் கலைக் களஞ்சியத் தொகுப்பினை பயன்படுத்துவோர், இதில் குறிப்பிடப்பட்டிருக்கும் கலைச் சொற்களைவிட சிறந்த வேறு பொருத்தமான சொற்களைப் புனைய முன்வரின் மூன்றாவது குறிக்கோளும் நிறைவுபெறும்.

இன்றைய மருத்துவ அறிவியல் சொற்களுக்கெல்லாம் தனித் தமிழ்ச் சொற்களை உருவாக்கி, அவைகளைப் பயன்படுத்தி, மருத்துவ நூலாக்கத்தை இயக்கி-மருத்துவம் சார்ந்த கல்வி-மற்றும் பயிற்சி அரங்குகள் அனைத்தும் தமிழில் வர வேண்டும் என்று காத்திருந்தோமானால் அது அண்மைக்காலத்திற்குள் நிறைவேறக் கூடிய கனவாக இருக்காது.

லண்டன் மாநகரத்தில் மாலை நேர வகுப்பில் சேர்ந்து சில காலம் "அறிவியல் ருசிய மொழி" பயிற்சி பெற்றேன். நான் ஏற்கெனவே ஆங்கிலத்தில் பழகியிருந்த பல மருத்துவச் சொற்கள் உருசிய மொழி அறிவியல் கட்டுரைகளில் பயன்படுத்தப்படுவதைப் பார்த்தேன். ஆசிரியையாக இருந்த உருசியப் பெண் மணியிடம் இதுபற்றிப் பேசினேன். அவர்கள் சொன்ன கருத்தை எல்லோரும் சிந்தித்துப் பார்க்க வேண்டிய அவசியம் கருதி கீழே தருகிறேன்: "உலகில் பல பகுதிகளும் ஓரளவு நாகரிகம் வளர்ச்சியடைந்திருந்த காலத்தில் கருத்துப் புரட்சி, சமுதாயப் புரட்சி இவை ஐரோப்பாக் கண்டத்தில் தோன்றி, அறிவியல் வளர்ச்சிக் கும் ஆராய்ச்சிக் கும் வித்திட்டன

பலவாறான ஆராய்ச்சிகள் பல நாடுகளில் மேற்கொள்ளப்பட்டன. பல புதிய கண்டுபிடிப்புகள் உலகுக்கு அறிமுகமாயின. இங்கிலாந்து, ஐரோப்பா, அமெரிக்கா மற்றும் ஜப்பான் போன்ற நாடுகளில் பல ஆராய்ச்சிகள் நடைபெற்று, புதிய கண்டுபிடிப்புகள் தொடர்பான ஆய்வுக் கட்டுரைகள் பல அறிவியல் சஞ்சிகைகளில் பிரசுரிக்கப்பட்டு, உலகுக்கு அறிமுக

மாயின. இவைகளை ஆங்கிலச் சொல் என்றோ, செர்மானியச் சொல் என்றோ, சப்பானியச் சொல் என்றோ சொல்லிவிட முடியாது. ஒவ்வொரு புதிய கண்டுபிடிப்பையும் யார் முதலில் உலகுக்கு வழங்குகிறார்களோ அவர்கள் அவைகளை விளக்க உருவாக்கிய சொற்களை உலகம் ஏற்றுக் கொள்ள வேண்டும். கண்டுபிடிப்புக்களுக்கு எப்படி அவர்களைச் சொந்தக்காரர்கள் என்று சொல்கிறோமோ அதைப்போலவே அவர்கள் உருவாக்கிய சொற்களும் அவர்களுடைய படைப்புக்களே. அந்தச் சொற்களை அறிவியல் மக்கள் சமுதாயம்-உலகப் பொதுச் சொற்களாகத்தான கருத வேண்டும்" என்பதே அந்த அம்மையார் தந்த விளக்கம். இந்த முறையில் "வைரஸ்," "லேசர்," "பெனிசிலின்," "மார்பிள்" போன்ற பல சொற்களை நாம் அப்படியே பயன்படுத்தினாலும்கூட ஒரு அறிவியல் மருத்துவக் களஞ்சியத்தில் அந்த சொற்கள் உருவாகிய அடிப்படை வரலாற்றையும் குறிப்பிட்டு எழுதுப்போதுதான் அதன் பொருளும் விளக்கமும் முழுமையாகக் கிடைக்க வாய்ப்பு ஏற்படும்.

சோதனைக் குழாய், புதை சாக்கடை, சுட்டி, கரப்பான், புற்று, காசம், ஈளை, இருமல் போன்ற பல சொற்கள் ஏற்கெனவே தமிழ் வழக்கில் இருக்கின்றன. இப்படி ஏற்கெனவே வழக்கில் இருக்கும் சொற்களை இன்றும் அறிவியல் கருத்துக்களை எடுத்தியம்பும்போது பயன்படுத்துகிறோம். இவை தவிர, முன்பழக்கத்தில் இருந்து, மறைந்துபோன சில தமிழ் அறிவியற் சொற்களைக் கண்டுபிடித்து மறுபடியும் அவற்றிற்குப் புத்துயிருட்டி பழக்கத்திற்குக் கொண்டு வரவேண்டும். திருமணவை முஸ்தபா அவர்கள் இந்த முயற்சியில் கணிசமான அளவு வெற்றியடைந்திருக்கிறார்கள் என்றே சொல்ல வேண்டும். 'Slough' என்றால் "பொருக்கு," 'Desquamation' என்றால் "செதிளுதிர்வு" என்று மிகத் தெளிவாக விளங்கும் வகையில் சொற்களைப் பயன்படுத்தும் முறையைச் சுட்டியிருக்கிறார்கள்.

இது தவிர பழைய சித்த மருத்துவ நூல்களில் உடலுறுப்பு களையும் நோய் வகை மருத்துவ முறைகள் போன்றவற்றைச் சுட்டுவதற்கும் பல சொற்கள் பயன்படுத்தப்பட்டிருக்க வேண்டும். நாடி, நரம்பு, நாளம், நோய் என்று பல சொற்களை நாம் எடுத்தாள்கிறோம். அதைப் போலவே இன்னும் பல சொற்கள் இருக்கக் கூடும். சித்த மருத்துவர்களும், தமிழறிஞர்களும் கூட்டாகச் சேர்ந்து ஒரு தமிழ்-ஆங்கில (சித்த) மருத்துவ அகராதியைத் தயாரித்தால் அது நமக்குப் பெரும் பயனளிக்கும். மறைந்த தமிழ் மருத்துவ அறிவியற் சொற்களைத் தெரிந்து கொள்ள முடியும்.

ஆங்கில மருத்துவச் சொற்கள் எப்படி உருவாக்கப்பட்டன என்று அறியும்போது சில சொற்கள் காரணப் பெயர்களாக இருக்கக் காண்கிறோம். அதே காரணங்களுக்கு ஈடான தமிழ்ச் சொற்களைக் கண்டுபிடித்து அவற்றில் இருந்து புதுத்தமிழ் மருத்துவச் சொற்களை உருவாக்கும் வழியும் கடைப்பிடிக்கப்பட்டு, அப்படி சில நல்ல சொற்கள் நமக்குக் கிடைத்திருக்கின்றன. 'Thyroid' என்பதற்கு 'கேடயச் சுரப்பி' என்றும் 'Adrenal' என்பதற்கு 'அண்ணீரகச் சுரப்பி' என்றும் சொற்கள் உருவாக்கப்பட்டு அவை தமிழில பழக்கத்தில் வந்து விட்டன. இவைகளை எல்லாம் கூடியவரை ஆசிரியர் அகராதிக்குள் இணைத்திருக்கிறார்.

நாட்டுப்புற மக்கள் சில சமயங்களில் அனுபவரீதியில் அவர்களாகவே சில சொற்களை உருவாக்கி விடுவார்கள். மலேரியா காய்ச்சலை 'முறைக் காய்ச்சல்' என்றும் தூரத்துப் பார்வையை 'வெள்ளைமுத்து' என்றும் 'wrist' என்பதற்கு 'மணிக்கட்டு' என்றும் தமிழ்ச் சமுதாயம் ஏற்கனவே உருவாக்கி விட்ட சொற்களையும் நாம் தள்ளிவிட முடியாது. அவைகளை நம்முடைய சொற்களஞ்சிய தொகுப்புகளில் சேர்க்கத்தான் வேண்டும்.

ஆங்கிலம் மற்றும் ஐரோப்பிய மொழிகளில் பல புதுச் சொற்களை உருவாக்க வேண்டிய சூழ்நிலை ஏற்படும்போது கிரேக்கம் மற்றும் லத்தீன் மொழியில் தொடர்புடைய பொருள்தரும் சொற்களில் வேர்ச் சொற்களை ஆராய்ந்து எடுத்து அவற்றில் இருந்து புதுச் சொற்களை உருவாக்கியிருக்கிறார்கள். மார்ஃபின் (morphine) என்னும் மருந்து தூக்கத்தை உண்டாக்கும். கிரேக்கப் புராணத்தில் கனவுக்கு (dreams) பொறுப்பான கடவுள் மார்ஃபியோ. அதனால் இந்த மருந்து கண்டுபிடிக்கப்பட்டவுடன் அதற்கு 'மார்ஃபின்' என்று பெயர் சூட்டினார் அதைக் கண்டுபிடித்த வேதியல் நிபுணர். அப்படிப்பட்ட சொற்கள் அனைத்தையும் காரணச் சொல்லுக்கு ஈடான தமிழ் சொல்லையும் அதன் வேர்ச் சொல்லையும் கண்டுபிடித்து அதிலிருந்து புதிய தமிழ்ச் சொல்லை உருவாக்கலாம் என்று நினைத்தோமானால் அது முடிவே இல்லாத பணியாகிவிடும். அப்படிப்பட்ட பல சொற்களை நாம் அப்படியே தமிழில் எழுதி பயன்படுத்திக் கொள்ள வேண்டிய சூழ்நிலையில்தான் இருக்கிறோம். வேறு புதுச் சொற்களை உருவாக்க முடியாத இதற்கு சூழ்நிலைகளில் இன்று ஆங்கிலத்தில் இருக்கும் சொற்களை எடுத்துத் தேவைக்கேற்றபடி பகுதி, விசுதி மாற்றங்களை மட்டும் செய்து கொண்டு, தமிழ்ப் பழக்கத்திற்கு அவைகளை கொண்டு வர

லாம் என்று, நாம் உணரும் வகையில் திரு மணவை முஸ்தபா அவர்கள் பல சொற்களை கலைச்சொல் அகராதி களஞ்சியத்தில் சேர்த்திருப்பது பாராட்டுதற்குரியது.

இந்த அகராதி களஞ்சியத் தொகுப்பை பயன்படுத்துவதில் பல அரிய வாய்ப்புகளும் சிந்தனைகளும் உருவாக வழியுண்டு.

1. தமிழில் மருத்துவ நூல்கள் எழுத வேண்டும் என்று நினைப்போர் பொருத்தமான தமிழ் மருத்துவக் கலைச் சொற்களைத் தேடிபல அகராதிகளை வைத்துக் கொண்டு நேரம் அனைத்தும் வீணாகாமல் இந்த நூலை அருகில் வைத்துக் கொண்டு விரைவாகக் கருத்துக்களுக்கு உரிய எழுத்து வடிவம் கொடுக்கமுடியும்.

சாதாரண அகராதிகளைப்போல் தமிழில் ஆங்கிலச் சொல்லுக்கு நேர்ச் சொல் மட்டும் தந்து பொறுப்பை முடித்து விடாமல், அதன பொருள் விளக்கதையும் சுருக்கமாகத் தந்திருக்கிறார் ஆசிரியர். மருத்துவத் தமிழ்ச் சொல்லைத் தெரிந்து கொள்வதுடன் சாதாரண மக்கள் அறிவியல் செய்திகளையும் தெரிந்து கொள்ளப் பயன்படும் வகையில் தொகுத்திருக்கிறார். எ.கா. "Version" என்ற சொல்லுக்கு "நிலைதிருப்பம்" என்று மட்டும் சொல்லி நிறுத்தி விடாமல், "மகப்பேற்று மருத்துவத்தில் குழந்தை எளிதாக வெளிவரும் பொருட்டு கருப்பைக்குள் குழந்தை கிடக்கும் நிலையை மாற்றி தலைப்பாகம் முதலில் வெளியேறுமாறு செய்தல்" என்று விளக்கம் தந்திருக்கும் பாங்கு மக்கள் எளிதில் தெரிந்துகொண்டு பொருளுடன், செய்தியையும் உணர்ந்து கொள்ள ஒரு கருவியாய் அமைகிறது. இந்நூல் இப்படி ஆசிரியர் விளக்கி இருப்பதால் எதிர்காலத்தில் சில நல்ல விளைவுகளை எதிர்பார்க்கலாம். இப்படி தரப்பட்டிருக்கும் பல விளக்கங்களை படிக்கும் யாருக்காவது இதை விட சிறப்பான ஒரு தமிழ்ச் சொல்லை உருவாக்கக்கூடிய கறபணை தோன்றும்போது தமிழுக்குப் புதுச் சொற்கள் சேரும்; தமிழ் வளம் பெறும்.

2. அகராதியைப் பயன்படுத்தும்போது அதில் தரப்பெற்றிருக்கும் சொல் பொருத்தமானதாக இல்லை என்று ஒருவருக்குத் தோன்றினாலும் இருக்கும் சொற்களில் சிறு மாற்றங்கள் செய்து வலிமை தந்து சொல்லை ஏற்றம் பெறச் செய்யவும் வாய்ப்பிருக்கிறது.

3. முழுவதுமாகவே ஒரு சொல் பொருத்தமற்றது என்று அதைத் தள்ளிவிட்டு சிறந்த ஒரு புதுச் சொல்லை உருவாக்க

ஒரு சிலராவது முயல்வர். அதனாலும் தமிழுக்கு வளம் சேரும்.

எந்த வகையில் பார்த்தாலும் இதைப் பாராட்டுவோர் தொண்டாலும், குறைகூறுவோர் முயற்சியாலும் இறுதியில் மேலும் பல புதிய சொற்கள் உருவாகித் தமிழ் வளர வாய்ப்பாகும் என்ற ஒரு காரணத்திற்காகவே ஆசிரியரைப் பாராட்டக் கடமைப்பட்டிருக்கிறோம்.

பழைய இலக்கியத் தமிழ், இன்றைய பழகு தமிழ்-இவை பற்றியே சிந்தித்துக் கொண்டிருப்போருக்கிடையே, புதிய தமிழ், நாளையத் தமிழ், அறிவியல் தமிழ் என்றெல்லாம் சிந்திப்போரும் சிலர் இருக்கிறார்கள். அவர்களில் திரு மணவை முஸ்தபா அவர்களை முதன்மையானவராகத் திகழ்கிறார் எனத் தயக்கமின்றிச் சொல்லலாம்.

மருத்துவச் சொற்களை திப்ப நுட்பத்துடன் தமிழில் சொல்ல முடியும் எனக் காட்டியிருப்பதுடன், சொற்செட்டுடன் பொருட் செறிவும் ஒருசேர அவற்றுடன் இலக்கிய மெருகும் ஏற்றி சுவைபட அறிவியல் செய்திகளைத் தமிழில் சொல்லலாம் என்பதற்கு இந்நூல் ஒரு எடுத்துக்காட்டு. மொழிக்கு மட்டும் முதன்மை தராமல் மருத்துவப் பொருளறிவை விளக்க வல்ல துணைக் கருவியாக மொழியைக் கையாளும் பாங்கால், மருத்துவச் செய்திகளை ஆற்றலுடன் ஆசிரியரால் விளக்க முடிகிறது. இதற்காகத் தவிர்க்க முடியாத இடங்களில் ஆசிரியர் தனித் தமிழ் போக்கினைக் கூட நழுவ விடவேண்டிய நிலை உருவாகிறது.

மருத்துவப் பல்கலைக் கழகங்களும் வல்லுனர் குழுவும் செயல்பட்டு உருவாக்கப்பட வேண்டிய ஒரு 'கலைச் சொல் தொகுப்பு நூலை' தனியொருவராக முயன்று, பாராட்டத்தக்க முறையில் நிறைவேற்றியிருப்பது தமிழரனைவர்க்கும் மகிழ்ச்சி தரக் கூடியது. துறை வல்லுனர்கள் கூட அவரவர் துறைகளில் தான் சிந்தனையாளராகத் திகழமுடியும். ஆனால் பல மருத்துவப் பிரிவுகளுக்கும் உரிய கலைச் சொல்லாக்கங்களை கண்டிருப்பதன் மூலம் இம்முயற்சியில் திரு மணவை முஸ்தபா அவர்கள் தமிழறிவுடன் மருத்துவ அறிவையும் எவ்வளவு ஆழ்ந்து நுணுக்கிக் கற்றுத் தேர்வுபெற்றுள்ளார் என்பது அனைவரையும் வியக்க வைக்கும்.

ஆங்கிலத்தில் இவ்வகையான அகராதி-களஞ்சிய நூல்கள் பல துருப்பினும் இந்திய மொழிகளுள் இதுவே முதலாவதான

முயற்சியாய் இருக்கக்கூடும் என்று நம்புகிறேன். ஒரு சொல் மூலம், ஒரு மருத்துவச் செய்தியைக் கூறுவதன் மூலம் சாதாரணப் படிப்பறிவு உள்ளவர்களும் மருத்துவ அறிவு பெறவும் அறிவைப் பெருக்கிக் கொள்ளவும் துணை செய்வதாகும்.

இந்நூலின் குறிப்பிடத்தக்க மற்றொரு சிறப்பம்சம் பல இடங்களில் தெளிவான படங்களையும், பட விளக்கங்களையும் கொண்டமைந்திருப்பதாகும். எல்லா வகையிலும் நூல் சிறப்பாக அமைய வேண்டும் என்னும் ஆசிரியரின வேட்கையை இது புலப்படுத்துகிறது. இந்நூல்வழி மேலும் பல மருத்துவத் தமிழ் நூல்கள் பெருமளவில் வர வகை செய்துள்ளார் திரு மணவை முஸ்தபா அவர்கள். அவர் முயற்சி மேலும் தொடர்ந்து வளம் பெற்று அவர் வழியில் இன்னும் பலர் மருத்துவத் தமிழ் நூல்களை இயற்றித் தமிழ் மொழி ஏற்றத்தை விரைவில் எய்த வேண்டும் என்பதே அனைவரின் ஆவலாகவும் இருக்கும். அவர் முயற்சியும் அவரால் தூண்டப்பட்டு மேலும் பலர் செய்யப் போகும் முயற்சிகளும் வெற்றி பெற வேண்டி வாழ்த்துவோம்.

பேராசிரியர் டாக்டர் லலிதா காமேசுவரன்,
துணைவேந்தர், ஸ்ரீ ராமச்சந்திரா நிகர் நிலைப் பல்கலைக்கழகம்,
மற்றும் உறுப்பினர், மாநிலத் திட்டக் குழு, தமிழ்நாடு அரசு.

காணிக்கை

1852ஆம் ஆண்டிலேயே ஈழத்தில்
தமிழில் மருத்துவம் கற்பித்ததோடு,
தமிழில் மருத்துவ நூல் எழுதி வழி
காட்டிய அமெரிக்க மருத்துவ
அறிஞர் ஃபிஷ்கிரீன் அவர்களின்
இனிய நினைவுக்கு இந்நூலை
காணிக்கையாக்குகிறேன்.

நூலாசிரியர்

A

abacterial : நுண்ணுயிரற்ற; பாக்டீரியா சாரா வீக்கம் : பாக்டீரியா வினால் உண்டாகாத, குறுகிய கால வீக்கத்திற்கான சூழ்நிலையைக் குறிக்கும் சொல்.

abandon : தங்குதடையிலா மனப்பான்மை; கவலையிலா மனநிலை; உதறித்தள்ளு

abdomen . வயிறு; அடிவயிறு; அகடு; உதரம் : நெஞ்சுக் கூட்டினை அடுத்துக் கீழே உள்ள மிகப் பெரிய உடல் உட்குழிவு. இதனை ஈரலுக்கும் குடலுக்கும் நடுவேயுள்ள இடையீட்டுச் சவ்வுத் திரையானது நெஞ்சுக் கூட்டிலிருந்து பிரிக்கிறது. இது பெரும்பாலும் தசையினாலும், தசைநார் சூழ்ந்த தசைப்பட்டையாலும் சூழப்பட்டுள்ளது. எனவே, இது தனது வடிவளவையும் வடிவத்தையும் மாற்றிக் கொள்ளும் தன்மையுடையதாகும். இது, அடிவயிற்று உட்பகுதியைச் சூழ்ந்துள்ள நீரடங்கிய இரட்டைச் சவ்வுப்பை (வபை) மூலம் உள்வரியிடப்பட்டுள்ளது.

முனைப்பான அடிவயிறு இருக்குமாயின் அதனை உடனடியாக அறுவைச் சிகிச்சைமூலம் சீர்படுத்த வேண்டும்.

தொங்கலான அடிவயிறு இருக்குமாயின், அதன் முன்புறச் சுவர் சற்றுத் தளர்ச்சியாக அமைந்திருக்கும். இதனால், அது பூப்புமென்

மைக்கு மேலே தொங்கிக் கொண்டு இருக்கும்.

படகு வடிவ அடிவயிறு முன்புறச் சுவர் உட்குழிவுடையதாகும்.

abdominal அடிவயிறு: அடிவயிறுறைச் சார்ந்த. நுரையீரல்களுக்குள் செல்லும் காற்றின் அளவையும், அவற்றிலிருந்து வெளியேற்றப்படும் காற்றின் அளவையும் அதிகரிப்பதற்காக, ஈரலுக்கும் குடலுக்கும் நடுவேயுள்ள இடையீட்டுச் சவ்வுத் திரை (உந்து சவ்வு) யையும், அடிவயிற்றுத் தசைகளையும் வழக்கத்திற்கு மிகுதியாகப் பயன்படுத்திச் சுவாசித்தல். உடற்பயிற்சிகள் மூலம் வேண்டுமென்றே இவ்வாறு செய்யலாம். நோயின்போது இவ்வாறு செய்தால், அது பற்றாக்குறை ஆக்சிஜனுட்பத்தை ஈடுசெய்கிறது. குதவாயின் அடிவயிற்று அறுவைச் சிகிச்சையை ஒரே சமயத்தில் இரு அறுவை மருத்துவர்கள் செய்கிறார்கள். அடிவயிற்று அறுவைச் சிகிச்சைமூலம் குதவாயை அசையும்படி செய்கிறார்கள். குடலை இரண்டாகப் பிரிந்து கட்டியின் மையத்தை நோக்கி அமைக்கிறார்கள். கட்டி மையம் நோக்கிய முனை நிரந்தரப் பெருங்குடல் முனையாக வெளிக்கொணரப்படுகிறது. கட்டியை உடைய மையத்திலிருந்து மிகவும் விலகிய குடலை ஆசன வாயுடன் சேர்த்துத் துண்

டித்து எடுப்பது, உடலில் விதைப் பைக்கும் கருவாய்க்கும் இடைப் பகுதியில் ஓர் அறுவை செய்வதன் மூலம் முடிக்கப்படுகிறது.

அடிவயிற்று வலி என்பது, குழந்தை களுக்கு அடிக்கடி உண்டாகும் குடைவு வலியும். குமட்டலும் ஆகும். இது பெரும்பாலும் தலை வலியுடன் தொடர்புடையது.

abdomino centesis : வபை வலி; அடி வயிற்றுத் துளை : இது, அடி வயிற்று உட்பகுதியைச் சூழ்ந்துள்ள நீரடங்கிய இரட்டைச் சவ்வுப்பை (வபை) உட்குழிவின் பக்க வலியாகும்.

abdomino-pelvis:வயிற்றையொட்டிய இடுப்பு.

abdomino perineal : கீழ் வயிற்று மூல உறுப்புப் பகுதி; அடிவயிற்று விதை-கருவாய் இடைப்பகுதி : அடிவயிற்றுகும் உடலில் விதைப் பைக்கும் கருவாய்க்கும் இடைப்பட்ட பகுதிக்கும் தொடர்புடைய நோய்.

abduct: உடல் நடுத் தசைப்பிடிப்பு; விரி : உடலின் நடுப் பகுதியிலிருந்து தசையைப் பிடித்திழுத்தல்

abduction. உடல்நடுத்தசைஇழுப்பு. புறப்பெயர்ச்சி; விரிப்பு வெளிவாங்கல்; உடலின் நடுப்பகுதியிலிருந்து தசையை பிடித்திழுத்தல்.

abductor : பிடித்திழுக்கும் தசை; வெளிவாங்கி, விரிப்பி. உடலின் நடுப்பகுதியிலுள்ள தசையானது சுருங்குவதால், அது உடலின் நடுப் பகுதியிலிருந்து பிடித்திழுக்கும் தசை.

aberrant : நெறிதிறம்பிய, மாறுபட்ட இயல்புக்கு மாறுபடுகிறது. பொதுவாக, இது தனது இயல்பான நெறியிலிருந்து பிறழ்ந்து திரிகிறது இரத்த நாளத்தை அல்லது நரம்பினைக் குறுகுகிறது.

aberration: நெறிதிறம்புதல்; திரிப்பு. இயல்பான நெறியிலிருந்து பிறழ்ந்து சுற்றித் திரிதல்.

உயிரணுக்களின் இனக்கீற்று களில் (குரோமோசோம்) மரபணுப் பொருள்களில் இயல்புக்கு மாறாக இழப்பீடு, சேர்மானம் அல்லது பரிமாற்றம் ஏற்படுவதால், மரபணு அழிவு, இருமடிப் பெருக்கம், தலைகீழ் மாற்றம் அல்லது உள்நிலைப் புடைபெயர்ச்சி உண்டாகி மனக்கோளாறுகள் உண்டாதல்.

abiogenesis: முதல் உயிர்த் தோற்றம்; உயிரிலாப் பிறப்பு : உயிரற்ற பொருளினின்றும் உயிர்ப்பொருள் தோற்றம் பெற்றதெனும் கோட்பாடு.

abiogenetic தற்பிறப்புள்ள; உயிரற்ற பொருளிலிருந்தே உயிர்ப்பொருள் தோற்றம் பெற்றதெனக் கருதும் கோட்பாடு சார்ந்த கொள்கை.

abiogenist : உயிரற்ற பொருளிலிருந்தே உயிர்ப்பொருள் தோற்றம் பெற்றதெனக் கருதும் கோட்பாட்டாளர்.

abiotrophy: உயிர்வீரியச் சீர்கேடு: மரபணுசார்ந்த சிலவகை உயிரணுக்களின், திசுக்களின் உயிர்வீரியம் உரியகாலத்திற்கு முன்னரே அழிந்துபடுதல் அல்லது சீர்கேடுறுதல்.

ablation: நீக்கல், அகற்றல், உறுப்பு நீக்கம் : அறுவைச் சிகிச்சையில் துண்டித்தல் அல்லது அறுத்து எடுத்தல் மூலம் உறுப்பினை அகற்றுதல்

abort : கருச்சிதைவுறுத்தல்: உரிய காலத்திற்கு முன்பு கருவைச் சிதைவுறச் செய்தல்.

abortifacient கருச்சிதைவிப்பி; கருககுலைப்பான், சிதைவியம்; கருச

சிதைவுறுத்து மருந்து. உரிய காலத் திற்கு முன்பு கருப்பையிலிருந்து கருவை வெளியேற்றுவதற்குத் தூண்டுகிற அல்லது வினையூக்கம் செய்கிற ஒரு மருந்து.

abortion : கருச்சிதைவு : கருப்பையில் ஒரு கரு ஒரு வடிவம் பெறுவதற்கு முன்னரே அதனைக் கருப்பையிலிருந்து வெளியேற்றி விடுதல்.

சூல் கொண்ட முதல் மூன்று மாதத்திற்குள் கரு சிதைதல்.

abortus : சிதைவுற்ற கரு : சிதைவுற்ற அல்லது சிதைவுறுத்தப்பட்ட கரு. இது 500 கிராமுக்கும் குறைவான எடையுடன் இருக்கும். இது இறந்து போனதாகவோ அல்லது உயிர்பிழைக்க இயலாததாகவோ இருக்கும்.

abrasion சிராய்ப்பு; தோற்காயம்: சுரண்டுதல் அல்லது உராய்தல் மூலம் தோலில் அல்லது சளிச்சவ்வில் ஏற்படும் மேற்காயம் அல்லது தோல் உரிதல். தழும்புள்ள திசுவினை நீக்குவதற்கு மருத்துவ முறையில் இது பயன்படுத்தப்படுகிறது.

abreaction : சோக நினைவின் எதிர்விளைவு; அக எதிரியக்கம்; மன உட்கிடக்கைத் திறப்பு : கடந்த கால வேதனை மிகுந்த அனுபவங்கள் நினைவுக்கு வருவதால் ஏற்படும் ஒருவகை உணர்ச்சித்தூண்டுதல். இது, உளவியல் பகுப்பாய்வின்போது அல்லது இலேசான மயக்க நிலையின்போது அல்லது மருந்துகளின் பாதிப்பின்போது பேச்சிலும் செயலிலும் வெளிப்படுகிறது.

abruptioplacenta : கருக்குடைவிலகல்.

abscess: சீழ்க்கட்டு; கழலை; கட்டி: சீழ் உருவாக்கும் உயிரிகள் ஓர் உறுப்பெல்லைக்குள் உண்டாக்கும்

சீழ்த் தொகுப்பு. இது தீவிரமானதாகவோ நாட்பட்டதாகவோ இருக்கலாம்.

acalulia: கணிப்புத்திறன் குறைபாடு: மிக எளிமையான கணக்குகளைக் கூடச் செய்ய இயலாதிருத்தல்.

acatalasia : செரிபொருள் வினையின்மை : செரிமானப் பொருள் வினையூக்கம் இல்லாதிருப்பதாக மரபணுவியல் முறைப்படித் தீர்மானிக்கப்பட்ட ஒரு குறைபாடு இது வாய்வழியான சீழ்த்தொற்றுக்கு முன்பே எளிதில் ஆளாகும் நிலையை ஊட்டுகிறது.

accident : ஏதம்; விபத்து; திடீர் நேர்வு; தற்செயல் நிகழ்வு.

accidental haemorrhage: திடீர் நேர்வில் குருதி சிந்தல்.

acclimatation : சூழல் ஏற்புடல்: புதிய தட்ப வெப்ப நிலைக்கேற்ப உடல் பழகிக் கொள்ளல்.

acclimation : சூழல் ஏற்பு.

acclimatization: சூழல் இணக்கம்.

accomodation of eye : கண சீரமைவுத்திறன்: ஏற்பமைவு: ஆடியின் புறக் குவி வினை பொருள்கள் அருகிலிருப்பதை அல்லது தொலைவிலிருப்பதைப் பொறுத்து மாற்றிக் கொள்வதற்குக் கண்ணுக்குள்ள ஆற்றல். இதனால், எப்போதும் பிம்பம் தெளிவாகத் தெரிகிறது.

accouchement : மகப்பேறு: பிள்ளைப்பேறு; பிரசவம்; மகப்பேற்று நிலை.

accoucheur : பேறுகால மருத்துவர்: பிள்ளைப்பேறு பார்ப்பதில் தேர்ந்தவர்; தாய்மை மருத்துவ வல்லுநர்.

accouhuse : பேறுகால மருத்துவச்சி: தாய்மை மருத்துவத்தில் தேர்ந்த பெண்.

accretion : திரட்சி; வளர்படிமம்; ஒட்டு வளர்ச்சி: ஒரு மையப் பொருளைச் சுற்றிப் பொருள்கள் அதிகரித்தல் அல்லது படிதல்.

பல்லைச் சுற்றிக் கல்லடைப்பு அல்லது ஊத்தை திரள்வது இதற்கு எடுத்துக்காட்டு.

acebutolol : அசிபுட்டோலோல் : ஒழுங்கற்ற நெஞ்சுத்துடிப்பு, இடதுமார்பு வேதனைதரும் இதய நோய், மட்டுமீறி மிக உயர்ந்த இரத்த அழுத்தம் ஆகியவற்றில் பயன்படுத்தப்படும் குண்டிக்காய்ச் சுரப்பி இயக்கு நீர்த் தடைப்படுத்தும் காரகி.

acellularcementum : பற்காரை.

acephalous : தலையற்ற; கபாலயில்லாத.

acetabuloplasty : பந்துக்கிண்ணமூட்டு அறுவை மருத்துவம்: பிறவியிலேயே உள்ள இடுப்பு எலும்பு இடப் பெயர்ச்சி. இடுப்பு எலும்பு மூட்டு வீக்கம் போன்ற கோளாறுகளில், தொடையெலும்பின் பந்துக் கிண்ண மூட்டு பொருந்துகிற குழிவின் ஆழத்தையும் வடிவையும் மேம்படுத்துவதற்குத் தேவைப்படும் அறுவைச் சிகிச்சை.

acetabulum : பந்துக்கிண்ணக் குழிவு; கிண்ணி. தொடையெலும்பின் பந்துக்கிண்ண மூட்டு பொருந்துகிற குழிவு.

acetate : அசிட்டேட் : அசிட்டிக் அமிலத்தின் (புளிங்காடி) ஓர் உப்பு.

acetazolamide : அசிட்டாசோலமைடு : குறுகிய காலத்திற்கு சிறுநீர்க் கழிவினைத் தூண்டுவதற்காக வாய்வழியே கொடுக்கப்படும் நீர் நீக்கி, கரிமம் சார்ந்த மருந்துப் பொருள். கண்விழி விறைப்பு நோயைக் குணப்படுத்த இது பயன்படுத்தப்படுகிறது.

acetic acid : அசிட்டிக் அமிலம் (புளிங்காடி) : புளிக்காடியில் உள்ள அமிலம். மூன்று வகை அசிட்டிக் அமிலங்கள் மருத்துவத்தில் பயன்படுத்தப்படுகின்றன. (1) உறை நிலை அசிட்டிக் அமிலம். இது சில சமயம் கடுங்காரமாகப் பயன் படுத்தப்படுகிறது. (2) சிறுநீர்ச் சோதனைகளில் பயன்படுத்தப்படும் சாதாரண அசிட்டிக் அமிலம். இரும்பு மருந்துகளில் அவ்வப்போது பயன்படுத்தப்படுகிறது.

acetoacetic acid : அசிட்டோ அசிட்டிக் அமிலம் : ஒரே உப்பு மூலமுடைய, அதாவது நீக்கி நிரப்பக் கூடிய ஹைட்ரஜன் ஒன்றுடைய ஒரு கரிம அமிலம். மனிதர் உடலில் கொழுப்புப் பொருள்கள் ஆக்சிகரமாகும்போது ஓர் இடைநிலையில் இது உற்பத்தியாகிறது. இரத்தத்தில் அளவுக்கு மேல் காடிப் பொருள் இருத்தல் அல்லது நீரிழிவு போன்ற சில வளர்சிதை மாற்றக் கோளாறுகளில், இது இரத்தில் அளவுக்கு மீறி இருந்து, சிறுநீர் வழியாக வெளியேறுகிறது. சிறுநீர் வெளியேறாமல் இருந்தால், இது அசிட்டோனாக மாறுகிறது. இரத்தத்தில் இந்த அமிலம் அளவுக்குமேல் இருக்குமானால், எல்லா உணர்ச்சியும் இழந்த முழுமயக்க நிலை உண்டாகிறது.

acetohexamide : அசிட்டோ ஹெக்சாமைடு : வாய வழி உட்கொள்ளப்படும், நீரிழிவு நோய்க்கு எதிரான ஒரு மருந்து.

acetomenaphthone : அசிட்டோமொனாஃப்தோன்:வைட்டமின K என்ற ஊட்டச்சத்தின் ஒரு செயற்கை வடிவம். வாய்வழி உட்கொள்ளும்போது தீவிரமாகச் செயற்படுகிறது. மஞ்சட்காமாலை நோயைக் குணப்படுத்துவதற்கும், நோய்த் தடுப்பு மருத்துவத்தில் பிறவி இரத்தப்

போக்குக்கு எதிராகவும் இது பயன்படுத்தப்படுகிறது.

acetonemia : அசிட்லோனேமியா; அசிட்லோனிரத்தம் : இரத்தத்தில் அசிட்லோன் பொருள்கள் கலந்திருத்தல்.

acetone : அசிட்லோன் : உயிரியக் கச் சேர்மங்களுடன் கலந்து கரைசலாகும் இயல்புடைய நிறமற்ற படிக்க நீர்மம்.

இது எளிதில் தீப்பிடிக்கக்கூடியது.

acetonuria : அசிட்லோனூரியா; அசிட்லோன் நீரிழிவு : சிறுநீரில் அளவுக்கு மேல் அசிட்லோன் பொருள்கள் இருத்தல். இதனால் இனிப்பான மணம் உண்டாகிறது.

acetylcholine : அசிட் டில் கோலின் : தசையின் ஊனீர் சுரப்பிகளையும், மற்ற நரம்பு உயிரணுக்களையும் விளைபுரியத் தூண்டுவதற்காக நரம்பு முனைகளிலிருந்து வெளியாகும் வேதியியல் பொருள். இதனை வெளியிடும் நரம்பு இழைகள், 'கோலின் இழைகள்' எனப்படும். நரம்பு முனைகளைச் சுற்றிலும், இரத்தத்திலும் பிற திசுக்களிலும் இருக்கும் அசிட் டில் கோலின் ஸ்டெராஸ் எனப்படும் செரிமானப் பொருளினால் (என்சைம்) கோலின், அசிட் டிக் அமிலம் ஆகியவற்றினுள் இது சேர்க்கப்படுகிறது.

acetylcysteine : அசிட் டில் சிஸ்டைன் : சிறுநீர்ப்பை இழை அழற்சியில் உள்ள குழம்பு நீர்ப்பொருள்.

acetylsalicylic acid : அசிட் டில் சாலிசிலிக் அமிலம் : உணர்ச்சியின்மை உண்டு பண்ணுகிற அல்லது நோவகற்றும் மருந்தாகப் பெருமளவில் பயன்படுத்தப்படுகிற ஒரு மென்மையான மருந்து. ஏராளமான நோவகற்றும் மாத்திரைகள் தயாரிக்க அடிப்படைப் பொருளாகப் பயன்படுகிறது.

'ஆஸ்பிரின்' என்பது இதன் அதிகாரபூர்வமான பெயர்.

achalasia : உணவுக் குழாய் அலை விழப்பு; தளர்விழப்பு; தளராமை : தசை நரம்புகளைத் தளர்வுறுத்தத் தவறுதல்.

achilles tendon : குதிகால் தசைநார்; குதிநாண் : குதிகால் எலும்பினுள் செலுத்தப்பட்டுள்ள இளக்க மற்றும் கெண்டைக்கால் புடைப்புத் தசைகளின் தசைநாண் முனை.

achillotomy : குதிநாண் வெட்டு.

achlorhydria : ஹைட்ரோ குளோரிக் அமிலமின்மை : வயிற்றில் ஹைட்ரோ குளோரிக் அமிலம் இல்லாதிருத்தல். மரணம் விளைவிக்கும் இரத்தசோகை. இரைப்பைப் புற்று ஆகிய நோய்களின்போது இந்நிலை தோன்றும்.

acholia : பித்த நீரின்மை.

acholuria : அக்கோலூரியா; பித்தமற்ற நீரிழிவு : சிறுநீரில் பித்தநீர் நிறமி இல்லாதிருத்தல்.

achondroplasia : எலும்பு வளர்ச்சித் தடை; குறுத்து வளராமை : நீண்ட எலும்புகளின் வளர்ச்சி தடைபட்டு, பெரிய தலையும் குறுகிய உறுப்புகளும் கொண்ட குள்ள உருவம் உருவாதல். இது பரம்பரையாக வரும் ஒரு பண்பு இதில் அறிவுத்திறன் பாதிக்கப்படுவதில்லை. பாரம்பரியப் பண்பு மேலோங்கியிருக்கிறது.

achroma : இயல்புநிறமின்மை.

achromatopsia : நிறக்குருடு; நிறப் பாவையின்மை : வண்ணங்களை முழுமையாக அடையாளங்காண இயலாதிருத்தல். இந்நோய் பிடித்தவர்களுக்கு ஒரே நிறம் மட்டுமே கண்ணுக்குப் புலனாகும்.

achromycin : அக்ரோமைசின் : 'டெட்ரோசைக்கிளின்' என்ற

மருந்தின் வாணிக உரிமைப் பெயர்.

achylia : உணவுப்பால் இன்மை; சாசிமம்; பித்தநீரின்மை : உடலில் உணவிலிருந்து ஊறு ம் கொழுப்புக் கலந்த வெள்ளை நிணநீர் இல்லாதிருத்தல்.

acid : அமிலம் (காடிப் பொருள்). தீராவகம்; கரைசல்களில் ஹைட்ரஜன் அயனிகள் அளவுக்கு மேல் உண்டாக்கக்கூடிய பொருள் எதனையும் இது குறிக்கும். இது, நீல லிட்மஸ் தாளை சிவப்பாக மாற்றுகிறது. இதனை ஒரு காரத்தினால் செயலற்றதாக்கிவிடலாம். அப்போது ஓர் உப்பு உண்டாகும். இவ்வீரு சோதனைகள் மூலம் இதனை அடையாளம் காணலாம்.

acidemia : அமில மிகைப்பு; அமிலப் பெருக்க நோய், அமில ரத்தம். இரத்தத்தின் அளவுக்குமீறிய அமிலத்தன்மை. இதனால், ஹைட்ரஜன் அயனிகள், இயல்புக்குக் குறைந்த PH அளவில் உண்டாகின்றன. காற்றோட்டக் குறைபாடு, கார்பனடையாக்சைடு பெருக்கம் காரணமாக இது உண்டாகும்போது இதனை 'சுவாச அமிலப் பெருக்கம்' என்பர். தசைகளில் லாக்டிக் அமிலம் என்ற காடிப் பொருள் அதிகரிப்பினால் இது உண்டாகுமானால், அது 'வளர்சிதை மாற்ற அமிலப் பெருக்கம்' என்று கூறப்படும்.

acid-fast : அமிலம் ஏற்கா தன்மை; அமிலத்துக்கழியாமை.

acidalcoholfast : அமில-ஆல்ககால் எதிர்ப்பு. பாக்கீரியாவியலில் ஓர் உயிரி மாசுபடும்போது, ஆல்ககாலினாலும், அமிலத்தாலும் அது நிறமிழப்பதற்கு எதிர்ப்பு உண்டாகிறது.

acid-base balance . அமில-உப்பு மூலச் சமநிலை; அமிலக காரச்

சமன்பாடு : இரத்தத்திலும் உடல் நீர்மங்களிலும் அமிலத்திற்கு உப்பு மூலங்களுக்குமிடையில் சமநிலை நிலவுதல்.

acid fast : அமில எதிர்ப்பு : பாக்கீரியாவியலில், ஓர் உயிரி மாசுபடும்போது, நீர்த்த அமிலங்கள் பட்டால் நிறம் மாறாமலிருத்தல்.

acidity : அமிலத் தன்மை : காடித் தன்மை; புளிப்புத் தன்மை. அமிலத் தன்மையின் அளவு PH அளவுகளில் அளவிடப்படுகிறது. PH 6.69 என்பது மிகவும் வலுக்குறைந்த அமிலத்தைக் குறிக்கும். PH1 என்பது ஒரு வலுவான அமிலத்தைக் குறிக்கும்.

acidimeter : காடிமானி: காடிப் பொருள்களின் ஆற்றலை அளக்கும் கருவி.

acidosis : அமிலவேற்றம்; அமிலத் தேக்கம்; குருதி அமிலப் பெருக்கம் : இரத்தத்தில் காரப் பொருள் குறைந்து, அளவுக்கு மேல் அமிலப் பொருள் (காடிப் பொருள்) இருத்தல். இதனால் இரத்தத்தில் அமில உப்பு மூலச் சமநிலை சீர்கெடுகிறது.

acid phosphatase test : அமில :பாஸ் :பேட்டாஸ சோதனை : கார்போஹைட்ரேட்டுகளின் ஃபாஸ் ஃபேட்டெஸ்டர்களை ஓர் அமில ஊடகத்தில் ஒருங்கிணைக்கும் ஒரு செரிமானப் பொருள் (என்சைம்). இந்தப் பொருளின் அளவு இரத்தத்தில் அதிகரிக்குமானால் அது ஆண்பால உறுப்புப் பெருஞ்சுரப்பியில் புற்றுநோய் உண்டாகியிருப்பதை குறிக்கும்.

aciduria : அமிலச் சிறுநீர் : அமிலம் கலந்த சிறுநீர் வெளியேறுதல். மனவளர்ச்சி குன்றியிருப்பதற்கு இது ஒரு காரணம் என்று அண்மை ஆராய்ச்சிகள் கூறுகின்றன.

acini : ஊனீர் சுரப்பு இழைகள் : சிறுபையுறை போன்ற ஊனீர்

சுரக்கும் உயிரணுக்கள் கொண்ட உடற்பகுதி. பல ஊனீர் சுரப்பு இழைகள் சேர்ந்து ஒரு சிறு இதழாக அமைகின்றன.

acme : நோய் உச்சநிலை; நோயின் நெருக்கடி: ஒரு நோய் மிக முற்றிய உச்சநிலை.

acmesthesia: கூர்தொடுவுணர்வு.

acne, acne vulgaris : முகப்பரு : ஆண்பால் இயக்கு நீர்மங்களின் (ஆண்ட்ரோஜன்) சுற்றோட்டத்தினால் மயிர்ப்பை நெய்மச் சுரப்பிகள் அளவுக்குமேல் தூண்டப்படுவதாலும் மயிர், கொம்பு, நகம் போன்றவை உருவாவதற்கு அடிப்படைப்பொருளாக நிற்கும் வெடியகப் பொருள் (கெராட்டின்) அடைபட்டு, மயிர்ப்பை நெய்மம் (செபம்) அளவுக்கு அதிகமாகச் சேர்வதாலும் உண்டாகும் நிலை. பின்னர், தோல் பாக்டீரியாக்கள் அடைபட்ட மயிர்ப்பை நெய்மத்தை அரிப்பு உண்டாக்கும் கொழுப்பு அமிலங்களாக மாற்றுகிறது. இந்த அமிலங்களே வீக்கத்திற்கும், கொப்புளம் உண்டாவதற்கும் காரணமாகின்றன. இதைக் குணப்படுத்த 'மான்ோசைக்ளின் மருந்தைப் பயன்படுத்தலாம்.

acne vulgaris : முகப்பரு : முகத்தில் ஏற்படும் சிறுசிறு கட்டிகள்.

acology: மருந்து மருத்துவ இயல்: மருந்து தொடர்பான மருத்துவத்துறைத் தனி இயல்

acquired immune deficiency syndrome (AIDS): ஈட்டிய நோய்த்தடைக்காப்புக் குறைபாட்டு நோய் (எய்ட்ஸ்): இது மனித நோய்த்தடைக்காப்புக் குறைபாட்டு நோய்க் கிருமியினால் (Human Immune Deficiency Virus-HIV) உண்டாகிறது. இந்தக் கிருமி, நவீனவறுத்தும் கிருமிக் குழுமத்தைச் சேர்ந்தது. இது நாளுக்கு கட்டங்

களாக வகைப்படுத்தப் பட்டுள்ளது: (1) நோய் எதிர்ப்புப் பொருள். இது கிருமியைக் கொண்டு செல்லும் பொருள். இந்நிலையில் இந்நோய் பீடிக்க 10% வாய்ப்புகள் உண்டு. (2) தொடர்ந்து நீடிக்கும் பொது நிணநீர் கொண்டு செல்லும் பொருள். இந்த நிலையில், புறநோயாளிகளுக்கான சிகிச்சை தேவை. (3) 'எய்ட்ஸ்' நோய் தொடர்புடைய, நெஞ்சுவலி, பேதி, படிப்படியாக அதிகரிக்கும் மனச் சீர்கேடு போன்ற சிக்கல்கள் தோன்றுதல். (4) குணப்படுத்த முடியாத முழுமையான 'எய்ட்ஸ்' நோய்.

acri flavine : அக்ரி ஃபிளேவின் : ஆற்றல் வாய்ந்த நோய் நுண்ம அல்லது நச்சுத் தடைப்பொருள் இது காயங்களுக்கு 1:1000 கரைசலாகவும்; நமைச்சலுக்கு 1:4000 முதல் 1:8000 வரையிலான கரைசலாகவும் பயன்படுத்தப்படுகிறது. அக்ரிஃபிளேவின் பால்மம், மென்மையான, ஒட்டிக் கொள்ளாத காயங்களுக்குக் கூட்டுப்போடக் கூடிய ஒரு மருந்து. இதில் திரவ கன்மெழுகு (பாரஃபின்) அடங்கியுள்ளது. புரோஃபிளேவின், யூஃபிளேவின் இரண்டும் ஒரே மாதிரியான கூட்டுப் பொருள்கள்.

acrocephalia : கூம்புத்தலை : இது பிறவியிலேயே அமையும் பொருத்தமில்லா உருவக்கேடு. இதில், அம்புத்தலை வடிவ மற்றும் தலை ஓட்டின்மூலம் முகட்டெலும்பையும் பின்முகட்டெலும்பையும் இணைக்கும் பொருத்துவாயானது முதிர்வதற்கு முன்பே மூடிக்கொள்வதன் காரணமாகத் தலையின் உச்சி கூம்பாகவும், கண்கள் வெளியே துருத்திக் கொண்டும் இருக்கும்.

acrocephalo syndactyly: கூம்புத்தலை வரத்து விரல் : இது பிறவியிலேயே அமையும் ஓர் உருவக்கேடு. இதில், தலையின் உச்சி கூம்பு வடி

விலும், கைவிரல்களும் பாதவிரல்களும் வாத்தின் கால்விரல்களைப் போன்று இடைத் தோலினால் ஒன்றுபட்டிணைந்தும் இருக்கும்.

acrocyanosis : கைகால் நீலம் பூத்தல் : ஆக்சிஜன் சரிவர ஊட்டப்பெறாத இரத்தம் சுழல்வதன் காரணமாகக் கைகால் பகுதிகள் நீலம்பூத்து இருக்கும் நோய் வகை.

acrodermatitis : கைகால் தோல் அழற்சி.

acrodynia : கைகால் சிவப்பு : தோல் நரம்புக் கோளாறில் கைகால் பகுதிகளில் வேதனைதரும் அளவுக்குச் சிவப்பு நிறமாதல்.

acromegaly : உறுப்பு அகற்சி, புறமுனைப் பருமன் கபச் சுரப்பி நோய் : குருதியில் கலந்து உறுப்புகள் செயற்படத் தூண்டும் உட்சுரப்பு இயக்குநீர் (ஹார்மோன்) அளவுக்கு மேல் சுரப்பதால், கைகள், பாதங்கள், முகம் ஆகியவை அளவுக்குமீறி அகன்றுவிடுதல். குழந்தைகளிடம் இது அரக்க உருத் தோற்றத்தை உண்டாக்குகிறது.

acromicria ; உறுப்புக் குறுக்கம் : உடல் வளர்ச்சிக்கு முக்கியமாக உதவக்கூடிய தூம்பற்ற முளையடிச் சுரப்பியிலிருந்து (கபச் சுரப்பி) சுரக்கும் இயக்குநீர் (ஹார்மோன்) குறைவாகச் சுரப்பதன் காரணமாக கைகள், கைகால் பாதங்கள் ஆகியவை சிறுத்துவிடுதல் அல்லது குறுகிவிடுதல்.

acromion process : தோள திருகு நோய் : தோள பட்டை எலும்பின் ஒரு பகுதி சற்றே பின்புறமாகத் திருகி இருத்தல்.

acroparaesthesia : கை மரமரப்பு : கைகளில் உட்கூச் செறிவும் மரமரப்பும ஏற்படுதல்

acrylics : உறுப்பு ஒட்டுப்பசைகள் : உடம்பில் செயற்கை உறுப்புகள் இணைப்பதற்குப் பயன்படுத்தப்

படும், வெப்பத்தால் இளகிக் குளிரில் இறுகும் இயல்புடைய பொருள்களின் தொகுதி.

acthar gel : அக்தார் கூழ் : இது கூழ்ப்போன்ற அரைத் திணைக் கரைசலாகவுள்ள ஓர் "அக்த" தயாரிப்பு. இது குண்டிக் காய்ச்சுரப்பியின் புறப்பகுதியில் நோய் நாடல் சோதனைக்குப் பயன்படுத்தப்படுகிறது. தோல்படை நோய், தோல் தடிப்பு நோய், கில்வாத முட்டு வீக்கம், ஒவ்வாமை நோய்கள் ஆகியவற்றைக் குணப்படுத்தவும் பயன்படுகிறது.

actified : ஆகடி.பெட் : சியூடோ லீபெட்ரின், டிரிப்ரோவிடின் ஆகியவை அடங்கிய மருந்து.

acting out : துன்ப உணர்வுக் குறைப்பு : உணர்ச்சி வயப்பட்ட மனவேதனையைக் குறைத்தல். இதில் முந்தையமனக்குழப்பங்கள், மனப்போக்குகள் மூலம் தன்னை யறியாமல் ஏற்பட்டுவிட்ட தடுமாற்றமான அல்லது மூர்க்கத்தனமான நடத்தையிலிருந்து நோயாளி விடுவிக்கப்படுகிறார்.

actinic dermatoses : ஒளிக் கதிர் தோல் அழற்சி : தோலின் புறலுதா ஒளிபட்டால் இயல்புக்கு மீறி எளிதில் புண்படக் கூடியதாக இருத்தல்.

actinism : ஒளிக்கதிர் வேதியியல் விளைவு : ஒளிக்கதிரினால், முக்கியமாகப் புறலுதா ஒளிக் கதிரினால் உண்டாகும் வேதியியல் விளைவு.

actinobiology : ஒளிக்கதிர் உயிரியல், ஒளிய உயிரியல் : உயிர் வாழும் உயிரிகளின் மீது ஒளிக்கதிரியக்கத்தின் விளைவுகளை ஆராய்தல்.

actinomyces : கதிர்வீச்சுப் பாக்டீரியா : ஒளிக்கதிர் வீசும் பூசண வலையைக் கொண்ட பூசணம் போன்ற ஒட்டுண்ணிப் பாக்டீரியா. இதிலிருந்து பல்வேறு நோய்

எதிர்ப்பு மருந்துகள் தயாரிக்கப் படுகின்றன.

actinomyces ; கதிர்வீச்சு ஒட்டு யிர்க் காளான் நோய் : ஒளிக்கதிர் வீசும் ஒட்டுயிர்க் காளானால் தோன்றும் ஒருவகை நோய். இந் நோய், நுரையீரல், தாடை, குடல் ஆகிய உறுப்புகளை முக்கியமாகப் பாதிக்கிறது. இந்நோயினால், சிறு மணிகள் போன்ற கட்டிகள் தோன்றி, அவற்றிலிருந்து மஞ்சள் நிறத் கந்தகக் குருணைகள் அடங்கிய திண்மையான எண்ணெய்ப் பசையுள்ள சீழ் வெளிப்படுகிறது.

actinotherapy : ஒளி மருத்துவம் : அகச்சிவப்பு அல்லது புற ஆதா ஒளிக்கதிர் பாய்ச்சி நோய் தீர்க்கும் மருத்துவ முறை.

action : உறுப்பு இயக்கம் : உடலின் ஏதேனுமொரு பகுதியின் செயல்முறை அல்லது அலுவற்பணி, எதிரெதிர்க் குழுமத்தின் இயக்கத்தைக் கட்டுப்படுத்தும் தசைகள் எதிர்வினையைச் செய்கின்றன. ஒருவரின சொந்த விருப்பத்திற்கு எதிரான கட்டாய வினையை இன்னொரு தசை செய்கிறது. சொந்த விருப்பின்பேரிலன்றி, திடீர் உந்துதல் காரணமாகத் தூண்டுவிசை வினை நடைபெறுகிறது. இணைவிழைச்சு போன்ற நரம்புக் கிளாச்சிக்கு இணங்கத் தன்னியல்பாகத் தூண்டப்படும் உள்ளூறுப்பியக்கச் செயல்கள் தன்னியல்பு வினைகளாகும். தனியாகச் செயல்புரிய முடியாமல், இரண்டு அல்லது அவற்றுக்கு மேற்பட்ட தசைகளின் ஒத்துழைப்பினால நடைபெறுவது இணைவு வினையாகும்.

actisorb : சீழ் நாற்றத் தடுப்புப் பையுறை : சீழ் கசியும் காயங்களிலிருந்து நாற்றத்தைத் தடுப்பதற்கான செயல் தூண்டல் பெற்ற கரிப்பையுறைகள்.

actin : ஆக்டின் : தசை உயிரணுக்களிலுள்ள புரதங்களில் ஒன்று. இது, தசைச் சுருக்கம் உண்டாக்குவதற்காகத் தசைப்பற்றுடன் எதிர்வினை புரிகிறது.

activator : செயலூக்கி : ஏதேனும் ஒன்று செயற்படத் தூண்டுகிற ஒரு பொருள். இது இயக்குநீர் (ஹார்மோன்) சுரப்பு, செரிமானப் பொருள். (என்சைம்) உற்பத்தி போன்ற செயல்களை ஊக்குவிக்கிறது.

active : செயலூக்கம் : நோயாளி தனது நரம்புத் தசை இயக்கமுறையைப் பயன்படுத்திச் சுறுசுறுப்பான இயக்கங்களை உண்டாக்குதல். சிககலான அமைப்பான்களை கொண்ட ஒரு மருந்திலுள்ள ஓர் அமைப்பான் இத்தகைய செயலூக்கத்தை உண்டாக்குகிறது. நச்சுப் பூண்டிலிருந்து எடுக்கப்படும் "பெல்லாடோனா" என்ற மருந்திலுள்ள 'அட்ரோப்பின்' ஒரு செயலூக்கியாகும்.

actrapid : அக்ட்ராபீட் : இயல்நிலை இன்சலின ஊசி மருந்தின வாணிகப் பெயர்.

acuity : கூர்மைத் திறன் : கூர்மை, தெளிவு, நுண்மை தெளிவாகவும் கூர்மையாகவும் கேட்குந்திறன் கேட்புக் கூர்மைத் திறனாகும். இசைக்கவடு, தாழ்குரல், ஒலிமானி ஆகியவற்றின்மூலம் இத்திறன் சோதனை செய்யப்படுகிறது. குழந்தைகளின் கேட்புக் கூர்மைத் திறனைச் சோதிக்க மணிஒலி, கிலுகிலுப்பை, தேக்கரண்டி பயன்படுத்தப்படுகின்றன. கண்விழியின் பின்புறத்திரையில் உருக்காட்சிகள் தெளிவாக ஒருமுகப்பட்டு விழுவதைப் பொறுத்துப் பார்வைக் கூர்மைத் திறன் சோதனை செய்யப்படுகிறது. இந்தக் சோதனை பெரும்பாலும் 6 மீட்டர் தூரத்திலிருந்து ஸ்வெலன் சோதனை முறைப்படி செய்யப்படுகிறது.

acupan : அக்குபன் : 'நெஃபோ பன்' என்ற மருந்தின் வாணிகப் பெயர்.

acupressure; ஊசியழுத்த முறை : ஊசியினால் நரம்பு மற்றும் குருதி நாளத்தை அழுத்தி நோயைக் குணப்படுத்தும் முறை.

acupuncture : அலகுமுனை மருத்துவம் : உடலின் ஒரு குறிப்பிட்ட பகுதியில் ஊசியால் துளையிட்டு நோயைக் குணப்படுத்தும் அல்லது நோயைக் குறைக்கும் மருத்துவ முறை.

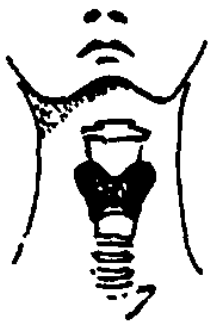
acyanosis : நீலநிறமின்மை : ஆக்ஸிஜன் சரிவர ஊட்டப்படாத இரத்தம் சுழல்வதனால் தோல் நீலநிறமாகக் காணப்படா திருத்தல்.

acyanotic : நீலத்தோலின்மை : பிறவியிலேயே உண்டாகும் நெஞ்சுப்பை நாளக் கோளாறுகளிலிருந்து வேறுபடுத்திக் காட்டுதற்குப் பயன்படும் சொல்.

acyclovir : அசிக்ளோவிர் தேமல், படர்தாமரை போன்ற தோல் நோய்களைக் குணப்படுத்துவதற்குப் பயன்படும் கிருமி ஒழிப்பு மருந்து.

acystia : சவ்வுப்பை இன்மை; பித்த சிறுநீர்ப்பையின்மை : பித்தநீர்ப்பை, சிறுநீர்ப்பை ஆகியவை பிறவியிலேயே இல்லாதிருத்தல்

adam's apple: குரல்வளைக் கூர்; குரல்வளை மணி : கழுத்தின் முன்பகுதியில், குறிப்பாகவயதுவந்த ஆண்களிடம், உள்ள குரல்வளைப்படைப்பு இது, சங்குகளைக் குறுத்தெலும்பின் இரு சிறகங்களும் சந்திக்கு மிடத்தில் அமைந்துள்ளது.



குரல்வளை மணி

தில் அமைந்துள்ளது.

adaptability: தகவமைப்புத் திறன்: தழுவு திறன் : நிலைமைக்குத் தக்கபடி உளவியல் முறையிலும், உடலியல் முறையிலும் தன்னை மாற்றியமைத்துக் கொள்வதற்கான திறன்.

adaption : பழக்கும் திறமை; ஏற்புத் திறன்; தகைவு; தகவமைப்பு : உயிர்கள் தங்களைச் சுற்றியுள்ள சூழ்நிலைக் கொப்ப தங்களைத் தகவமைத்துக் கொள்ளும் திறன். இஃது உறுப்பு, நிறம் முதலானவற்றில் அமையும்.

adcortyl : அட்கார்ட்டில் : 'டிரியாம்சினலோன்' என்ற மருந்தின் வாணிகப் பெயர். வாய்ப்புண் களுக்குப் பயன்படுத்தப்படும் ஒரு வகைப் பற்பசை.

addiction ; தீய பழக்கத்திற்கு அடிமையாதல்; பழக்க அடிமைத்தனம்; பழக்கப்பற்று . போதை மருந்துகள், ஆல்ககால், மதுபானம், புகையிலை போன்ற போதைப்பொருள்களை உண்ணும் கெட்ட பழக்கத்திற்கு அடிமையாகி விடுதல். இந்தப் பழக்கத்திற்கு அடிமையானவர்கள் தங்களைக் கட்டுப்படுத்த முடியாமல் அந்தப் போதைப் பொருள்களை நாடிச் செல்கிறார்கள்.

addition : சேர்த்தல்.

addison's disease : அடிசன் நோய் (குருதிச் சோர்வு நோய்) தோல் கருமை நோய் : வரவரத்தளர்ச்சியூட்டும் குருதிச் சேர்வுடன் மேனியில் ஊதா நிறம் படர்விக்கும் ஒரு நோய். குண்டிக் காய்ச்சு சுரப்பியின் புறப்பகுதியில் கார்ட்டிசால், ஆல்டோஸ்டெரோன் என்னும் சுரப்புப் பொருள் குறைவாகச் சுரப்பதால் இது உண்டாகிறது. இதனால், இரத்தத்தின் அளவு குறைதல், இரத்த அழுத்தம் குறைதல், எடைக் குறைவு, நரம்புத் தளர்ச்சி, தசை நலிவு,

இரைப்பை-குடல் கோளாறுகள், தோல் ஊதாநிறமாக மாறுதல் போன்ற கோளாறுகள் உண்டாகின்றன.

adduction: தசை மையைச் சுரிப்பு; தசை மைய ஒடுக்கம்; அகப்பெயர்ச்சி: உடலின் தசை நார்கள் உடலின மையம் நோக்கி இழுத்தல்

adductor : மையச் சுரிப்புத் தசை நாள் : உடல் உறுப்பு எதனையும் உடலின் மைய அச்சினை நோக்கி இழுக்கும் இயல்புடைய தசைநாள்.

adductor muscle / மைய இழுப்புத் தசை : முன்னிழுக்கும் இயல்புடைய தசைநாள் கையை உடலை நோக்கிக் கொண்டு வருவது இத்தத் தசைதான்.

adenectomy : சிகிச்சை நிண நீர் கணு நீக்கம்; சுரப்பி நீக்கம்: ஒரு சுரப்பியை அறுவைச் சிகிச்சை செய்து அகற்றுதல்.

adenitis : சுரப்பி அழற்சி : ஒரு சுரப்பியில் அல்லது நிணநீர்க் கரணையில் ஏற்படும் வீக்கம். மூச்சுக் குழாய் நிணநீர்க் கரணைகளில் ஏற்படும் வீக்கம் அல்லது அழற்சி.

adenocarcinoma: சுரப்பிப் புற்று; சுரப்பித் திசுப் புற்று: சுரப்பித் திசுக்களில் ஏற்படும் புற்றுநோய். இதனை "சுரப்பிப் பிளவை" என்றும் கூறுவர்.

adenoidectomy : மூக்கடித் தசை அறுவைச் சிகிச்சை; மூக்கடித் தசைத் திசுவின் அழற்சியை அறுவைச் சிகிச்சை மூலம் அகற்றுதல்

adenoids : மூக்கடித் தசை வளர்ச்சி (மூக்கடியான்) : மூக்கடித் தசையிலுள்ள நிணநீர்ச் சுரப்பித் தசை மிகையான வளர்ச்சி. இதனால் மூச்சடைப்பு ஏற்படுவதுடன், கேட்கும் திறனும் குறையும்.

adenoma: சுரப்பிக் கட்டி; கோளப் புற்று; சிறு சுரப்பிக் கட்டி : சுரப்பித் திசுக்களில் உண்டாகும் கழலைக் கட்டி

adenomyoma: கருப்பைக் கழலை: தசையும் சுரப்பிக் கூறுகளும் கொண்ட கழலைக் கட்டி பொதுவாக இது கருப்பையில் தோன்றும் கடுமையல்லாத வளர்ச்சியைக் குறிக்கும்.

adenopathy : சுரப்பி நோய்; நிணநீர் சுரப்பிப் பெருக்கம்; கோள நோய் : ஒரு சுரப்பியில், குறிப்பாக ஒரு நிண நீர்ச்சுரப்பியில் உண்டாகும் ஏதேனும் நோய்.

adenosinase : அடினோசின் சிதைப்பி.

adenosclerosis : சுரப்பி கெட்டியாகல்; கோளத் தடிமன் : ஒரு சுரப்பி, வீக்கத்துடன் அல்லது வீக்கமின்றி, கட்டியாகி விடுதல். இழைமத் திசுவின் பதிலீடு அல்லது சுண்ணக மயமாக்குதல் காரணமாக ஒரு சுரப்பு கடினமாகிறது.

adenosine diphosphate (ADP): அடினோசின் டை:பாஸ்:பேட் : (ADP): உயிரணுவிற்குள் நடைபெறும் எரியாற்றல் பரிமகற்றத்தில் உள்ளடங்கிய உயிர்மங்களான ஒரு முக்கியமாக வளர்சிதை மாற்றப் பொருள். இந்தப் பொருளின் மூலமாக உயிரணுவில் வேதியியல் எரியாற்றல் பாதுகாத்து வைக்கப்படுகிறது.

adenosine triphosphate (ATP): அடினோசின் டிரை:பாஸ் :பேட் (ATP): நடுத்தரமான மிகு எரியாற்றல் கூட்டுப் பொருள். இது அடினோசின் டை:பாஸ் :பேட்டினை நீரிடைச் சேர்மப் பிரிப்பு செய்யும் போது பயனுள்ள வேதியியல் எரியாற்றலை வெளியீடுகிறது. உயிர்ப்பொருள் கட்டமைப்பின்போது இந்தப் பொருள் உண்டாகிறது.

adenosis : சுரப்பி நோய்

adenotonsillectomy : மூக்கடியான்-அடிநாத்தசை அறுவைச் சிகிச்சை : மூக்கடித்தசை வளர்ச்சி (மூக்கடியான்) அடிநாத்தசை மூலம் அகற்றுதல்.

adenovirus : சுரப்பிக் கிருமிகள் : ஊனீர்ச்சுரப்பு சார்ந்த 47 தனித்தனி வகைகள் அடங்கிய கிருமிகளைக் கொண்ட ஒரு டிஎன்ஏ (DNA) குழுமம். இந்த 47 வகைகளில் மனிதனிடம் 31 வகைகள் கண்டுபிடிக்கப்பட்டுள்ளன. பல்வேறு விலங்கினங்களில் வேறு பல வகைகள் காணப்படுகின்றன. இவற்றுள் சில மேல் மூச்சுக் கோளாறுகளையும், வேறு சில சீதசனனி அல்லது சனிககாய்ச்சல எனனும் நிமோனியாக் காய்ச்சலையும், இன்னும் சில கொம்புநக அழற்சியையும் உண்டாக்குகின்றன.

adermine : ஆடாமின் : பைரிடாகசின்; வைட்டமின் B₆

adexolin : அடக்சோலின் : A, D வைட்டமின்களின் கலவை.

adhesion : இரு வேறு உறுப்பிணைவு, ஒட்டுகை : வீங்கிய இரு வேறு உறுப்புகளின் இயற்கைக்கு மாறுபட்ட இணைப்பு, பிளவுற்ற பரப்பு இணைவு அடிவயிற்றில் இத்தகைய பிணைவினால் குடலில் அடைப்பு ஏற்படும். மூட்டுகளில் இது போன்ற பிணைவு, அசைவைக் கட்டுப்படுத்துகிறது. இரு மார்பு வரிப் பரப்புகளிடையிலான பிணைவு காரணமாக மார்புக் கூடு முழுமையாக இணைவதைத் தடுக்கிறது.

adipose : உயிரினக்கொழுப்பு; கொழுப்பார்ந்த; கொழுப்பேறிய. கொழுப்புக் குரிய; கொழுத்த.

உயிரினக் கொழுப்புத் திசு அடங்கிய உயிரணுக்களில் வெள்ளை

அல்லது பழுப்பு நிறக் கொழுப்பு அடங்கியுள்ளது.

adiposity : கொழுப்புடைமை; கொழுப்பேற்றம் : உடலில் அளவுக்கு மேல் கொழுப்பு சேர்தல்.

aditus : அணுகுவாய்; அணுகுவழி: உடல் உறுப்புகளின் அமைப்பு பற்றி ஆராயும் உடல் உட்கூறியலில், அணுகுவதற்கான நுழைவாயில் அல்லது திறப்பு வழி.

adjuvant. துணை மருந்து; துணையம் : மறற மருந்துகளின் விளைகளுக்கு உதவி புரிவதற்காகச் சேர்க்கப்படும் துணை மருந்துப் பொருள். முதன்மையான மருந்து வச் சிகிச்சையுடன் கூட இந்தத் துணை மருந்து அளிக்கப்படுகிறது

adler's theory : ஆட்வர் கோட்பாடு : "வலுவான தாழ்மை உணர்ச்சி காரணமாகவே நரம்புக் கோளாறுகள் உண்டாகின்றன" என்னும் கோட்பாடு.

adnexa : அண்டை உறுப்பு : உடலில் ஓர் உறுப்புக்கு மிக நெருக்கமாகவுள்ள உறுப்புகள் அல்லது கட்டமைப்புகள்.

adrenal function tests : அண்ணீரகச் சுரப்பிச் சோதனை : குண்டிக்காய்ச் சுரப்பியின் புறப்பகுதி இயல்புக்கு மீறுதலாகச் செயற்படுவதைக் கண்டறிவதற்கான ஒரு சோதனை. இதில் நிணநீர் சுரக்கும் அளவினைக் கணக்கிடுவதன் மூலம் இது கண்டறியப்படுகிறது.

adrenalectomy : அண்ணீரகச் சுரப்பி அறுவைச் சிகிச்சை; கட்டி ஏற்பட்டுள்ள ஒரு குண்டிக்காய்ச் சுரப்பியை அகற்றுவதற்கான அறுவைச் சிகிச்சை. குண்டிக்காய்ச் சுரப்பிகள் இரண்டையுமே அகற்றி விட்டால், உட்குரப்பு இயக்குநீர்களை (ஹார்மோன்கள்) உட்செலுத்துதல் வேண்டும்.

adrenaline : அண்ணீரகச் சுரப்பு நீர் : பாலூட்டிகளில் குண்

டிக்காய்ச் சுரப்பியிலிருந்து ஊறும் இயக்குநீர் (ஹார்மோன்). இந்த நீர் உடலை போராடுவதற்கு (அல்) தப்பிப்பதற்குத் தயார் செய்கிறது. இந்த இயக்குநீரைச் செயற்கை முறையிலும் தயாரிக்கலாம். புறத தூண்டுதலால் உயிர்மம் முழுதும் எதிரியங்குறுவதில், இந்த நீர் பானமாக உட்கொள்ளப்படுகிறது. நிணநீருசியால் உண்டாகும் கொப்புளக் காய்ச்சல், மூச்சுத்தடையுடன் கூடிய ஈளை நோய் (ஆஸ்த்மா), காஞ் சொறித் தடிப்பு போன்ற ஒவ்வாமை நோய்களுக்கு ஊசிமூலம் இது செலுத்தப்படுகிறது. உறுப்பெல்லை உணர்வு நீக்கக் கரைசல்களில், விரவிப் பரவுவதைக் குறைப்பதற்காகவும், உணர்விழப்பு நிலையை நீடிப்பதற்காகவும் இது சேர்க்கப்படுகிறது. இரத்தவோட்டச் சீர்குலைவு நிலைகளில், மிகவும் நீர்த்த கரைசலாக (1:1,00,000) மெதுவாக, மெதுவாக நரம்பு மூலம் செலுத்தப்படுகிறது.

adrenal glands : அண்ணீரகச் சுரப்பி; அண்ணீரகச் சுரப்பி : இவை சிறுநீரகத்தை அடுத்துள்ள சுரப்பிகள். இந்தச் சுரப்பியின் உட்பகுதியான உட்கருவிலிருந்து ஊறும் "அட்ரினலின்" எனப்படும் சுரப்பு நீர் இரத்தத்தில் பாய்ந்து, திடீர் அச்சம் அல்லது கோபத்தின் போது விரைவான இதயத்துடிப்பு, வெறுத்த முகம் போன்ற விளைவுகளை உண்டாக்குகிறது. இந்தச் சுரப்பியின் புறப்பகுதி உள்ளூறுப்பு மாறுதல்களை உண்டாக்குகிறது. பறவைகளிலும் மீன்களிலுமுள்ள இந்தச் சுரப்பிகள் முற்றிலும் வேறானவை.

adrenergic : அண்ணீரகச் சுரப்பு நீர் நரம்புகள் : குண்டிக் காய்ச் சுரப்பு நீரையோ, குண்டிக் காய்ச் சுரப்பு அல்லாத இயக்குநீரையோ அவற்றின் சேர்முனை

யங்களிலிருந்து வெளியேற்றுகிற நரம்புகள், பெரும்பாலான பரிவு நரம்புகள், குண்டிக்காய்ச் சுரப்பு அல்லாத இயக்குநீரை வெளியேற்றுகின்றன.

adrenogenital syndrome : உட்குரப்புக் கோளாறு; அண்ணீரகப் பாலுறுப்பு நோய்த் தொகுப்பு : குண்டிக்காய்ச் சுரப்பியின் புறப்பகுதியின் இயல்புக்கு மீறிய நடவடிக் கையின் விளைவாகப் பிறவியிலேயே தோன்றும் ஒருவகை உட்குரப்புக் கோளாறு இதனால் ஒரு பெண்குழந்தையிடம் விரிவடைந்த மகளிர் கந்தும், உதட்டு இதழ்கள் இணைந்தும் காணப்படலாம். அப்போது அந்தக் குழந்தையை ஆண் என்று தவறாகக் கருத இடம் ஏற்படும். ஆண் குழந்தையிடம் வெளிப்படையான மயிரும், விரிவடைந்த ஆண் குறியும் காணப்படும். ஆண் பெண் குழந்தைகள் இரண்டிலும் விரைவான வளர்ச்சியும், திணணிய தசைப் பற்றும், மிகுந்த எலும்பு முதிர்ச்சியும் காணப்படும்.

adriamycin : அட்ரியாமைசின் : 'டாக்சோரூபிக்கன்' என்ற மருந்தின் வாணிகப் பெயர்.

adsorbents : (ஆவி)உறிஞ்சிகள் : தங்கள் மேற்பரப்புகளிலுள்ள வாயுக்களை அல்லது கரைசல் பொருள்களை உறிஞ்சிக் கொள்கிற திடப்பொருள்கள். கட்டைக்கரி, வாயுக்களை உறிஞ்சி, ஒரு மணம் அகற்றுப் பொருளாகச் செயற்படுகிறது. காவோன் பாக்டீரியா நச்சுப் பொருள்களையும் பிற நச்சுப் பொருள்களையும் உறிஞ்சிக் கொள்கிறது. இதனால் இது உணவு நஞ்சுட்டு நேர்வுகளில் பயன்படுத்தப்படுகிறது.

adsorption : ஆவியை உறிஞ்சுதல்; புறத்துறிஞ்சல்; மேலீர்ப்பு : தளது மேற்பரப்பிலுள்ள ஒரு

வாயுவை, திரவத்தை அல்லது திடப் பொருளை கரைசலாகவோ மிதவலாகவோ உறிஞ்சி வைத்துக் கொள்வதற்கு ஒரு பொருளுக்கு உள்ள பண்பு.

advancement : மாறுகண் அறுவைச் சிகிச்சை : மாறுகண் பார்வையைச் (ஒருக்கணிப்புப் பார்வை) சீர்படுத்துவதற்காகச் செய்யப்படும் அறுவைச் சிகிச்சை. இதில், ஒருக்கணிப்புத் திசைக்கு எதிரிலுள்ள தசை நாண்களைப் பிரித்தெடுத்து, வெள் விழிக் கோளத்தின் புறத் தோலுடன் பொருத்தித் தைத்து விடுகிறார்கள்.

adventitia : குருதி நாளப் புறத் தோல்; குருதிக் குழாய் வெளிப்படலம் : இதயத்திலிருந்து குருதியைக் கொண்டு செல்லும் நாளமாகிய தமனியின் அல்லது இதயத்திற்குள் குருதியைக் கொண்டு செல்லும் நாளமாகிய சிரையின் மேலுறைத் தோல்.

adynamia : உயிராற்றல் அழிவு படுகிடை நிலை.

A E G : காற்று மூளை இயக்கப் பதிவு : மூளையின் இயக்கத்தை ஒரு காற்றுக் கருவிமூலம் பதிவு செய்தல்.

aeration : காற்றுாட்டல்; காற்றுாட்டம் : உயிர்ப்பு மூலம் குருதியுடன் ஆக்சிஜன கலக்கும்படி செய்தல்.

aerobe : ஆக்சிஜன் உயிரி; உயிர்வளி உயிரிகள்; காற்றுவிரி : உயிர் வாழ்வதற்கு ஆக்சிஜன் (O_2) தேவைப்படுகிற ஓர் நுண்ணுயிரி

aerobiology : ஆக்சிஜன் உயிரியல், உயிராவளி உயிரியல் : காற்றில கலந்து மிகக்கும் நுண்ணணு உயிரிகள், நுண்ணணுச் சிதல்கள் ஆகியவை பற்றிய உயிரியல் துறை.

aerobiosis : ஆக்சிஜன் வழி உயிர் வாழ்வு : ஆக்சிஜனைக் கவாசித்து உயிர் வாழ்க்கை நடத்துதல்.

aerogenous : காற்று உற்பத்தி செய்கிற.

aerophagia, aerophagy : காற்று மிகை ஈப்பு : காற்றினை அளவுக்கு மிகுதியாக உள்ளே ஈர்த்துக் கொள்ளுதல்.

aerophobia : கடுங்காற்றச்சம்.

aerosol : தூசிப்படலம்; புழுதிப் படலம் ; வாயுநிலையில் மிக நுண்ணிய துகள்கள் கலந்திருத்தல் இதனால் சில தொற்று நோய்கள் பரவுகின்றன. எடுத்துக்காட்டாக, தும்முதல் மூலம் தொற்று நோய் பரவுகிறது. காற்றிலுள்ள தூசியில் நுண்மங்களை (கிருமிகள்) நீக்குவதற்கும், பூச்சிகளைக் கட்டுப்படுத்துவதற்கும், தோலில் தெளிப்பதற்கும் சிலவகை தூசித் தெளிப்பான்கள் பயன்படுகின்றன.

aerosporin ; ஏரோஸ்போரின் : 'பாலிமிக்சின்-B' என்ற மருந்தின் வாணிகப் பெயர்.

aesculapius : ஏஸ்கலபியஸ் : ரோமானியரின் மருத்துவக் கடவுள்.

aetiology. நோய்முதல் ஆய்வியல்; நோயக்காரண ஆய்வியல்; நோய்க் காரணவியல் : நோய்க் காரணம் பற்றி ஆராயும் அறிவியல் துறை.

afebrile : காய்ச்சலின்மை; காய்ச்சலற்ற.

affect : செயல் தூண்டுணர்ச்சி; தாக்கம் : உடல் உணர்ச்சியின் இன்ப துன்பநிலை.

affection : உணர்வு நிலை; உடல் நிலை பாதிக்கப்பட்டிருக்கும் போது உண்டாகும் மனப்போக்கு, மனநிலை அல்லது உணர்ச்சி.

affective : உணர்ச்சி சார்ந்த : உடல் நிலை பாதிக்கப்பட்டிருக்கும்போது உண்டாகும் மனப்

போக்குகள் அல்லது உணர்ச்சிகள் தொடர்பான 'உணர்ச்சிப் பைத்தியம்' என்று ஒரு முக்கிய மனநிலைக் கோளாறாகும். பாதிக்கப்பட்டவர்கள், கடுமையான உணர்ச்சி அல்லது மனநிலைச் சீர்குலைவுக்கு ஆளாகிறார்கள்.

afferent : அகமுக நோக்கிய; நடுநரம்புவழி : நரம்பு மையங்களுக்கு உணர்ச்சிகளைக் கொண்டு சேர்க்கிற.

afferent nerve : உணர்ச்சி நரம்பு; மூளைக்கும் தண்டுவடத்திற்கும் உணர்ச்சிகளைக் கொண்டு சேர்க்கிற நரம்பு.

affiliation : மூலம் காண்டல் : முறையற்ற வகையில் பிறந்த குழந்தையைத் தந்தை இன்னாரென்று கண்டுபிடித்து அவரிடம் சேர்த்தல்.

affinity : இணைப்பீர்ப்பு; நாட்டம் : இரண்டு பொருள்கள் வேதியியல் முறையில் இணைதல். எடுத்துக்காட்டு : ஆக்சிஜன், சிவப்பணு (ஹேமோகுளோபின்).

afibrinogenaemia : குருதி உறையாமை : குருதிக்கட்டு (இரத்தம் உறைதல்) இன்மை என்னும் ஒரு கடுமையான நோய். இரத்தத்தை இறுகி உறையச் செய்யும் பொருள் போதிய அளவு இல்லாமையால் இது உண்டாகிறது.

afatoxin : புற்றுத் தூண்டு பொருள்; பூசண நச்சு : வெது வெதுப்பும் ஈரமும் வாய்ந்த தட்ப வெப்ப நிலைகளில் சேமித்துவைக்கப் பட்டிருக்கும் நிலக்கடலை, கார்போஹைட்ரேட் உணவுகள் ஆகியவற்றைப் பாதிக்கக்கூடிய ஒருவகைப் பூஞ்சைக் காளானிலுள்ள புற்றுநோய் வளரத் தூண்டுதல் செய்யும் பொருளின் வளர்சிதை மாற்றப் பொருள்கள் இவற்றில் நான்கு முக்கிய பிரிவுகள் உண்டு B₁, B₂, G₁, G₂.

மனிதரின் நுரையீரல் உயிரணுக்களில் இந்தப் பொருள்களை உற்பத்தி செய்வதற்கும் போதுமான செரிமானப் பொருள்கள் (என்சைம்) உள்ளன. இது நுரையீரல் புற்று நோய் பீடிப்பதற்கு முன் அறிகுறியாகும்.

afterbirth : பேறு கால இளங்கொடி; நச்சுக் கொடி : குழந்தை பிறந்த பின்பு கருப்பையிலிருந்து வெளியேற்றப்படும் நச்சுக் கொடி மற்றும் சவ்வுகள்.

கருவில் வளரும் குழந்தை தாயிடமிருந்து உணவும் ஆக்சிஜனும் பெறுவதற்கு உதவும் உறுப்பு. குழந்தை பிறந்த பின்பு இது தாயிடமிருந்து வெளியே வந்து விடும். இதனுடன் குழந்தை உருவாகும் கருப்பையின் உள்படலமும் வெளிவரும். இவை இரண்டும் சேர்ந்து பேறுகால இளங்கொடி எனப்படும்.

aftercare : பிற்காப்பு; மருத்துவத்துக்குப் பின் பேணுவது : நோயிலிருந்து குணமடைந்து உடல்தேறி நலம் பெறும் போதும், மீண்டும் பழைய வாழ்க்கைக்குத் திரும்பும் போதும் அளிக்கப்படும் பிற்பாது காப்பு அல்லது கவனிப்பு.

after effect : பின் விளைவு : உயிர்த்தசை இயக்கத்தைத் தூண்டும் பொருளின் தொடக்க விளைவுக்குப் பின்பு ஏற்படும் ஓர் எதிரெதிர் விளைவு.

after image : பின் தோற்றம்; மீள்வடிவம் : ஒரு பொருளைப் பார்த்த பின்பு மனத்தில் சிறிது நேரம் பதிந்திருக்கும் உருவம். இந்த உருவம் அதன இயல்பான முனைப்பு வண்ணங்களுடன் இருக்குமானால் அது 'நேர் பின்தோற்றம்' எனப்படும். ஒளிரும் பகுதிகள் கருப்பாகவும், கரும் பகுதிகள் ஒளிர்வுடனும் இருக்குமாயின் அது 'எதிர் பின்தோற்றம்' எனப்படும்.

afterpains : பின்னோவு : மகப் பேற்றுக்குப் பின்பு, சுருப்பைத் தசை இழைகள் சுருங்குவதன் காரணமாக உண்டாகும் நோவு.

agalactia : தாய்ப்பால் சுரப் பின்மை; பால் சுரக்காமை : மகப் பேற்றுக்குப் பிறகு தாயிடம் தாய்ப்பால் சுரக்காமல் இருத்தல் அல்லது குறைவாகச் சுரத்தல்.

agammaglobulinaemia : தொற்று நோய்த் தடைக் காப் பின்மை : இரத்தத்தில் 'காமா குளோபுலின்' இல்லாதிருத்தல். இதனால் நோய்த் தொற்றினைத் தடுக்கும் திறன் இல்லாமல் போகிறது.

aganglionosis : நரம்புக் கணு இன்மை : மங்கிய சாம்பல் நிற மாப் பொருள் நிரம்பிய நரம்பு மண்டல மையங்கள் இல்லாதிருத்தல்.

agar : கடற்கோரைக் கூழ் (அகர்; அகர்-அகர்) : கடற்கோரை வகைகளிலிருந்து செய்யப்படும் கூழ். இது, பேதி மருந்தாகவும், பாக்டீரியா வளர்ப்புக் கலவை நீர்மத்தைத் திடமாக்கும் பொருளாகவும் பயன்படுகிறது.

age : முதுமை; அகவை; வயது : வாழ்நாள்; ஆயுள்; வயது; பருவம் முதிர்ச்சி. இது உள்ள முதிர்ச்சி; உடல் முதிர்ச்சி என இருவகைப்படும்.

ageism : முதிர்ச்சி வகைப்பாடு : கால வரிசைப்படியான வயதுக் கிணங்க மக்களை வகைப்படுத்துதல். ஆக்க முறையான அம்சங்களை விட்டுவிட்டு, எதிர்மறை அம்சங்களுக்கு அளவுக்குமேல் முக்கியத்துவம் கொடுத்தல்.

agenesis : குறை வளர்ச்சி; உறுப்பு வடிவு பெறாமை. முழுமை பெறாத குறையுற்ற வளர்ச்சி.

agglutination : குருதியணு ஒட்டுத்திரள; ஒட்டுத் திரட்சி: முன்னர்

நோயுற்ற ஆளின் அல்லது விலங்கின் குருதி நிணநீரில் (சீரம்) உருவான 'அணு ஒட்டுப் பொருள்கள்' (அக்ளுட்டின்) எனப்படும் நோய் எதிர்ப்புப் பொருள்களினால் பாக்டீரியா, சிவப்பணுக்கள் அல்லது உயிர்த்தற்காப்புப் பொருள் துகள்கள் ஒன்றாகத் திரண்டு கெட்டியாதல். ஆய்வுக் கூடங்களில் பல பரிசோதனைகளுக்கு இது அடிப்படையாக அமைந்துள்ளது.

agglutinin : அணு ஒட்டுப் பொருள்; ஒட்டுத் திரட்சி : அணு ஒட்டுப் பொருள்கள்' (அக்ளுட்டின்) எனப்படும் நோய் எதிர்ப்புப் பொருள்களின் உற்பத்தியைத் தூண்டுகிற ஓர் உயிர்த் தற்காப்புப் பொருள் (ஆண்டிஜன்). இது தொற்று நோய்களிலிருந்து முழுத் தடைக் காப்பு அளிக்கப் பயன்படுத்தப்படுகிறது. எடுத்துக்காட்டு: ஊசி மருந்திலுள்ள இறந்து போன பாக்டீரியா; நச்சுக் கொல்லிகளிலுள்ள தனிவகைப் புரதம்.

aggressin . பாக்டீரியா முனைப்பு வினை : சிலவகைப் பாக்டீரியாக்கள்; தங்களின் ஒட்டுண்ணி ஆதார விலங்குகளுக்கு எதிரான தங்களது வலுத்தாக்குதல் நடவடிக்கையைத் தீவிரப்படுத்துவதற்காக உற்பத்தி செய்யும் ஒருவகை வளர்சிதை மாற்றப் பொருள்

aggression: வலுச்சண்டையுணர்வு; தன்முனைப்பு நடத்தை : வலியச் சண்டைக்குச் செல்ல முனையத் தூண்டும் கோப உணர்வு அல்லது பகையுணர்வு.

agitated depression : கிளர்வூட்டும் மனச்சோர்வு : கடும மனச்சோர்வும் அச்சவுணர்வும் நிறைந்த இடையறாத மனவுலைவு நிலை. எளிதில் உணர்ச்சி வயப்படும் பைத்திய நிலையில் இது உண்டாகிறது.

aglossia : நாக்கு இன்மை

agglutination : குருதியணு ஒட்டுத் திரள்; ஒட்டுத் திரட்சி : இரத்தச் சிவப்பணுக்கள் அல்லது பாக்டீரியா போன்ற மிக நுண்ணிய உயிரிகள் கண்ணுக்குப் புலனாகும் வகையில் ஒன்றாக ஒட்டித் திரள்தல்.

agnathia : தாடை வளர்ச்சிக் குறைபாடு; கீழ்த் தாடையின்மை : தாடை வளர்ச்சியின்றியோ முழுமையாக வளர்ச்சியடையாமலோ இருத்தல்.

agnosia : புலனுணர்வு இன்மை; அறிந்துணராமை; நுண்ணுணர்வீழ்ப்பு; புலனுணர்வுகளை உணர இயலாதிருத்தல்.

agonist : தசைச் சுருக்கம் : ஒரு தசை, இயங்குவதற்காகச் சுருங்குதல்.

agoraphobia : திடல் மருட்சி; வெட்டவெளி அச்சம் : பெரிய, திறந்த வெளிகளில் இருக்கும் போது தன்னந்தனியாகி விட்டோம் என ஏற்படும் பீதியுணர்வு அல்லது அச்சம்.

agranulocyte : குருதி நுண்மம் : சிறுமணிகளாக இராத குருதியின் நிறமற்ற நுண்மம்.

agranulocytosis : குருதி நுண்மக் குறைபாடு : குருதி நுண்மங்கள் வெகுவாகக் குறைந்திருத்தல் அல்லது முழுவதுமாக இல்லாதிருத்தல்.

agraphia : எழுத்தாளர் விசிப்பு : முளை நோய் அல்லது படுகாயம் காரணமாக எழுதும் ஆற்றலை இழத்தல்.

ague : முறைக் காய்ச்சல்; குளிர் காய்ச்சல் : குளிர் காய்ச்சல்; மலேரியாக் காய்ச்சல்.

aids : எய்ட்ஸ் (AIDS); ஈட்டிய நோய்த் தடைக் காப்புக் குறைபாட்டு நோய் (Acquired Immune Deficiency Syndrome).

aids-related complex : எய்ட்ஸ் சார்ந்த கோளாறுகள்; வெளிப்படையான ஈட்டிய நோய்த் தடைக்காப்பு நோயைவிடச் சற்று கடுமை குன்றிய நோய் நிலை. எய்ட்ஸ் நோய்க் கிருமிகள் பீடித்த சிலரிடம் இந்தக் கோளாறு காணப்படும். இதன் நோய்க்குறி புலனாகாமல் இருக்கும்; அல்லது இது காய்ச்சலின் தன்மையுடையதாக இருக்கும்.

air : காற்று : பூமியைச் சூழ்ந்திருக்கும் வாயுமண்டலமாக உருவாகியுள்ள வாயுக் கலவை. இதில் 78% நைட்ரஜன், 20% ஆக்சிஜன், 0.4% கார்பன் டையாக்சைடு, 1% ஆர்கான், ஓசோன், நியோன், ஹீலியம் முதலியவற்றின் சிறுசிறு அளவுகள், பல்வேறு அளவிலான நீராவி ஆகியவை அடங்கியுள்ளன.

air-born : ஏர்-பான் : 'அசிட்டில் சிஸ்டைன்' என்பதன் வாணிகப் பெயர்.

akathisia : கட்டளை நரம்புத் துடிப்பு; உட்கார இயலாமை : தசை இயக்கத்தைத் தூண்டுவதற்கான கட்டளை நரம்பு (இயக்கு தசை) எப்போதும் படபடவெனத் துடித்துக் கொண்டிருக்கும் நிலை. நரம்புக் கோளாறுகளுக்கான மருந்துகளின் பக்க விளைவு காரணமாக இது உண்டாகக் கூடும்.

akinetic : , இயக்கமின்மை; அசைவற்ற : உடல் இயக்கம் இல்லாதிருக்கும் நிலை.

akineton : அக்கினட்டோன் : 'பைபெரிடின்' என்ற மருந்தின் வாணிகப் பெயர்.

aldactide : அலாக்டாக்டைடு : ஸ்பிரோனோலாக்டோன் ஹைட்ரோஃபுளூமிதியாக்சைடு ஆகியவை அடங்கிய மருந்தின் வாணிகப் பெயர்.

alastrim . சின்னம்மை : பெரியம்மை நோயை விடச் சற்று கடுமை குறைந்த அம்மை நோய்.

albinism : பாண்டு நோய் வெள்ளுடல் நோய்; பெரு வெண்மை : பிறவியிலேயே இயல்பான நிறமிகள் உடலில் இல்லாதிருத்தல். இதனால், தோலும் முடியும் வெண்மையாகவும், கண்கள் இளஞ்சிவப்பு நிறமாகவும் இருக்கும். இவர்களுக்கு ஒளிரும் வெளிச்சத்தைப் பார்த்தால் கண்கூசும். விலங்குகளுக்கும் இந்நோய் பீடிப்பதுண்டு.

albino (albinass) . பாண்டு நோயாளி; வெண்குட்டம் : பாண்டு நோய்க்கு ஆளானவா.

albumin : கருப்புரதம்; வெண்கரு : வெண்புரதம் : நீரில கரையக் கூடியதும், கரைந்து வெப்பத்தால் கட்டியாகக் கூடியதுமான புரதவகை குருதி நிணநீர்க் கருப்புரதம் எனப்படும் குருதி நிணநீரின் முதன்மையான புரதம்

albuminuria . வெண்ணீர் நோய்; வெண்புரத நீரிழிவு : சிறுநீரில் கருப்புரதம் இருக்கும் நோய், இந்நிலை தற்காலிகமாக இருந்து முழுவதுமாக நீங்கி விடலாம்

albumose : அல்புமோஸ் : கருப்புரதத்தைப் போன்ற ஒரு பொருள். ஆனால், இது வெப்பத்தினால் கட்டியாவதில்லை

albumosuria : அல்புமோசூரியா : சிறுநீரில் அல்புமோஸ் இருக்கும் நோய்.

alcohol : ஆல்ககால்; வெறியம், சாராயச் சத்து, மது . சர்க்கரைக் கலவைகளிலிருந்து வடித்தெடுக்கப்படும் வெறியச் சத்து இயக்கம்-உணர்ச்சி-சுவை ஆகிய மூன்றையும் தூண்டுகிற நரம்புவலி, மற்றும் அடங்காத வலி ஆகியவற்றைக் குணப்படுத்துவதற்கு இது

அரிதாக ஊசி மருந்தாகப் பயன்படுத்தப்படுகிறது. இயலபு நீக்கிய ஆல்ககால் (90% ஆல்ககால்), 'டிங்சர்' என்ற சாராயக் கரைசல் மருந்து தயாரிக்கப் பயன்படுகிறது. 95% ஆல்ககால் கொண்ட மெதுவேற்றிய சாராயம், புறப் பூச்சு மருந்தாகப் பயன்படுகிறது. நோவகற்றும் மருந்தாகவும் இது பயன்படுத்தப்படுகிறது.

alcohol fast : நிறம் நீக்கி : பாக்டீரியாவியலில், நிறங்கெடும் போது, ஆல்ககாலினால் நிறம் நீங்குவதை எதிர்க்கும் ஓர் உயிரி.

alcoholism ஆல்ககால் நச்சுத் தன்மை; சாராய மயக்கம் ஆல்ககாலுக்கு (போதைப் பொருள்) அடிமையாவதன் விளைவாக உண்டாகும் நச்சுத் தன்மை. இது முற்றிலிடும்போது, நரம்பு மண்டலமும், சீரண மண்டலமும் சீர்குலைகிறது.

alcoholuria . ஆல்ககாலூரியா; சிறு நீரில சாராயம் : சிறுநீரில் ஆல்ககால் இருத்தல். ஆல்ககால் அருந்திய பின் ஊர்தி ஓட்டுவதற்குத் தகு நிலையுள்ளதா என்பதற்கான ஒரு சோதனைக்கு இது அடிப்படையாகும்

alcopar அல்கோபார் : பெஃபினியம் ஹைட்ரோக்சைனால்தோயேட் என்ற மருந்தின் வாணிகப் பெயர்.

alcuronium . அல்குரோனியம் : ஒரு செயற்கைத் தசைத் தளர்வுறுத்துப் பொருள். இது 'ட்யூ போகுராரின்' என்ற மருந்தினைப் போன்ற பண்புகளையுடையது. ஆனால், சிறிதளவுகளில் உட்கொள்வதால் மட்டுமே இது பயனளிகும்.

aldactone A : அல்டாக்டோன் A : ஸ்பிரோனோலாக்டோன் என்ற மருந்தின் வாணிகப் பெயர்.

aldolase test : அல்டோலாஸ் சோதனை : ஒரு செரிமானப் பொருள் (என்சைம்) சோதனை. தசையைப் பாதிக்கும் நோயில், குருதி நிணநீர்ச் செரிமானப் பொருள் அல்டோலாஸ் அதிகமாக இருக்கும்.

aldomet : அல்டோமெட் : 'மெதில் டோப்பா' என்ற மருந்தின் வாணிகப் பெயர்.

aldosterone : அல்டோஸ்டெரோன் இயக்கு நீர் : குண்டிக்காய்ச் சுரப்பிப் புறப்பகுதியில் சுரக்கும் நீர். இது, சிறுசீரக நுண் குழாய்கள் மீது செயற்படுவதன்மூலம் மின்பகுப்பு வளர்சிதை மாற்றத்தை ஒழுங்குபடுத்துகிறது. இதனால் இது கனிமச் சுரப்புப் பொருள் என்று அழைக்கப்படுகிறது. இது பொட்டாசியம் வெளியேறுவதை அதிகரிக்கிறது. சோடியம் குளோரைடைச் சேமித்து வைக்கிறது.

aldosteronism : அல்டோஸ்டெரோன் மிகைப்பு நோய் : அண்ணீரகச் சுரப்பிப் புறப்பகுதியில் ஏற்படும் கட்டிகளினால் உண்டாகும் நிலை. இதில், மின்பகுப்பு நீர்மப் பொருள் சமநிலையின்மை ஏற்பட்டு, முறை நரப்பிசிவு உண்டாகிறது.

aleudrin : அலூட்ரின் : ஐசோப்ரனலின் சல்ஃபேட் என்ற மருந்தின் வாணிகப் பெயர்.

alexia : சொற்குருடு; படித்துப் புரியும் உணர்வின்மை : பார்க்கும் சொற்களை உணர்ந்து வாசிக்க முடியாத மூளை நோய். கல்வியின் தொடக்க நிலையில் ஏற்படும் மூளை நெய்வுப்புணர்வு அல்லது புலனுணர்வுப் பற்றாக்குறை காரணமாக இது ஏற்படும்.

alexin : குருதிப்புரதம் (அலக்சின்) : குருதியில் நோயணுக்களை அழிக்கும் திறனுடைய புரதம்.

alexipharmic : நச்சு மாற்று மருந்து : நஞ்சுக்கு மாற்றாக அளிக்கப்படும் மருந்து.

alfentamil : ஆல்ஃபென்டமில் : நோவுணர்ச்சி அகற்றும் மருந்து. இது 'மார்ஃபின்' என்ற அபிவிநிச் சத்துப் பொருள் போன்றது.

algisia : மிகை வலியுணர்வு; அதிவலியுணர்வு : அளவுக்கு மீறிய வலியுணர்வு; அபரிமிதமான நரம்புணர்ச்சிக் கோளாறு.

algisimeter : வலியுணர்வுமானி : வலியை உணரும் திறனைவைப்பதிவு செய்வதற்கான ஒரு கருவி.

algidty : சன்னி குளிர் : கடுமையான காய்ச்சல், குறிப்பாக முறைக் காய்ச்சல் (மலேரியா) நிலை. இந்நிலையின்போது, குதவழி வெப்பநிலை அதிகமாக இருக்கும்.

alginates : அல்ஜினேட்டுகள் : கடற்பாசி வழிப்பொருள்கள். இவற்றை உறுப்பெல்லைக்குட்பட்டுப் பயன்படுத்தும் போது, இரத்தத்தை முடிக்கொள்கின்றன. அல்ஜினேட்டுகள் கரைசலாகவும், செறிவுறுத்திய மென்வலையாகவும் கிடைக்கின்றன.

alidine : அலிடின் : 'அனிலரிடின்' என்ற மருந்தின் வாணிகப்பெயர்.

alienation : மனமுறிவு : உளவியல் முறையிலும், சமூகவியல் முறையிலும் மக்களிடமிருந்து மனமுறிவு கொள்ளுதல்.

alimentary : உணவூட்டம் சார்ந்த; ஊட்ட உணவு ஊணேற்பு :

allimentation : உணவூட்டமளித்தல் : உணவு ஏற்றல்; இயற்கை வளர்ச்சிக்கு உதவுகிற உணவூட்டமளித்துப் பேணுதல்.

alkali : காரப்பொருள்; வன்காரம்; காரம் : சோடா, பொட்டாஷ், அம்மோனியா போன்ற கரையக்

சூடிய, அரிமானத்தன்மையுடைய உப்பு மூலப்பொருள். இது அமிலத்தின் முனைப்பழித்து உப்புகளாக மாறுகிறது; கொழுப்பு களுடன் இணைந்து சவர்க்காரமாகிறது. காரக்கரைசல், சிவப்பு விட்டமசை நீலமாக மாற்றுகிறது.

alkaline : காரத்தன்மையுடைய: காரமான: 1. ஒரு காரப்பொருளின் இயல்புகளைக் கொண்டிருத்தல்; 2. ஹைடிராக்சில் அயனிகளை மிகுதியாகக் கொண்டிருத்தல். இரத்தத்தில் கார ஃபாஸ்பேட் இருக்குமானால், அது மஞ்சட்காமாலை, பல்வேறு எலும்பு நோய்கள் இருப்பதைக் குறிக்கும்.

alkalinuria: சிறுநீர்க் காரம்; சிறுநீரில் காரக்கூறுகள். சிறுநீரில் காரத்தன்மை இருத்தல்.

alkaloid : ஆல்கலாய்ட்; காரகம்: ஒரு காரப் பொருளை ஒத்திருக்கிற பொருள். தாவரங்களில் காணப்படும் கரிம மூலப்பொருள்களின் ஒரு பெருந் தொகுதியைக் குறிக்கிறது. இவை முக்கியமான உடலியல் வினைகளைப் புரிகின்றன. மார்பின்பின்பு, கொய்னா, காஃபின்பின்பு, ஸ்டிரைக்கினின் ஆகியவை முக்கியமான ஆல்கலாய்டுகள்.

alkalosis : காரச்சார்பு நோய்; காரத்தேக்கம் காரமிகை: உடலில் காரப் பொருள் அளவுக்கு அதிகமாக இருப்பதால் அமிலங்கள் குறைவாக இருப்பதால் உண்டாகும் நோய் காரப் பொருளை மிகுதியாக உட்கொள்ளாதல், அளவுக்கு மேல் வாந்தியும் பேதியும் ஏற்படுதல், அடக்கிய உணர்ச்சி திடீரென வெளிப்படுதல் போன்ற பல காரணங்களால் இது உண்டாகிறது. 'நரம்பிசீவு நோய்' எனப்படும் நரம்பு-தசைக்கிளர்ச்சியும் இதனால் ஏற்படுகிறது.

alkaptonuria . அல்காப்டானூரியா, அல்காப்டன் சிறுநீர்: சிறு

நீரில் 'அல்காப்டோன்' எனப்படும் ஹோமோஜென்டிசிக் அமிலம் இருத்தல். இதனால்; ஃபெனிலாலைனின், டைரோசின் ஆகிய இரண்டு ஒரு பகுதி மட்டுமே ஆக்சிகரணமாகின்றன. இதனால் வாழ்க்கையின் பிற்பகுதியில் மூட்டு வீக்கம் (மூட்டுவலி) உண்டாகலாம். இது தவிர இதனால் வேறு தீய விளைவுகள் ஏற்படுவதில்லை.

alkeran : அல்கெரான்: 'மெல் பாலன்' என்ற மருந்தின் வாணிகப் பெயர்.

alkylating agents : ஆல்கலைட்டிங் வினையூக்கிகள்: கருமையத்திலுள்ள 'டிஎன்ஏ' (DNA) யுடன் அல்கேயில் தொகுதிகளைச் சேர்த்து டிஎன்ஏ-ஐப் பாதிப்பதன் மூலம் உயிரணுப் பகுப்பு நடவடிக்கையைச் சீர்கலைக்கும் பொருள்கள். இவற்றில் சில, உக்கிரமான உயிரணு வளர்ச்சிக்கு எதிராகப் பயன்படுகின்றன.

allegron : அல்கெலக்ரோன்: 'நார்ட்ரிப்டிலின்' என்ற மருந்தின் வாணிகப் பெயர்.

allelomorphs ; இணை இனக்கீற்று: மெண்டல் என்ற அறிவியல அறிஞரின் கருத்துப்படி உயிர்களின் மரபுவழியில் மாற்றி மாற்றித் தொடரும் இரட்டைப்பண்புக் கூறுகளில் (இணை இனக்கீற்று) ஒன்று. எடுத்துக்காட்டாக, இயல்பான நிறப்பார்வை அல்லது நிறக்குருடு. சில பொருள்களைச் சுவைக்கும் திறன் அல்லது சுவைக்க இயலாமை ஆகியவை மாறிமாறித் தோன்றக் கூடும். ஒரே 'இனக்கீற்று இடச்சூழலில் ஒரு மரபணுவின் மாற்று வடிவங்கள் இருப்பதால் இது தோன்றுகிறது.

allergen : ஒவ்வாமை ஊக்கி: ஒரு நோய்த்தடைக் காப்புத் திறனுக்கு மாறுபட்ட நிலையை அல்லது

அறிகுறியை உண்டாக்கக் கூடிய உயிர்த் தற்காப்புப் பொருள்.

allery : ஒவ்வாமை : உடலில் அயற்பொருள நுழைவின் விளைவாக வீக்கம், இழைம அழிவு போன்ற எதிர் விளைவுகள் ஏற்படுதல் சில மருந்துகளுக்கான எதிர் விளைவுகள், தூசியினால் ஏற்படும் வேனிற்காலச் சளிக் காய்ச்சல், பூச்சிகடி எதிர் விளைவுகள், காஞ்சொறித் தடிப்புகள், மூச்சுத்தடையுடன் கூடிய இருமல் (ஆஸ்துமா) போன்றவை சில ஒவ்வாமை நோய்கள்.

allocheiria : இயல்பு மீறிய ஊறு ணர்வு : தொட்டறியக்கூடிய உணர்வு இயல்புக்கு மீறியதாக இருத்தல். இதனால் நோயாளியின் உடலில் அளவு கடந்த தொடு வுணர்வுத் தூண்டுதல் ஏற்படு கிறது.

allograft : உறுப்பு மாற்று அறு வை மருத்துவம்; ஒரினத் திசு ஒட்டு: ஒருவரிடமிருந்து ஒரே வகை உறுப்பு மாற்று உயிர்த் தற்காப் புப் பொருள்களைக் கொண்டிராத இன்னொருவருக்கு ஓர் உறுப் பினை அல்லது திசுவினை மாற்றிப் பொருத்தும் அறுவை மருத்துவம்.

allopath (allopathist): 'எதிர் முறை' மருத்துவர்

allopathic : 'எதிர்முறை' மருத்து வம் சார்ந்த : நோய்க் குறிகளுக்கு எதிர்ப்பண்புகள் ஊட்டுவதன் மூலம் நோயைக் குணப்படுத்தும் மருத்துவ முறையைச் சார்ந்த.

allopathy : 'எதிர்முறை' மருத்து வம் : நோய்க் கூறுகளுக்கு எதிர்க் கூறுகளை ஊட்டுவதன் மூலம் நோய் தீர்க்கும் மருத்துவ முறை.

allopurinol : அல்லோபூரினால் : ரையாத சிறுநீர் (பூரிக்) அமிலத்தி றிருந்து படிக்கப்பட்டவுகள் ஏற்படு ிதைத் தடுக்கும் ஒரு பொருள்

இது கில்வாத (சந்துவாதம் அல்லது ஊளைச்சதை நோய்) நோயில் கில்வாத நீரைக் (டோஃபஸ்) குறைக்கிறது. கில் வாதம் அடிக்கடி வருவதைக் கணிசமாகக் குறைப்பதுடன், அதன் கடுமையினையும் குறைக்கிறது. தோல் பகுதியில் வேனற்கட்டி உண்டாக்குகிறது.

aloes : கற்றாழை இலைச்சாறு : சோற்றுக் கற்றாழை எனும் வெப்பமண்டலத்தாவரத்திலிருந்து பறித்த இலைகளிலிருந்து எடுக்கப் படும் வற்றிய சாறு. கடும் கசப்புச் சுவையுடையது. ஆற்றல் வாய்ந்த பேதி மருந்து

alopecia : தலை வழக்கை; வழக் கை; மயிர்க்கொட்டு; சொட்டை : தலை வழக்கை பிறவியிலேயே ஏற்படக்கூடும். உரிய காலத்திற்கு முன்னர் ஏற்படும் அல்லது முது மை காரணமாக ஏற்படும் வழக் கை பெரும்பாலும் தற்காலிக மானது. இதற்கு இன்னும் கார ணம் அறியப்படவில்லை. எனி னும், அதிர்ச்சியும் கவலையும் வழக்கை ஏற்படத் தூண்டும் பொதுவான காரணிகள் என்பன.

alophen : அலோஃபென் : 'ஃபினோல்ஃப்தலீன்' என்ற மருந தினை வாணிகப் பெயர்

aloxiprin : அலோக்சிப்ரின் : அலு மினியம் ஆஸ்பிரின் மருந்தின் ஒரு கூட்டுப் பொருள். இது ஆஸ டிரினைவிடக் குறைந்த அளவில் குடல் எரிச்சல் உண்டாக்குகிறது. சிறுகுடலில் உடைந்து ஆஸ்பிரினை வெளியேற்றுகிறது

alpha-chymotrypsin : ஆலஃபா- கைமோட்ரிப்சின் : கண அறுவை மருத்துவத்தில் பயன்படுத்தப்படும் கணையச் செரிமானப் பொருள் (என்சைம்) இது, பொதியுறைத் தசை நார்களைக் கரைத்து, கண ணின் பாவை வழியாகக் காயத்தி

விருந்து பளிக்குவில்லையை (லென்ஸ்) வெளியே எடுப்பதற்கு இது உதவுகிறது. இதனை வாய்வழி உட்கொள்ளும்போது வீக்கம் ஏற்படாமல் தடுக்கிறது.

alphafeto protein : ஆல்ஃபா-ஃபெட்டோ-புரதம் : முதிர்கரு இயல்பு திரிந்து இருக்கும் நேர்வுகளில் தாயின் நிணநீரிலும், கருவை அடுத்துச் சுற்றியுள்ள சவ்வுப் படலத்தின் நீர்மத்திலும் இருக்கும் பொருள்.

alpha-toco-pherol : ஆல்ஃபா-டோக்கோ-ஃபெரோல் : 'வைட்டமின் E' என்ற ஊட்டச்சத்தின் மருத்துவப் பெயர்.

alprenolol : ஆல்பிரனோலால் : அண்ணீரகச் சுரப்பியிலிருந்து இயக்குநீர் சுரப்பதைத் தடுக்கும் மருந்து. இடது மார்பு வேதனை தரும் இதய நோயில், நெஞ்சுப் பையின் இயக்கத்தைக் குறைக்கிறது. இதயத் துடிப்பு வேகவீதத்தையும், நெஞ்சுப்பை இயக்குநீர் சுரக்கும் அளவையும், தமனி அழுத்தத்தையும் குறைக்கிறது.

alrine : வயிறு சார்ந்த.

alternative medicine : மாற்று மருத்துவம் : அலகுமுனை மருத்துவம் (அக்குபங்க்சா), உயிரியல் பின்னூட்டு, வர்ம மருத்துவம், இனமுறை மருத்துவம் (ஓமியோபதி), தசைத் தளர்ப்பீடு யோகம் போன்ற மாற்று மருத்துவ முறைகள்.

alum : படிக்காரம் : பொட்டாசியம் அல்லது அம்மோனிய அலுமினிய சல்ஃபேட்டு இதன் இறுகச் செய்யும் தன்மை காரணமாக, வாய்கொப்புளிக்கும் திரவமாகவும் (1%), நச்சுப் பொருளை வெளியேற்ற பீற்று குழலின் தாரையாகவும் (0.5%) பயன்படுகிறது.

aluminium hydroxide: அலுமினியம் ஹைட்ராக்சைடு : வயிறறுப்

புளிப்பகற்றும் மருந்து; புளிப்பு மாற்று மருந்து; புளிப்புத் தன்மைக்கு எதிரீடானது. இரைபைப்புண்ணைக் குணப்படுத்துவதற்குப் பயன்படுத்தும்போது நீண்ட நாட்கள் வினை புரிகிறது. இது பெரும்பாலும் மென்மையான பாலேடு அல்லது கூழ் வடிவில் இருக்கும்.

aluminium paste : அலுமினியம் களிம்பு : அலுமினியத்தூள், துத்தநாக ஆக்சைடு, திரவக் கன்மெழுகு (பாரஃபின்) ஆகியவை கலந்த ஒரு களிம்பு. இது தோல் காப்பு மருந்தாகப் பயன்படுத்தப்படுகிறது இதனை 'பால்ட்டிமோர் களிம்பு' என்றும் கூறுவர்.

alupent : அலுப்பென்ட் : 'ஆர்சிப்ரனலீன் சல்ஃபேட்' என்ற மருந்தின் வாணிகப் பெயர்.

alveolar capillary block syndrome : நுரையீரல் கண்ணறைத் தந்துகி அடைப்பு நோய் : நோய்க்காரணம் கண்டறியப்படாத ஓர் அரிய நோய். இதில் நுரையீரல் கண்ணறை உயிரணுக்கள் பருத்து விடுவதன் காரணமாக ஆக்சிஜன் பரவுதல் நடைபெறாமல் மூச்சடைப்பு, தோல் நீலநிறமாதல், வலது இதயம் செயலிழத்தல் போன்ற கோளாறுகள் உண்டாகின்றன.

alveolitis : நுரையீரல் கண்ணறை வீக்கம் : நுரையீரல் கண்ணறைகளில் வீக்கம் ஏற்படுதல். பூந்தாது (மகரந்தம்) போன்ற ஓர் அயற பொருளைச் சுவாசிப்பதால் இது உண்டாகிறது. இதனை 'அயற பொருள் ஒவ்வாமை நுரையீரல் கண்ணறை வீக்கம்' என்பர்.

alveolus : மூச்சுச் சிற்றறை; கண்ணறை . (1) நுரையீரலிலுள்ள காற்றுக் கண்ணறைகள் (2) பல லுககு ஆதரலாகவுள்ள பல் பொருந்து குழி.

alzheimer's disease : அல்ஜைமர் நோய் : மூளைத் தளர்ச்சியினால் அறிவு குழம்பி ஏற்படும் பைத்தியம்.

amalgam: உலோகப் பூச்சு; இரசக் கலவை (இரசக்கட்டு); மாழைப் பூச்சு : பாதரசமும் ஏதேனும் மற்றொரு உலோகமும் சேர்ந்த கலவை. "பல் இரசக் கலவை" என்பது, பல் குழியை நிரப்புவதற்குப் பயன்படும் ஒர் இரசக் கலவை. இதில் பாதரசம், வெள்ளி, வெள்ளியம் (டின்) கலந்துள்ளன.

amantadine : அமன்ட்டாடின் : நோய்க்கிருமி எதிர்ப்பு மருந்து. இது நோய்க் கிருமியால் உண்டாகும் ஹாங்காங் சளிக்காய்ச்சல் (இன்ஃபுளுவென்சா), சுவாசக் கோளாறுகள் போன்றவற்றில் நோயின் காலநீட்சியைக் குறைக்கிறது.

பார்க்கின்சன் நோயில் நடுக்கத் தையும், விறைப்பையும் குறைப்பதற்குப் பயன்படுத்தப்படுகிறது.

amastia : மாஸ்டியின்மை; முலையின்மை : பிறவியிலேயே மாஸ்டிகள்கள் (முலை) இல்லாதிருத்தல்.

amaurosis : குருட்டுத் தன்மை; பார்வையின்மை; ஒளியின்மை: பார்வை நரம்புக் கோளாறு காரணமாக உண்டாகும் ஓரளவு அல்லது முழுமையான குருட்டுத் தன்மை.

amaurotic : குருட்டுத் தன்மையுடையர் : கண்ணின் புறவுறுப்புச் சரியாக இருந்தும் அல்லது கண்ணின் புறத் தோற்றத்தினால் மாறுதல் தோன்றாதிருந்தும் முழுககுருடாக இருக்கிற

ambidexterity : ஒருப்போல் இருகைத் திறன் : இருகைகளையும் ஒரே விதமாகத் திறம்படப் பயன்படுத்தும் திறன்.

ambidextrous : ஒருப்போல் இருகைப் பழக்கம்; இருகைச் சமத்திறன் : இருகைகளையும் ஒரே வகையாகத் திறம்படப் பயன்படுத்தக் கூடிய.

ambihar : அம்பில்கார் : 'நிரிடா சோல்' என்ற மருந்தின் வாணிகப் பெயர்.

ambivalence : இரும்புப்போக்கு; விருப்பும் வெறுப்பும் : ஒருவரிடம் ஒரே சமயத்தி எதிர் மாறான இரு முக உணர்ச்சிப் போக்கு இருத்தல். எடுத்துக்காட்டு: அன்பு, பகைமை.

amblyopia : பார்வை மந்தம்; மங்கு பார்வை : குருட்டுத்தன்மையின் அளவுக்குப் பார்வை மந்தமாக இருத்தல். இதனை "புகை பிடிப்போர் குருடு" என்றும் கூறுவர்.

ambulance : நோயாளி ஊர்தி (ஆம்புலன்ஸ்) : நோயாளிகளை மருத்துவமனைக்கு எடுத்துச் செல்வதற்கான ஊர்தி. இயங்கு மருந்தகம். இயங்கு மருந்தகமாக இருக்கிற ஊர்தி.

ambulatory : ஊர்தி மருத்துவம் : நோயாளிகள் இருக்கும் இடங்களுக்கு நோயாளி ஊர்தியில் சென்று, நோயாளிகளுக்குச் சிகிச்சையளித்து அவர்களின் முன்னேற்றம் குறித்து மருத்துவ மனையின் புறநோயாளர் துறைகளுக்குத் தெரிவித்தல்.

amelia : உறுப்புக் குறைபாடு; பிறவி ஊமை; அங்கமின்மை: பிறவியிலேயே உறுப்பு அல்லது உறுப்புகள் இல்லாதிருத்தல். கைகளும், கால்களும் இல்லாதிருந்தால் அது 'முழு உறுப்புக் குறைபாடு' எனப்படும்.

amelioration : நோய்க் கடுமைக் குறைப்பு; நோய்த் தணிவு : நோய்க் குறிகளின் கடுமையைக் குறைத்தல்.

amenorrhoea: மாதவிடாய் தோன்றாமை; மாதவிலக்கின்மை; தீட்டு நிறுத்தம்; மாதவிடாய் தோன்றா திருத்தல்; மாதவிடாய் தோன்ற வேண்டிய நேரத்தில் தோன்றா திருந்தால் அது "தொடக்க நிலை மாதவிடாய் தோன்றாமை" எனப்படும். மாதவிடாய் ஒரு முறை தொடங்கிய பிறகு தோன்றாம லிருந்தால், அது "இரண்டாம் நிலை மாதவிடாய் தோன்றாமை" எனப்படும்.

amentia: மன வளர்ச்சிக் குறைபாடு; உளக் குழப்பம்; மூளைத் திறனிழப்பு; பிறவியிலிருந்து மன வளர்ச்சி குன்றியிருந்தல. மனத தளர்ச்சியினால் ஏற்படும் பைத்திய நிலையிலிருந்து (Dementia) இது வேறுபட்டது.

amethocaine hydrochloride: அமெத்தோக்கைன் ஹைட்ரோ குளோரைடு; கோக்கைன் என்ற மருந்துப் பொருளின் சில பண்புகளையுடைய ஒரு செயற்கைப் பொருள். தண்டுலட உணர்ச்சியிழப்பு மருந்தாகப் பயன்படுகிறது 60 மி.கி. அளவுடைய மாததிரைகளாக இது பயன்படுத்தப்படுகிறது.

ametria: கருப்பை இன்மை; பிறவியிலேயே கருப்பை இல்லாதிருத்தல்.

ametropia: பார்வைக் குறைபாடு; குறைபார்வை; கண்ணின் ஒளிக் கோட்ட ஆற்றல் குறைபாட்டினால் உண்டாகும் பார்வைக் குறைபாடு.

amicar: அமிக்கார்; அமினோ காப்ராய்க் அமிலத்தின் வாணிகப் பெயர்.

amidin: மாச்சத்துக் கரைசல்; கரைசல நிலையிலுள்ள மாச்சத்து.

amikacin: அமிக்காசின்; பாக்டீரியச் செரிமானப் பொருள்கள் (என்சைம்கள்) தரங்குறைவதைத்

தடுக்கும் ஒரு நோய் எதிர்ப்புப் பொருள். இது 'கனாமைசின்' பொருளிலிருந்து எடுக்கப்படும் செயற்கை வழிப் பொருள்.

amiken: அமிக்கென்; 'அமிக்காசின்' என்னும் எதிர்ப்புப் பொருளின் வாணிகப் பெயர்.

amino acids: கரிம அமிலங்கள் (அமினோ அமிலங்கள்); ஒன்று அல்லது அதற்கு மேற்பட்ட ஹைட்ரஜன் அணுக்களுக்கு பதிலாக கரிம (அமினோ) அணுக்களைக் கொண்ட கரிம அமிலங்கள் (NH₂) புரதத்தை நீரியல் பகுப்பு செய்வதன் விளைவாக இவை கிடைக்கின்றன. இவற்றிலிருந்து உடல் தனது சொந்தப் புரதங்களை மறுபடியும் தயாரித்துக் கொள்கிறது இவை அனைத்தையும் உடல் உற்பத்தி செய்து கொள்ள முடியாது. எனவே இவை உணவில் இன்றியமையாத சேர்க்கப்பட வேண்டும். ஆர்கினைன், ஹிஸ்டிடின், ஐசோலியூசின், லியூசின், லைசின், மெத்தியோனைன், ஃபினைலாலனின், திரியோனின், டிரிப்டோஃபான், வாலைன் ஆகியவை இன்றியமையா கரிம அமிலங்கள். எஞ்சியவை அவசியமற்ற கரிம அமிலங்கள் என வகைப்படுத்தப்பட்டுள்ளன.

aminoaciduria: கரிம அமில நோய்; அமினோ அமிலச் சிறுநீர்; சிறுநீரில் கரிம அமிலம் (அமினோ அமிலம்) இயல்பு அளவுக்குமேல் இருப்பதால் உண்டாகும் நோய். இது வளர்சிதை மாற்றத்தில் உள்ளார்ந்த தவறு இருப்பதைக் காட்டுகிறது.

aminocaproic acid: அமினோ காப்ராய்க் அமிலம்; கட்டியாக உறையக்கூடிய நாரியல் கசிவு ஊனீர் (ஃபைப்ரின) சீர்குலைவதைத் தடுப்பதன் மூலம் நேரடியாகக் குருதிப்போக்கினை நிறுத்

தும் வினையைப் புரிகிறது. இது பிளாஸ்மினோஜன் வினையூக்கிகளின் செயலைத் தடைசெய்கிறது.

aminocrine : அமினோக்ரைன் : அக்கிஃப்ளேவின் போன்ற, கறைப் படுத்தாத ஒரு நோய் நுண்ம (கிருமி) ஒழிப்புப் பொருள்.

aminogluthimide : அமினோ குளுட்டித்திமிட் : இயக்குநீரை (ஹார்மோன்) சார்ந்த புற்று நோய்களில் அண்ணீரகச் சுரப்பி யிலிருந்து ஊறும் இயக்குநீரை நிறுத்துவதற்குப் பயன்படுத்தப் படும் ஒரு மருந்து.

aminophylline : அமினோஃபை லின் : எத்திலின் டயாமின் கலந்த தியோஃபைலின், இது தியோஃபை லினிலிருந்து எடுக்கப்படும் ஒரு வழிப்பொருள்; கரையக் கூடியது. ஈளை நோய் (ஆஸ்துமா) குருதி யின் அடர்த்தி மிகுதியினால் ஏற் படும் மாரடைப்பு, நெஞ்சுப்பை இழைம அழற்சி ஆகிய நோய்களைக் குணப்படுத்தப் பயன் படுத்தப்படுகிறது.

aminoplex : அமினோப்ளக்ஸ் : நரம்பு வழி உட்செலுத்துவதற்கு உகந்த ஒரு செயற்கைத் தயாரிப்பு மருந்துப் பொருள். சாதாரண மாகப் புரதமாக உட்செலுத்தப் படும் கரிம அமிலங்களை (அமினோ அமிலங்கள்) இது கொண்டிருக்கிறது இது காயங்களைக் கழ விக்க குணப்படுத்தப் பயன்படுகிறது.

amino-salicylic acid : அமினோ-சாலிசிலிக் அமிலம் : காசநோயை (எலும்புருக்கி நோய்-டி.பி.) குணப் படுத்துவதற்கு வாய்வழி கொடுக்கப்படும் ஒரு பாக்டீரியா எதிர்ப்பு மருந்து.

aminosol : அமினோசோல் : கரிம அமிலங்களின் (அமினோ அமிலங் கள்) ஒரு கரைசல். இது, குளுக் கோஸ், ஃபிரக்டோஸ், எதில் ஆல்ககால் ஆகிய அடங்கிய

தயாரிப்புகளாகக் கிடைக்கிறது. இதனை வாய்வழியாகவோ, நரம்பு வழியாகவோ செலுத்த லாம்.

amitosis : உயிரணுப் பகுப்பு; உயி ரணுப் பிளவு : ஓர் உயிரணு, நேர டிப் பிளப்பு மூலம் பகுதிகளாகப் பிரிவுறுதல்.

amitriptyline : அமிட்ரிப்டிலின் : முச்சுழற்சியுடைய வலி தணிப்பு மருந்து. இது 'இமிப்ராமின்' மருந்தினைப் போன்றது. இதில் ஒருவகை நோவாற்றும் விளைவு உண்டு. இது குழப்பத்துடன் கூடிய மனத் தளர்ச்சியின்போது மிகவும் பயன்படுகிறது.

ammonia : நவச்சார ஆவி (அம் மோனியா): நைட்ரஜனும் ஹைட் ரஜனும் இணைந்து இயற்கை யாகக் கிடைக்கும் ஒரு கூட்டுப் பொருள். மனிதர்களிடம் நவச் சார வளர்சிதை மாற்றத்தில் உள னார்ந்து ஏற்படும் பல்வேறு பிழைபாடுகள் காரணமாக மன வளர்ச்சிக் குறைபாடு, நரம்புக் கோளாறுகள், வாத சன்னி போன்ற திடீர் நோய்ப் பீடிப்புகள் உண்டாகின்றன. நவச்சார ஆவிக்கரைசல் நிறமற்ற திரவம்; காரநெடியுடையது; இது சிறுநீர்ச் சோதனையில் பயன்படுத்தப்படு கிறது.

ammonium bicarbonate : அம் மோனியம் பைக்கார்பனேட் : இரு மல் மருந்துகளில் கபத்தை வெளிக் கொணரும் மருந்தாகப் பயன் படுத்தப்படுகிறது. அரிதாக வயிற்று மந்த நோயாளிகளுக்கு வயிற்று உப்புசம் அகற்றுகிற மருந்தாகக் கொடுக்கப்படுகிறது.

ammonium chloride : அம் மோனியம் குளோரைடு : சிறுநீர்க் கோளாறுகளில் சிறுநீரில் அமிலத் தன்மையை அதிகரிப்பதற்கு இது பயன்படுத்தப்படுகிறது. அரிதாக

கபம் வெளிக்கொணரும் மருந்தாகவும் பயன்படுகிறது.

amnesia : மறதி நோய் (நினைவிழப்பு); மறதி : மனத்தளர்ச்சியினால் ஏற்படும் மனநோய் நிலை இசிவு நோயின்போது அதிர்ச்சிக்குப் பின்பு நினைவாற்றல் முழுவதுமாக இழந்து விடுதல். ஒரு விபத்திற்குப் பிறகு அண்மை நிகழ்ச்சிகள் மறந்து போகுமானால் அது "முன்னோக்கிய மறதி" எனப்படும்; கடந்தகால நிகழ்ச்சிகள் மறந்து போகுமானால் அது "பின்னோக்கிய மறதி" எனப்படும்

amniocentesis : கருச் சவ்வுத்துளைப்புச் சோதனை அடிவயிறுச் சவ்வின் வழியாகக் கருவை அடுத்துச் சுற்றியுள்ள சவ்வுக் குழியினைத் துளைத்தல். குழந்தை பிறப்பதற்கு முன்னர் இனக்கீற்றுக் கோளாறுகள், வளர்சிதை மாற்றப் பிழைபாடுகள், முதிர்கருக்குருதி நோய்கள் உள்ளனவா என்று கண்டுபிடிக்கும் சோதனைக்காகத் திரவ மாதிரியை எடுப்பதற்காக இவ்வாறு செய்யப்படுகிறது

amniography . கருச் சவ்வுப்பை ஊடுகதிர்ப்படம்; பனிக்குட வரைவி. கருவை அடுத்துச் சுற்றியுள்ள சவ்வுப் பையினுள் ஒளி ஊடுருவாத ஊடு பொருளை ஊசி மூலம் செலுத்தியபின், அந்தச் சவ்வுப் பையினை ஊடுகதிர் (எக்ஸ்-ரே) ஒளிப்படம் எடுத்தல். இதில் கொப்பூழ்க் கொடியும், நசுக்கக் கொடியும் பதிவாகும்

amnion : கருச்சவ்வுப்பை; பனிக்குட உறை : குழந்தை பிறப்பதற்கு முன் கருவை அடுத்துச் சுற்றியுள்ள சவ்வுப்பை இதில் முதிர்கருவும், கருப்பைத் திரவமும் இருக்கும் இது கொப்பூழ்க் கொடியைப் போர்த்தியிருக்கும்; இது முதிர்கருவுடன் கொப்பூழ்க் குழியில் இணைக்கப்படாதிருக்கும்.

amnionitis : கருச்சவ்வுப்பை வீக்கம்; பனிக்குட அழற்சி

amnioscopy : கருநோக்குக் கருவி; பனிக்குட நோக்கி : அடிவயிறுச் சுவரின வழியாகச் செலுத்திக் கருவையும், கருப்பைத் திரவத்தையும் பார்ப்பதற்கு உதவும் ஒரு கருவி. கருப்பைத் திரவம் தெளிவாகவும், நிறமின்றியும் இருந்தால் அது இயல்பான நிலையாகும். இத்திரவம் மஞ்சளாக அல்லது பச்சையாக இருந்தால், அதில் அபினிக் அமிலம் கலந்திருப்பதைக் குறிக்கும். இது கருவில நோய் கண்டிருப்பதைக் காட்டுவதாகும்.

amniotic cavity : கருச்சவ்வுக் குழி ' குழந்தை பிறப்பதற்குமுன் கருவை அடுத்துச் சுற்றியுள்ள சவ்வுக்கும், தொடக்க நிலையிலுள்ள (முதிராத) கருமுளைக்குமிடையில் உள்ள திரவம் நிரம்பிய குழிவு.

amniotic fluid : கருப்பைத் திரவம்; பனிக்குட பாய்மம் : குழந்தை கருப்பையில் இருக்கும் காலம் முழுவதும், கருப்பைச் சவ்வும், முதாசு உற்பத்தி செய்யும் ஒரு திரவம். இது முதிர்கருவுக்குப் போர்வைபோல் இருந்து பாதுகாப்பளிக்கிறது இந்தத் திரவம், தீவிரமாக வேதியியல் பரிமாற்றங்கள் நடைபெறும் ஒரு ஊடு பொருளாகும் இதனைக் கருச்சவ்வுக் குழியைச் சுற்றியுள்ள உயிரணுக்கள் சுரந்து, மீண்டும் ஈர்த்துக் கொள்கின்றன.

amniotomy : கருப்பை பிளவுறுத்தல் முதிர்கருச் சவ்வுகளைச் செயற்கை முறையில் பிளவுறுத்தல் பிள்ளைப் பேற்று வலியை விரைவு படுத்துவதற்காக இவ்வாறு செய்யப்படுகிறது.

amoeba : அமீபா (ஓணுவயிர்), நெகிழி : ஒரே அணுவுடன் உயிர் வாழும் உயிரினம்; வயிற்றுடலி.

இதில், ஒரே அணுவே, உணவு உட்கொள்ளுதல், கழிவுப் பொருளை வெளியேற்றுதல், சுவாசித்தல், இடம்பெயர்தல் ஆகிய அனைத்துப் பணிகளையும் செய்கிறது. இது தன்னைத்தானே பிள



அமீபா ஓரணுவிச் வுபடுத்திகொண்டு இனப்பெருக்கம் செய்கிறது. இதில் ஒரு வகையான "என்டாமீபா" என்ற நுண்ணுயிர் மனிதரிடம் வயிற்று அளைச்சல் (சீதபேதி) உண்டாக்குகிறது.

amoebiasis : அமீபா உறைவு; பெருங்குடல் சீழ்ப்புண் : பெருங்குடலில் ஓரணுவயிர் என்டாமீபாக்கள் ஏராளமாக மொய்த்திருத்தல். இதனால் சளித்தாக்குதல் ஏற்பட்டுச் சீழ்ப்புண் (அல்சர்) உண்டாகிறது. இது இழைமச்சளிச்சல்விலும், இரத்தத்திலும் சீழ் உண்டாகி வயிற்று அளைச்சல் (சீதபேதி) ஏற்படுகிறது. குருதிநாள இரத்தவோட்டத்தில் அமீபா நுழையுமானால் கல்லீரல் சீழ்க்கட்டு உண்டாகிறது. மலத்தில் உள்ள அமீபாவைக் கொண்டு இந்நோய் கண்டுபிடிக்கப்படுகிறது.

amoebiform : வயிற்றுடலி வடிவ முள்ள.

amoebicide : அமீபா கொல்லி : அமீபாவைக் கொல்லும் ஒரு மருந்து.

amoeboid : அமீபா போன்ற : ஓரணுவயிராகிய அமீபாவை (வயிற்றுடலி) வடிவிலும் அசைவிலும் ஒத்திருக்கிற உயிர். எடுத்துக்காட்டு : இரத்த வெள்ளை அணுக்கள்.

amoeboma : அமீபோமா; அமீபா கட்டி; நெகிழிக் கட்டி : பெருங்குடல் வாயில் அல்லது பெருங்

குடல் குதவாயில் ஏற்படும் கட்டி. இது என்டாமீபாக்களினால் உண்டாகிறது. தசைநார் வீக்கம் ஏற்பட்டு குடலில் அடைப்பு ஏற்படுகிறது.

amoxil : அமோக்சில் : 'அமோக்சிலின்' என்ற மருந்தின் வாணிகப் பெயர்.

amoxycillin : அமோக்சிசிலின் : இது ஒரு நோய் எதிர்ப்புப் பொருள். இது காற்றுக் குழாய்ச் சுரப்புகளில் ஆம்பிசிலினைவிட எளிதாக ஊடுருவி மூச்சடைப்பு நோய்களைக் குணப்படுத்துகிறது.

ampiclox : ஆம்பிக்ளாக்ஸ் : ஆம்பிசிலின், கிளாக்சாசிலின் ஆகிய இரண்டும் கலந்த கலவையின் வாணிகப் பெயர்.

ampoule : மருந்துச் சிமிழ் : தோலினுள் செலுத்தப்படும் ஊசிமருந்தினையுடைய கண்ணாடிச் சிமிழ்.

ampulla : குழாய்க்குடுவை ; குடுவை : உடலிலுள்ள குழாய் அல்லது பையின் விரிந்த கடைப்பகுதி.

amputation : உறுப்பு நீக்கம்; அங்க வெட்டு; துண்டித்தல் : உடம்பில் நோயுற்ற ஓர் உறுப்பினை அறுத்து எடுத்துவிடுதல். மார்பகத் துண்டிப்பு.

amylase : அமிலேஸ் : மாச்சத்துப் பொருள்களை சர்க்கரையாக மாற்றக்கூடிய ஒரு செரிமானப் பொருள் (என்சைம்).

amylinitrite : அமில்நைட்ரைட்டு : விரைந்து ஆவியாகக் கூடியதாகவும், துரிதமாகச் செயற்படத்தக்கதாகவும் உள்ள குருதிநாள விரிவகற்சி மருந்து. இதயப் பாதிப்பினால் ஏற்படும் தொண்டையடைப்பைக் குணப்படுத்த பயன்படுகிறது.

amylobarbitone : அமிலோபார் பிட்லோன் : நடுத்தரமான செறிவினை நீட்சி உடைய 'பார்பிடோரேட்' என்னும் தூக்க மருந்து.

amyloid : அமிலாய்ட் : மாச்சத்து போன்ற பொருள். 'அமிலாய்டாசிஸ்' எனப்படும் அமிலாய்ட் திரட்சிக் கோளாறுகளில் இந்தச் சிக்கலான பொருள் அளவுக்குமேல் திரள்கிறது.

amyloidosis : அமிலாய்ட் திரட்சி கோய் ; ஏதேனும் உறுப்பில், குறிப்பாக நுரையீரலிலும், சிறு நீரகத்திலும் 'அமிலாய்ட்' எனப்படும் மாச்சத்து போன்ற பொருள் படிதல்.

amylolysis : மாச்சத்துச் செரிமானம் : மாச்சத்துப் பொருள்கள் செரிமானமாதல்.

amylolysin : கணையநீர் : மாச்சத்தினைச் சர்க்கரையாக மாற்றும் கணைய நீர். இது கார ஊடு பொருளில் கரையாத மாச்சத்தினை கரையும் சர்க்கரையாக மாற்றுகிறது.

amylum : அமைலம் : மாச்சத்துப் பொருள்.

amylase : அமிட்டால் : 'அமிலோபாபிட்டோன்' என்ற மருந்தின் வாணிகப் பெயர்.

anabolic compound : உயிர்ச்சத்துக் கூட்டுப் பொருள் : உடலிலுள்ள புரதத்தை கூட்டிணைவு செய்கிற வேதியியல் பொருள். நோய் நீங்கி உடல தேர்வரும் காலத்தில் இது பயனுடையதாகும். பல்வேறு ஆண்பால் இயக்கு நீர்மங்கள் இந்த வகையைச் சேர்ந்தவை.

anabolism : உயிர்ப்பொருள் கூட்டமைப்பு; வளர் வினை : கட்டுமான யிகைவு; வளர்மை : உயிர்ச்சத்தினை அடிப்படையாகக் கொண்ட சேர்மான வகைகள் வேதியியல் முறையில் உருவாதல்.

anacidity : அமிலத்தன்மையின்மை; அமிலமின்மை : இயல்பு அளவுக்கு அமிலத்தன்மை இல்லாதிருத்தல் முக்கியமாக இரைப்பை நீரில் அமிலத்தன்மை இல்லாதிருத்தல்.

anaemia : குருதிச் சோகை; சோகை; வெளிறு : இரத்தத்தில் சிவப்பணுக்கள் குறைவாக இருத்தல். கடுமையற்சியின் போது சோர்வு, மூச்சடைப்பு போன்றவை ஏற்படுதல் இதன் நோய்க்குறிகளாகும். இது பல்வேறு காரணங்களால் உண்டாகிறது. இந்தக் காரணத்திற்கேற்ப சிகிச்சையளிக்கப்படுகிறது.

anaerobe : ஆக்சிஜன் இன்றி வாழும் உயிர்; அல்வனி உயிர் : நேரடியாக ஆக்சிஜன் இல்லாமல் வாழத்தக்க உயிர் வகை.

anaerobic respiration : அல்ஆக்சிஜன் மூச்சுவிடல் : ஆக்சிஜன் குறைவாக இருக்கும்போதே மூச்சு வீடுதல். முதிர் கரு இவ்வாறு சுவாசிக்கிறது.

anaesthesia : உணர்ச்சியிழப்பு; உணர்ச்சி இன்மை : உணர்ச்சி மயக்கம்; உணர்ச்சியின்மை; நோவுணராமை உறுப்பெல்லை உணர்வு நீக்கத்தின்போதுவேதனையுணர்வு முளையை எட்டாத வகையில் நரம்பு இயக்கம் நேரடியாகத் தடுக்கப்படுகிறது. முதுகந்தண்டில் ஓர் உறுப்பெல்லை உணர்வு நீக்கி மருந்தினை ஊசிமூலம் செலுத்தி உணர்விழக்கச் செய்யப்படுகிறது.

மயக்கமடைவதற்கு குளோரோஃபார்ம் போன்ற மயக்க மருந்துகளும் உடல் உறுப்பை உணர்விழக்கச் செய்ய கோக்கைன் போன்ற உணர்வின்மை ஊட்டும் பொருள்களும் பயன்படுகின்றன.

anaesthesiology : உணர்வு நீக்கியல், ஊட்டு மயக்கவியல் : உணர்வு நீக்கு மருந்துகள், அவற்றைச் செலுத்துதல், அவற்றின் விளைவுகள் பற்றிய அறிவியல்.

anaesthetic : உணர்வு நீக்கி மருந்து (மயக்க மருந்து); உணர்வகற்றி; உணர்விழப்பி : (1) உணர்

விழக்கும்படி செய்கிற அல்லது உணர்வு மயக்கம் உண்டுபண்ணுகிற மருந்து.

(2) உணர்வின்மை ஊட்டுகிற.

(3) உணர்ச்சி மயக்க மூட்டுகிற மருந்து.

உடலின் ஒரு குறிப்பிட்ட பகுதியில் மட்டும் உணர்விழக்கச் செய்யும் மருந்தும் உண்டு. இதனை உறுப்பெல்லை உணர்வு நீக்கி என்பர். எடுத்துக்காட்டாக, ஒரு பல்லைப் பிடுங்க வேண்டுமானால் அந்தப் பல் இருக்கும் பகுதியை மட்டும் உணர்விழக்கச் செய்ய இந்த மருந்து கொடுக்கப்படும் பொது அல்லது அனைத்து உறுப்பு மயக்க மருந்து கொடுத்தால், நோயாளி மயக்கமடைந்துவிடுவார்.

anaesthetist : மயக்க மருந்து கொடுப்பவர்; உணர்வகற்றி மருந்துவர்; உணர்வியல் மருத்துவர் : மயக்க மருந்து கொடுப்பதற்கு மருத்துவ முறைப்படி தகுதிபெற்றவர்.

anafranil : அனாஃப்ரானில் : 'குளோமிப்பிராமின்' என்ற மருந்தின் வாணிகப் பெயர்.

analeptic : ஊக்க மருந்து; நலமூட்டி : நலமூட்டும் மருந்து; நலிவுகற்றி நலமூட்டுகிற மருந்து. காபி, தேயிலைப் பானங்களிலுள்ள 'காஃபின்' மற்றும் சோர்வகற்றி மருந்துகள் இவ்வகையைச் சேர்ந்தவை.

analgesia : நோவின்மை; உணர்ச்சியின்மை; வலியின்மை; வலி உணர்வுக் குறைவு : புலனுணர்வினை மட்டும் இழத்தல்.

analgesic : நோவகற்று மருந்து; வலி நீக்கி: வலி குறைப்பான் : உணர்ச்சியின்மை உண்டு பண்ணுகிற மருந்து.

analysis : பகுப்பாய்வு : வேதியியலில் ஒரு கூட்டுப் பொருளைத் தனித்தனிப் பொருள்களாக

பகுத்து ஆய்வு செய்தல். உளவியல் பகுப்பாய்வு.

anamnesis : முன் நினைவு : நோயாளியின் மறதியில் ஆழ்ந்து விட்ட பழைய செய்திகளின் மறு நினைவு

anaphrodisiac : பாலுணர்ச்சி மட்டுப்படுத்தும் மருந்து; பாலுணர்வுக் குறைப்பி: பாலுணர்ச்சியை மட்டுப்படுத்துவதற்கு உதவுகிற மருந்து.

anaphylaxis: அயற்பொருள் தாக்கா அதிர்ச்சி : அதி ஒவ்வாமை : வெளியிலுள்ள புரதம் அல்லது வேறு பொருள் ஊசிமூலம் செலுத்தப்படும்பொழுது அதன் எதிர்ப்பொருள் உடலில் முன்னரே இருப்பதால் ஏற்படும் தாக்கம் அதிர்ச்சி.

anaplasia : தனிப் பண்பிழந்து பல்கும் வளர்ச்சி: பிரித்துணர் விழப்பு; பிறழ் வளர்ச்சி : ஓர் உயிரணு தனது தனிப்பண்புகளை இழத்தல். புற்று நோயில் ஏற்படுவது போல் பரவல் நடவடிக்கையுடன் இது தொடர்புடையது.

anaplasty : உயிர்க்கூறு ஒட்டு முறை : அருகிலுள்ள நல்ல கூறுகளை ஒட்டி மேலீடான சிறுகாயங்களைக் குணப்படுத்தும் மருத்துவ முறை.

anarthria : பேச்சின்மை; பேச்சிழப்பு : ஒருவர் வாய்பேச முடியாதிருக்கும் ஒரு நிலை.

anasarca : தோலடி நீர்க்கோவை ; முழு மெய் வீக்கம்; உடல் வீக்கம்: நீர்க்கோவை : புறத்தோலின் அடித்திசுக்களிலும், நிணநீர்க்குழிகளிலும் ஊனீர் ஊடுருவித் தேங்கியிருத்தல். இது பொதுவாக இழைம அழற்சி அல்லது இழைமங்களின் நீர்க்கோவை எனப்படும்.

anastomosis : குருதி நாளப் பின்னல்; பிணைப்பு; நாளப்பிணைப்பு : இரண்டு அல்லது அவற்றுக்கு

மேற்பட்ட தமனிகள் அல்லது சிரைகள் ஒன்றோடொன்று பின்னிப் பிணைந்திருத்தல்.

அறுவை மருத்துவத்தில் உட்புழையுள்ள இரண்டு உறுப்புகள், குழாய்கள் அல்லது நரம்புகள் பின்னி ஒன்றுபட்டிருத்தல்.

anatomical position : உடற்கூற்றியியலான; உடல் உட்கூற்று அமைப்பு நிலை. உடலின் உள் உறுப்புகளின் முன்புறத் தோற்றத்தைப் பார்க்கும் வகையில் உடல் முன்னோக்கியவாறு நேராக நிற்கும் தோற்றத்தில் அமைந்திருக்கும். இதில் கைகள் உடலில் பக்கவாட்டில் உள்ளங்கைகள் முன்னோக்கியவாறு அமைத்திருக்கும். முதுகுப்புறம் நேராக உள்ளநிலையில் பின்புறத் தோற்றம் அமைந்திருக்கும்.

anatomy : உடல் உட்கூறியல். உள்ளுறுப்புகளான எலும்புகள் போன்ற உள்ளுறுப்புகளின் அமைப்பினை பிளந்து பார்த்து ஆராயும் துறை.

anchylose : மூட்டு விறைப்பு; எறும்பு மூட்டுகள் விறைத்துப் போதல்.

anchylosis : மூட்டு விறைப்பு நோய்; மூட்டுக்கள விறைத்துப் போகும் நோய்; கணுக்கள் திமிர் கொள்ளுதல்.

anchoylosomiasis : கொக்கிப்புழு நோய்; கொக்கிப்புழு போன்ற புழுவால் ஏற்படும் குருதிச்சோர்வு நோய்.

ancoloxin . ஆங்கோலாக்சின் : புண் ஏற்பட்ட இடத்தில் குருதியில் விழுப்புப் பரவிச்செயலாற்றாமல் தடுக்கும் மருந்துகளில் (எதிர் விழுப்புப் பொருள்) ஒன்று.

ancrod : குருதிக் கட்டுத் தடைப் பொருள் (ஆங்க்ரோட்) : மலேயாக்குழிவிரியன பாம்பின் நஞ்சி

விருந்து எடுக்கப்படும் குருதி உறைவதைத் தடுக்கும் பொருள். இது கட்டியாக உறையக்கூடியக் கசிவு ஊனீரை அழித்து இரத்தத்தில் இந்தக் கசிவு ஊனீர் (ஃபிப்ரின்) உருவாவதற்கான முக்கிய காரணியைக் குறைத்து விடுகிறது. இது ஓர் அயல் புரதமாகையால், இது உடலில் நோய் எதிர்ப்புப் பொருள் உண்டாகத் தூண்டுகிறது. இதனால் சில வாரங்களில் நோயாளியிடம் இதன் விளைவுக்குத் தடை உண்டாகிறது. எனவே இதனை குறுகிய விளைவுக்கே பயன்படுத்தப்படுகிறது.

anchoylosoma : குடற்புழு : சிறு குடல் முகப்பில் மொய்த்திடும் புழுக்கள். இவை மலத்துடன் வெளியே வந்து, ஈர மண்ணில் முட்டையிட்டு, கொக்கிப்புழுக்கள் உருவாகின்றன. இக்கொக்கிப்புழுக்கள் பாதங்கள் வழியாக உடலுக்குள் சென்று நோய் உண்டாக்குகின்றன. காலணிகளை அணிவதன் மூலமும், கழிப்பிடங்களைப் பயன்படுத்தவதன் மூலமும் இப்புழுக்கள் உடலுக்குள் செல்லாமல் தடுக்கலாம்.

anchoylosomiasis : குடற்புழு நோய்; மனிதரின் குடலில் கொக்கிப்புழுக்கள் மொய்த்து உண்டாகும் நோய். இதனால் ஊட்டச்சத்துக் குறைபாடும், கடுமையான இரத்த சோகையும் ஏற்படும்.

androblastoma : ஆண்மையாக்க நோய். பெண் கருப்பையில் ஏற்படும் ஒருவகைக் கட்டி. இது ஆண்பால் அல்லது பெண்பால் இயக்கு நீர்களை (ஹார்மோன்) உற்பத்தி செய்து, பெண்களிடம் ஆண் தன்மையினையும், சிறுமியரிடம் பருவத்திற்கு முந்தியே பூக்கிற தன்மையையும் உண்டாக்குகின்றன.

androcur . ஆண்ட்ரோக்குர் : 'சைப்ரோட்டெராஸ்' என்ற மருந்தின் வாணிகப் பெயர்.

androgens : ஆண்பால் இயக்குநீர்; ஆண்மையூக்கி: ஆண்பால் மரபுக் கூறுகளை வளர்த்துப் பேணக் கூடிய இயக்கு நீர்மப் பொருள் (ஹார்மோன்). இதனால், ஆண்களிடம் மயிர் வளர்வது, குரல் ஆண் குரலாக மாறுவதும் நடைபெறுகின்றன. பெண்களிடம் இது ஆண் தன்மையை வளர்க்கின்றன.

andursil : ஆண்டுர்சில் : அலுமினியம் ஹைட்ராக்சைடும் மக்னீசியம் ஹைட்ராக்சைடும் கலந்த கலவையின் வாணிகப் பெயர். இது புளிப்பு மாற்று மருந்தாகவும் வயிற்றுப் பொருமல் அகற்றும் மருந்தாகவும் பயன்படுகிறது.

anencephaly : மூளையின்மை: கருவிலேயே மனித இயல்பு இல்லாதிருத்தல். இது வாழ்க்கைக்கு ஒவ்வாத நிலை. கருவை அடுத்துச் சுற்றியுள்ள சவ்வில் சுரக்கும் திரவத்தில் ஆல்பால்பெட்டோபுரட்டின் அதிக அளவில் இருப்பதைக் கொண்டு இது கண்டறியப்படுகிறது.

anethaine : அனித்தைன் : 'அமித்தோக்கைன்' என்ற மருந்தின் வாணிகப் பெயர்.

aneurine : நரப்பூட்டச் சத்து (அனிரின்); சிறுநீரின்மை: சத்துக் குறைபாட்டால் நரம்புகள் சீர்கெடாதபடி தடுக்கும் ஒருவகை ஊட்டம். தையாமின் அல்லது வைட்டமின்-B ஊட்டச்சத்தின் பழைய பெயர்.

aneurysm : குருதிநாள அழற்சி: குருதி நாளம் (தமனி) இயற்கை மீறி வீங்கியிருத்தல். தமனிச் சுவரில் ஏற்படும் தளர்வு பலவீனம் காரணமாக இது உண்டாகிறது.

angiectasis : குருதிநாள அழற்சி; குருதிக் குழாய்த் தளர்ச்சி : இரத்த நாளங்கள் இயலபுக்கு மீறி விரிவடைந்திருத்தல்.

angitis : நாள வீக்கம் : இரத்த

நாளம் அல்லது நிணநீர் நாளம் வீங்கியிருத்தல்.

angina:தொண்டை அடைப்பு;இதய வலி; நெஞ்சுவலி : இடது மார்பு வேதனை தரும் இதய நோய் காரணமாக ஏற்படும் மூச்சடைப்பு அல்லது தசைச் சுருக்க உணர்வு தற்காலிகமாக நெஞ்சுப்பை வலி ஏற்படும். இந்தத் தற்காலிக வலி, கைகளுக்கும் பரவலாம். முனைப்பு உடற்பயிற்சியினால் இந்த தாக்குதல் தூண்டப்படுகிறது.

angiocardiology ; இதய இயக்கம் காட்டுங்கருவி : ஒளி ஊடுருவாத ஓர் ஊடு பொருளை ஊசி மூலம் செலுத்திய பின்பு இதய அறைகளையும், பெருங்குருதி நாளங்களையும் கண்கூடாகக் காட்டும் கருவி

angioma : குருதிக் கட்டி: இரத்த நாளங்களில் ஏற்படும் இரத்தக் கட்டி.

angina pectoris : இதயக் குத்தல்; இடது மார்பு வலி : இதயத்திற்கு இரத்தம் வழங்கும் குருதிநாளம் குறுகலாவதன் காரணமாக இடது மார்பு வேதனை தரும் கடுமீ இதய வலி.

angiogram; angiography: இதய அழுத்தப் பதிவு, குழல வரைவியல்: இதய அழுத்தத்தைப் பதிவு செய்வதற்கான ஒரு பரிசோதனை முறை. இதயத்தில் நடத்தப்படும் இப்பரிசோதனை மூலம் எந்தவிதமான இதயச் சிகிச்சையளிக்க வேண்டும் என்பதை அறிந்து கொள்ள முடிகிறது. ஒரு சிறிய குழாயை (Catheter) துடையின் முதன்மைத் தமனி அல்லது மூச்சுக் குழாய்த் தமனி வழியே செலுத்தி அதன்மூலம் இதய இயக்கத்தைப் பதிவு செய்கிறார்கள் ஒரு தனி வகைத் திரவம் தமனியினுள் செலுத்தப்பட்டு, முக்கியப் பகுதிகள் ஆராயப்பட்டு உடனுக்குடன் படமும் எடுக்கப்படுகிறது. இது

முடிந்ததும் அந்தக் குழாய் எடுக்கப்பட்டு அங்கே நேரான அழுத்தம் மூலம் 15-30 நிமிடம் வரை குருதிக் கசிவை நிறுத்தவதற்காக அழுத்தப்படவேண்டும். இந்தப் பரிசோதனை முடிந்த அனேகூட வீட்டுக்குச் சென்றுவிடலாம். இந்தப் பரிசோதனை செய்து கொள்வதற்கு முன்பு கடைப்பிடிக்க வேண்டிய மூன்று இன்றியமையாத நிபந்தனைகள்: (1) பரிசோதனைக்கு முந்திய நாள் இரவுக்கு மேல் எதையும் சாப்பிடவோ குடிக்கவோ கூடாது. (2) காலையில் பல் தேய்க்கலாம்; வாய்க்மூலலாம். ஆனால், தண்ணீர் உள்ளே செல்லாமல பார்த்துக் கொள்ள வேண்டும், (3) பரிசோதனை முடிந்து உடனே வாகனங்களை ஓட்டக்கூடாது

அமெரிக்காவில் இந்தப் பரிசோதனையை "வடிக்குழாய் இதய அழுத்த அளவீடு (Cardiac Catheterization) என்கின்றனர்.

angiology : குருதி நாளவியல்; உடற்குழாயியல்; குழலியல் : குருதி நாளங்கள், ஊனீர் நாளங்கள் பற்றி ஆராயும் அறிவியல்.

angle of mandible . கீழ்த் தாடைக் கோணம் :

angioma ' குருதி நாளக் கட்டி : இரத்த நாளங்களில் ஏற்படும் இரத்தக் கட்டு

angioedema ' குருதி நாளழற்சி : இது ஒரு கடுமையான காஞ்சொறி நமைச்சல் நோய். ஒவ்வாமையால் முகம், கைகள் பிறப்புறுப்புகள் ஆகியவற்றின் தசைகள், வாய், தொண்டை ஆகியவற்றின் சளிச் சவ்வுகளிலும் உண்டாகிறது. குரல் வளையில் ஏற்படும் அழற்சியினால் மரணம் நேரிடலாம் குரல் வளை அழற்சியினால் உடனடியாக நாளங்களில் ஊடுருவல் அதிகரிக்கிறது. இதனால் இரத்த

நாளங்களிலிருந்து ஊனீர் அண்டைத் திசுகளுக்குள் ஊடுருவிச் செல்கிறது. வீக்கமும் ஏற்படுகிறது.

angioplasty : குருதிநாள ஓட்டறுவை மருத்துவம்; குருதிக் குழாய்ச் சீரமைப்பு; குழல் அமைப்பு : இரத்த நாளங்களில் இழைம அறுவைசிகிச்சை செய்தல்.

angiosarcoma : குருதிநாளப்புற்றுக் கட்டி; குருதிக் குழாய்ப் புற்று; குழல் சதைப் புற்று : இரத்த நாளங்களில் உண்டாகும் உக்கிரத் தன்மை வாய்ந்த கட்டி.

angiospasm : குருதிநாள இசிப்புத் தசைச் சுருக்கம்; குழாய் இசிவு: குருதி நாளங்களில் ஏற்படும் கடுமையான தசைச் சுரிப்பு நோய்.

anhidrosis : வியர்வைக் குறைநோய்; வியர்வையின்மை : வியர்வை போதிய அளவில் சுரக்காததால் உண்டாகும் நோய்.

anhidrotics : வியர்வைக் குறைப்பு மருந்து; வியர்வைத் தணிப்பிகள் : வியர்வை சுரப்பதைக் குறைக்கும் ஒருவகை மருந்து

anhydraemia : குருதித் திரவக் குறைநோய்; வரளி இரத்தம்; குருதிக் குறை . இரத்தத்தில திரவம் போதைய அளவு இல்லாதிருத்தல்.

anhydrous ' நீரின்மை நோய்; வரண்ட நோய்; நீரற்ற; நீரில்லா : உடலில் நீர் அடியோடு இல்லாது போதல்

anicteric : மஞ்சட் காமாலையின்மை, மஞ்சள் நிறயின்மை : மஞ்சட் காமாலைக் கோளாறு இல்லாதிருத்தல்.

anileridine : அனிலரிடின் அபினி போன்ற பண்புகள் கொண்ட ஒரு செயற்கை மருந்து

ansiline அன்சிலின் நிலக்கரியிலிருந்து எடுக்கப்படும் எண்ணெய்ப்பசையுள்ள ஒரு கூட்டுப் பொருள்.

இது நோய் நுண்மத் தடைச்சாயம் தயாரிக்கப் பயன்படுகிறது.

aniridia : விழித்திரைக் கோளாறு; விழிச் சுருக்குத் தசையின்மை; திரையின்மை : கண்ணில் விழித் திரை இல்லாதிருத்தல் அல்லது குறை பாடுடையதாக இருத்தல். இது பெரும்பாலும் பிறவியிலேயே ஏற்படும் கோளாறு.

anischuria : சிறுநீர் ஒழுக்கு சிறுநீர் அடக்க இயலாமை; சிறுநீர் கட்டற்ற ஒழுக்கு : சிறுநீரை அடக்க இயலா வண்ணம் கட்டற்ற முறையில் ஒழுக்கிக் கொண்டிருப்பது.

anisocoria : சமனிலாக் கண்மணி; ஒழுங்கற்ற கண்பார்வை: இரு கண்மணிகளின் விட்டம் ஏற்றத்தாழ்வுடன் இருத்தல்

anisocytosis : சமனிலாச் சிவப்பணுக்கள்; சமனிலா செல்லியம் : இரத்தச் சிவப்பணுக்கள் வடிவளவில் ஏற்றத்தாழ்வுடன் இருத்தல்.

anisomelia : சமனிலா உறுப்புகள்: உடல் உறுப்புகள் சமச்சீரான நீளத்தில் இல்லாதிருத்தல்.

anisometropia : கண்ணொளிக் கோட்ட மாறுபாடு ; சமனிலா பார்வை வீக்கம். ஒத்த பார்வையின்மை : இரு கண்களின் ஒளிக் கோட்டமும் மாறுபட்டிருத்தல்.

ankle clonus : கணுக்கால் தசைத்துடிப்பு; கணுக்கால் உதறல் : உள்ளங்காலில் அழுத்தம் அதிகரிப்பதன் காரணம் பாதம் பின்புறமாக வளைகிறபோது பின்கால் தசைப் பகுதி விரைவாக மாறி மாறிச் சுருக்கமும் தளர்வுமாகத் துடித்தல்

ankylurethria : சிறுநீர் வடி குழாய் அடைப்பு; சிறுநீர் வடி குழாய் குறுக்கம் : சிறுநீர் வடி குழாய் அடைப்பு அல்லது சிறுநீர் வடி குழாய் குறுகியிருப்பது.

ankyloblepharon : கண்ணிமை இணைவு; ஒட்டிய இமை; கண்ணிமைகளின் விளிம்புகள் இயற்கைக்கு மாறாக ஒட்டிக் கொண்டிருத்தல்.

ankylosis: மூட்டு விறைப்பு: நோய் காரணமாக ஒரு மூட்டு விறைத்து விடுதல்.

annular : மூட்டு இணைப்புத் தசைநார்: வளைய உரு: மோதிரம் போன்ற வளைய வடிவுடைய தசை நார். 'மணிக்கட்டு, கணுக்கால் மூட்டுகள் உள்ளது போன்ற நீண்ட எலும்புகளை இது பிணைக்கிறது.

anodyne : நோயாற்றும் மருந்து (அனோடைன்); வலியகற்றி; வலி நீக்கி : வலிமை நீக்கும் ஒருவகை மருந்து.

anogenital : குதம் - பிறப்புறுப்பு மண்டலம் : குதம், பிறப்புறுப்பு மண்டலம் தொடர்பான.

anomaly : முறை திறம்பிய; நெறி விலகல் : இயல்பு நிலையிலிருந்து மாறுபட்ட அல்லது வேறுபட்ட அல்லது இயல்பு திறம்பிய.

anomia : பெயர் மறதி நோய் : பொருள்களின் அல்லது ஆட்களின் பெயர்களைக் கூறமுடியாத நிலை.

anomie : தனிமையில் வாழ்பவர் : மற்றவர்களுடன் தொடர்பு கொள்ள முடியாத நிலையில் மற்றவர்களுடன் இணைந்து வாழ முடியாத காரணத்தால் தனிமையில் வாழும் ஒரு நபர்

anonychia: நகயின்மை : நகங்கள் இல்லாதிருத்தல்.

anoperineal: குதம்-எருவாய் மண்டலம் : குதம், விரைப பைக்கும் எருவாய்க்கும் இடைப்பகுதி ஆகியவை தொடர்பான மண்டலம்.

anopheles : மலேரியாக் கொசு; முறைக் காய்ச்சல் கொசு : முறைக் காய்ச்சலை (மலேரியா) உண்டாக

கும் ஒருவகைக் கொசு இனம். இந்தக்கொசு இனத்தின் பெண்கொசுக்கள கடிப்பதால் மனிதருக்கு முறைக்காய்ச்சல் உண்டாகிறது.

anoplasty : குத அறுவைச் சிகிச்சை : குதத்தில் அறுவைச் சிகிச்சை செய்து நோயைக் குணப்படுத்தும் முறை.

anorchism : விரையின்மை : ஒருவருக்கு ஒன்று அல்லது இரண்டு விரைகளும் பிறவியிலேயே இல்லாதிருத்தல்.

anorectal : குத வாய் தொடர்பான நோய் : குதம், குதவாய் தொடர்பான வெடிப்பு நோய்

anorectic : ப சி யி ன் மை; பசி தணிப்பி; பசியடக்கி; பசி குறைப்பி : (1) உணவு உண்பதில் விருப்பம் இல்லாதிருக்கும் நோய்.

(2) பசியின்மை நோயால் அவதியுறுபவர்.

anorexia (anorexia nervosa) : பசியின்மை நோய், பசியாமை நோய். பெரும்பாலும் குமரப் பருவப் பெண்களைப் பீடிக்கும் ஒரு சிக்கலான உளவியல் நோய் உடல் பருத்துவிடுமோ என்ற அச்சத்தில் இளம பெண்கள் மிகக் குறைவாக உணவு உண்பதைப் பழக்கமாக்கிக் கொள்ளும்போது இந்தப் பழக்கம் ஓர் உளவியல் நோயாக மாறி உணவு உண்பதில் வெறுப்பை உண்டாக்கி விடுகிறது இதனை "ஒல்லியாவதற்கு அடிமையாதல்" என்றும் கூறலாம். இந் நோய் கண்டவர்களுக்கு உடல் எடை குறைகிறது; உடல் எடை குறைந்தாலும் உடல் குண்டாகிறது எனினும் அச்சவுணர்வு தீ வி ர மடைகிறது உடல் மெலிதல், இயல்புக்கு மீறி மாதவிடாய் வராது போதல், மலச்சிக்கல், கால் வீக்கம் ஆகியவை ஏற்படுகின்றன. அததுடன் மிகக் குறுகிய காலத்தில் பெருந்தீனி உண்ணும் பெரும் வேட்சையும் உண்டாகிறது.

உணவு உட்கொள்வது குறைந்து கொண்டே வருவதால் இறுதியில் மரணம் விளைகிறது.

anosmia : முகர்வுணர்வின்மை ; மோப்ப உணர்வின்மை; மோப்ப மின்மை : முகரும் உணர்வை இழந்து விடுதல்.

anovular : கருவளர்ச்சியின்மை; முட்டையின்மை; சூலறழ் கருத்தடை மாததிரைகளை உட்கொள்வதால் பெண்களிடம் கருவுறுதலின்றி மாதவிடாய் உண்டாகிறது. இதனால் இரத்தப் போக்கு அதிகமாகும்.

anoxaemia : குருதி ஆக்சிஜன் குறைபாடு; உயிர்வளிக்குறை குருதி: இரத்தத்தில் ஆக்சிஜன் இல்லாதிருத்தல்.

anoxia திக ஆக்சிஜன் குறைபாடு; உயிரியமின்மை, உயிரிய முடக்கம் : திசுக்களில் ஆக்சிஜன் இல்லாதிருத்தல்.

antacid : புளிப்பு நீக்க மருந்து, அமில எதிர்ப்பி, அமில முறி வயிற்றில் புளிப்பை அகற்றும் மருந்து, காடித் தன்மைக்கு எதிரீடான அல்லது மாற்றான மருந்து. காரத் தன்மையுடைய வயிற்றுலி நீக்கத் தூள் கலவை மருந்துகளில் பயன்படுத்தப்படுகிறது.

antagonism : எதிர்ப்புத் தன்மை; எதிர்ப்பியல். சில மருந்துகளிலுள்ள தீவிரமான எதிர்ப்புத் தன்மை. எடுத்துக்காட்டாக, "நாக்சோலோன்" என்ற மருந்து, மயக்க மருந்துகளின் அனைத்து விளைவுகளையும் எதிர்மாறாக்குகிறது. சிலவகைத் தசைகளுக்கும், உறுப்புகளுக்குங்கூட இந்த எதிர்ப்புத் தன்மை உண்டு.

antazoline : எ தி ர் வி மு ப் பு ப். பொருள் : ஒவ்வாமைக்கு எதிர்ப்பு மருந்து. ஹிஸ்டமின் எனும் பொருளுக்கு எதிர்ப்பு பொருள்களில் ஒன்று.

anteflexion : உறுப்பு முன் வளைத்தல்; முன்மடக்கம்; கருப்பையில் நிலையிலிருந்து பொதுவாக முன்னோக்கி வளைந்திருக்கும் ஓர் உறுப்பு.

antemortem : மரணத்திற்கு முந்திய; இறக்குமுன்; மரிக்குமுன்; மரணத்திற்கு முற்பட்ட நிலை.

antenatal : பேறு காலத்திற்கு முற்பட்ட; முன்பேற்று; கருக்காலம்; பேற்று முன் நிலை; பிள்ளைப் பேற்றுக்கு முந்திய நிலை.

antepar : ஆன்டிப்பார்; பைப்பரசின் அடங்கிய நீர்மம் அல்லது மாத்திரை.

antepartum : பிறப்புக்கு முன்; மகப்பேற்றுக்கு முன்; பிறப்பு முன் நிலை; பொதுவாக, நிறைமாத மகப்பேற்றுக்கு முந்திய 4 மாதங்கள். அதாவது, 6ஆம் மாதம் முதல் 9ஆம் மாதம் வரை.

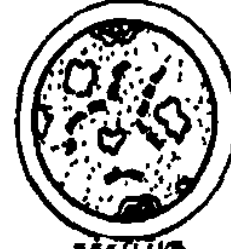anteversion : முன்னோக்கிச் சாய்வு; முன் சாய்வு; உடலின் ஓர் உறுப்பு அல்லது பகுதி முன்னோக்கிச் சாய்ந்தோ இடம்பெயர்ந்தோ இருத்தல்.

anthelmintic : குடற்புழு நீக்க மருந்து; புழுப்பகை; குடற்புழு மருந்து; குடலிலுள்ள புழுக்களை வெளியேற்றுகிற அல்லது ஒழிக்கிற ஒரு மருந்து.

anthiphen : ஆந்திஃபன்; மெப்பிராமின் என்ற மருந்தின் வாணிகப் பெயர்.

anthracosis : நுரையீரல் நோய்; நுரையீரல் கரிப்படிவ; கரிம நோய்; நிலக்கரித்தூள் கலந்த காற்றை உட்கொள்வதால் உண்டாகும் நுரையீரலில் கார்பன் சேர்ந்து உண்டாகும் நோய்.

anthrax : நச்சுப்பரு; கால்நடைகளுக்கு உண்டாகும் ஆபத்தான



நச்சுப்பரு

நச்சுச் சிக்கட்டு நோய் இது ஒரு தொற்று நோய். இது கால்நடைகளிடமிருந்து மனிதருக்கும் தொற்றக் கூடும்.

anthropoid : சுருங்கிய இடுப்பெலும்பு; இடுப்பு வளையம் பக்கத்துக்குப் பக்கம் குறுகிச் சுருங்கியுள்ள இடுப்புக்கூடு.

anthropology : மானிடவியல்; மாந்தவியல்; மனிதகுலத்தைப் பற்றி ஆராயும் துறை. இதில் பல பிரிவுகள் உண்டு.

anthropometry : மனித உடலளவை; உடல் அளவி; மானிட நிலை அளவி; மனிதரின் உடல், அதன் உறுப்புகள் ஆகியவற்றின் அளவை ஒப்பீடு செய்வதற்காகவும், பாலினம், வயது, எடை, இனம் போன்றவற்றுக்கான உருமாதிரிகளை வகுப்பதற்காகவும் இந்த அளவை பயன்படுகிறது.

antiadrenergic : நரம்புத் தூண்டல் சமனமாக்கல்; பரிவு நரம்பு மண்டலத்தின் நரம்பு இழைகளினால் உண்டாகும் தூண்டு விளைவுகளைச் சமனப்படுத்தும் அல்லது குறைத்தல்.

antiallergic : ஒவ்வாமைத் தடுப்பு; மாற்று விளைப்பகை; ஒவ்வாமை யைத் தடுத்தல்; குறைத்தல்.

antianabolic : புரதச் சேர்மம் தடுப்பு; உடல் புரதத்தின் கூட்டிணைவைத் தடுத்தல்.

antianaemic : குருதிப் போக்குத் தடுப்பு மருந்து; சோகை எதிர்ப்பி; குருதிக் குழாய்களிலிருந்து இரத்தம் வெளிப்படுவதைத் தடுக்கப் பயன்படும் மருந்து. எடுத்துக் காட்டு: வைட்டமின் K.

antiarrhythmic : இதய சீர்மாநிய துடிப்பு மருந்துவம் : பலவேறு இதயத் துடிப்புக் கோளாறுகளைக் குணப்படுத்துவதற்குப் பயன்படுத்தப்படும் மருந்துகளும், சிகிச்சை முறைகளும்.

antibacterial பாக்கீரியா எதிர்ப்பு மருந்து; நுண்ணுயிரி முறி : பாக்கீரியாக்களை அழிக்கிற அல்லது அவற்றின் வளர்ச்சியைத் தடுக்கிற ஒரு மருந்து.

anti beri beri : தவிட்டான் எதிர்ப்பு மருந்து : ஊட்டச்சத்துக் குறைவினால் உண்டாகும் தவிட்டான் என்ற நோய்க்கு எதிரான மருந்து. எடுத்துக்காட்டு : வைட்டமின் B கலவையிலுள்ள தையாமின்.

antibiosis : உடன்வாழ் ஒவ்வாமை எதிர் உயிரிகள், உயிர்ப் பகைமை : ஓர் உயிரின இயல்பான வாழ்க்கை விளைவான பொருள், மற்றோர் இன உயிரின் வளர்ச்சிக்குக் கேடாக இருக்கும் தன்மை.

antibiotics : நோய் நுணம எதிர்ப்பு பொருள்கள், உயிராக கொல்லி; நுண்ணுயிரிக் கொல்லி; நோய் முறியம் பூஞ்சணம், பாக்கீரியா போன்றவற்றிலிருந்து எடுக்கப்படும் நோயக்கிரம எதிர்ப்பு பொருள்கள் பென்சிலின இதற்கு ஓர் எடுத்துக்காட்டு. பினனர் கண்டுபிடிக்கப்பட்ட டெட்ராசைக்ளின் போன்றவை நோய் உண்டாக்கும் உயிரிகளுக்கு எதிராகத் திறம்பட வேலை செய்கின்றன, இவற்றை வாய்வழியாகவும் கொடுக்கலாம் நியோமைசின், பாசிட்ராசின் போன்றவை அதிக நச்சுத் தன்மையுடையனவாக இருப்பதால், உள்ளே பயன்படுத்தப்படுவதில்லை. புறக்காயங்களுக்குப் பயன்படுத்தப்படுகின்றன.

antibody நோய் எதிர்ப்பொருள்; தற்காப்பு மூலம் : தீங்குதரும் அயற

பொருளுக்கு எதிராக உயிரினத்தின் உடலில் உண்டாகும் பொருள்.

anticholinergic : பித்தநீர் நரம்புக் கோளாறு : பித்தநீர் நரம்பு, அசிட்டிகோலின் என்ற ஒரு வேதியியல பொருளின் மூலமாகத் தனது தூண்டல்களை நரம்பு அல்லது இதய நரம்புச் சந்திப்புகளுக்கு அனுப்புகிறது இந்த நடவடிக்கைக்குத் தடையாக இருக்கும் செயல்.

anticoagulant : குருதிக்கட்டுத் தடைப் பொருள் : உறைவு எதிர்ப்பி : உடலில் காயம்பட்டு இரத்தமளவுக்கு அதிகமாக வெளியேறிய லீனாவதைத் தடுப்பதற்காக, இரத்தத்தை இறுகி உறையச் செய்யும் பொருள் இரத்தத்தில் உள்ளது. இவ்வாறு இரத்தம் உறையச் செய்வதைத் தடுக்கும் பொருள் குருதிக்கட்டுத் தடைப் பொருள் ஆகும். நோயியல் பரிசோதனைகளுக்காக இரத்தம் முழுவதையும் எடுக்க வேண்டியிருக்கும்போது, ஆக்சாலிக் அமிலம் (வெல்லக அமிலம்) குருதிக்கட்டுத் தடைப் பொருளாகப் பயன்படுத்தப்படுகிறது. இரத்தம் செலுத்துவதற்காக இரத்தம் எடுக்கும்போது, சோடியம் சைட்ரேட் குருதிக்கட்டுத் தடைப்பொருளாகப் பயன்படுகிறது.

anticonvulsant வலிப்புத் தடைப் பொருள்; வலிப்படக்கி; வலிப்புமுறி. வலிப்பை அறவே ஒழிக்கிற அல்லது தடுக்கிற பொருள்

antidepressants : சோர்வு நீக்க மருந்துகள்; உளச் சோர்வுப் போக்கிகள் : சோர்வினை அகற்றுகிற மருந்துகள் டிரைசைக்ளிக் குழுமத்தைச் சேர்ந்த மருந்துகள் இதற்குப் பெருமளவில் பயன்படுத்தப்படுகின்றன. அகச்சோர்வுக் கோளாறுகளுக்கு இவை பயன்படுகின்றன.

antidiabetic: நீரிழிவு மருத்துவம்; சர்க்கரை நோய் எதிர்ப்பி; நீரிழிவு வடக்கி: நீரிழிவு நோய்க்கு எதிரான மருத்துவச் சிகிச்சை முறைகளை இது குறிக்கிறது. இயக்குநீர் கணையச் சுரப்பு நீர் (இன்சலின்) வாய்வழி மருந்துகள் ஆகியவை இதில் அடங்கும்.

antidiphtheritic: தொண்டை அழற்சித் தடுப்புச் சிகிச்சை: தொண்டை அழற்சி நோயைத் (டிப்தீரியா) தடுப்பதற்கான சிகிச்சை முறைகள் தொற்று நோய்த் தடுப்பு நடவடிக்கைகள் இதில் அடங்கும்.

antidiuretic: சிறுநீர்க் கழிவுத் தடுப்பு மருத்துவம்; சிறுநீர்க் குறைப்பி; நீர் பெருக்கடக்கி: சிறுநீர் அளவுக்குமீறிக் கழிவதைத் தடுப்பதற்கான சிகிச்சை முறை.

antidote: மாற்று மருந்து; நச்சு முறிப்பி; நச்சு முறி: நச்சுப் பொருளை முறிப்பதற்குக் கொடுக்கப்படும் மாற்று மருந்து. எடுத்துக் காட்டாக அமில நஞ்சினை முறிக்க சோடியம் பைக் கார்பனேட் போன்ற காரப் பொருட்களைக் கொடுத்தல்.

anti-dysenteric: அணைச்சல் தடுப்பு மருந்து: வயிற்றைச் சலைத் தடுப்பதற்கான மருந்து.

antienteric: குருதிக் குழாயடைப்புத் தடுப்பு மருந்து: பக்கவாதத்திற்குரிய நிலையில் குருதிக் குழாய்களில் குருதிக்கட்டி வழியடைப்பதைத் தடுக்கும் மருந்து.

antiemetic: வாந்தித் தடுப்பு மருந்து; வாந்தியடக்கி: குமட்டலையும், வாந்தியையும் தடுக்கும் மருந்து.

antienzyme. இயக்குநீர் தடைப் பொருள்; இயக்குநீர் எதிர்ப்பி: ஓர் இயக்குநீர் (என்சைம்) செயற்படுவதைத் தடுக்கும் பொருள். இது

சீரணமண்டலத்தில் இருந்தால், நோய்த்தடுப்பை எதிர்க்கிறது.

antiepileptic: வலிப்பு நோய் தடுப்பு மருந்து; வலிப்படக்கி மருந்து: காக்காய் வலிப்பு அடிக் கடி வருவதைக் குறைக்கும் மருந்து.

antifebrile: காய்ச்சல் தடுப்பு மருந்து; காய்ச்சலடக்கி: காய்ச்சலைத் தடுக்கும் அல்லது குறைக்கும் மருந்து.

antifebrin: காய்ச்சல் எதிர்ப்பு மருந்து: காய்ச்சலைக் குணப்படுத்தக் கொடுக்கப்படும் அசிட்டானிலைடு என்ற மருந்து. இது அசிட்டிக் அமிலம், அனிலின் இரண்டும் கலந்து பெறப்படுகிறது.

antifibrinolytic: ஊனீர் கோளாறு தடுப்பு மருந்து: கட்டியாக உறையக் கூடிய ஊனீர் கசிவுக் கோளாறுகளைத் தடுக்கக் கூடிய மருந்து.

antifungal: காளான் ஒழிப்பு மருந்து; காளான் நீக்கிகள்; பூசணப்படை: நோய்த்தன்மையுடைய காளான் (நாய்க்குடை) வகையை ஒழிக்கும் மருந்து.

antigen: காப்பு மூலம்; உடற்காப்பு ஊக்கி; விளைவியம்: அயல் பொருளிலிருந்து உயிரினைக் காக்கும் தற்காப்புக்காக உண்டு பண்ணும் பொருள்மூலம்.

antihæmophilic globulin(AHG) குருதிப்பெருக்குத் தடுப்புப் புரதப் பொருள்: இரத்தக்கட்டியில் அடங்கியுள்ள காரணி VIII. இது நிணநீரில் உள்ளது; குருதி நிணநீரில் இல்லை. குருதிப் பெருக்கில் குறைவாக இருக்கிறது.

antihæmorrhagic: குருதிப் போக்குத் தடைப் பொருள், குருதிக் குழாய்களிலிருந்து இரத்தம் வெளிப்படுவதைத் தடுக்கும் பொருள். இதனை வைட்டமின்-K என்பர்.

antihypertensive : உயர் இரத்த அழுத்தத் தடைப்பொருள் ; மிகையழுத்தக் குறைப்பி; பேரழுத்தத் தணிப்பி : உயர்ந்த இரத்த அழுத்தத்தைக் குறைக்கும் ஒரு பொருள்.

antiinfective : தொற்றுத் தடைப்பொருள் : நோய் தொற்றுவதைத் தடுக்கும் மருந்து. இதனை வைட்டமின் 'A' என்பர்.

antiinflammatory : வீக்கத் தடுப்புப் பொருள்; நீக்கி; அழற்சித்தடை: வீக்கத்தைக் குறைக்கிற அல்லது வீக்கம் ஏற்படாமல் தடுக்கிற பொருள்.

antileprotic : தொழுநோய் தடுப்பு மருந்து; தொழுநோய் எதிர்ப்பி; தொழுநோய்ப் பகை. தொழுநோய் ஏற்படாமல் தடுக்கிற அல்லது தொழுநோயைக் குணப்படுத்துகிற ஒரு மருந்து.

antilymphocyte serum (ALS) : நிணநீர் அணுஎதிர்ப்பு ஊனீர்ப்புநீர்ச் செல் எதிர்ப்பு சீரம் : நிணநீர்களின் செயல்களைத் தடுத்து அவற்றைக் கட்டியாக்குகிற நோய் எதிர்ப்புப் பொருள்களையுடைய ஊனீர்.

antimetabolite : வளர்சிதை மாற்றத் தடுப்புப் பொருள் : ஓர் உயிரணுவின் கருமையப் புரதங்களில் ஒருங்கிணைத்து அதன் வளர்ச்சியைத் தடுப்பதற்குத் தேவையான வேதியியல் பொருள்களை ஒத்திருக்கும் ஒரு கூட்டுப் பொருள். இது புற்று நோய்ச் சிகிச்சையில் பயன்படுத்தப்படுகிறது.

antimicrobial: நுண்ணுயிர் எதிர்ப்புப் பொருள்; நுண்ணுயிர்ப் பகை; நோய் நுணமத் தடை: உயிர் நுண்மங்களுக்கு எதிராகச் செயற்படும் பொருள்

antimigraine : ஒற்றைத் தலைவலித் தடுப்பு மருந்து: கடுமையான ஒற்றைத் தலைவலியைத் தடுக்கும் மருந்து.

antimitotic : உயிரணுவும் பிளவியக்கத் தடுப்பு மருந்து; திசுப்பிளப்புத் தடை: உயிரணு நுண்ணிழையாகப் பிரிந்து இனப்பெருக்கம் செய்வதைத் தடுக்கும் மருந்து. புற்று நோயைக் குணப்படுத்துவதற்கான பல மருந்துகளை இது குறிக்கும்.

antimony and potassium tartrate: கருநிமினை மற்றும் பொட்டாசியம் டார்ட்ரேட் : அஞ்சனக்கல் எனப்படும் கருநிமினை (ஆன்டிமணி) பொட்டாசியம் புளியகக் காடியின் உப்புச்சத்து அடங்கிய ஒருவகைப் பழைய மருந்து. இது இப்போது, வெப்பமண்டல நோய்களைக் குணப்படுத்த முக்கியமாகப் பயன்படுத்தப்படுகிறது.

antimutagen : வகை மாற்றத் தடுப்புப் பொருள் : உயிரின வகை மாற்ற வினையைப் பயனற்றதாகக் கும் ஒருபொருள்.

antimycotic : காளான் அழிப்புப் பொருள்; காளான் எதிர்ப்பி : நோய் உண்டாக்கும் ஒட்டுயிர்க்காளான்களை அழிக்கும் ஒரு மருந்து.

antineoplastic: புது உயிர் ஊன்ம எதிர்ப்புப் பொருள். புதிய உயிர் ஊன்மங்களுக்கு எதிராகச் செயற்படும் ஒரு பொருள்.

antineuritic : நரம்பு நோய்த் தடுப்பு மருந்து; நரம்பழற்சித்தடை: நரம்பு நோயைத் தடுக்கும் மருந்து. இது குறிப்பாக வைட்டமின்-B கலவையைக் குறிக்கும்

antioxidants : ஆக்சிகரண எதிர்ப்புப் பொருள்; ஆக்சியேற்றி எதிர்ப்புப் பொருள்; உயிர் வளியேற்ற எதிர்ப்பிகள் : ஆக்சிகரண முறையைத் தாமதப்படுத்தும் ஒரு பொருள்.

antiparkinson (ISM) drugs : பார்க்கின்சன் நோய்த்தடை மருந்து: 'ஃபினோத்தியாசின்' போன்ற முக்கிய சமனப்படுத்தும் மருந்து

கள். இவை நரம்பு சார்ந்த அல்லது உளவியல் சார்ந்த நோய்களைக் குணப்படுத்தும் மருந்துகளின் பக்கவிளைவுகளைத் தடுக்கப் பயன்படுத்தப்படுகின்றன.

antiparasitic : ஒட்டுயிர் ஒழிப்புப் பொருள்; ஒட்டுண்ணி எதிரி; ஒட்டுண்ணிகளை அல்லது ஒட்டுயிர்களைத் தடுக்கிற அல்லது அழிக்கிற பொருள்.

antipellagra : தோல் வெடிப்பு நோய்த் தடை மருந்து; ஊட்டக் குறைவினால் ஏற்பட்டு, இறுதியில் மூளைக் கோளாறில் கொண்டு விடும் தோல் வெடிப்பு நோயைக் குணப்படுத்தும் மருந்து. வைட்டமின் 'B' கலவையிலுள்ள நிக்கோட்டினிக் அமிலம் என்ற பகுதி இப்பணியைச் செய்கிறது.

antiperiodic : காலாந்தர நோய்த் தடுப்பு மருந்து; முறைக் காய்ச்சல் (மலேரியா) போன்ற காலாந்தரங்களில் திரும்பத் திரும்ப வருகிற நோய்களைத் தடுப்பதற்கான மருந்து.

antiperistalsis : தசைச் சுருக்க எதிர்மாற்று அலை; எதிரலைவியக்கம்; குடல்லை எதிர்ப்பிகள்; குடல் அசைவு மறிநிலை; உணவு சாரம் எளிதில் செல்லுவதற்கிசைவான உணாவற்ற வட்டாகாரமான தன்னியக்கத் தசைச் சுருக்க அலைகளின் இயல்பான இயக்கத்தை எதிர்மாறாக்குதல்.

antiprothrombin : குருதிக்கட்டுத் தடுப்பு; குருதி நாளங்களில் குருதி உறைவதைத் தடுத்தல்.

antipruritic : அரிப்புத் தடுப்பு மருந்து; நமைச்சலடக்கி; அரிப்புக் குறைப்பி; நமைச்சுத்தடை தோலில் அரிப்பு ஏற்படுவதைக் குணப்படுத்தும் அல்லது தடுக்கும் மருந்து.

antipurpura : செந்நீலப் புள்ளித் தடுப்பு மருந்து; தோலினமேல்

செந்நீலநிறப் புள்ளிகள் கொண்ட நோய் ஏற்படுவதைத் தடுக்கும் மருந்து. வைட்டமின் 'P' இந்தப் பணியைச் செய்கிறது.

antipyretic : காய்ச்சல் குறைப்பர்ன் மருந்து; சுரமடக்கி; காய்ச்சலடக்கி; சுரத்தடை; குழந்தைகளை (ரிக்கட்ஸ்) நோயைத் தடுக்கும் மருந்து. வைட்டமின் D இப்பணியைச் செய்கிறது.

antiRhesus : உறை ஊக்க எதிர்ப்புக் கூறு; குருதியில் உறைமம் ஊக்குங் கூறு செலுத்தப்படும் போது எதிர்ச் செயல் காட்டுகிற (Rh-positive) குழந்தை பெறுகிற பெண்களுக்குப் பிந்திய மகப்பேற்றின்போது கருமூலத்தாள் சவ்வில் பாதிப்பு ஏற்படாமல் தடுப்பதற்காக, குருதியில் உறைமம் ஊக்குங் கூறு செலுத்தப்படும்போது எதிர்ச் செயல் காட்டாத (Rh-negative) கூறு அளிக்கப்படுதல்.

antirheumatic : கீல்வாதத் தடுப்பு மருந்து; மூட்டுவலித் தடை; வாத மடக்கி; மூட்டு நோய் தடுப்பி; மூட்டு நோய் நீக்கி; கீல்வாதத்தைத் தடுக்கக் கூடிய அல்லது குறைக்கக் கூடிய மருந்து.

antiscorbutic : சொறிநோய்த் தடுப்பு மருந்து; மூக்கு வறட்சி நோய் நீக்கி; கசினோய்த் தடை; ஊட்டச் சத்துக் குறைவினால் ஏற்படும் சொறி, கரப்பான, பல் எகிர் வீக்க நோயைத் (ஸ்கர்வி) தடுக்கிற அல்லது குணப்படுத்துகிற மருந்து. வைட்டமின்-C இந்தப் பணியைச் செய்கிறது.

antisecretory : சுரப்புத் தடுப்பு மருந்து; சுரப்புத் தடை; சுரப்புக் குறைப்பி; ஊனீர் சுரப்பதைத் தடுக்கும் மருந்து.

antisepsis : நுண்மத்தடை; சீழ்த் தடை; சீழ் தடுப்பி; நோய் நுண்மங்கள் வளர்ச்சியடைந்து திசுக்களை அழித்துவிடாமல் தடுத்தல்.

லிஸ்டர் பிரபு 1880இல் அறுவைச் சிகிச்சையில் கார்பாலிக் அமிலத்தை முதன் முதலாக இதற்குப் பயன்படுத்தினார்.

antiseptics : நோய் நுண்மத் தடை மருந்துகள்; சீழ் எதிர்ப்பி; நச்சு நீக்கி நச்சு நீக்குவி : நோய்களை உண்டாக்கும் நுண்ணுயிர்களை அழிக்கிற அல்லது அவற்றின வளர்ச்சியைத் தடுக்கிற வேதியியல் பொருள்கள். இவை உயிருள்ள திசுக்களில் பயன்படுத்தப்படுகிறது.

antiserum : நோய் எதிர்ப்பு ஊளிர்; எதிர்ச் சீரம் ; ஒருவிலங்கின் இரத்தத்திலிருந்து தயாரிக்கப்படும் பொருள். இது தேவையான காப்பு மூலத்தின் மூலம் நோய்த் தடைக்காப்பு செய்யப்பட்டிருக்கும். இதில் பெருமளவில் நோய் எதிர்ப்புப் பொருள்கள் அடங்கியிருக்கும்.

antisialagogue : உமிழ்நீர் தடுப்புப் பொருள்; எச்சில் சுரப்பு ஒடுக்கி : வாயில் அளவுக்குமிஞ்சி எச்சில் ஊறுவதைத் தடுக்கும் பொருள்.

antisocial : மனநலக் கேடு : சமுதாயத்தை வெறுக்கிற மனநிலை. ஒரு சமுதாயத்தின் அதன் உறுப்பினர்கள் விதிக்கும் கடமைப் பொறுப்புகளையும், கட்டுப்பாடுகளையும் ஏற்றுக் கொள்ள மறுக்கும் மனநிலை

antispasmodic : தசைச் சுரிப்புத் தடுப்பு முறை; இசிவகற்றி : தசையில் சுரிப்புக் கோளாறுகளினால் ஏற்படும் வலியைக் குணப்படுத்தப் பயன்படுத்தப்படும் முறை.

antisterility: மலடு நீக்க மருந்து; மலடு நீக்கி. இனப்பெருக்கத் தகுதியின்மையை நீக்குவதற்கான மருந்து வைட்டமின் 'E' இப்பணியைச் செய்கிறது.

antisyphilitic. மேகப்புண் தடுப்பு முறை; மேகப் புண் ஒழிப்பு; மேகப்

புண் தடை : மேகப்புண் (கிரந்தி) என்ற மேக நோயைத் தடுப்பதற்கான சிகிச்சை முறை.

antithrombin : திராம்பின் தடை; குருதியறைவுத் தடுப்புப் பொருள் : இரத்தத்தில் இயற்கையாக இருக்கும் குருதியறைவுத் தடுப்புப் பொருள். எடுத்துக்காட்டு : ஹெப்பாரின்.

antithrombotic : குருதிக் கட்டுத் தடுப்பு மருத்துவமுறை; படிம உறை வெதிர்ப்பு : குருதி நாளங்களில் குருதிக்கட்டு ஏற்படாமல் தடுப்பதற்கான அல்லது அதனைக் குணப்படுத்துவதற்கான சிகிச்சை முறை.

antithymocyte globulin (ATG): கணையச் சுரப்பி நோய்த் தடுப்புத் தசைப்புரதம்: கழுத்துக் கணையச் சுரப்பி நீரை காப்பு மூலங்களுடன் பிணைக்கும் நோய்த் தடுப்புத் தசைப்புரதம்.

antithyroid : கேடயச் சுரப்பிக் குறைப்பு மருந்து; கைராய்டு எதிர்ப்பி: கழுத்திலுள்ள நாளமற்ற சுரப்பியான கேடயச் சுரப்பியின் (கைராய்டு) நடவடிக்கையைக் குறைக்கப் பயன்படும் ஒரு மருந்து.

antitoxin : நஞ்சு எதிர்ப்புப் பொருள்; எதிர் நச்சு; நச்செதிர்ப்பி; நச்சு முறியம் : ஒரு நஞ்சினை முறிப்பதற்காகக் கொடுக்கப்படும் ஒரு நோய் எதிர்ப்புப் பொருள்.

antitragus : செவிக்கரடு : புறச் செவியின் நுழைவாய் எதிர்ப்புடைப்பு.

antituberculosis : காசநோய் மருத்துவமுறை ; காசநோய் எனப்படும் எலும்புருக்கி நோயைத் தடுப்பதற்கான அல்லது குணப்படுத்துவதற்கான சிகிச்சைமுறை.

antitumour : கழலை எதிர்ப்பு மருந்து : கழலை அல்லது கட்டி

வளர்வதைத் தடுப்பதற்கான மருந்து.

antitussive : இருமல் சிகிச்சை முறை; இருமல் அடக்கி; இருமல் தடை : இருமலை நீக்குவதற்கான சிகிச்சை முறை.

antivaccinationism : அம்மை குத்தெதிர்ப்பு :

antivenin : நச்சு மாற்று மருந்து; நச்செதிர்ப்பி : பாம்புக கடித்த நஞ்சுககு முறிவாகக் கொடுக்கப் படும் மருந்து.

antiviral : நோய்க்கிருமி எதிர்ப்பி; அதி நுண்ணுயிர் எதிர்ப்பி . நோய்க் கிருமிகளை எதிர்த்துச் செயற்படுதல்.

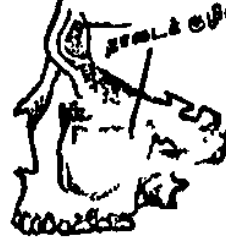antivitamin : எதிர் ஊட்டம்; ஊட்டச் சாரா எதிர்ப்பி; உயிர்ச்சத்து எதிர்ப்பி; உயிர்ச்சத்துத் தடை : 'வைட்டமின்' என்ற ஊட்டச்சத்து இன் செயலைத் தடுக்கும் ஊட்டப் போலி. எடுத்துக்காட்டு: அவிடின்.

anti-vivisection : உயிரோடறுவை எதிர்ப்பு; உயிருடன் விலங்கு, சிற்றுயிரினங்களை அறுத்து ஆராய்வதை எதிர்த்தல்.

antrectomy : இரைப்பை நீக்காப்புத் தடை அறுவை மருத்துவம்; இரை முழை எடுப்பு : சிறுகுடல அழற்சியைக் குணப்படுத்துவதற்காக, வயிற்றிலுள்ள இரைப்பைச் சிறுகுடல் முதற்கூறறு இடை வழி வாய்ப்பகுதி உள்வளைவினை வெட்டியெடுத்துவிட்டு, இரைப்பை நீர் சுரப்பு ஆதாரத்தை அகற்றுதல்.

antrostomy : மேல் தாடைக் குழிவு அறுவை மருத்துவம்; முழை வாய் அமைப்பு : தாடை எலும்பு உட்புழையின் உட்குழிவிருந்து மேல்தாடை உள்வளைவு வரையில் வடிமான நோக்கத்திற்காக செயற்கை முறையில் (அறுவை செய்து) திறந்து சிகிச்சை செய்தல்.

antrum : குகைக் குழிவு; எலும்புக் குழிவெட்டு. எலும்பறை வெட்டுக் குழி: மேல் தாடை



மேல் தாடை குழி

உள் வளைவு. இது பற்களுக்கு மேலே, நெற்றிக் குள்ளே, கண் களுக்குச் சற்று மேலே காதின்பின்புறமுள்ள எலும்பில் அமைந்

திருக்கும்.

anturan : அண்டுவாரன் : சல்லிபின் பைராசோன் என்ற மருந்தின் வாணிகப் பெயர்.

anuria : சிறுநீர்த்தடை: சிறு நீரற்ற; சிறு நீர்க்கட்டு; சிறுநீர்ப் பொய்ப்பு : சிறு நீரகங்கள் சிறுநீரை சுரக்காமலிருத்தல்.

anus : குதவாய்; மலவாய்; கழிவாய் : மலம் கழியும் வாய். இது ஒரு புழைவாய்ச் சுரிதசை. இது சுருங்கிவிருந்து மலங்கழிக்க இடமளிக்கிறது.

anxiety : கவலை; ஏக்கம்; கலக்கம் : அச்சவுணர்வு காரணமாக உண்டாகும் கவலை. இது நரம்புக் கோளாறு காரணமாக உண்டாகிறது. கடுமையான கவலை சில சமயம் மரணம் விளைவிக்கிறது.

anxiolytics : கவலைக் குறைப்பு மருந்து : கவலையைக் குறைக்கும் மருந்து.

aorta : பெருந்தமனி : இதயத்தின் இடது மேலறையிலிருந்து புறப்படும் பெரிய இரத்தக் குழாய்.

aortitis : பெருந்தமனி வீக்கம்; பெருந்தமனி அழற்சி : இதயத்தின் இடது மேலறையிலிருந்து புறப்படும் பெரிய இரத்தக் குழாயில் ஏற்படும் வீக்கம்.

apathy : உணர்ச்சியின்மை; உணர்விழப்பு; உணர்வற்ற; ஈடுபாடின்மை : இயலபுக்கு மீறி அக்கறையின்றி

இருத்தல்; செயலற்ற தன்மை; பாராமுகமாக இருத்தல்.

apepsia : வயிற்று மந்தம்; செறிமானமின்மை; செமிப்புக் குறை; செமிக்கும் ஆற்றல் குறைவாக இருத்தல்.

aperient (peritive) பேதி மருந்து; மலமிளக்கி, மலத்தை இளக்கிப் பேதியாகும்படி செய்கிற மருந்து.

aperitif : பசியெழுப்பும் நீர்மம் : பசியூட்டும் மதுபானம்

aperistalsis : குடல் முடக்குவாதம்; அலைவின்மை : குடலில் உணவு சாரம் எளிதில செல்லுவதற்கிசைவான உணர்வற்ற வட்டாகாரமான தன்னியக்கத் தசைச் சுருக்க அலைகள் இல்லாதிருத்தல்.

apgar score : அப்கார் கணிப்பு; பிறந்த குழந்தையின் பொதுவான நிலைமையைக் கணித்தறிவதற்கு அமெரிக்க மருத்துவ அறிஞர் டாக்டர் விர்ஜினியா அப்கார் வகுத்த ஒருமுறை. இதன்படி, மூக்கு வழியாக ஒரு சிறு குழலைச் செலுத்தி இதயத் துடிப்பு விகிதம், சுவாச முயற்சி, தோல் நிறம், தசையின் இயல்பு, அனிச்சை செயல் ஆகியவற்றின் அடிப்படையில் 0,1,2 என்ற கணிப்பு எண்கள் கொடுக்கப்படுகின்றன. 8-10வரை கணிப்பு எண் இருக்குமாயின் குழந்தை மிகச்சிறந்த நிலையில் இருக்கிறது என்று கருதப்படுகிறது. கணிப்பு எண் 7-க்குக் குறைவாக இருக்குமாயின் குழந்தையின் நிலை கவலைக்குரியது என்று கருதப்படுகிறது.

aphagia : தொண்டையடைப்பு; விழுங்கின்மை : விழுங்குவதற்கு இயலாதிருத்தல்.

aphakia புரையிலாக் கண் : விழிவிலலையின்மை; ஒளியமின்மை : கண்ணில ஒளி எளிதில ஊடுருவும் முகப்புக் குமிழ் இல்லாதிருத்தல். கண்புரையை அகற்றிய பின்பு உள்ள கண்ணின் நிலை.

aphasia : பேச்சின்மை : மூளைக் கோளாறினால் உண்டாகும் பேச்சிழப்பு. இதில் முக்கியமாக உந்து பேச்சின்மை, உணர்வுப் பேச்சின்மை என்று இருவகை உண்டு. பெரும்பாலான நோயாளிகளுக்கு இந்த இருவகைக் கோளாறுகளும் அமைந்திருக்கும்.

aphasic பேச்சின்மை நோய்மருந்து; பேச்சற்றவர் : பேச்சிழப்புக் கோளாறுக்குரிய மருந்து.

aphonia : குரலின்மை; பேச்சொலியின்மை : நரம்புக் கோளாறினால் பேச்சாற்றலை இழத்தல்.

aphonic aphonous : வாய்பேசாத, **aphrodisiac** . இணை விழைச்சுத் தூண்டு மருந்து, பாலுணர்வு ஊக்கி; பாலுணர்வூட்டி; சிறறின்ப நுகர்ச்சியைத் தூண்டுகிற பொருள் அல்லது மருந்து.

aphtha . கொப்புளம் : வாயின் உட்பகுதியை மூடியிருக்கும் சளிச்சவ்வு வழியாக, சில நஞ்சுடைய அல்லது எரிச்சலூட்டும் பொருளிலிருந்து வெளிப்படும் கழிவுப் பொருளினால் வாயில் உண்டாகும் கொப்புளம்.

apthae : கொப்புளங்கள்; வாய்க் கொப்புளம் : தோலில் பட்டைபட்டையாகத் தடிப்புடன் ஏற்படும் சிறு கொட்புளங்கள்.

apicectomy : பல் நுனித் துண்டிப்பு பல் வேரின் மேல் நுனியைத் துண்டித்து எடுத்தல்.

aplacental : கொப்பூழ்க் கொடியற்ற.

aplasia திசுவளர்ச்சிக் குறைபாடு, வளர்ச்சிக் குறை; வளர்வின்மை : திசுக்கள் முழுமையாக வளராதிருத்தல் அல்லது அறவே வளராதிருத்தல்.

aplastic புதுத்தசை வளர்ச்சியின்மை, வளர்விலாத புதிதாகத் திசுவளர்ச்சி ஏற்பட இயலாதிருத்தல்;

கட்டமைப்பு அல்லது வடிவம் இல்
லாதிருத்தல்.

apnoea : மூச்சு நிறுத்தம்; மூச்சின்
மை : மூச்சு விடுதல தற்காலிக
மாக நின்று போதல். தேவையான
கார்பன் டையாக்சைடு (CO₂) இல்
லாதிருத்தல், சுவாச மையத்தில்
தூண்டல் ஏற்படாதிருத்தல்
காரணமாக இது உண்டாகும்.

apocrine glands : வியர்வைச்
சுரப்பிகள் : புறச் சுரப்பிகள் : அக்
குள், பிறப்புறுப்புகள், விரைப்
பைக்கும் கருவாய்க்கும் இடைப்
பட்ட பகுதி ஆகியவற்றில் இவை
உள்ளன. பூப்பெய்திய பின்னர்
உடலில் ஏற்படும் வாடைக்கு
இவையே காரணம்.

apod : கால் இல்லா உயிரினம் ;
கால் அல்லது வயிறறடிச் செதிள்
கள் இல்லாத உயிரினம்.

apodia : காலின்மை; அடக்காலின்
மை, பாதயின்மை : பிறவியிலேயே
கால்கள் இல்லாதிருத்தல்.

apomorphine : வாந்தி மருந்து :
ஊசி மூலம் செலுத்தும்போது
வாந்தி வரக்கூடிய கடுமையான
மருந்து. நஞ்சுண்டவர்களின்
வயிற்றிலிருந்து நஞ்சை வெளிக்
கொணர்வதற்கு இது பயன்படுத்
தப்படுகிறது

aponeurosis : திசுப் பட்டை; தசை
நாண் படலம்; தசைச் சவ்வு. மினு
மினுப்பான, தசைதளைபோன்ற
திசுக்களின் அகன்ற பட்டை. இது
தசைகளைப் போர்த்தி ஒன்றோ
டொன்று இணைத்துக் கொள்ள
உதவுகிறது.

aponeurosis : திசுப்பட்டை வீக்
கம்; தசை நாண் படல அழற்சி;
தசைச் சவ்வு அழற்சி: திசுப்பட்டை
யின் அழற்சி.

apophysis : எலும்புப் புடைப்பு :
எலும்புப் புறவளர்ச்சியுற்று நீட்

டிக் கொண்டிருத்தல் அல்லது
புடைத்திருத்தல்.

apoplexy : வலிப்பு நோய் (சன்னி);
உறுப்பின் உட்கசிவு; நினைவிழப்பு
வீழ்ச்சி; அதிர் நிகழ்வு : மூளையின்
குருதிப் பெருக்கினால் பெரும்
பாலும் விளைகிற உணர்ச்சி,
செயல் ஆகியவற்றின் இழப்பு.

apostitia : உணவு வெறுப்பு :
உணவு உண்பதில் வெறுப்பு உண்
டாக்கும் நோய்.

appendectomy : குடல் முளை
அறுவைச் சிகிச்சை : குடல் வாலை
யினை அறுவைச் சிகிச்சைமூலம்
அகற்றுதல்.

appendicitis : குடல் வால்
அழற்சி: குடல் முளை அழற்சி :
குடல் முளை வீக்கம் அல்லது
அழற்சி.

appendix : குடல் வால்; குடல்
முளை : குடலின் மேற்புறத்தி
லிருந்து தோன்றும் சிறுமுளை-இது
குடல்முளை என்றும் கூறப்படு
கிறது. இது ஒரு பென்சில் அளவுக்
குக் கனமாகவும், 50.8 முதல்
152.4 மி.மீ. வரை நீள முடைய
தாகவும் இருக்கும்.

apperception : புலன் உணர்வு :
பொறியுணர்வை வாங்கிப் புலனு
ணர்வாக்கும் இயல்பு.

apraxia : கைமுடக்கம்; செயல்
திறன் குறை : மூளைக் கோளாறு
காரணமாகப் பொருள்களைத்
திறம்படக் கையாள்வதற்கு
இயலாதிருத்தல்.

aptin : ஆப்டின் : ஆல்பிரினால்
என்ற மருந்தின வாணிகப் பெயர்.

aptitude : நாட்டம் பணிகளைச்
செய்வதில் இயல்பான உளவியல்
அல்லது உடலியல் நாட்டம் மற்
றும் திறம்பாடு.

apyrexia : காய்ச்சல் இன்மை :
காய்ச்சல் நின்றிருத்தல்.

apurogen : வாலை வடிநீர்: நோய் நுண்மங்கள் நீக்கப்பட்ட, வாலை வடித்த நீர். இது கண்ணாடிக் குமிழ்களில் அடைக்கப்பட்டிருக்கும். இதில் காய்ச்சல் உண்டு பண்ணுகிற நோய் நுண்மங்கள் இரா. ஊசி மூலம் செலுத்தக் கூடிய தூள் வடிவிலுள்ள மருந்துகள் தயாரிக்க இது பயன்படுகிறது.

aqua . நீர் : நீரியல் பொருள்; நீர்மம்; கரைசல்.

aqueduct : சிறுகுழாய்; நீர் நாளம்: பாலுண்ணிகளின் தலையில் அல்லது உடலில் உள்ள சிறு குழாய்

aqueous humour : முன்கணநீர்; விழி முன்னறை நீர்மம்: விழிமுன்தோலுக்கும் விழிச்சிலலுக்கும் இடையிலுள்ள நீர்.

aquosity : நீர்த்தன்மை

arachidonic acid : அராக்கிடோனிக் அமிலம். இன்றியமையாத கொழுப்பு அமிலங்களில் ஒன்று. மனிதர், விலங்கு நுரையீரல் மற்றும் உறுப்புக் கொழுப்புகளில் சிறிதளவு உள்ளது. இது வளர்ச்சியை உண்டு பண்ணும் காரணி.

arachis oil : கடலை எண்ணெய்: நிலக்கடலையிலிருந்து எடுக்கப்படும் ஆலிவ் எண்ணெய் போன்றது.

arachnodactyly : சிலந்தி விரல் நோய்: சிலந்தி போன்ற விரல்கள் உண்டாகும் ஒரு பிறவி நோய்

arachnoid : சிலந்திச் சவ்வு; சிலந்தி வலையுரு: சிலந்தி நூல் (நூலாம்படை) போன்ற நீர் மயிர் சவ்வு. இது மூளையையும் முதுகந்தண்டினையும் மூடியிருக்கும்.

aramine : ஆரமின்: 'மெட்டாராமினால்' என்ற மருந்தின் வாணிகப் பெயர்.

arborization : மரத்தோற்ற நரம்பிழை; கிளை விரிவு: மரம்

போன்ற தோற்றமுடைய நரம்பிழை அமைப்பு.

arboviruses : கொசு வழி பரவும் நோய்க் கிருமிகள்; ஆர்போ அதி நுண்ணுயிர்: ஒட்டுத்தோடுடைய இணைப்புடவி உயிரினங்களினால் பரவும் 'RNA' என்ற நோய்க் கிருமிகள் இதில் கொசுவினால் பரவும் நோய்க் கிருமிகளும் அடங்கும். மஞ்சள் காய்ச்சல், மூட்டுகளில் கடும்தோலு உணடுபண்ணும் கொள்ளைக் காய்ச்சல் (டெங்கு காய்ச்சல்) போன்ற நோய்கள் இவற்றினால் பரவுகின்றன.

arcus senilis : மூப்புப்படலம்: வயது ஏறஏற கருவிழியைச் சுற்றி உருவாகும் வெளிறிய மஞ்சள் வளையம்.

areola : மார்பு முகட்டு வட்டம்; முலைக் காம்புத் தோல்: மார்பின் காம்பைச் சுற்றியுள்ள முகட்டு வட்டம்.

arfonad : ஆர்:போனாட்: 'டிரி மெட்டாஃபான்' என்ற மருந்தின் வாணிகப் பெயர்.

arginase : ஆர்கினேஸ: நுரையீரல், சிறுநீரகம், மண்ணீரல் ஆகியவற்றில்காணப்படும் ஒரு வகை இயக்குநீர் (என்சைம்). இது 'ஆர்கினேன்' என்ற பொருளை ஆனித்தைன், முததிரை ஆகிய பொருள்களாகப் பிரிக்கிறது.

arginine : ஆர்கினைன்: இன்றியமையாத அமினோ அமிலங்களில் ஒன்று. கடுமையான நுரையீரல் நோயைக் குணப்படுத்தப் பயன்படுத்தப்படுகிறது.

arginino-succinuria : ஆர்கினினோ-சக்சினூரியா: சிறுநீரில் ஆர்கினைன், சக்சினிக் அமிலம் ஆகியவை அடங்கியிருத்தல். இது மனக் கோளாறுகளுக்குக் காரணமாகிறது.

argon: ஆர்கான் (மடியம்): காற்று மண்டலத்திலுள்ள அணு எடை 18 உடைய, இயக்கத் திறனற்ற ஒரு வாயு.

argyll robartson pupil: ஒளி யுணர்விலாக் கண்மணி: கண்ணின் பாலை ஒளியுணர்வு இல்லா திருத்தல். நரம்பு மேகப் புண்ணில் இந்நிலை உண்டாகிறது. நடு நரம்பு மண்டலம் முழுவதும் திட்டுத் திட்டாகத் தடிப்புக் காணும் நோய் உண்டாகும் போதும் நீரிழிவு நோயின்போதும் இந்நோய் ஏற்படலாம்.

ariboflavinosis: வைட்டமின் B குறைபாடு: 'ரிபோஃப்ளேவின்' போன்ற வைட்டமின் B கலவைக் கூறுகள் இல்லாமையால் ஏற்படும் குறைபாட்டு நிலை.

arief: ஆரியம்: ஃபுளுஃபினேம் அமிலத்தின் வாணிகப் பெயர்.

arnold chiari malformation: 'ஆர்னால்ட் சியாரி மூளைக் கோளாறு: மூளையின் ஆதாரத் தைப் பாதிக்கக் கூடிய பல கோளாறுகளின் ஒரு தொகுதி. தலையில் நீர்தங்கி மூளை நீர்க் கோவை ஏற்படும்போது இவை பெரும்பாலும் உண்டாகின்றன.

arrhythmia: பிறழ்வு இதயத் துடிப்பு; லயமின்மை: இதயத் துடிப்பு இயல்பான கதியிலிருந்து பிறழ்ந்திருத்தல்.

arsenic: ஆர்செனிக் உள்ளியம்: அரிதார நஞ்சு; சவ்வீரம் உடல் நலியச் செய்யும் இரத்தசோகை, இரைப்பை-குடல் கோளாறு, நரம்புக் கோளாறு போன்ற நோய்களை இநதக் கடும் நஞ்சு உண்டாக்குகிறது.

artane: ஆர்ட்டான்: 'பென்செக் சால்' என்ற மருந்தின் வாணிகப் பெயர்

artefact: செயற்கைத் திசு மாற்றம்; திசுவின் கட்டமைப்பில்

செயற்கையான மாற்றத்தை உண்டாக்குதல்.

arteralgia: தமனி நோவு; தமனி வலி: இதயத்திலிருந்து குருதி கொண்டு செல்லும் நாளமாகிய தமனியில் ஏற்படும் வலி.

arteriography: தமனி இயக்க முறை; தமனி வரைவியல்: ஊடுருவக் கூடிய ஒரு திரவத்தை ஊசிமூலம் செலுத்தி தமனி மண்டலம் இயங்குவதைக் காட்டுதல்.

arteriole: நுண்தமனி; குருதி நாடி; குறுந்தமனி: ஒரு தமனியோடு இணையும் ஒரு நுண்தமனி, தமனிகளிலிருந்து குருதிநாளங்களுக்கு இரத்தத்தைக் கொண்டு செல்லும் சிறிய இரத்த நாடிகள். பின்னர் சிரைகள்மூலம் இரத்தம் இதயத்திற்குச் செல்லும்.

arteriopathy: தமனி நோய்; தமனி நலிவு: ஏதேனுமொரு தமனியில் உண்டாகும் நோய்.

arterioplasty: தமனி அறுவை மருத்துவம்; தமனிச் சீரமைப்பு; தமனி அமைப்பு: ஒரு தமனியில் ஏற்படும் நோயைக் குணப்படுத்துவதற்காகச் செய்யப்படும் அறுவை மருத்துவம்.

arteriosclerosis: தமனி இறுக்கம்; தமனித் தடிப்பு; முதுமை காரணமாக தமனி நலிவடைந்து மாற்றமடைதல். குருதிக் குழாயின் இடைமென் தோல் தடிப்பதால், இது உண்டாகிறது.

arteriotomy: குருதி வடிப்பு; தமனித் திறப்பு: தமனியை வெட்டி அல்லது ஊசியால் துளையிட்டு இரத்தத்தை வடியவிடுதல்.

arteriovenous: தமனி நரம்பு; தமனிச் சிரைக்குரிய; தமனிச் சிரை சார்: ஒரு தமனியும், ஒரு நரம்பும் தொடர்புடைய எதுவும்.

arteritis: நாடி அழற்சி; தமனி அழற்சி; தமனியழல்: இதயத்தி

விருந்து குருதியைக் கொண்டு செல்லும் நாளங்களான தமனி களின் நடுச்சுவர்களில் ஏற்படும் ஒரு வீக்கநோய் இது மேகப்புணை என்ற கிரந்தி நோயினால் உண்டாகலாம். இந்நோயினால் தமனிகள் வீங்கி, மிருதுவாகி அதில் இரத்தம் கட்டிக் கொள்ளக் கூடும்.

artery : தமனி : இதயத்திலிருந்து உடலின் பலவேறு திசுகளுக்கு இரத்தத்தைக் கொண்டு செல்லும் நாளம். இதன் உட்புற உள்வரிச் சவ்வு, இரத்தம் உறையாமலிருப்பதற்கு மிருதுவான பரப்பை உண்டாக்குகிறது. இதன் நடுத்தசைப்பகுதியும், நெகிழ்வுடைய இழைமங்களும், இதயத்திலிருந்து இரத்தம் அழுத்தப்பட்டு வெளியேறப்படும்தோது விரிவடைவதற்கு அனுமதிக்கிறது புறத்தேயுள்ள திசுப்படலம், தமனி அளவுக்கு மீறி விரிவடைந்து விடாமல் தடுக்கிறது. இதயத்தின் அருகிலே இதனை குழாய் பெரிதாக இருக்கும்; பின்னர் படிப்படியாகச் சிறுத்துச் செல்லும்.

arthralgia : மூட்டுவலி : ஒரு மூட்டில வீக்கமில்லாமல், ஏற்படும் வலி.

arthritis . மூட்டு வீக்கம், மூட்டு அழற்சி, மூட்டழல : ஒன்று அல்லது அதற்கு மேற்பட்ட மூட்டுகளில் ஏற்படும் வலி. இதனைக் 'கீலவாதம்' என்றும் கூறுவர் இதனால், தொட்டாலும், அசைத்தாலும் வலி அதிகமாக இருக்கும். இது பல காரணங்களால் உண்டாகிறது. அந்தக் காரணங்களுக்கேற்ப சிகிச்சை முறையும் வேறுபடுகிறது.

arthroclasis மூட்டிணைப்புக் குலைவு . மூட்டு உறுப்புகளை பல விதங்களில் அசைப்பதற்கு உதவும் மூட்டுக் குழியினுள் ஓட்டிணைவு சீர்குலைந்து போதல்.

arthrodesis : மூட்டிறுக்கம், மூட்டு நீக்கி : அறுவை மருத்துவம் மூல

மாக ஒரு மூட்டிணை இறுக்க மாக்குதல்

arthrography : மூட்டிணைப்புப் படம்; மூட்டு வரைவியல் : ஒரு மூட்டின் உள் கட்டமைப்பினைக் கண்டறிவதற்காக ஊடுகதிர்ப் படத்தின மூலம் ஆராய்தல்.

arthrology : மூட்டு இயல் : மூட்டுகளின் கட்டமைப்பு, செயல்முறை, அவற்றில் உண்டாகும் நோய்கள், அவற்றுக்கான சிகிச்சை முறை ஆகியவை பற்றி ஆராயும் அறிவியல்.

arthropathy : மூட்டு நோய் (குலை); மூட்டு மெலிவு நோய் : மூட்டில ஏற்படும் ஒரு நோய். இது கடுமையான வயிற்றுப் போக்கினால் (பேதி) உண்டாகிறது

arthroplasty : மூட்டு அறுவை மருத்துவம், மூட்டுச் சீரமைப்பு; மூட்டு அமைப்பு : ஒரு மூட்டிணை அறுவை மருத்துவம் மூலம் சீர்படுத்துதல்.

arthroscope : மூட்டுக் குழிப் படக் கருவி; மூட்டு அகநோக்கி; மூட்டு உளகாட்டி : ஒரு மூட்டின் குழியின் உட்பகுதியைப் படம் எடுப்பதற்கான ஒரு கருவி.

arthroscopy : மூட்டுக் குழிப் படமெடுத்தல், மூட்டு உள் காணடல் : ஒரு மூட்டின் குழியின் உட்பகுதியைப் படமாக எடுத்தல்.

arthrosis : மூட்டிணைப்பு; நலிவு. எலும்பு இணைப்பு : மூட்டு நோய் : ஒரு மூட்டிணைப்பு படிப்படியாக நலிதல்.

arthrotony . மூட்டுத் துளை; மூட்டு வெட்டு; மூட்டுத் திறப்பு : ஒரு மூட்டினுள் துளையிடுதல்.

articular : மூட்டுக்குரிய மூட்டுச் சார்ந்த : மூட்டு முனை : ஒரு மூட்டு அல்லது மூட்டிணைப்பு தொடர்பான முக்கியமாகக் குருத்தெலும்பு தொடர்பான.

articulation : மூட்டிணைப்பு; மூட்டு அமைப்பு; மூட்டுப்பொருத்தம்: இரண்டு அல்லது அவற்றுக்கு மேற்பட்ட எலும்புகளின் மூட்டு இணைப்பு.

artificial blood : செயற்கை இரத்தம் : ஆக்சிஜன் வாயுவைக் கொண்டு செல்லக்கூடிய ஒரு திரவம். இது அமெரிக்காவிலும் ஜப்பானிலும் வெற்றிகரமாகப் பயன்படுத்தப்பட்டுள்ளது.

artificial insemination : செயற்கைக் கருவூட்டல்; செயற்கை முறை விந்தேற்றல்; விந்தூட்டல் : செயற்கை முறையில் கருவுறச் செய்தல்.

artificial kidney : செயற்கைச் சிறு நீரகம் : நோயினால் சிறு நீரகம் செயலிழக்கும்போது, சிறு நீரகத்தின் வேலையைச் செய்வதற்கு உதவும் ஒரு சாதனம்.

artificial limb : செயற்கை உறுப்பு : உடம்பில் செயற்கை உறுப்புகளை இணைத்தல்

artificial lung : செயற்கை நுரையீரல் : செயற்கைச் சுவாசக் கருவி.

artificial pacemaker : இதயத் துடிப்பைச் சீராகும் கருவி : உடலில் ஓடும் இரத்தத்தைச் சுத்தப்படுத்தி, இரத்த ஓட்டத்தைச் சீர்படுத்துவது இதயம். இதயத்தில் மேலறைகள் இரண்டும், கீழறைகள் இரண்டும் உள்ளன. அசுத்த இரத்தம் முதலில் இடது மேலறைக்கு வந்து, அங்கிருந்து இடது கீழறைக்குச் சென்று, அங்கிருந்து அழுத்தப்பட்டு நுரையீரலுக்குச் சென்று, அங்கு ஆக்சிஜனைப் பெற்றுச் சுத்தமடைகிறது. சுத்தமடைந்த இரத்தம் வலது மேலறைக்கு வந்து, அங்கிருந்து வலது கீழறைக்குச் சென்று அங்கிருந்து அழுத்தப்பட்டு மகாதமனி வழியாக உடலின் மற்றப் பகுதிகளுக்கும் செல்கிறது மேல

றைகளும், கீழறைகளும் சீரான ஒரே வேகத்தில் இயங்கும்போது இரத்த ஓட்டம் சீராக இருக்கும் மேலறைகளும் கீழறைகளும் இயங்கும் வேகமே இதயத்துடிப்பு. இந்த வேகத்தைச் சீர்படுத்தும் இதயத்தில் இயற்கையாகவே 'சினோட்ரியல் நோய்' என்ற அமைப்பு உள்ளது. நரம்பு உயிரணுக்களாலான இந்தச் சிறிய தரைப்பகுதி, இடது மேலறைச் சுவரில் உள்ளது. இது விருந்து எழும் துடிப்பு. மேலறைகளும் கீழறைகளும் ஒரே சீராக இயங்க உதவுகிறது. இது சரியாக வேலை செய்யாதபோது, இதயத்தின் இரத்த ஓட்டம் பாதித்து, இதயக் கோளாறு ஏற்படுகிறது. இந்த கோளாறைச் சரிசெய்ய இதயத் துடிப்பைச் சீராக்கும் இந்தச் செயற்கைக் கருவி பொருத்தப்படுகிறது. இதில், விதியம் அயோடினாலான மின்கலம் உள்ளது. இதன் எடை 40 கிராம் இருக்கும். மார்பில் இதயம் இருக்கும் பகுதியின்மீது சிறிய அறுவை செய்து இக்கருவியைத் தசைப்பகுதிக்குள் வைக்கப்படுகிறது. இதிலுள்ள மிக நுண்ணிய கம்பி (வயர்) இதயத் தசைப்பகுதியுடன் இணைக்கப்படுகிறது. இதிலுள்ள மின்கலம் மூலம், கம்பி தூண்டுதல் பெற்று இதயத் துடிப்பைச் சீராக்குகிறது. இக்கருவி பொருத்தப்பட்ட சில நாட்களில் நோயாளியின் இதயம் மீண்டும் சீராக இயங்கத் தொடங்கும். அவ்வாறு சீராக இயங்கத் தொடங்கியதும் இக்கருவி தன் பணியை நிறுத்திக் கொள்ளும். மீண்டும் கோளாறு ஏற்பட்டால், இக்கருவி மீண்டும் தானாகவே பணியைத் தொடங்கிவிடும். இக்கருவி 10 ஆண்டுகள் வரைச் செயற்படும்.

asbestos : கல்நார் : தீக்கிரையாகாது. ஆடையாக நெய்வதற்குப் பயன்படுகிற நார் அமைவுடைய கனிப் பொருள் வகை.

asbestosis: கல்நார் நோய்; கல்நார் படிவ நோய் : கல்நார் தூசியையும் இழைமத்தையும் சுவாசிப்பதால் ஏற்படும் ஒருவகைச் சுவாசக் கோளாறு.

ascariasis : குடற்புழு நோய்; உருளைப்புழு நோய் : சிறுகுடலில் குடற்புழுக்கள் பெருகுவதால் உண்டாகும் நோய். உருண்டைப்புழுக்கள் பெருகினால், இந்நோய் இரைப்பை, ஈரல்குலை நுரையீரல் ஆகியவற்றுக்கும் பரவுகிறது.

ascaricide : குடற்புழு ஒழிப்பான்; சிறுகுடற்புழுக்களை ஒழிக்கும் ஒருவகை மருந்து

ascarides : நீருருள் புழு : சிறுகுடற்புழு வகையைச் சேர்ந்த நீண்டு உருண்ட புழுக்கள். உருண்டைப்புழுக்கள், நாடாப்புழுக்கள் ஆகியனவும் இவ்வகையைச் சேர்ந்தவை.

ascaris : சிறுகுடற்புழு . குடலிலுள்ள வளையப்புழுக்கள் போன்ற புழுக்கள்.

aschoff's nodules : அஷாஃப் கரணை; அஷாஃப் நுண்கணு : சிலவாத நோயினபோது நெஞ்சுப்பையின தசைப்பகுதியில் ஏற்படும் கரணைகள்.

ascites : மகோதரம் : அகட்டு நீர்க் கோவை.

ascorbic acid . ஆஸ்கார்பிக் அமிலம். இது 'வைட்டமின்-C' ஆகும். இது நீரில் கரையக் கூடியது ஆரோக்கியமான தொடர்புத் திசுக்கள் வளர இது இன்றியமையாதது. புதிய பழங்கள், காய்கறிகள் ஆகியவற்றில் இது நிறைந்துள்ளது. சமையல் செய்யும்போது இது அழிந்து விடுகிறது. சேமித்து வைக்கும்போதும் இது அழிந்து படுகிறது. இந்த ஊட்டச் சத்துக் குறைவினால் எதிர்விக்கை நோய் (ஸ்கர்வி) உண்டாகிறது. இரத்த சோகையை நீக்குவதற்கும், காயங்

களை ஆற்றுவதற்கும் இந்த ஊட்டச்சத்து கொடுக்கப்படுகிறது.

asepsis : நச்சு நுண்மயின்மை; சீழற்ற; சீழ்தவிர்ப்பு; சீழின்மை : கெடுபுண் உண்டாக்குகிற அல்லது தசையழுகலை உண்டாக்குகிற நோய்க் கிருமி இல்லாதிருத்தல்.

aseptic technique : தசையழுகல் தடைப் பொருள்; சீழற்ற : தசையழுகல் நோயைத் தடுப்பதற்காக உடலுக்குள் செலுத்தப்படும் தசையழுகல் தடைப் பொருள் செலுத்தப்படும் ஒவ்வொரு பொருளும் கிருமி நீக்கம் செய்யப்பட வேண்டும்.

asepticism : தசையழுகல் தடை முறை : தசையழுகல் நோயைத் தடுப்பதற்கான சிகிச்சை முறை.

aserbine : அசர்பைன் : தீப்புண், நாள் அழற்சி, நோவுதராத சீழ்ப்புண் ஆகியவற்றைக் குணப்படுத்துவதற்கான களிம்பு மருந்து. கட்டிகளை இளக்கும் தன்மையுடைய இந்த மருந்தில. சாலிசிலிக் அமிலம், பென்சாயிக் அமிலம் அடங்கியுள்ளன.

asilone : அசிலோன் : வயிற்றுப் போக்கு, வயிற்று வலி ஆகிய நோய்களைக் குணப்படுத்துவதற்கான பாலிமெத்தில்சிலோக்சான, அலுமினியம் ஹைட்ராக்சைடு அடங்கிய ஒரு மாத்திரை.

aspergillus : பூசினை; பூசனம்; பூஞ்சைக் காளான் : பூஞ்சைக் காளான் இனம் இதில் சில வகைகள், நோய் உண்டாக்கக் கூடியவை

aspermia : விந்துக் குறைபாடு; விந்தணுவின்மை: விந்துயிரின்மை; விந்திலா : விந்து சுராதல் அல்லது வெளிப்படுதல் இல்லாதிருத்தல்.

asphyxia நச்சுத் திணறல்; நச்சுத் தடை; நச்சடைப்பு நாடி நிறுத்தம், மூச்சுத் தடைபடுதல்.

நுரையீரல்களில் ஆக்சிஜன் அளவு குறைந்து, கார்பன் டையாக்சைடு அளவு கூடும்போது இந்த மூச்சுத் திணறல் ஏற்படுகிறது.

aspiration : உறிஞ்சியிருத்தல்; உறிஞ்சல் : உடலில் தங்கியுள்ள திரவங்களை உறிஞ்சி இழுத்தல்.

aspirator : உடலீர் உறிஞ்சி; உறிஞ்சி : உடலில் தங்கியுள்ள நீர் மங்களை உறிஞ்சி இழுக்கும் ஆற்றலுடைய மருந்து

aspirin : ஆஸ்பிரின் (வெப்பாற்றி); அசிட்டில் சாலிசிலிக் அமிலம், காய்ச்சலையும், நோய்களையும் அகற்றும் மருந்து.

assimilation : ஒன்றிப போதல் ; செறிமானம்; திகு உணவு மாற்றம்; தன்மயமாதல் : ஏற்கெனவே செரிமானமடைந்த உணவுப் பொருள் களைத் திசுக்கள் தன்னியற்படுத்திப் பயன்படுத்திக் கொள்ளுதல்

assisted ventilation : செயற்கைச் சுவாசம் : சுவாசிக்கச் சிரமப்படும் குழந்தைகளுக்கு எந்திரத்தின்மூலம் சுவாசிப்பதற்கு உதவுதல்

association : எண்ண இயைபு; பிணைப்பு; இணைவு, கூட்டு : உளவியலில் பயன்படுத்தப்படும் சொல். "எண்ண இயைபு" என்ற தத்துவத்தின்படி, எண்ணங்களும், உணர்ச்சிகளும், அசைவுகளும் தொடர்புபடுத்தப்பட்டுள்ளன.

astereognosis . வடிவக் குருடு : பொருள்களின் வடிவங்களையும், மாறா இயல்பினையும் உணர்ந்து கொள்ளும் திறன் இல்லாதிருத்தல்.

asthenia : தளர்ச்சி; சோகை; வலுவின்மை; வலுவழிப்பு, பலவீனம்; வலுக்குறை : வலிமையின்மை; பலவீனம். தளர்ச்சியுடைமை

asthenopia : பார்வைக் குறை

பாடு; பார்வை நலிவு : பார்வைத் திறன் குறைவாக இருத்தல்.

asthma : ஈளை நோய் (காசம்) : மூச்சுத் தடையுடன் கூடிய இருமல் நோய். மூச்சுக் குழாய்களில் கடுந்தசைச் சுரிப்பு காரணமாக இளைப்பும் மூச்சுவிடச் சிரமமும் ஏற்படுதல். இந்நோயைத் தடுப்பதற்கான பல மருந்துகள் கண்டுபிடிக்கப்பட்டுள்ளன.

astigmatism : உருட்சிப் பிழை; சிதறல் பார்வை; புளளி தோன்றாமை, உருட்டுப் பிழைவு : காட்சி முனைப்பமைதிக் கேடு விளைவிக்கும் கண்ணோய். கண்விழிப்பின் புறத் திரையின்மீது ஒரு புள்ளியில் ஒளிக்கதிர்கள் ஒருங்கு குவியாமல் இருத்தல்.

astringency : தசைச் சுரிப்பு : திசுக்களை சுருங்கச் செய்து, குருதி சுரப்பதைக் குறைக்கும் நோய்.

astrocytoma : மூளைக் கழலை : மூளையின் மற்றும் முதுகந்தண்டின் கீழ்த்தசையில் மெதுவாக வளர்ந்துவரும் ஒரு கழலை.

AST test : ஏ.எஸ்.டி. சோதனை : "ஆஸ்பார்ட்டேட் டிரான்ஸ் பெராஸ்" (AST) என்பது பொதுவாக ஈரல்குலை, இதயம், தசைகள், சிறுநீரகங்கள் ஆகியவற்றில் உள்ள ஓர் இயக்குநீரை (எனசைம்) அளவிடும் சோதனை. ஒரு மில்லிமீட்டர் உணவீரில் 400 அலகுகளுக்குமேல் இது இருந்தால், அது இயல்புக்கு மீறிய அளவாகும். இது ஈரல்குலை நோய் இருப்பதைக் குறிக்கிறது.

astrup test : ஆஸ்டிரப் சோதனை : இதயத்திலிருந்து குருதியைக் கொண்டு செல்லும் நாளமாகிய தமவியிலுள்ள இரத்தத்தில் உள்ள ஆக்சிஜன், கார்பன் டையாக்சைடு ஆகிய வாயுக்களின் அழுத்த அளவுகளை அளவிடு செய்து, இரத்தத்

தில் அளவுக்குமீறியுள்ள அமிலப் பொருளை (காடிப் பொருள்) மதிப்பிடுவதற்கான சோதனை.

asymmetry : சமச்சீரின்மை; சீர்மையின்மை; ஒத்திசைவற்ற : உடலின் இருபுறமும் உள்ள உறுப்புகள் சமச்சீர் இல்லாமல் இருத்தல்.

asymptomatic : நோய்க் குறியின்மை; குறியிலா : நோய்க் குறிகள் புலனாகாமல் இருத்தல்.

ataratic : மனநோய் தீர்க்கும் மருந்து; உள அமைதி யூக்கி; சாந்த மூட்டி : உணர்வை மழுங்கச் செய்யாமல் மனச்சீர்குலைவைத் தணிக்கும் மருந்துகள்.

atarax அட்டாரக்ஸ் : ஹைட்ராக்சிசைன் என்ற மருந்தின் வாணிகப் பெயர்.

atavism : முதுமரபு மீட்சி, மூதாதையம்; முதுமரபு மீட்சி : மூதாதையரின் நோய் சில தலைமுறைகளுக்குப் பின்னர் மீண்டும் வருதல்.

ataxia, ataxy : உறுப்பு ஒத்தியங்காமை; தள்ளாட்டம்; தள்ளாடல்; நிலை சாய்வு : தசைக் கட்டுப்பாடு குறைபாடு காரணமாக உடலுறுப்புகள் ஒத்தியங்க இயலாதிருத்தல் உறுப்புகள் வெட்டியிழுப்பதும், தள்ளாடுவதும் இதனால் உண்டாகின்றன.

atebrin : ஆட்டெப்ரின். 'மெப்பாக்கரின்' என்ற மருந்தின் வாணிகப் பெயர்

atheroma : தமனித் தடிப்பு; தமனி வீக்கம். இதயத்திலிருந்து குருதி கொண்டு செல்லும் நாளங்களாகிய தமனிகளின் நெருங்கிய படலங்களில் கடினமான மஞ்சள் நிறப் படலங்கள் படிந்திருத்தல் இரத்தத்தில் மிகப் பெருமளவில் கொழுப்புப் பொருள் (கொலஸ்டிரால்) அடங்கியிருப்பது அல்லது சர்க்கரையை அளவுக்கு அதிகமாக நுகர்தல் இதற்குக் காரணமாக

இருக்கலாம். நெஞ்சுப்பையைச் சுற்றிய தமனிகளில் இது படிந்திருந்தால் நெஞ்சுப்பைக் குருதி நாளங்களில் இரத்தம் உறைதல் ஏற்படும்.

atherosclerosis : தமனித் தடிப்பு இறுக்கம்; பெருந் தமனித் தடிப்பு : தமனிகள் தடித்தும் குறுக்கமாகவும் இருத்தல்.

athetosis. உறுப்பு நடுக்கம்; கழல்வாதம் : மூளையில் நெய்வுப்புண் ஏற்படுவதன் காரணமாக கைகளும் பாதங்களும் காரணமின்றி அசைந்து (நடுங்கி) கொண்டிருத்தல்.

athlete's foot : பாதத் தடிப்பு நோய்; பாதப்படை : ஒருவகைப் பூஞ்சணத்தினால் விளையாட்டு வீரர்களின் பாதத் தோலில் முரட்டுத்தனமும் எரிச்சலும் உண்டாக்கும் நோய்

atlas bone : கழுத்தெலும்பு : மண்டையோட்டைத் தாங்கும் கழுத்தெலும்புப் பூட்டு

ativan : ஆட்டிவன் : 'லோரால்பாம்' என்ற மருந்தின் வாணிகப் பெயர்.

atom : அணு : ஒரு தனிமத்தின் மிகமிகச் சிறிய கூறு அல்லது துகள். இது தனித்தியங்கக் கூடியது. ஒரே தனிமத்தின் அல்லது இன்னொரு தனிமத்தின் ஒன்று அல்லது ஒன்றுக்கு மேற்பட்ட அணுக்களுடன் ஒருங்கிணைந்து இயங்கவும் வல்லது. அணு எடை என்பது, ஹைட்ரஜனின் ஓர் அணுவின் எடையுடன் ஒப்பிடும் போது ஓர் அணுவின் எடையாகும்

atomization. அணுவாக்குதல்; நுண் திவலையாக்கம் : நீர்மங்களை நுண் திவலைகளாக மாற்றுதல்.

atomizer : அணுவாக்கக் கருவி; தெளிப்பான் : நீர்மங்களை நுண் திவலைகளாக்கும் கருவி.

atonic : உறுதிசூன்றிய; தளர் : உறுதியற்ற; வலிமையற்ற.

atopic syndrome : மரபுநோய் : ஒரு குடும்ப உறுப்பினர்களுக்கு இளம்பிள்ளைப் படைநோய், ஈளை நோய், சளிக்காய்ச்சல் ஆகிய நோய்கள் பரம்பரையாகவோ தனித்தனியாகவோ, அல்லது மூன்றும் சேர்ந்தோ பீடித்தல்.

atrium : இதய வாயில், இதய ஊற்றறை; இதய மேலறை : இதயத்தின் இரண்டு மேல் குழிவு வாயில்களில் ஒன்று.

atromid : ஆட்ரோமிட் : குளோஃபிப்ரேட் என்ற மருந்தின் வாணிகப் பெயர்.

atrophic rhinitis : மூக்குச் சளிச் சவ்வு தேய்வு : மூக்கின் சளிச் சவ்வு சத்தின்றித் தேய்ந்து போதல்.

atrophy : உடல் நலிவு ; செயல் திறன் இழப்பு; தேய்வு, சுருங்குதல் : உடல் சததினறி மெலிந்துபோதல்; சத்தில்லாமல தேய்ந்து விடுதல்; ஆளாமைத் தேய்வு.

atropine : நச்சுக்காரம் : கொடிய நச்சுப் பூண்டிலிருந்து எடுக்கப்படும் மருந்து. மைய நரம்பு மண்டலத்தைச் சமனப்படுத்தும் இயல்புடையது. இதயத் துடிப்பை விரைவுபடுத்தப் பயன்படுத்தப்படுகிறது.

ATS (antitetanus serum): ஏ.டி.எஸ். (நரம்பிசிவு நோய்த் தடுப்பு மருந்து) : நரம்பிசிவு நோயை எதிர்க்கும் பொருள். நரம்பிசிவு நோயை எதிர்த்துத் தாக்குப் பிடிக்கும் திறனை உண்டாக்குகிறது.

attenuation : நுண்ணுயிராக்கம் ; நோய் உண்டாக்கும் நுண்ணுயிரிகள் உருவாகாத தூண்டும் முறை. இவற்றைப் பின்னர், அம்மைப் பால் மருந்துகள் தயாரிக்கப் பயன்படுத்துகின்றனர்

attitude : மனப்பான்மை ; உளநோக்கு; நிலை : பழகிப் போன சிந்தனை முறை; பழக்க நடவடிக்கை.

attrition : பல்தேய்வு : பற்களைப் பயன்படுத்துவதால் பல்வின் உள் துளைப் பரப்புகள்தேய்ந்திருகுதல்.

audiogram: கேட்புத் திறன் பதிவுக் கருவி; கேளலை வரைவி; கேட்டல் வரைபடம்; கேள்விப் பதிவு : கேள்வி மானியால் பரிசோதனை செய்து கேட்புத் திறனை அளவிட்டுப் பதிவு செய்யும் கருவி.

audiology : கேட்பியல்; கேட்டலியல் : கேட்புத் திறனை அறிவியல் முறையில் ஆராய்ந்தறிதல்.

audio meter : கேள்விமானி; கேட்டல் மானி: கேட்புத் திறனை மருத்துவ முறையில் அளவிடுவதற்கான ஒரு கருவி.

auditory : கேட்கும் பகுதி; கேட்டல்; கேட்பியல் சார் : செவிப் புலன் தொடர்புடைய பகுதி. கேட்புத் திறன் தொடர்பான இடம்.

aura : முன்னுணர்வு; சூசனை; முன்னம் : காக்கை வலிப்புக்கும் நரம்புத் தளர்ச்சிக்கும் முன்னுணர்வான அறிகுறி.

aural : காது சார்ந்த; செவி.

aureomycin : ஆரியோமைசின் : நச்சுக் காய்ச்சல் முதலிய நோய்களைத் தடுக்கப் பயன்படும் உயிர் எதிரிப் பொருள்.

auricle : 1. காதுமடல் : புறக் காதின் மடல்.

2. இதய மேலறை: இதயத்தின் மேலறைகள் இரண்டினுள் ஒன்று.

auricular. காதுத் துடிப்பு : காதுத் துளை

யில் ஏற்படும் அதிர்வு.



இதய மேலறை

auriculoventricular : இதய மேலறை-கீழறை சார்ந்த.

auriscope : காது சோதனைக் கருவி; **செவிகாட்டி** : காதுகளைப் பரிசோதனை செய்து பார்ப்பதற்கான ஒரு கருவி. இதில் உருப் பெருக்கிக் காட்டும் சாதனமும், ஒளியூட்டும் சாதனமும் இணைந்திருக்கும்.

aurilave : காது கழுவு கருவி : காதுகளைக் கழுவிச் சுத்தப்படுத்துவதற்குப் பயன்படும் கருவி.

aurothiomalate : ஆரோதியோமாலேட் : கடுமையான வாத மூட்டுவலியைக் குணப்படுத்துவதற்கு ஊசிமூலம் செலுத்தப்படும் பொன்கலவை மருந்து. இந்த மருந்தைச் செலுத்துவதற்கு முன்பு சிறுநீரில் புரதம் இருக்கிறதா என்று சோதனை செய்து பார்த்துக் கொள்ள வேண்டும்

auscultation : அசைவு-இயக்கத் துடிப்பைக் கேட்டல். நோயின் காரணத்தைக் கண்டறியும் நோக்கத்திற்காக இதயத்தின் அல்லது நுரையீரலின் அசைவினைக் கேட்டல். உடலின் உள் உறுப்புகளின் அசைவினை தன்மையைக் கேட்டு நோயறிதல். உடலில் காதை வைத்து நேரடியாகவோ, இதயத்துடிப்பு மானியை வைத்தோ, இதனைக் கேட்கலாம்

Australian ontigen : கல்லீரல் அழற்சிக் காப்புமூலம் : கல்லீரல் அழற்சி மருத்துவத்திற்கான ஓர் உயிர்த் தற்காப்புப் பொருள். பல நாடுகளில் 'ந' நோய்க் கிருமி குருதியில் காணப்படுகிறது. இந்த இந்த நோய்க் கிருமியுடைய இரத்தத்தை மறறவர்களுக்குச் செலுத்தினால் அவர்களுக்கு கல்லீரல் அழற்சி உண்டாகும். எனவே, இந்த வகை குருதியைச் செலுத்துவதைத் தவிர்க்க வேண்டும்.

australian lift : ஆஸ்திரேலியத் தூக்கும் முறை. கனமான

நோயாளிகளைத் தூக்குவதற்கான ஆஸ்திரேலிய முறை. இதனைத் 'தோள் தூக்கும் முறை' என்றும் கூறுவர். நோயாளியின் எடை முழுவதையும் தூக்குபவர்கள் தங்கள் தோளில் தாங்கிக் கொள்ளும் வகையில் தூக்குதல்.

autism : தற்சிந்தனை நோய்; தன்மயம்; தான் தோன்றி : தன் மீதே காதல் கொண்டு தனிமையில் ஒதுங்கி தற்புனைவு உலகில் ஆழ்ந்திருக்கும் ஒரு நோய் நிலை. இது ஒரு தீவிரமான மதிமயக்க நிலை.

autistic person : தன் நிலைவு நோயாளி, தன்மைய; தற்போக்கான : மறறவர்களுடன் தொடர்பு கொள்ளாமல் முழுவதுமாகத் தனிமையில் ஒதுங்கித் தற்புனைவுக் கற்பனைகளில் மூழ்கியிருக்கும் நோயாளி.

autoagglutination : குருதியணு தன்னொட்டுத் திரள்; தன் திரட்சி : தன்னியக்க நோய் எதிர்ப்புப் பொருள்களினால் உண்டாகும் இரத்தச் சிவப்பணுக்கள் தானாக ஒன்று சேர்ந்து கொள்ளுதல். குருதிச் சோகை நோயின்போது இவ்வாறு நேரிடுகிறது.

autoantibody : தன்னொட்டு நோய எதிர்ப்புப் பொருள்; தன் எதிர்ப்பொருள் : உடலிலுள்ள டி.என்.ஏ, மிருதுவான தசை, மணடையோட்டு உயிரணுக்கள் போன்ற இயல்பான அமைப்பான்களுடன் இணைந்து கொள்ளும் ஒரு நோய் எதிர்ப்புப் பொருள்.

autoantigen : தன்னொட்டுக் காப்புமூலம் : தன்னொட்டு நோய் எதிர்ப்புப் பொருள்களுடன் இணைந்து கொள்ளும் காப்புமூலம்.

autoclave : தானியங்கிக்கொப்பரை, அதியழுத்தக் கொதிக்கலன்; அழுத்தக் கொப்பரை; வெப்பழுத்தக் கலன் :

கடும் வெப்பமும், உயர் அழுத்த நிலையும் ஏற்கும் வலிமையும் வாய்ந்த பெருங்கொப்பரை. இது நுண்மம் அழிப்பதற்காகப் பயன்படுத்தப்படுகிறது.

antodigestion : தற்செரிமானம்; தன் சீரணம் : உயிருள்ள உடலில் புறப்பொருள் உதவியின்றி அகப்பொருளுதவி கொண்டே நிறைவு தரும் செரிமானம்.

autoeroticism : செயற்கைத் தற்புணர்ச்சி. செயற்கைத் தற்புணர்ச்சிக் கையாடல் பழக்கம்; தன் விழைச்சுத் திணவு.

autograft : தந்திசு மாற்றம். தன் ஒட்டு: உடலில் ஒரு பகுதியிலிருந்து இன்னொரு பகுதிக்குத் திசுக்களை மாற்றிப் பொருத்துதல்.

autoimmune diseases : நோய்த் தடைக்காப்பு குறி நோய்; தன் தடுப்பாற்று நோய் : தன்னில் உருவாகித் தன் திசுவையே தாககும் ஊக்கிகளால் வரும் நோய்.

autoimmunity . தன்தடுப்பாற்றல்

autointoxication : தன்னஞ் சூட்டல் : உடலில் உற்பத்தியாகும் பொருள்களினாலேயே உடலில் ஏற்படும் நச்சுத் தன்மை.

autoimmunization : நோய்த் தடைக் காப்பு ஊக்குமுறை, தன்தடுப்பாற்றுவித்தல் : நோய்த் தடைக் காப்பு நோய் உண்டாக வழிவகுக்கும் ஒரு செயலமுறை.

autoinfection : தன் நோய் தொற்று; தன் தொற்று : தன் செய்கை மூலமாக நோய் தொற்றுதல்

autointoxication: திசு நச்சூட்டம், தன் போதை : உடலினுள்ள உண்டாகும் வளர்சிதை மாற்றப் பொருள்கள் அளவுக்கு மிகுதியாக அல்லது குறைபாடுகளுடன் உண்டாவதால் ஏற்படும் நச்சூட்டம். இந்தப் பொருள்கள் நோயுற்ற

அல்லது மாண்டுபோன திசுக்களிலிருந்து தோன்றக் கூடும்.

autolets : பீற்று மருந்துசி : இன்சுலின் போன்ற மருந்துகளை நோயாளிகள் தாங்களாகவே ஊசி மூலம் செலுத்திக் கொள்வதற்கு ஏற்ற வகையில் வடிவமைக்கப்பட்ட பீற்று மருந்துசி (சிரிஞ்சு).

autolysis : உயிரணு அழிவு; தன்னழிவு; தன்முறிவு : உடலினுள்ள உயிரணுக்கள் அவ்வுடலிருந்து வடியும் ஊன் நீரால் அழிதல்.

automatic : தானே இயங்குகிற : தன் விருப்பமில்லாமல் பழக்கத்தினால் தானே இயங்குதல்.

automatism: தன்னியக்கம், தானியக்கம் : தன்னறிவின்றிப் பழக்கத்தினால் தானே இயங்கும் நடத்தை முறை.

automation: உணர்ச்சி விழிப்பற்ற நிலையில், தசை நரம்புகள் தானாகவே இயங்குதல்.

autonomic: தன்னியக்கமுடைமை : தானே இயங்கும் தன்மை. தானியக்க நரம்பு மண்டலம், பரிவு நரம்புகளினாலானது. அது நரம்பு உயிரணுக்கள், இழை மங்கள்கள் ஆகியவற்றினாலானவை. இவற்றை தன் விருப்பப்படி கட்டுப்படுத்த இயலாது. இவை உடலின் அனிச்சசை செயல்கள் தொடர்பானவை.

autophagous : தன்னுண்சார்ந்த . தன் தசையைத் தானே தின்று செமிக்கிற

autophagy: தன்னுண் உடைமை. உடலினுள்ள இழைமங்கள்தம்மைத்தாமே உறிஞ்சிக் கொண்டு உயிர் வாழ்தல்.

autophony : தன் குரலுணர்வு : தன் குரலின் எதிரொலியைத் தானே கேட்டல்.

autoplasty : உயிர்க் கூறொட்டு முறை; தன்னமைப்பு : நலம் குன்

றிய பகுதியை அறுவை மருத்துவத்தினால் நீக்கிவிட்டு அதே உடலிலுள்ள நலமான இழைமங்களை வைத்துக் குணப்படுத்தும் முறை.

autopsy : பிணப் பரிசோதனை; பிணி கூற்றாய்வு; சடல ஆய்வு; நோய்க் காரணங்களை அறிந்து கொள்ளும் நோக்கத்திற்காக இறந்த உடலைப் பரிசோதனை செய்தல்.

autosome : தன் இனக்கீற்று; தன் மெய்யம் : பாலினக்கீற்று அல்லாத வேறொரு இனக்கீற்று.

autosuggestion : உள்தூண்டுதல்; தந்துண்டுதல் ஒருவருடைய மனதில் தோன்றும் எண்ணங்களை அப்படியே ஏற்றுக் கொள்ளும் தற்றுண்டுதல். இசிப்பு நோய்க் கோளாறின்போது இந்நிலை உண்டாகக் கூடும்.

autotoxin : தன்னச்சு : உயிரியினுள் விளையும் மாறுதலால் ஏற்படும் நச்சுச் சத்து

autotransfusion : இரத்த இழப்பீடு. குருதிக் குழாய்களிலிருந்து இரத்தம் வெளிப்படுவதால் உள்ள படிக்கு ஏற்பட்ட இரத்த இழப்பீட்டை, அதே அளவு இரத்தத்தை உட்செலுத்தி ஈடு செய்தல்

autotroph : தன்னுணவாக்குயிர் : நேரே இயற்பொருளிலிருந்து உணவு ஆக்க வல்ல உயிர்.

autotrophic : தன்னுணவாக்குகிற இயற்பொருளிலிருந்து நேரே உணவு ஆக்கவல்ல

avascular : குருதிநாளமின்மை; குருதிக் குழல்ற்ற, குழலின்மை : குருதி கொண்டு செல்வதற்கான குருதி நாளங்கள் இல்லாமையால் குருதி வழங்கி இல்லாதிருத்தல். குருதி வழங்குதல் இல்லாமையால், உறுப்பு நசித்துப் போதல்.

aventyl : அவென்ட்டில் : 'நார்ட்ரிப் டிலின்' என்ற மருந்தின் வாணிகப் பெயர்.

aversion therapy : வெறுப்பூட்டு மருத்துவ முறை : போதைப் பழக்கத்திற்கு அடிமையாதல் போன்ற சில கெட்ட பழக்கங்களிலிருந்து மீட்பதற்காக, அடிமை கொண்ட பொருளின்மீது வெறுப்பு உண்டாகுமாறு செய்து சிகிச்சை செய்யும் முறை.

avian : பறவை சார்ந்த : பறவை இனத்தைச் சார்ந்த.

avidin : அவிடின் : மிக அதிக மூலக்கூற்று எடை கொண்ட புரதம். வைட்டமின் B-2 கலவை அடங்கியுள்ள 'எச்' (H) ஊட்டக் கூற்றில் இது அதிகம் உள்ளது. முட்டையின் வெண்கருவில் இது மிகுதியாக இருக்கிறது.

avitaminosis : வைட்டமின் பற்றாக்குறை நோய்; உயிர்ச் சத்தின்மை, உயிர்ச்சத்துக் குறை : வைட்டமின்கள் பற்றாக்குறையினால் உண்டாகும் ஒரு நோய்.

avomin : அவோமின் : 'பிராமித் தேசன் தியோக்ளேட்' என்ற மருந்தின் வாணிகப் பெயர்.

avulsion : பிடித்து அகற்றல்; பிடித்தல் : உறுப்பு நரம்பு திடீரென வெட்டியிழுத்தல்.

axerophthol : ஆக்செராஃதால் : 'வைட்டமின் A' ஊட்டச்சத்து

axilla : அக்குள் : கக்கம்; கழுக்கூடு.

axillary : அக்குளுக்குரிய : அக்குளின் நரம்புகள், இரத்தம், ஊனீர் நாளங்கள் ஆகியவை தொடர்புடைய.

axis : நடுஊடுவரை (நடுக்கோடு); அச்சு : விழிநோக்கின் மைவரை; உடலுறுப்புகளின் நடுஊடுவரை (நடுக்கோடு).

axon : நரம்பணுவால்; நரம்பு வேர் இழை : நரம்பணுவின் வால்பகுதி. ஓர் உறுப்பில நரம்பு முடிவடையும் இடத்திலுள்ள அல்லது மற்றொரு நரம்புடன் அது இணையும் இடத்திலுள்ள நரம்பு உயிரணுவுக்குச் செல்லும் நரம்பு இழை.

axontmesis : நரம்பணுவால் சிதைவு . ஒரு நரம்பணுவின் வாலில் ஏற்பட்ட சேதம் காரணமாகப் புறப்பகுதி நலிந்து சிதைவுறுதல். மருத்துவச் சிகிச்சையினால் இந்த நரம்பணுவால்களுக்குப் புத்துயிருட்டலாம். இவை புத்துயிர் பெறுவதற்குப் பல மாதங்கள் பிடிக்கலாம். ஒரு மாதத்தில் 25.4மி.மீ. வளர்ந்தால் அது சாதாரண வளர்ச்சி வேகம்.

azapropazone : கீல்வாத மருந்து (ஆஸ்புரோப்பாசோன்) : வீக்கத்தைக் குறைக்கக்கூடிய நோவகற்றும் மருந்து. கீல்வாதங்களைக் குணப்படுத்த இது பயன்படுகிறது.

azidothymidine : அசிடோத்தைமைடின் : 'எய்ட்ஸ்' நோயாளிகளின் ஆயுளை நீட்டிக்கக்கூடிய ஒரு பரிசோதனை முறை மருந்து.

aziocillin : அசியோசில்லின் : ஒரு வகை பென்சிலின். நோய்க்கிருமி எதிர்ப்பு மருந்து.

azoospermia : ஆண்மலடு; விந்தணுவின்மை; விந்தின்மை : விந்தணு உற்பத்தியாகாததால் ஆண்களிடம் ஏற்படும் மலட்டுத்தனமை.

azoturia : மிகுபூரியாசுரப்பு நோய்; ஹைட்ரசு நீரிழிவு : நோய் காரணமாக சிறுநீரில் 'மூத்திரை' என்ற பூரியாப் பொருள் சுரத்தல்.

azygos : ஒற்றை உறுப்பு; தனித்த : உடன் இணையில்லாத ஒற்றை உறுப்பு. அடிவயிறறிலும். மார்புக் கூட்டிலும் இணையல்லா மூன்று நரம்புகள் உள்ளன.

B

bacillaemia : இரத்த நோய்க் கிருமி : இரத்தத்தில் சிறுகோட்டுக் கிருமிகள் (நோய் நுண்மங்கள்) இருத்தல்

bacille-calmette-guerin: தடுப்பு ஊசி மருந்து : பாசில்-கால்மெட் குவரின் எனப்படும் பி.சி.ஜி. தடுப்பு ஊசி மருந்து.

bacilluria : சிறுநீர் நோய்க் கிருமி; நுண்ணுயிர் அழற்சி நீரிழிவு : சிறுநீரில் சிறுகோட்டு நோய்க்கிருமிகள் இருத்தல்

bacillus : சிறுகோட்டுக் கிருமி (நோய் நுண்மம்); நீள நுண்ணுயிரி : தாய் உயிர்மத்தினுள் உயிர்மக் கருக்களை உண்டாக்குகிற ஆக்சிஜன உயிரி சார்ந்த, நீள் உருளை வடிவ உயிரணுக்கள் அடங்கிய ஒரு வகைப் பாக்டீரியா. இவற்றில் பெரும்பாலானவை வயிற்றிலுள்ள அசையும் நுண்ணிழைமங்கள் மூலம் அசையக் கூடியவை. இவை அழுகிய கரிமப் பொருட்களில் வாழும் உயிரிகள். இவற்றின் விதை மூலங்களை, மண்ணிலும் காற்றுத் தூசிலும் காணலாம்.

baclofen : தசை இசிப்புக் குறைப்பு மருந்து : தன்னியக்கத் தசையின் இசிப்புத் திறனைக் குறைக்கிற ஒரு மருந்து. இதன் பக்கவிளைவுகளாகக் குமட்டல், வாந்தி, வயிற்றுப் போக்கு, வாய் வுக கோளாறுகள், தசைப்பிடிப்பு,

உப்புக்குறைபாடு, மனக்குழப்பம், தலைசுற்றல், மந்தநிலை ஆகியவை தோன்றக் கூடும். இழைமக் காழ்ப்புக் கோளாறினைக் குணப்படுத்தப் பயன்படுத்தப்படுகிறது.

bacteraemia : இரத்தப் பாக்டீரியா, நுண்ணுயிர்க் குருதி : இரத்தத்தில் பாக்டீரியாக்கள் இருத்தல்.

bacteria : நோய்க்கிருமி: (நோய் நுண்மங்கள்); நுண்ணுயிர் : நோய்களை உண்டாக்கும் நுண்ணுயிரிகள், இவற்றை 'நுண்மப் பிளப்பின உயிரிகள்' என்றும் கூறுவர். இவை மிக நுண்ணியவை. இவற்றில், உயிர்ம ஊன்மம், அணுவியல் பொருள் அடங்கிய ஓர் உயிர்மம் அடங்கியுள்ளது. தனித்தனி உயிரணுக்கள், கோளவடிவில், நீண்ட வடிவில் சுருள்வடிவில் அல்லது வளைவுகளாக அமைந்திருக்கும். இவை சங்கிலித் தொடர்களாக அல்லது திரள்களாக இருக்கும் சில வகைக் கிருமிகள் பூசணவலை வடிவில் அமைந்திருக்கும். இவை, பச்சையம் உட்பட பல நிறமிகளை உற்பத்தி செய்யக்கூடியவை. சில உயிர்மக் கருக்களாக அமைந்துள்ளன சில சுதந்திரமாக வாழ்கின்றன; வேறு சில அழுகிய கரிமப் பொருள்களில் வாழ்கின்றன இன்னும் சில ஒட்டுண்ணிகளாக வாழ்கின்றன. இவற்றுள் சிலவகை மனிதருக்கும், விலங்குகளுக்கும், தாவரங்களுக்கும் நோய் உண்டாக்குகின்றன.

bactericide : கிருமி கொல்லி; நுண்ணுயிர்க் கொல்லி : நோய்க் கிருமிகளைக் கொல்லும் மருந்து.

bactericide : கிருமி எதிர்ப்புப் பொருள் : நோய்க் கிருமிகளைக் கொல்லக்கூடிய பொருள்.

bacteriology : கிருமியியல்; நுண்ணுயிரியல் : நோய்க் கிருமிகள் பற்றி ஆராயும் அறிவியல்.

bacterialysin : கிருமி எதிர்ப்புத் தற்காப்புப் பொருள் : நோய்க் கிருமி அழிக்கும் உயிரின தற்காப்புப் பொருள் நொதிமம்.

bacteriolysis : கிருமி அழிவு (கிருமிச் சிதைவு) : உயிரின தற்காப்புப் பொருளால் ஏற்படும் கிருமி அழிவு.

bacteriophage : கிருமித் தெவ்வு; நுண்ணுயிர் அழிக்கும் பாக்டீரியா விழுங்கி; அதி நுண்ணுயிர் : இயற்கைப் பரப்பிலும் உயிரினங்களிலும் உள்ள கிருமி அழிவுக்கூறு

bacteriostasis : கிருமி வளர்ச்சித் தடை; நுண்ணுயிர் அடக்கி; பாக்டீரியா அடக்கல் : நோய்க் கிருமிகள் வளர்வதற்கு ஏற்படும் தடை.

bacteriuria : சிறுநீர்க் கிருமி; நுண்ணுயிர் சிறுநீர் : சிறுநீரில் நோய்க் கிருமிகள் இருத்தல். ஒரு மில்லிலிட்டரில் 1,00,000-க்கு மேற்பட்ட நோய் பரப்பும் நுண்ணுயிரிகள் இருக்கும் இதனால், சிறுநீர் அடைப்பு போன்ற கோளாறுகள் ஏற்படும்.

baker's itch : மாவு அழற்சி : (1) மாவினை அல்லது சர்க்கரையைக் கையாள்வதால் உண்டாகும் தோல் அழற்சி நோய்.

மாவுப்பூச்சி சுடிப்பதால் உண்டாகும் அரிப்புடன் கூடிய கொப்புளங்கள்.

balanitis : ஆண்குறி வீக்கம்; மொட்டுத் தோலழற்சி : ஆண்குறியில் ஏற்படும் வீக்கம்.

balano-posthitis : ஆண்குறி-மாணி நுதி வீக்கம்; மொட்டு முள் தோலழல் : ஆண்குறியிலும், மாணி நுதியிலும் ஏற்படும் வீக்கம்.

ball and socket joint : பந்து கிண்ண மூட்டு : எலும்புகளுக்கிடையிலான மூட்டு. இதில் ஓர் உறுப்பின் முனை உருண்டையாக



பந்து கிண்ண மூட்டு

வும் இன்னொரு உறுப்பின் முனை கிண்ணம் போன்றும் அமைந்து உருண்டை முனை கிண்ணத் திற்குள் பொருந்தி கொள்வதாக இருக்கும். இதனால் மூட்டுகளைச் சுதந்திரமாக அசைக்க முடியும்.

ballottement : மிதவைப் பொருள் சோதனை; குலுக்கல் : கருத்தரித்திருப்பதை அறிவதற்குப் பயன்படுத்தப்படும் சோதனை முறை. இதில், யோனிக் குழாயினுள் ஒரு விரலைவிட்டு, கருப்பை முன்புறம் இழுக்கப்படுகிறது. கருத்தரிப்பு ஏற்பட்டிருக்குமானால், கருப்பை மீண்டும் தனது பழைய நிலைக்குச் சென்று தனக்குரிய திரவத்தில் மிதக்கும்.

balsam of peru : பெரு குங்கிலியம்; பெரு சாம்பிராணி : தென் அமெரிக்காவிலுள்ள குங்கிலிய மரங்களிலிருந்து எடுக்கப்படும் பசை தன்மையுள்ள நறுமணத்திரவம். கொப்புளங்களுக்குத் துத்தநாகத்துடன் கலந்து களிம்பாகப் பயன்படுத்தப்படுகிறது.

balsam of tolu : தோலுக் குங்கிலியம்; தோலு சாம்பிராணி : பழுப்பு நிற நறுமணப் பிசின். இரும்பு

மருந்துகளில் பயன்படுத்தப்படுகிறது.

bandage : புண் கட்டுத் துணி; கட்டுத் துணி; கட்டு : புண்களில் மருந்திட்டுக் கட்டுவதற்குப் பயன்படுத்தப்படும் துணிப்பட்டை இவை பல்வேறு வடிவளவுகளில் கிடைக்கின்றன. காயமடைந்த உறுப்புகள் அசையாமலிருப்பதற்கும், உறுப்புகள் திரிபடைந்து விடாமல் இருப்பதற்குங்கூடத் துணிப்பட்டைக கட்டுப் போடப் படுகிறது.

Bankart's operation : தோள் பட்டை அறுவை மருத்துவம்: தோள் பட்டை எலும்புக் குழியில் ஏற்படும் கோளாறு காரணமாகத் தோள் மூட்டில் அடிக்கடி ஏற்படும் எலும்பு இடப்பெயர்வைச் சீர்படுத்துவதற்காகச் செய்யப்படும் அறுவைச் சிகிச்சை; இதனைப் பங்கார்ட் அறுவைச் சிகிச்சை என்பா.

Banocide : பானோசைட் : டையெதில் கார்பாமசைட் எனப்படும் மருந்தின வாணிகப் பெயர்

Baratol : பாராட்டோல் : இண்டோராமின் என்ற மருந்தின வாணிகப் பெயர்

barbital barbiton : தூக்க மருந்து . தூக்க மருந்தாகப் பயன்படுத்தப்படும் வெள்ளை உருப்பளிங்குப் பொடி.

barbiturates : பார்பிடூரேட் நோவகற்றும் மருந்தாகப் பெருமளவிலபயன்படுத்தப்படும் மருந்து வகை இது, மாலோனிக் அமிலம், யூரியா இரண்டும் இணைந்த பார்பிடூரிக் அமிலத்திலிருந்து எடுக்கப்படுகிறது. இதைத் தொடர்ந்து நாம் பயன்படுத்தினால், இந்த மருந்துப் பழக்கத்திற்கு அடிமையாக நேரிடும். இதை அளவுக்கு மீறிப் பயன்படுத்துவதால் உயி

ருக்கு அபாயம் ஏற்படும். இதனால் இப்போது இதற்குப் பதில் பாதுகாப்பான மருந்துகள் பயன்படுத்தப்படுகின்றன

barbiturism : பார்பிடூரேட் மருந்துப் பழக்கம் ; பார்பிடூரேட் என்னும் மருந்துக்கு அடிமையாதல். இதனால், மனக்குழப்பம் பேச்சு குழறுதல், அடிக்கடி கொட்டாவியுடன் உறக்கம் வருதல், மூச்சுத் திணறல், சிலசமயம், மயக்க நிலை உண்டாகிறது.

barbotage : தண்டுவட உணர் விழப்பு : முதுகந்தண்டினை உணர் விழக்கச் செய்யும் ஒருமுறை. இதில், உறுப்பெல்லை உணர்வு நீக்கி மருந்தானது நேரடியாக மூளைத் தண்டுவட நீருடன் கலக்கப்பட்டு, தண்டுவடப் பகுதியில் ஊசிமூலம் செலுத்தப்படுகிறது.

barium enema . பேரியம் வழி குடல் கழுவுதல்; மலக்குடல் பேரியக் கழுவுல் . பேரியம் சல்ஃபேட்டை குதவாய் வழியாகச் செலுத்தி குடலினைத் துப்புரவு செய்தல்.

barium sulphate : பேரியம் சல்ஃபேட் : கரையக் கூடிய கனமான தூள். உணவுக் குழாயை ஊடுகதிர் (எகஸ்-ரே) படம் எடுப்பதற்கு இது பயன்படுகிறது வெள்ளை நிறமான இந்தப் பேரியம் சோறு உணவுக் குழாய் வழியாக இறங்குவதை ஊடுகதிர் மூலம் தெளிவாகக் காணலாம்.

barium sulphide : பேரியம் சல்ஃபைடு . மயிர் நீக்கும் குணமுள்ள ஒப்பனைக் களிம்பேட்டில் பயன்படுத்தப்படும் முக்கிய பொருள் .

barlow's disease : பாரலோ நோய் குழந்தைகளுக்கு ஏற்படும் எகிர் வீக்கநோய்.

barotrauma : அழுத்த மாறுபாட்டு நோய், அழுந்து புண; அழுத்த

உணர்வி : வாயுமண்டல அழுத்தம் அல்லது நீர் அழுத்தம் மாறுபடுவதால் உண்டாகும் காயம். செவிப்பறை கிழிந்து போதல் இதற்கு எடுத்துக்காட்டு.

barrier nursing : தொற்றுத் தடை முறை; ஒதுக்குச் செவிலியம்; தடைச் செவிலியம் : ஒரு தொற்று நோயாளியிடமிருந்து இன்னொருவருக்கு நோய் தொற்றுவதைத் தடுப்பதற்கான ஒரு முறை நோயாளியைத் தனிமைப்படுத்தி நோய் தொற்றுவதைத் தடுப்பதன் மூலம் இதுசெய்யப்படுகிறது.

bartholinitis : பார்த்தோலின் சுரப்பி வீக்கம் : பெண்ணின் கருப்பை வாய்க் குழாயின் (யோனிக் குழாய்) புறத்துளையின் இருபுறமும் அமைந்துள்ள பார்த்தோலின் சுரப்பிகள் எனப்படும் வீக்கம்.

bartholin's glands : பார்த்தோலின் சுரப்பி : பெண்ணின் கருப்பை வாய்க் குழாயின் (யோனிக் குழாய்) புறத்துளையின் இருபுறமும் அமைந்துள்ள இரு சிறிய சுரப்பிகள். இவற்றின் இழைம நாளங்கள், கணனிமைத்திரைச்சவ்வுக்கு வெளியே திறந்திருக்கும்.

basal ganglia : பெரு மூளை உயிரணுக்கள்; அடிமூளை முடிச்சு; அடிமூளைத் திரள்; தளமுடிச்சுக்கள் : தன்னியக்கத் தசைகளை ஒருங்கிணைக்கும் பெருமூளைப் பகுதியிலுள்ள பழுப்புநிற உயிரணுக்கள். இந்தப் பகுதி சிதைவுறுவதால் பார்க்கின்சன நோய் உண்டாகிறது.

basal narcosis . உறக்கம் தூண்டும் மருந்து; அடிப்படைகள் மயக்கி; முன்னோடி மயக்கம் : அறுவைச் சிகிச்சைக்கு முன்பு மயக்க மருந்து கொடுப்பதற்கு முன்னர், அச்சத்தையும் பீதியையும் குறைத்து, உறக்கம் உண்டாக்குவதற்காகக்

கொடுக்கப்படும் மயக்க மருந்துகள். இது அறுவைச் சிகிச்சைக்குப் பிந்திய அதிர்ச்சியைக் குறைக்கிறது.

base : ஆதாரப் பொருள்; அடித்தளம்; மூலச் சேர்மம்; தளம் : (1) ஒரு கூட்டுப் பொருளின் முக்கிய பகுதி; (2) ஓர் அமிலத்துடன் இணைந்து ஓர் உப்பாக மாறும் ஒரு வேதியியற் பொருள்.

basophil : நீல வெள்ளணு; தளமேற்பி : (1) அடிப்படைச் சாயங்களுடன் நெருங்கிய தொடர்புடைய ஓர் உயிரணு. (2) நீல நிறம் ஏற்கும் வெள்ளணுக்கள். இது ஒரு குறிப்பிட்ட சாயத்தை ஏற்கிறது.

basophilia : இரத்தத்தில் நீல வெள்ளணுப் பெருக்கம்; தளமேற்பியல் : இரத்தத்தில் நீல நிறம் ஏற்கும் வெள்ளணுக்கள் அதிகரித்தல்.

bath : குளிப்பு முறை மருத்துவம்; குளிப்பு நீர்மம் : உடம்பினை நீரில் அல்லது ஏதேனும் திரவத்தில் முழுக்காட்டி நோய் நீக்கும்முறை. உடலில் திரவத்தைத் தெளிப்பதும் அத்திரவத்தின் ஆவித்தாரையைப் பாய்ச்சுவதும் இதில் அடங்கும். சேறு, மணல், நீர்மெழுகு ஆகியவற்றுடன் பொட்டாசியம் பெர்மாங்கனேட்டு, உப்புநீர், சுந்தகம் ஆகியவற்றைக் கலந்து இதற்குப் பயன்படுத்துவதுண்டு. நீரியல் மருத்துவமும் இந்த வகையைச் சேரும்.

battered baby syndrome : குழந்தை உருக்குலைவு நோய் : காய முற்றதன் விளைவாக குழந்தைகளிடம் காணப்படும் நோய்க் குறிகள். பெற்றோரின உணர்ச்சிச் சிக்கல்கள் அல்லாமல் குழந்தைக்கு ஏற்படும் உடல் காயத்தை இது குறிக்கிறது.

battering : உருக்குலைத்தல் : ஒருவரைத் திரும்பத்திரும்ப அடித்

துக் காயப்படுத்தி உருக் குலையு மாறு செய்தல். முக்கியமாக, குழந்தைகள், மனைவிமார்கள் (மகளிர்), பாட்டிமார்கள் ஆகிய மூன்று பிரிவினரும் இதற்கு உள்ளாகிறார்கள். இதனால் அவர்களுக்கு உளவியல் சேதங்களும் ஏற்படுவதுண்டு.

Baypen . பேய்ப்பன் : மெஸ்லோ சிலின என்ற மருந்தின் வாணிகப் பெயர்.

Bazin's disease : பாசின் நோய் . பெண்களின் கால்களின் தோலில் அடிக்கடி ஏற்படும் ஒருவகை சீழ்ப்புண் நோய். தோலில் முதலில் ஆழமான கரணைகள் (திரணைகள்) உண்டாகும். இவை பின்னர், சீழ்ப்புண்களாக மாறும்.

BCG · bacille-celmette-guerin பி.சி.ஜி. (பாசில்-கால்மெட்-குவரின்). வீரியம் குறைந்த காச நோய்க் கிருமி. இதற்குக் காச நோய் உண்டாக்குவதற்கான ஆற்றல் குறைந்திருந்தாலும், உயிர்த் தற்காப்புப் பொருள் உண்டு பண்ணும் தன்மை இருக்கிறது. காச நோய்க்கு எதிராக நோய்த்தடைக் காப்புச் செய்வதற்குப் பயன்படும் ஓர் அம்மைப்பால் மருந்துக்கு ஆதாரமாகப் பயன்படுகிறது

bearing down : (அழுத்தித் தள்ளுதல்; (1)பிள்ளைப் பேற்றின் இரண்டாம்கட்ட இடுப்பு வலியினபோது குழந்தையை வெளியே நெருக்கித் தள்ளுவதற்காக உண்டாகும் வலி. (2)கருப்பை நெகிழ்ச்சியில், இடுப்பெலும்பு கனமடைந்து இறங்குவதுபோன்று ஏற்படும் உணர்வு

beat நாடித் துடிப்பு; துடிப்பு. இதயத்திலும் இரத்த நாளங்களிலும் இரத்தம் துடித்தல்.

beclamide : வலிப்புத் தடுப்பு மருந்து : காக்காய் வலிப்பு நோயைக் குணப்படுத்துவதற்கான

சிகிச்சையில் வலிப்பு ஏற்படுவதைத் தடுப்பதற்கான மருந்து.

beclomethasone : பெக்ளோமெத்தாசோன் : ஈளை நோய்க்காக உள்ளிழுப்பதற்காகத் தயாரிக்கப்படும் மருந்து

Becosym: பெக்கோசிம் : வைட்டமின்-B குறைபாட்டுக்காகப் பயன்படுத்தப்படும் மாத்திரை. இதில் நரம்பூட்டச்சத்து (அனூரின்), ரிபோபிளேவின், நிக்கோட்டினாமைடு, பைரிடாக்சின ஆகியவை அடங்கியுள்ளன

becotide: பெக்கோட்டைடு: பெக்ளோமெத்தாசோன் என்ற மருந்தின் வாணிகப் பெயர்.

bedbug : மூட்டைப்பூச்சி; மூட்டுப்பூச்சி. இரத்தம் உறிஞ்சுப் பூச்சி. மித வெப்பமண்டலங்களில் இது பெருமளவில் வாழ்கிறது.

behaviour : நடத்தைமுறை; நடத்தை இயல்புத் தன்மை; நடத்தை : அக அல்லது புறத் தூண்டுதல் காரணமாக ஒருவர் நடந்து கொள்ளும்முறை. இது வாழ்க்கை ஓர் இனறியமையாத அம்சம். தூண்டுதலின் தன்மையைப் பொறுத்து நடத்தை முறையான எதிர்மறையாக அல்லது ஆக்க முறையாக அமைந்திருக்கும். சில கல்விமுறைகளில் நடத்தை முறையைச் சீராக உருவாக்குவதற்குக் கல்வியறிவூட்டப்படுகிறது. திரிபான நடத்தை முறையை முறைப்படுத்துவதற்குச் சிலருக்கு உளவியல் சிகிச்சையளிக்கப்படுகிறது.

behaviourism ஒழுக்க முறை; நடத்தையம் . அகப்பண்புகளுக்குப் புறவாழ்வுக் கூறுகளே காரணம் என்ற கோட்பாடு.

புறக்கூறுபாடுகளைக் கொண்டும், ஒழுக்கத்தைக் கொண்டும் ஒருவரைப் பற்றி ஆராயும் முறை.

behcet syndrome : பெஹ்செட் நோய் : 1937இல் பெஹ்செட் என்பவர் கண்டுபிடித்துக் கூறிய ஒரு நோய். இதில் வாயிலும் பிறப்புறுப்பிலும் புண் உண்டாகும். கண் களில் வெண்விழிப்படல அழற்சி போன்ற மாறுதல்கள் ஏற்படும் ஒரு கணபார்வை பாதிக்கப்படும். சில மாதங்களுக்கு அல்லது ஆண்டுகளுக்குப்பின் மறுகணபார்வை பாதிக்கும். தோலில் கொப்புளங்கள் தோன்றும். இந்நோய் உண்டாவதற்கான காரணம் தெரியவில்லை இதற்கு முறையான சிகிச்சையும் இல்லை. இந்நோயினால் இறுதியில் கணபார்வை இழப்பு ஏற்படும்.

bejel: பெஜல்: மேகநோய் சாராத ஒருவகை வெட்டை நோய். இது நீண்டகாலம் நீடிக்கும் இது முக்கியமாக மத்திய கிழக்கிலும், ஆஃப்ரிக்காவிலும் குழந்தைகளை பீடிக்கிறது. இது முதலில் வாயில் தோன்றி, பின்னர் தோலில் பரவுகிறது. இதனால் இது எளிதில் பரவுகிறது. இதனால் அரிதாகவே உரணம் விளைகிறது. இதனை பெனிசிலின் மருந்துமூலம் குணமாக்கலாம்.

belching : ஏப்பம் : உணவுக்குழாய்க்குள்ளும், இரைப்பைக்குள்ளும் செல்லும் காற்று (வாயு) உரத்த சத்தத்துடன் வாய்வழியே வெளியேறுதல்.

belladonna : பெல்லடோனா: இரவில் மலரும் 'பெல்லடோனா' என்னும் கொடிய நச்சுப்பூண்டு வகையிலிருந்து எடுக்கப்படும் மருந்து.

bell's palsy : முக முடக்குவாதம்: முகத்தசை வாதம்; கடைவாய்க்கோணல் : மனடையோட்டு நரம்பின இழைமங்களிலிருந்து உண்டாகும் முக முடக்குவாதம். இதற்கான காரணம் தெரியவில்லை.

bemegride : பெயிகிரைட் : சவாசத்தைத் தூண்டும் மருந்து. இது நரம்பு வழி செலுத்தப்படுகிறது.

benactyzine : பெனாக்டைசின் : ஒரு சில குறிப்பிட்ட வினைபுரியக் கூடிய நோவகற்றும் மருந்து. இது சுற்றுச் சூழலிலிருந்து விடுபட்ட உணர்வைக் கொடுக்கிறது மனக்கவலை, உளஅலைவு, நரம்புக் கோளாறு போன்ற நிலைகளில் இது பயன்படுத்தப்படுகிறது.

benadryl : பெனாட்ரில் : டைபனஹைட்ராமின் எனப்படும் இருமல மருந்தின் வாணிகப் பெயர்.

bence jones protein : பென்ஸ்-ஜோன்ஸ் புரதம் : எலும்பு மஞ்ஞை அழற்சியுடைய நோயாளிகள் சிலரின சிறுநீரில் காணப்படும் புரதங்கள். இவர்களின் சிறுநீரைச் சூடாக்கும்போது, 50°C — 60°C வெப்பநிலையில், இந்தப் புரதங்கள் வீழ்படிவாகி மேலும் கொதிநிலைககுச் சூடாக்கும்போது மீண்டும் கரைந்துவிடும். மறுபடியும் குளிர்விக்கும்போது மீண்டும் வீழ்படிவாகும்.

bendrofluazide : பெண்ட்ஹோ.: புளுசைட். தையாசைட் குழுமத்தைச் சேர்ந்த சிறுநீர்க் கழிவினைத் தூண்டும் மருந்து. இது வாய் வழி உட்கொள்ளப்படுகிறது. இது சிறுநீரகக் குழாய்களில் சோடியம் குளோரைடுமீண்டும் ஈர்க்கப்படுவதைக் குறைக்கிறது. இது செயற்படும் கால அளவு 20—24மணி நேரம். கல்லீரல் அல்லது சிறுநீரகம் செயலிழக்கும்போது இது பயன்படுத்தப்படுகிறது.

benemid : பெனமிட் : புரோபினைசிட் என்ற மருந்தின் வாணிகப் பெயர்.

benign : ஏதமில் நோய்; தீங்கற்ற; வலியற்ற; ஆறக் கூடிய; தீதிலா :

நோய் வகையில் கடுமையாக இராத பெருந் தீங்கு விளைவிக்காத நோய்

Bennett's fracture : பென்னெட் எனும்பு முறிவு : உள்ளங்கை எலும்புகளின் மூட்டுப் பகுதிகளின் உடலின மையம் நோக்கிய முனைகளில் ஏற்படும் முறிவு.

Benoral பெனோரால் : பெனோரிலேட் எனும் மருந்தின வாணிகப் பெயர்

benorylate : பெனோரிலேட் ஆஸ்பிரின், பாராசிடீட் மோல இரண்டும் கலந்த ஒரு வேதியியல் கூட்டுப் பொருள். இது வீக்கத்தைக் குறைக்கக் கூடியது; நோவகற்றத் தக்கது, காய்ச்சல் வராமல் தடுக்கக் கூடியது; நெடிது செயற்படக் கூடியது. இது உள் இரத்தப் போக்கு ஏற்படாமல் தடுக்கத் தக்கது

benzalkonium : பென்சால்கோனியம், நோயக கிருமிகளைத் தடுக்கும் மருந்து துப்புரவு செய்யும் தன்மையுடையது தோலுக்காக இதன் 1% கரைசல் (1:20000) பயன்படுத்தப்படுகிறது காயங்களைத் துப்புரவு செய்ய 1:40000 கரைசல் பயன்படுகிறது

benzathine penicillin பென்சாத்தின் பென்சிலின் இது நோய்க் கிருமிகளைத் தடுக்கும் மருந்து. இதனை வாய்வழியாகவோ, ஊசி மூலமாகவோ செலுத்தலாம். இது நீண்டகாலம் செயலாற்றக் கூடியது. பெரும்பாலான கிராமசாயம் எடுக்கும் நுண்ணுயிரிகளுக்கு எதிராகப் பயன்படுத்தப்படுகிறது

benzene சாம்பிராணி எண்ணெய்கரியெண்ணெயிலிருந்து (சீல்) எடுக்கப்படும் ஒருவகை எண்ணெய். இது நிறமற்றது, எரிதீய் தீப்பற்றக்கூடியது. தொழில்துறை நச்சியல்ல மருத்துவ முக்கியத்

துவம் பெற்றுள்ளது. இதனைத் தொடர்ந்து எதிர்கொள்வதால் வெள்ளணுக் குறைவு. இரத்தச் சர்கை, தோலில் ஊதா நிறப் புளளிகள் தோன்றுதல், அரிதாக வெண் குட்டம் ஏற்படும்.

benzhexol பென்செக்சால்: பார்க்கினசன நோயில் தசைச் சுரிப்பு ஏற்படாமல் தடுக்கப் பயன்படும் மருந்து. இதன் பக்கவிளைவுகளாக வாய் உலர்வு, தலை சுற்றல் ஏற்படும்

benzoin : சாம்பிராணி : மர நறுமணப் பிசின வகை இது காப்புப் பொருளாகவும், கபம் வெளிக்கொணரும் மருந்தாகவும் பயன்படுகிறது

benzphetamine : பென்ஸ்.பிட்டாமின் . உடல பருமனைக் குறைப்பதற்காக வாய்வழி உட்கொள்ளப்படும் ஒரு மருந்து. இது ஆஃபிட்டாமின் மருந்தினைப் போன்றது.

benztropine பென்ஸ்டிராபின் : அட-ராபின் போன்ற ஒரு மருந்து. உயிர்த்தசைமங்களின் திரிபினைத் தடுக்கக் கூடியது, உறுப்பெல்லை உணர்வு நீக்கியாகவும், நோவகற்றும் மருந்தாகவும் பயன்படுகிறது பார்க்கின்சன் நோயில் தசைவிறைப்பினையும், முடக்கத்தையும் குறைக்கிறது.

benzyl benzoate : பென்சில் பென்சோயேட் நறுமணத் திரவம் சிரங்குகளைக் குணப்படுத்த முக்கியமாகப் பயன்படுத்தப்படுகிறது.

bephenium hydroxynaphthoate. பெ:பினியம் ஹைட்ராக்கினா:போயேட். கொக்கிப்புழு, வட்டப்புழு ஆகியவற்றுக்கு எதிராகப் பயன்படுத்தப்படும் மருந்து. இது உணவு உண்பதற்குக் குறைந்தது ஒருமணிநேரத்திற்கு முன்னதாக வெறும் வயிறறில் கொடுக்கப்படுகிறது.

beriberi : தவிட்டான் நோய் (பெரி பெரி) : வைட்டமின B₁ என்ற ஊட்டச்சத்துக் குறைவினால் உண்டாகும் நோய். தீட்டிய அரிசியை முக்கிய உணவாகக் கொள்ளும் நாடுகளில் இந்நோய் முக்கியமாக உண்டாகிறது. நரம்புக் கோளாறு, முடக்குவாதம், தசை நலிவு, இழைம அழற்சி, மனச்சோர்வு, இறுதியில் மாரடைப்பு உண்டாகும்.

Berkozide : பெர்கோசைட் : பெண்ட்ரோஃப்ளுவாசைட் என்ற மருந்தின் வாணிகப் பெயர்.

berylliosis : பெரிலியம் நோய் : பெரிலியம் என்ற கெட்டியான வெள்ளை உலோகத் தனிமத்தைச் சுவாசிப்பதால் உண்டாகும் நுரையீரல் கோளாறு இது தொழிற்சாலைத் தொழிலாளர்களுக்குப் பெரும்பாலும் ஏற்படுகிறது.

Besnier's prurigo : அரிப்புக் கொப்புளம் : குழந்தைகளுக்குப் பரம்பரையாக உண்டாகும் ஒரு வகைத்தோல் அழற்சி நோய். குருதிச் சுற்றோட்டம் பாதிக்கப்பட்டு, மேல்தோல் உலர்ந்து கெட்டியாகி, கரப்பான் புண் உண்டாகிறது.

Beta-loc : பீட்டா-லாக் : மெட் டோப்ரோலோல் என்ற மருந்தின் வாணிகப் பெயர்.

bethanecol : பெத்தனிக்கால் : செயல் முறையில் கார்பக்காலை ஒத்திருக்கும் ஒரு கூட்டுப்பொருள். நச்சுத்தன்மை இல்லாதது. சிறுநீர்த்தேக்கம், அடிவயிறு விரிவடைதல் ஆகியவற்றுக்குப் பயன்படுத்தப்படுகிறது.

Betnesol : பெட்னசால் : பீட்டா மெத்தாசோன் என்ற மருந்தின் வாணிகப் பெயர்.

Betnovate : பெட்னோவாட் : பீட்டாமெத்தாசோன் அடங்கிய

ஒரு களிம்பு மருந்தின் வாணிகப் பெயர்.

bibliotherapy : முதுகுச் சிகிச்சை படிப்பு மருத்துவம் : முதிய நோயாளிகளுக்குப் பயன்படுத்தப்படும் மருத்துவ முறை. அவர்கள் தங்கள் தேவைகளைத் தாங்களே நிறைவு செய்து கொள்வதற்கு உதவுவதற்காக இந்தச் சிகிச்சையளிக்கப்படுகிறது.

bicarbonate : பைக்கார்போனேட் : கார்போனிக் அமிலத்தின் ஓர் உப்பு. இரத்தத்தில் பைக்கார்போனேட் இருந்தால், அது காரப் பொருள் சேர்ந்திருப்பதைக் குறிக்கும். இதனை நிணநீர்ப்பைக்கார்போனேட் என்றும் கூறுவர்.

bicellular : ஈரணு உயிர்; இரட்டை அணு : இரு உயிரணுக்களையுடைய உயிர்.

Bicillin : பைசிலின் : பென்சாத்தின் பெனிசிலின் மருந்தின் வாணிகப் பெயர்.

biconcave : இருபுற உட்குழிவு; இருபுறக் குழிவு : இரு பரப்புகளும் உட்குழிவாக அல்லது உட்புழையுடன் இருத்தல்

biconvex : இருபுறக் குவியம்; இருபுறக் குவிவு : இரு பரப்புகளும் குவிந்திருத்தல்.

bicornuate : இரு கொம்புடைய : இரட்டைக் கருப்பையை அல்லது இரு கொம்புகளுடைய ஒரே கருப்பை உடைய.

bidet : துப்புரவுத் தொட்டி : தண்ணீர்த் தொட்டி போன்றதொரு வட்டில், இதில், கருவாய்க்கும் பெண் உறுப்புக்கும் இடைப்பட்ட பகுதி மூழ்கியிருக்குமாறும், அதே சமயம் கால்சுள் வெளியிலும், பாதங்கள், தரையிலும் இருக்குமாறும் அமரலாம். யோனிக் குழாயை அல்லது குதவாயைத்

துப்புரவு செய்வதற்கான இணைப்புறுப்புகளும் உண்டு

bifid : இருபிளவு; பிளவு : வெடிப்பாக அல்லது கவாமுள் வடிவாக இரு பகுதிகளாக பிளவுபட்டிருத்தல்

bifurcation. பிளவீடு; இரண்டாய் பிரித்தல் இரு கிளைகளாகப் பிரித்தல்.

biguanides: பைகுவானைட் வாய் வழி உட்கொள்ளப்படும் நீரிழிவு மருந்து. இது நீரிழிவு நோயாளிகளின் தசைத் திசுக்கள் அதிகச் சர்க்கரையை (குளுக்கோஸ்) ஈர்த்துக் கொள்ளும்படி செய்கிறது. இதனால், பாலில் அளவுககு அதிகமாகக் காடிப் பொருள் சேரும் பக்கவிளைவு ஏற்படுகிறது

bile : பித்தநீர் : நுரையீரலில் சுரந்து, பித்தப் பையில் சோத்து வைக்கப்படும் கசப்பான, காரத்தன்மையுள்ள ஒட்டும இயல்புடைய, பசும்மஞ்சள் நிறமான திரவம். இதில் நீர், மியூசின, லெசித்தின், கொலஸ்டிரால், பித்த உப்புக்கள், பிலிருபின், பிலிவெர்டின் என்ற நிறமிகள் அடங்கியுள்ளன

biliary : பித்தநீர் சார்ந்த : பித்தநீர் தொடர்புடைய நோய்கள் பித்த வயிற்று வலியினால், அடிவயிறு வீக்கத்துடன் கூடிய குடல் நோவு உண்டாகும். இந்த வலி உணவு உண்ட ஒரு மணிநேரத்திற்குப் பிறகு தோன்றி, பல மணி நேரம் நீடித்திருக்கும். வாந்தியும் ஏற்படலாம்.

bilirubin : பிலிருபின் இரத்தச் சிவப்பணுக்கள் மண்ணீரலில் அழிவுறுவதால் குருதி உருண்டைப்புரதம் (ஹிமோக்ளோபின்) உடைந்து உண்டாகும் ஒரு நிறமி. இது கொழுப்பில் கரையக் கூடியது இது உடம்பிலுள்ள தீவிர வளர்

சிதை மாற்றத் திசுக்களுக்குத் தீங்கு விளைவிக்கும்.

bilirubinaemia : பிலிருபின் நோய் : இரத்தத்தில் பிலிருபின் என்ற நிறமி இருத்தல். சிலசமயம் இரத்தத்தில் பிலிருபின் அளவுக்கு அதிகமாக இருப்பதை இச்சொல்லால் தவறாகக் குறிப்பிடுகிறார்கள்.

billuria : சிறுநீர் பித்தநீர் நிறமி, பித்தச் சிறுநீர் : சிறுநீரில் பித்தநீர் நிறமிகள் இருத்தல்.

billiverdin : பிலிவெர்டின் : பிலிருபின் என்ற நிறமி ஆக்சிகரண மாவதால் உண்டாகும் பச்சைநிற பித்தநீர் நிறமி

Billroth's operation : பில்ரோத் அறுவைச் சிகிச்சை : அடிவயிற்றில் அறுவைச் சிகிச்சை செய்வதற்கான ஒருமுறை. இதில் இருவகை உண்டு. (1) முன் சிறுகுடலுடன வயிற்றின் எஞ்சிய பகுதியை இணைக்கும் வயிற்றின் அடிப்பகுதியில் அறுவைச் சிகிச்சை செய்தல்; (2) வயிற்றின் புறக்கோடி முனையைச் சீவிநறுக்கி அறுவைச் சிகிச்சை செய்தல்.

bilobate . ஈரிதழ் உறுப்பு : இரு மடல்கள் கொண்ட உறுப்பு.

bilobular: இருமடல் உறுப்பு: இரு சிறிய இதழ்கள் அல்லது மடல்கள் கொண்ட உறுப்பு.

bimanual இருகைச் சோதனை : இரு கைகளாலும் செய்யப்படும் செயல்முறை. பெண் நோயியலில், அடிவயிற்றில் ஒரு கையை வைத்தும், இன்னொரு கையை யோனிக் குழாயினுள் நுழைத்தும் உள் பிறப்புறுப்புகளைச் சோதனை செய்யும்முறை.

binaural, இருசெவி சார்ந்த . இரு செவிகளையும் பயன்படுத்துகிற இதயத் துடிப்பு மானி போன்ற வகையைச் சார்ந்த கருவி.

binder : அடிவயிற்றுக் கட்டு : மகப்பேற்றுக்குப் பின்பு அடிவயிறு சுருங்குவதற்காக வெளிப்புறமாக அழுத்தம் கொடுப்பதற்காகப் போடப்படும் துணிப்பட்டைக் கட்டு.

Binet's test : பைனட் சோதனை : ஒருவரின் அறிவுத் திறனை அவரது மன வயதுக்கேற்ப கணித்தறியும் சோதனை. இது முதலில் 1905இல் பயன்படுத்தப்பட்டது. அறிவுத் திறன் அளவெண் (IQ) சோதனைக்கு இது முன்னோடி.

binocular vision : தொலை நோக்க காடிப் பார்வை; இருவிழிப் பார்வை: ஒரே சமயத்தில் ஒரு பொருளின் ஒரு பிம்பம் மட்டுமே கண்ணுக்குப் புலனாகும் வகையில் இருகண்களின் பார்வையினையும் அந்தப் பொருளின்மீது ஒருமுகப்படுத்தல். இது பிறவியிலேயே அமைந்த திறம்பாடு அன்று. வாழ்க்கையின் முதல் சில மாதங்களில் இத்திறன் உருவாகிறது.

binocular : தனியணு இரட்டையர்: புது உயிராக உருவாகும் பெண்கரு உயிரணுக்களின் இருதனி உயிரணுக்களிலிருந்து உருவான இரட்டையர் பிள்ளைகள். இந்த இரட்டையர் வெவ்வேறு பாலினம் சார்ந்தவராக இருக்கலாம்.

bio-chemistry : உயிர் வேதியியல்: உயிரினங்களின் உடலில் ஏற்படும் வேதியியல் இயக்கங்களையும் அவற்றின் விளைவுகளையும் பற்றி ஆராயும் அறிவியல் துறை.

bioengineering : உயிர்ப் பொறியியல்: நோயாளிகளின் உடம்பினுள்ளும், வெளியேயும் பயன்படுத்துவதற்குரிய நுட்பமான மின்னணுவியல் அல்லது எந்திரவியல் கருவிகளை வடிவமைத்தல்.

bio-ethics : உயிர் அறவியல் : உயிரியல் சிக்கல்களுக்குத் தீர்வு

காண அறவியலைப் பயன்படுத்துதல்.

bio-feedback . உயிர் மறுதகவல் : இரத்த அழுத்தம், நாடித் துடிப்பு வீதம், தசை விறைப்பு போன்ற உடலின் தன்னியக்கப் பணிகளபற்றிய ஒளி அல்லது ஒலித் தகவல்களை வழங்குதல் இத்தகவல்களிலிருந்து உடல் இயங்குவதற்கான இயல்பான நிலைமைகள் குறித்து அறிந்து கொள்ளலாம்

Bio-gastrone : பயோ-காஸ்டிரோன் : கார்பினோக்சோலோன் என்ற மருந்தின் வாணிகப் பெயர்

bio-hazard: உயிரியல் இடர்ப்பாடு: உயிருக்கு இடருண்டாக்கும எதனையும் இது குறிக்கும்

biological age : உயிரியல் வயது : ஒருவரின் தோற்றம், நடத்தை முறையிலிருந்து கணித்தறியப்படும் வயது இதனபடி, சிலர் 40 வயதில் முதுமையாகவும், சிலர் 60 வயதில் இளமையுடனும் தோன்றுவார்கள்

biology : உயிரியல். உயிரினங்கள் அனைத்தின் கட்டமைப்பு, செயல்முறை. அமைப்புமுறை குறித்து ஆராயும் அறிவியல்துறை.

biopsy : உயிர்ப் பொருள் ஆய்வு: உடல் திசு ஆய்வு ; உடலின் பிணியுற்ற பகுதியிலிருந்து திசுக்களை எடுத்து, நுண்ணோக்காடியில் வைத்துச் சோதனை செய்து, பீடித்துள்ள நோய் என்ன என்று கண்டறிதல்

Bioral : பயோரல் : கார்பினோக்சோலோன் என்ற மருந்தின் வாணிகப் பெயர்.

biorhythm : உயிரியல் ஒழுங்கியல்பு, உடலியல், உணர்வியல், அறிவார்ந்த நடவடிக்கைகள் ஒரு வித ஒழுங்கியல்புடன் சுழற்சியாக மீண்டும் மீண்டும் நடைபெறுதல்.

இது மக்களின் வாழ்க்கையைப் பாதிக்கக் கூடியது.

biosensors : உயிரியல் உணர்விகள் : தோல் வெப்பநிலை, புற அழுத்தத்தினால் ஏற்படும் ஈரப்பதன் அல்லது உயிரியல் மாறுபாடுகள் போன்ற உயிரியல் செயல்முறைகளின் விளைவினை அளவிடுவதற்கான நுண்கருவிகள்

biotechnology : உயிரியல்தொழில்நுட்பம் : தொழில்நுட்பம் பற்றிய அறிவியல் ஆய்வில் உயிரியல் அறிவினை பயன்படுத்துவதும், உயிரியல் ஆய்வில் தொழில்நுட்பத்தைப் பயன்படுத்துவதும் உயிர்தொழில்நுட்பம் எனப்படும்

biotin : பயோட்டின் : பி-இரண்டு (B-2) எனப்படும் ஊட்டச்சத்துக் கலவைக் கூட்டில அடங்கியுள்ள "வைட்டமின் H" எனப்படும் ஊட்டச்சத்துக் கூறு. இந்த ஊட்டச்சத்துக் குறைபாட்டினால், தோல் அழற்சி நோய் உண்டாகும்.

biparous : இரட்டை ஈற்று : ஒரே தடவையில் இரட்டையாகப் பெறுதல்.

pipriden : பைபெரிடன் : தானியங்கும் நரம்பு மண்டலத்தின்மீது செயற்படும் ஒரு கை மருந்து. பார்க்கின்சன் நோய்க்கு இது பயன்படுகிறது

Bipp : எலும்புழற்சிக் கட்டுமருந்து : பிஸ்மத் (நிமினை) சப்னுடரேட் அயோடாஃபார்ம், திரவ பாரஃபின் கலந்த ஒரு குழம்பு கடுமையான எலும்புழற்சியில் நோய்க்கிருமித் தடைக்காகக் கட்டுப்போடுவதற்கு இது பயன்படுத்தப்படுகிறது.

birth : பிறத்தல்; பிறப்பு : தாயின உடலிலிருந்து குழந்தை பிறக்கும் செயல். தாய்க்கு இடுப்புவலிகாணும்போது குழந்தை தாயின

இடுப்பெலும்பு உட்குழிவின் வழியாக வெளியே வருகிறது.

bisacodyl : பிசாக்கோடில் : ஒரு செயற்கைப் பேதி மருந்து. இதனை வாய்வழி உட்கொள்ளும் போது, ஈர்த்துக கொள்ளப்படுவதில்லை. ஆனால், இரைப்பையின் உட்சுவரைச் செயலாற்றத் தூண்டுகிறது. இது, மலக்குடல்-சிறுநீர்த்துளையினுள் நுழைத்து அங்கேயே கரைய விட்டுவிடப்படும் குளிகைகளாகவும் கிடைக்கிறது

bisexual : இருபால் கூறினம்; இருபாலினம் : இருபால உறுப்புகளையும் ஒருங்கேயுடைய உயிரினம். ஒருவரிடமே ஆண்பெண் கருப்பை இரண்டுக்கும் பொதுவான திசு இருக்குமானால், அவர் உண்மையில் இருபால் கூறு உடையவராவார்.

ஆண்பெண் இருபாலாரிடமும் பாலுறவு கொள்ள விழைபவரையும் இது குறிக்கும்.

Bisolvin : பைசால்வின் : புரோம் ஹைக்சைன் எனும் மருந்தின் வாணிகப் பெயர்.

bistoury : கூர்ங்கத்தி : ஒருங்கிய நீண்ட அறுவைக் கத்தி இது நீளமாகவோ வளைந்தோ இருக்கும். இதைக்கொண்டு உள்ளிருந்து வெளியே அறுவை செய்யலாம். குடலிறக்க உட்பை, கழலை, பிளவை, புண்புரை ஆகியவற்றை அறுப்பதற்கு இது பயன்படுகிறது

Bitot's spots : பிட்டோட் புள்ளிகள் : விழிவெண்படலத்தின் பக்கங்களில் காணப்படும் புற அடர்படலம், சிம்புததுணுக்குகள், நுண்ணுயிரிகள் ஆகியவை வைட்டமின்-A குறைபாட்டினால் இது உண்டாகிறது.

bitters : கைப்பான் மருந்து : கசப்புப் பூண்டு வகைகளிலிருந்து வடிக்

கப்பட்டுச் செரிமானத்திற்குப் பயன்படுத்தப்படும் மருந்து நீர்.

blackwater fever: கருநீர்க் காய்ச்சல்: வெப்பமண்டலங்களில், குறிப்பாக ஆஸ்திரேலியாவில், உண்டாகும் ஒருவகைக் கடுமையான முறைக் காய்ச்சல் (மலேரியா). இந்நோய் பீடித்தவர்களுக்கு இரத்தச் சிவப்பணுக்கள் பெருமளவில் அழிகின்றன. இதனால் சிறுநீர் அடர்ந்த கருநிறத்தில் போகும்.

bladder: சவ்வுப்பை; தேங்குபை: மெல்லியதாள் போன்றதோற்பை. இதில் திரவம் அல்லது வாயு அடங்கியிருக்கும். பித்தநீர்ப்பை, சிறுநீர்ப்பை ஆகியவை இவ்வகையைச் சேர்ந்தவை.

Blalock's operation: பிளாலோக் அறுவைச் சிகிச்சை: நுரையீரலிலிருந்து இரத்தம் பாய்வதை அதிகரிப்பதற்காக நுரையீரல் தமனியின் நாளங்களை பெருந்தமனியின் ஒரு கிளையுடன் இணைக்கும் அறுவைச் சிகிச்சை முறை

bland நோவாற்றி; இ த ம ன ன : நோவினை ஆற்றக்கூடியது; வேதனையைத் தணிக்கவல்லது; எரிச்சலூட்டாதது, மென்மையானது.

Blastomyces: கருணம்மங்கள்; நோய் உண்டாக்குகிற, நொதி (ஈஸ்ட்) போன்ற உயிரிகள்.

Blastomycosis: கரணை: கருணம்மங்கள் எனப்படும் நொதி (ஈஸ்ட்) போன்ற அரும்பு உயிரிகளினால் உண்டாகும் சொரசொரப்பு நிலைமை. இது தோல், உள்ளூறுப்புகள், எலும்புகள் ஆகியவற்றைப் பாதிக்கும்.

blastula: கருக்கோளகை: முதிர்ச்சியடைந்த சூல் முட்டையின் தொடக்கநிலை

bleeder: குருதி சிந்துபவர்; குருதியளிப்போர். சிறுகாயத்திலிருந்

தும் குருதிப்பெருக்கிடும் பரம்பரை நோயினால், அடிக்கடி குருதியிழப்பு ஏற்பட்டு அவதிப்படும் நோயாளி.

bleeding time: குருதிக் கசிவு நேரம்; குருதியொழுக்கு நேரம்: தோல் காயத்திலிருந்து இரத்தம் வெளியேறுவது தானாகவே நின்று விடுவதற்கு ஆகும் நேரம். இது ஒரு மருத்துவச் சோதனையுமாகும்

blennorrhagia: மேக நோய்; சூயக் கசிவு: பெண்ணின் கருப்பை வாய்க் குழாயிலிருந்து அல்லது ஆணின் சிறுநீர் ஒழுக்குக் குழாயிலிருந்து சளிச்சவ்வு (சிலேட்டுமப்படலம்) பெருமளவில் வெளியேறுதல்.

bleomycin: பிளியோமைசின்: உயிர்வாழ்வுக்கு ஊறு செய்யும் ஒரு பொருள்.

blepharon: இமை.

blepharitis: இமைவிக்கம்; இமையழற்சி: முக்கியமாகக் கண்விழிம்புகள் விக்கமடைதல்; இமை மயிர்க்கால் நோய்.

blepharon: கண்ணிமை.

blepharoptosis: இமைவாதம்: தசையின் பக்கவாதத்தினால் கண்ணின் மேலிமை கீழ் நோக்கித் தொங்குதல்.

blepharospasm: இமை இசிப்பு; இமைச்சுருக்கம்: கண்ணிமைகையில் தசைச் சுரிப்பு ஏற்பட்டு, கண்ணிமை அளவுக்கு அதிகமாகத் தடித்தல்.

blind loop syndrome: குடலடைப்பு நோய். குடலில் ஏற்படும் தடை அல்லது அறுவைச்சிகிச்சையினால் குருதிநாளங்கள் தடைபடுதல் காரணமாக ஏற்படும் நோய். சிறு குடலில் குருதியோட்டம் நின்றபோய் பாக்கிரியா வளர்ச்சி ஊக்குவிக்கப்படுகிறது. இதனால்,

வயிற்றுப்போக்கும், செரிமான மின்மையும் ஏற்படுகிறது.

blind sight . குருட்டுப் பார்வை : பார்வைக்குரிய புறணி சேதமடைவதால், சில நோயாளிகள், வழக்கமான சோதனைகளுக்குப் பிறகு, பார்வையிழந்தவர்கள் என அறிவிக்கப்படுகின்றனர். எனினும், எஞ்சியுள்ள பார்வையைப் பயன்படுத்திக் கொள்வதற்கு அவர்களுக்குப் பயிற்சியளிக்கலாம்.

blind spot : குருட்டுப் பகுதி; குருட்டுப் பொட்டு : விழித்தரையின் குருட்டுப் பகுதி. இங்கு பார்வை நரம்பானது, விழித்தரையிலிருந்து விலகிவிடுகிறது. இதனால், இப்பகுதியினால் ஒளியை உணர இயலாது.

blister : எரிகொப்புளம் : குருதி ஊனீர் அல்லது குருதி சேர்வதால், உள்தோலிலிருந்து வெளித்தோல் பிரிந்து விடுதல்.

Blockadren . பிளாக்டாட்ரன் : டிமோலால்மாலியேட் என்ற மருந்தின வாணிகப் பெயர்.

blood : இரத்தம் (குருதி) : இதயத்திலும் இரத்தநாளங்களில் நிறைந்திருக்கும் செந்நிற நெய்ப்புத்தனமையுடைய திரவம். இதில், குருதிநீர் (பிளாஸ்மா) எனப்படும் உயிர்மப்பொருள் அடங்கியுள்ளது இதில இரத்தச் சிவப்பணுக்கள், இரத்த வெள்ளணுக்கள், தகட்டணுக்கள் மிதக்கின்றன குருதிநீரில், இரத்தம் கட்டிக்கொள்ள உதவும் பொருள்கள் உட்படப் பல்வேறு பொருள்கள் கரைசலாக அடங்கியுள்ளன

blood bank : இரத்த வங்கி; குருதி வங்கி : இரத்ததானம் கொடுப்போரிடமிருந்து இரத்தத்தை எடுத்து, அதனைத் தேவையானவர்களுக்குச் செலுத்துவது வரையில் பாதுகாப்பாகக் குளிர்

பதனப் பெட்டியில் சேமித்து வைக்கும் நிலையம்.

bloodbrain barrier : இரத்த மூளை வேலி : சுற்றோட்ட இரத்தத்திற்கும் மூளைக்குமிடையிலான சவ்வுப் படல வேலி. சில மருந்துகள் இரத்தத்திலிருந்து இந்தத் தடையின் வழியாக மூளைத் தண்டுவடநீருக்குச் செல்ல முடியும். மற்றவற்றால் முடியாது. எடுத்துக்காட்டு: ஸ்டிரப்டோமைசின்.

blood casts : இரத்தத் துணுக்குகள் : உறைந்துபோன இரத்தச் சிவப்பணுக்களின் துணுக்குகள். இவை, சிறுநீர்க் குழாய்களில் உருவாகி, சிறுநீரில் காணப்படும்.

blood clotting : இரத்தக் கட்டு : (குருதி உறைதல்). இரத்த நாளங்களில் அடைப்பு ஏற்பட்டு இரத்த ஓட்டம் தடைபடுகிறது. நுண்ணிய தட்டணுக்களின் துகள் திரண்டு இரத்த நாளச் சுவர்களில் உள்ள 'கோலேஜன்' என்ற பொருளில் ஒட்டிக்கொண்டு, இடைவெளியை அடைத்துவிடுகின்றன. பொதுவாக நாளச் சுவர்களில் படிந்துள்ள மெல்லிய உயிரணுப் படலத்தினால் பாயும் இரத்தத்திலிருந்து 'கோலேஜன்' பிரிக்கப்படுகிறது. இந்தப் படலத்தில் ஒரு பிளவு ஏற்படும்போதுதான், கோலேஜனுடன் இரத்தத்திற்குத் தொடர்பு உண்டாகிறது அதனால் தட்டணுக்கள் அதில் ஒட்டிக்கொள்கின்றன சுருங்குதலும், அடைப்பும் குருதிப் போக்குகளில் ஏற்படுகின்றன.

blood culture குருதி வளர்ப்பு; குருதி வரைமை : ஒரு நாளத்திலிருந்து இரத்தம் வெளியேற்றப்பட்டதும், பெரிதும் உகந்ததொரு வெப்பநிலையில் பொருத்தமான தொகு ஊடகத்தில் இரத்தம் பெருக்கமடையுமாறு செய்யப்படுகிறது. இதனால் உள்ளடங்கிய உயிரிகள் பெருக்கமடைய முடி

கிறது. இந்த உயிரிகளைத் தனிமைப்படுத்தி நுண்ணோக்காடி மூலம் அடையாளங் காணலாம்.

blood count : குருதியணு எண்ணிக்கை : குருதியணு அளவை மானியைப் பயன்படுத்தி, இரத்தத்தில் ஒரு மில்லி மீட்டரில் எத்தனை சிவப்பணுக்கள் அல்லது வெள்ளணுக்கள் இருக்கின்றன என்பதைக் கணக்கிடுதல். இதன் மூலம், இரத்தத்தில் சிவப்பு-வெள்ளணுக்களின் வீத அளவு கணக்கிடப்படுகிறது. பாலிமார்ஃபஸ் - 65%-70%; லிம்போசைட்ஸ் - 20%-25%; மாணோசைட்ஸ் - 5%; ஈசினோஃபில்ஸ்-0%-3%; பாசோஃபில்ஸ் - 0%-0.5%; குழந்தைப் பருவத்தில் லிம்போசைட்டுகளின் வீத அளவு அதிகமாக இருக்கும்.

blood glucose profiles : குருதிச் சர்க்கரை அளவு: நீரிழிவு நோயாளிகளின் இரத்தத்திலுள்ள சர்க்கரையின் வீத அளவைக் கண்டறிதல். இது நீரிழிவு நோயாளிகளுக்குரிய சிகிச்சையளிப்பதற்கு உதவுகிறது. நீரிழிவு நோயாளியின் இரத்த மாதிரிகள் காலை உணவுக்கு முன்பும், காலை உணவுக்கு 2 மணி நேரம் பின்பும், நண்பகல் உணவுக்கு 2 மணிநேரம் பின்பும், மாலை உணவுக்கு முன்பும், இரவு படுக்கைக்குப் போகும் நேரத்திலும், சில நோயாளிகளுக்கும் இரவு நேரத்திலும் எடுக்கப்பட்டுச் சர்க்கரை அளவு கணக்கிடப்படுகிறது. இதன் அடிப்படையில் நோயாளிக்குரிய சிகிச்சை முறை தீர்மானிக்கப்படுகிறது.

blood group : குருதிப் பகுப்பினம்; குருதி வகை; குருதி வகையறிதல் : குருதியின் நால்வகைப் பகுப்பினங்கள். இவை A, B, AB, O என்னும் இனங்களாகும். இந்தப் பகுப்பினங்களில், 'O' இனம் தவிர மற்ற மூன்று இனங்களின் உயிரணுக்களில் நேரிணையான காப்பு

மூலங்களைக் (ஆன்டிஜன்) கொண்டிருக்கின்றன. 'O' இனத்தின் உயிரணுக்களில், 'A' காப்பு மூலமோ, 'B' காப்பு மூலமோ அடங்கியிருக்கவில்லை. இதனாலேயே, 'O' இரத்தத்தை உடையவர்களுக்குச் செலுத்தலாம். இதனால், 'O' இனம், 'பொது இனம்' எனப்படுகிறது. ஒருவர் எந்த இன இரத்தத்தைக் கொண்டிருக்கிறாரோ அந்த இன இரத்தம் மட்டுமே அவருக்குச் செலுத்தப்படுதல் வேண்டும்.

blood letting : குருதி வடித்தல்; குருதி விடுப்பு : மருத்துவ முறைப்படி குருதியை வடித்தல்.

blood pressure : குருதி அழுத்தம் (இரத்த அழுத்தம்): இரத்த நாளங்களின் சுவர்களில் இரத்தம் உண்டாக்கும் அழுத்தத்தின் அளவு. பொதுவாக இது இதயத்திலிருந்து குருதி கொண்டு செல்லும் நாளங்களாகிய தமனிகளில் ஏற்படும் அழுத்தத்தைக் குறிக்கிறது. குருதி அழுத்தமானி எனப்படும் கருவியைப் பயன்படுத்தி, அதிலுள்ள பாதரச அளவினை மில்லிமீட்டரில் கணக்கிட்டு இரத்த அழுத்தம் அளவிடப்படுகிறது. ஒவ்வொரு இதயத் துடிப்பின்போதும் தமனி இரத்த அழுத்தம் ஏறி இறங்குகிறது. இதயத்திலிருந்து தமனிகளுக்கு இரத்தம் பாயும் அளவைப் பொறுத்து இதயச் சுருக்க அழுத்தம் மிக உயர்ந்த அளவில் இருக்கும். தமனி மற்றும் நுரையீரல் தமனியின் தடுக்கிதழ்கள் (வால்வு) மூடப்பட்டு, இதயம் தளர்ச்சியடையும்போது, இதயச் சுருக்க அழுத்தம் மிகக் குறைவாக இருக்கும். இந்த மிக உயர்ந்த மிகக் குறைந்த அழுத்த அளவுகள் பதிவு செய்யப்படுகின்றன (எடுத்துக்காட்டு : 120/70).

blood serum : குருதி நினைர் (குருதி ஊளிர்/குருதி வடிர்); குருதி

ஊளிர்; குருதி தெளிநீர் : குருதி உறையும்போது வெளிப்படும் திரவம். இது, உறைய வைக்கும் பொருள் இல்லாத உயிரியற் பொருள் (பிளாஸ்மா) ஆகும்.

blood sugar : குருதிச் சர்க்கரை : சுற்றோட்டமாகச் செல்லும் இரத்தத்திலுள்ள சர்க்கரையின் அளவு. இது இயல்பான வரம்பளவுகளுக்குள் மாறுபடுகிறது. இதன் அளவினை பல்வேறு செரிமானப் பொருள்களும் (என்சைம்). இயக்குநீர்களும் (ஹார்மோன்), கட்டுப்படுத்துகின்றன. இவற்றில் முக்கியமானது 'இன்சலின்' என்ற கணையச் சுரப்பு நீர் ஆகும்.

blood urea : இரத்த மூத்திரை : இரத்தத்தில் புரத வளர்சிதை மாற்றத்தின் காரணமாக இறுதியாக உண்டாகும் பொருள் (யூரியா) இதன் அளவு, இயல்பான வரம்புக்குள் மாறுபடும். இந்தப் பொருளை முக்கியமாக வெளியேற்றுகிற சிறுநீரகங்கள் இயல்பாக இயங்கும்போது, உணவிலுள்ள புரதத்தின் அளவினால் இது பாதிக்கப்படுவதில்லை. சிறுநீரகங்கள் நோயுறும் போது, இரத்த மூத்திரையின் அளவு விரைவாக அதிகமாகிறது.

blue baby : நீலக் குழந்தை : பிறப்பிலேயே தோலில் நீலம் படரும் நோய்வகையுடைய குழந்தை. பிறவியிலேயே ஏற்படும் சிலவகை இதயக் கோளாறுகளினால் இது தோன்றுகிறது.

bluicism : பல் இறுக்கம் : பற்கள் அழுத்தமாக மூடிக் கொள்ளாதல். இதனால் தசைச் சோர்வு ஏற்பட்டு தலைவலி உண்டாகும்.

body image : உடல் உருக்காட்சி : ஒருவரின் சொந்த உடல் பற்றி அவரது மனதில் தோன்றும் உருக்காட்சி. உணவு உண்ண விருப்ப

மில்லாத போது, இது போன்ற மனத்திரிபுகள் ஏற்படும்.

body language : உடல் மொழி : ஒருவரின் தற்போதைய உடல் நிலையினையும், மன நிலையினையும் குறிக்கும், வாய்மொழியற்ற உடற்குறியீடுகள். நிற்கும் தோரணைகள், முகபாவங்கள், இடஞ்சார்ந்த நிலைகள், ஆடையணிகள் ஆகியவை இதில் அடங்கும்.

Boeck's disease : போயக் நோய் : தசைநார் தொடர்பான ஒருவகை நோய்.

Bohn's nodules : போஹ்ஸ் திரளை : பிறந்த குழந்தையின் அண்ணததில் உள்ள நுண்ணிய வெண்ணிற நரம்புக் கணுக்கள்.

boil (syn furuncle) : கொப்புளம் : (குருதிக்கட்டி) : ஒரு மயிர்மூட்டுப் பையைச் சுற்றி ஏற்படும் கடுமையான வீக்கம் அல்லது கட்டி. இதில் பொதுவாகச் சீழ்கட்டும். அரசபிளவை போலன்றி, இதில் சீழ்வடிவதற்கு ஒரு வாய் இருக்கும்.

Bolvidon : போல்விடான் : மியான்ஸ்கிரின் என்ற மருந்தின் வாணிகப் பெயர்.

bonding : பிணைப்பு : ஒருவர் மற்றொருவருடன் கொள்ளும் உணர்வுபூர்வமான பிணைப்பு. இது நீண்டகால உணர்ச்சிமயமான உறவுநிலைக்கு இன்றியமையாதது. பிறந்த குழந்தைகள், தீவிரச்சிகிச்சைப் பிரிவில் கவனிக்கப்படவேண்டிய பிரிவில் கவனிக்கப்பட வேண்டிய சமயத்தில் குழந்தைக்கும் பெற்றோர்களுக்கும், முக்கியமாகத் தாய்க்குமிடையே இந்தப் பிணைப்பு உயிரியல் முறையில் இன்றியமையாதது. பிறந்த குழந்தைக்கும் அவற்றினபெற்றோருக்குமிடையே அன்பிணைப்பை வளர்ப்பதற்குத் தனி முயற்சிகள் தேவை.

bone : எலும்பு : ஒரு வகை இணைப்புத் திசு கால்சியம் கார்போனேட், கால்சியம் பாஸ்பேட் போன்ற உப்புப்பொருள்கள் இதில் படிந்து இதனைக் கடினமாகி அடர்த்தியாக்குகிறது. தனித்தனி எலும்புகள் சேர்ந்து எலும்புக் கூடாக அமைகின்றன.

bone graft : எலும்பு ஓட்டுச் சிகிச்சை : உடம்பின் ஒரு பகுதியிலிருந்து ஓர் எலும்புத்துண்டை எடுத்து இன்னொரு பகுதியில் பொருத்துதல் அல்லது ஒருவரிடமிருந்து இன்னொருவருக்கு மாற்றிப் பொருத்துதல். எலும்புக் கோளாறுகளைச் சீர்படுத்துவதற்கு அல்லது எலும்பு உருவாக்கத் திசுக்களை அளிப்பதற்கு இந்தச் சிகிச்சை பயன்படுகிறது.

bone marrow : எலும்பு மஞ்சை (எலும்புச் சேறு) : எலும்பு நாளக கூழ் : எலும்பு உட்புழையிலுள்ள சோறு போன்ற பொருள். பிறக்கும் போது இந்த உட்புழைகளினுள், சிவப்புச் சோறு போல் அமைந்த இரத்தம் நிறைந்திருக்கும். பின்னர், நீண்ட எலும்புகளினுள் கொழுப்புப் பொருள்படிந்து சிவப்புச்சோறு, மஞ்சள் எலும்புச் சோறாக மாறுகிறது.

bone-marrow cancer (multiple myeloma) : எலும்பு மஞ்சைப் புற்று : எலும்புச் சோறு எனப்படும் எலும்பு மஞ்சையிலுள்ள ஒருவகை இரத்த வெள்ளணுக்களில் படிப்படியாக ஏற்படும் புற்றுநோய். இதில் தொடக்க நிலையில், காரணமின்றி எலும்புவலி, அடிக்கடித் தொற்று நோய்கள், சிறுநீரகம் செயலிழத்தல் போன்ற நோய்க்குறிகள் தோன்றும். இந்த நோய் பொதுவாக 40 வயதுக்கு மேற்பட்டவர்களுக்கு உண்டாகிறது.

இந்த நோயைக் குணப்படுத்துவதற்கான ஒரேவழி எலும்பு

மஞ்சை டிற்று அறுவைச் சிகிச்சையேயாகும். இந்த அறுவை சிகிச்சையில், நோயுற்ற மஞ்சை நீக்கப்பட்டு, மாற்றாக ஆரோக்கியமான எலும்பு மஞ்சை வைக்கப்படுகிறது.

bone-marrow transplant : எலும்பு மஞ்சை மாற்று அறுவை சிகிச்சை : பெரும்பாலான எலும்புகளின் மையப்பகுதியில் எலும்புச் சோறு அல்லது எலும்பு மஞ்சை என்னும் மென்மையான திசு உள்ளன. இதுதான், உடம்பிலுள்ள நோயை எதிர்ப்பதற்கான இரத்த வெள்ளணுக்களை உற்பத்தி செய்து, முதிர்ச்சியடையச் செய்கிறது. எலும்பு மஞ்சையின் இந்தச் செயல்முறை சேதமடையும்போது நோயாளி இறந்து விடுகிறார். இதைத் தடுப்பதற்கு மாற்று அறுவைச்சிகிச்சை மூலம் நோயுற்ற எலும்பு மஞ்சை உயிரணுக்களை அகற்றிவிட்டு அதற்குப் பதிலாக ஆரோக்கியமான உயிரணுக்களை மஞ்சையில் வைக்கிறார்கள்.

இந்த ஆரோக்கியமான உயிரணுக்களை நோயாளியிடமிருந்தே எடுக்கலாம்; இல்லையெனில் இன்னொருவரிடமிருந்து எடுக்கலாம். இந்த உயிரணுக்களைப் பெரும்பாலும் மார்பெலும்பிலிருந்து அல்லது இடுப்பெலும்பு வரை முகட்டிலிருந்து எடுக்கிறார்கள். எலும்பில் பல துளைகளிட்டு ஊசிகள் மூலம் மஞ்சை எடுக்கப்படுகிறது. இது நோயாளிக்கு நரம்பு வழியாகச் செலுத்தப்படுகிறது.

நோயை எதிர்க்கும் உயிரணுக்கற்றைகளின் முன்னோடிகளான நடுத்தண்டு உயிரணுக்களையும் நோயுற்ற உயிரணுக்களுக்குப் பதிலாக வைக்கலாம். நடுத்தண்டு உயிரணுக்களை, எலும்பு மஞ்சை இரத்தம், தொப்புள் கொடி இரத்

தம் அல்லது கருப்பைச் சிசுவின் நுரையீரலிலிருந்து எடுக்கலாம்.

borax: வெண்காரம் : போரிக் அமிலம் போன்றதொரு மென்மையான நோய்க் கிருமித்தடைப் பொருள். போரக்ஸ் கிளிசரைனும் எலும்பு நிரம்பிய போரக்ஸும் தொண்டைப் பூச்சு மருந்தாகப் பயன்படுத்தப்படுகிறது. எனினும் இதனை அரிதாகவே பயன்படுத்துதல் வேண்டும்.

borborygmi: வயிற்றுப் பொருமல்: குடலில் வாயுக்கள் அசைவதால் உண்டாகும் குமுறல் சத்தம்.

bordetella: கக்குவான் கிருமி : கக்குவான் இரும்பு நோய் உண்டாக்கும் 'புருசெல்லாண்டியே' என்ற நோய்க்கிருமி (பாக்டீரியா).

boric acid: போரிக் அமிலம் : மென்மையான நோய்க் கிருமித்தடைப்பொருள். கண் சொட்டு மருந்தாகவும். காதுச்சொட்டு மருந்தாகவும் பயன்படுகிறது. இதன் தூளையும் கரைசலையும் உடலின் வெற்றுப்பகுதியில் தடவுதலாகாது. அதனால், போரிக் நச்சு உண்டாகலாம்.

Bornholm disease: பார்ன்ஹால்ம் நோய். டென்மார்க்கைச் சேர்ந்த பார்ன்ஹால்ம் என்ற தீவில் அதிகம் பரவியிருந்த இந்த நோயை சில்வேட்டரின் 1934இல் கண்டறிந்து விளக்கினார். ஒருவகை நோய்க் கிருமியினால் இந்நோய் உண்டாகிறது. இந்நோய்க் கிருமி பீடித்த 14 நாட்களில் நோய்க் குறிகள் தோன்றுகின்றன. நெஞ்சின் அடிப்பகுதி அல்லது அடிவயிறு அல்லது முதுகெலும்புத் தசைகளில் திடீரெனக் கடுமீ வலி தோன்றி, மூச்சுவிடுவது கடினமாகிறது வலிகாரணமாக, காய்ச்சலும் தோன்றுகிறது. இந்நோய் ஒருவாரம் நீடிக்கும். இதற்குச் சிகிச்சை எதுவுமில்லை.

botulism: தகர நச்சு : தகர கலங்களில் அடைத்து வைக்கப்படும் உணவுகளில் கிருமிகளால் விளையும் நச்சுப்பாடு. இதனால், வாந்தி, மலச்சிக்கல், வாய் மற்றும் தொண்டை வாதம் ஏற்படும். சில சமயம் இந்த நஞ்சுணவு உண்ட 24-72 மணநேரத்திற்குள் குரலிழப்பும் ஏற்படக்கூடும். எனவே தகரக் கலங்களில் இடப்பட்ட காய்கறிகள், உணவுப் பொருள்களைத் தவிர்த்தல் வேண்டும்.

bougie: வளைவுக் கத்தி; புகுத்தி : வளையும் இயல்புடைய மென்மையான அறுவைக் கத்தி. இது நீள் உருளை வடிவுடையது. இது பிசின் நெகிழ்வு உலோகத்தினாலானது. இறுக்கங்களை விரிவடையச் செய்வதற்கு இது பயன்படுபடுகிறது.

bovine: கால்நடை சார்ந்த; மாட்டினம் : பசுமாடு, எருது போன்ற கால்நடை சார்ந்த.

Boyle's anaesthetic machine: பாயில் மயக்க மருந்து எந்திரம் : குளோரோஃபார்ம், ஈதர், நைட்ரஸ் ஆக்சைடு வாயு, ஆக்சிஜன் போன்ற மயக்க மருந்துகள் கொடுப்பதற்கான எந்திரம்.

brachial: மேற்கை சார்ந்த : மேற்கை மண்டலத்திலுள்ள நாளங்கள் கழுத்தின் அடியிலுள்ள நரம்புப் பிணைல் ஆகியவற்றை இது குறிக்கிறது.

brachial artery: மேற்கைத் தமனி: மேற்கைக் குருதி நாளம்.

brachium: மேற்கை; மேலங்கம்: புயம்: தோள்முதல் முழங்கை வரையுள்ள கையின் பகுதி; கைபோன்ற ஓர் இணைப்புறுப்பு.

Bradford frame: பிராட்: போர்ட்படுக்கை : நோயாளிகளைத் தூக்கிச் செல்லப் பயன்படும் தூக்குப் படுக்கை (ஸ்டிரச்சர்) போன்ற

அமைப்புடைய ஒரு படுக்கை இது முதுகுத் தண்டு அசையாமலிருப்பதற்கும், உடலும், முதுகுத் தசையும் படிந்திருப்பதற்கும், உருத்திரிபு ஏற்படுவதைத் தடுப்பதற்கும் பயன்படுகிறது.

Bradosol : பிரிடோசால் : டோமிஃபென் என்ற மருந்தின் வாணிகப் பெயர்.

bradycardia : தளர் நெஞ்சுப்பைத்துடிப்பு; குறை இதயத்துடிப்பு; இதயக்குறைத்துடிப்பு; இதயம் பொதுவான வீதத்திலிருந்து குறைவாக உண்டாகும் மெதுவான நாடித்துடிப்பு. காய்ச்சல் இருக்கும் போது, உடல் வெப்ப நிலையில்

ஏற்படும் ஒரு பாகை உயர்வுக்கும் நாடித்துடிப்பு நிமிடத்திற்கு 10 துடிப்புகள் வீதம் அதிகரிக்கவேண்டும். அவ்வாறு அதிகரிக்கவில்லையானால், அது தளர் நெஞ்சுத்துடிப்பு எனப்படும்.

brain : மூளை : அறிவின் இருப்பிடம். இது மைய நரம்பு மண்டலத்தின் மிகப்பெரிய பகுதி. இது மண்டையோட்டின் உட்குழிவினுள் அமைந்துள்ளது. இதனை, மூளை வெளியுறை எனப்படும் மூன்று சவ்வுப் படலங்கள் சூழ்ந்திருக்கின்றன. மூளையினுள் இருக்கும் திரவம், நுட்பமான நரம்புத் திசுக்கள் அதிர்ச்சியைத் தாங்குவதற்கு உதவுகின்றன.

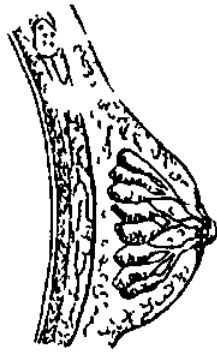bran : தவிடு : தானியங்களில் புறப்பகுதியாக அமைந்துள்ள குத்துமி. குறிப்பாகக் கோதுமையிலுள்ள தவிடு, இழைமச் சத்து நிறைந்தது; வைட்டமின்-B தொகுதியும் இதில் நிறைந்துள்ளது.

branchial : செவுள் சார்ந்த : மனிதக் கருவின் கழுத்தின் இரு பக்கங்களிலும் உண்டாகும் பிளவுகள் அல்லது வெடிப்புகள். இவை மூக்கு, காதுகள், வாயு ஆகிய உறுப்புகளாக உருவாகின்றன.

செவுள் வெடிப்புகள் இயல்புக்கு மீறுதலாக ஏற்படும் கழுத்தின் செவுள் நீர்க்கட்டி உண்டாகிறது.

Brandt andrews technique : பிராண்ட் ஆண்ட்ரூஸ் உத்தி : மகப்பேற்றுக்கான ஒருவகை உத்தி இதில் அடிவயிற்றில், தொப்பூள் கொடியினைப் பிடித்துக்கொண்டு கருப்பையை மேலே தூக்குகிறார்கள். அவ்வாறு தூக்கும்போது நஞ்சுக் கொடியானது கருப்பையின் அல்லது யோனிக் குழாயின் மேற்பகுதியில் இருக்கும். பின்னர், மேலே தூக்கப்பட்ட கருப்பையின் உச்சிப் பரப்பின் கீழே அழுத்தம் கொடுக்கும்போது நஞ்சுத் திசு உறுப்பு வெளியே வருகிறது.

Braun's frame : உலோகக் கட்டுப்பட்டை : புண்களுக்குக் கட்டுப்போடுவதற்காகப் பயன்படும் ஓர் உலோகப்பட்டை கூண்டுமுறிவேற்பட்ட முன்கால் எலும்புகளில் கட்டுப் போடுவதற்கு இது பயன்படுகிறது.



மாப்பகம்

(2) மாப்புக் கூட்டின் புறமேற்பகுதி.

breast: மாப்பகம்; முலை; நகில். (1) பெண்களுக்குத் தாய்ப்பால் சுரக்கும் உறுப்பு.

(2) மாப்புக் கூட்டின் புறமேற்பகுதி.

breath H₂ (hydrogen) test : ஹைட்ரஜன் சோதனை : சர்க்கரைக் குறைபாட்டினைக் கண்டறிவதற்கான ஒரு மறைமுகமான முறை.

breech birth presentation : பிட்டப் பிறப்பு நிலை : கருப்பையிலிருந்து குழந்தை பிறப்பதற்கு இயல்பாக அதன் தலை முன்னோக்கி அமைந்திருக்க வேண்டும். சில சமயம், கருப்பையில் குழந்தையின் பிட்டப் பகுதி முன்னோக்கி அமைந்திருக்கும். இதனை 'பிட்டப் பிறப்பு நிலை' எனப் பர்.

bregma: முன்னிணைவிலா எலும்பு முன் உச்சி : மண்டை ஓட்டின் முன்னிணைவிலாப் பகுதி விலா எலும்பு.

Brevidil : பிரவிடில் : சுக்காமெத்தோனியம் எனலும் மருந்தின் வாணிகப் பெயர்.

Bricanyl . பிரிக்கானில் : டெர்புட்டாலின் என்ற மருந்தின் வாணிகப் பெயர்.

Brietal : பிரைட்டல் : மெத்தோஹெக்சிட்டோன் சோடியம் எனலும் மருந்தின் வாணிகப் பெயர்.

Bright's disease : பிரைட் நோய் : சிறுநீரகத்தில் வீக்கம் ஏற்படும் நோய்வகை.

brilliant green: பிரில்லியன்ட் கிரீன்: நோய்க் கிருமியை ஒழிக்கும் திறனுள்ள அவுரியிலிருந்து எடுக்கப்படும் சாயப் பொருள். கழுவு நீர்மமாகப் (1:1000) பயன்படுகிறது.

Brinaldix: பிரினால்டிக்ஸ் : கிளாப்பாமைட் என்ற மருந்தின் வாணிகப் பெயர்.

Brocadopa : பிரோக்காடோப்பா : லெவோடோப்பா என்ற மருந்தின் வாணிகப் பெயர்.

Broca's area : புரோக்கா மையப்பகுதி : பெருமுளையின் இடக்

கோளார்த்தத்திலுள்ள பிளவின் தொடக்கத்தில் அமைந்துள்ள பேச்சு இயக்க மையம். இந்த மையம் காயமுற்றால், பேச இயலாது போதல் உட்பட மொழிக் குறைபாடு உண்டாகும்.

Brodie's abscess : பிராடி கழலை: எலும்பில் உண்டாகும் கடுமையான சீழ்க்கட்டி.

bromhexine : புரோம்ஹெக்சின் : சளியை இளக்கும் மருந்து. இது வாய்வழி உட்கொள்ளப்படுகிறது. இது இருமலுக்கு முன்பு சளியை இளக்குகிறது. ஈளை நோய் (ஆஸ்த்மா) உடையவர்களுக்கு நரம்பு வழியாகச் செலுத்தும் மருந்தாகவும் கிடைக்கிறது.

bromidrosis : நாற்ற வியர்வை : பாதங்களில் மிகுந்த நாற்றத்துடன் உண்டாகும் வியர்வை

bromism: புரோமை நச்சு : சோரிகை எனப்படும் புரோமைடுகளைத் தொடர்ந்து அல்லது அளவுக்கு அதிகமாகப் பயன்படுத்துவதால் உண்டாகும் கடுமையான நச்சுத் தன்மை.

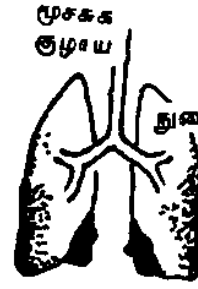bromosulphthalein test : புரோமோசல்ஃப்தாலைன் சோதனை : நுரையீரல் செயற்படுவதைக் கணிததறிவதற்காகப் பயன்படும் சோதனை. உடல் எடையின் ஒரு கிலோ கிராமுக்கு 5 மில்லிகிராம் என்ற வீதத்தில் நீலச்சாயம் ஊசி மூலம் நரம்பு வழியாகச் செலுத்தப்படுகிறது. அவ்வாறு செலுத்தப்பட்ட 45 நிமிடத்திற்குப் பின்னரும் இரத்தத்தில் 5%க்கு மேல் சாயம் சுற்றோட்டத்தில் இருக்குமானால் அப்போது கல்லீரலின் செயற்பாடு பழுதுபட்டிருக்கிறது என்று அறியப்படுகிறது.

Brompton mixture : புரோம்ப்டன் கலவை: ஆல்ககால், அபினி (மார்ப்பின்), கோக்கைன் அடங்கிய ஒரு

மருந்துக் கலவை. கடைக்கணு மூட்டுவலிவைக் குறைக்க இது பயன்படுகிறது.

brom-valetone : புரோம்-வாலெட்டோன் : ஒரு மெனமையாள மயக்க மருந்து. கார்புரோமால் மருந்தினைப் போன்றது.

bronchi : மூச்சுக்குழாய்கள் ; மூச்சுக் குழாயின இரு பிரிவுகள்.



மூச்சு குழாய்கள்

bronchial asthma : மூச்சுக் குழாய் ஈளைநோய் : ஒவ்வாமைப் பொருள்களை உட்கொள்ளுதல், நோய்த்

தொற்று, உடற்பயிற்சி, உணர்ச்சி வயப்படுதல் காரணமாக மூச்சுக் குழாயில் காற்றுத் தடை உண்டாகி ஏற்படும் ஈளை நோய்.

bronchial tubes : மூச்சு நுண் குழாய்கள்: மூச்சுக்குழாய்கள சுவாசப் பைகளுள் நுழைந்த பிறகு பல பிரிவுகளாகப் பிரியும் நுண்குழாய்கள்.

bronchiectasis : மூச்சு நுண் குழாய் விரிவடைதல் : குழந்தைப் பருவத்தில் சீதசனனி (நிமோனியா) போன்ற நோய்களினால் மூச்சு நுண்குழாய்கள் விரிவடைதல். பொதுவாக மூச்சுக் குழாய்ச் சிலேட்டுமப்படலத்தில் ஏற்படும் சில உள்ளார்ந்த கோளாறுகளினால் இது உண்டாகிறது. இதனால், முடைநாற்றமுடைய சளி மிகுதியாக ஏற்படுகிறது. இதனால் அடிக்கடிச் சுவாசக் கோளாறுகள் ஏற்பட்டு, இறுதியில் மூச்சடைப்பு உண்டாகக்கூடும்.

bronchiole : மூச்சுக்குழாய் நுண் பிரிவு; மூச்சு நுண்குழாய் : நுரை

யீரல்களின் காற்றுப்பைகளில் (கண்ணறைகள்) முடிவடையும் மூச்சுக் குழாய்களின் மிக நுண்ணிய உட்பிரிவு.

bronchiolitis: மூச்சுக்குழாய் நுண் பிரிவு வீக்கம்; மூச்சு நுண்குழாய் அழற்சி: மூச்சுக்குழாய் நுண் பிரிவுகள் வீக்கமடைதல். பொதுவாக, குழந்தைகளுக்கு ஒரு வயதுக்குள் ஏற்படும்.

bronchitis: மார்புச்சளி நோய்; மூச்சுக்குழாய் அழற்சி: பொதுவாகக் குழந்தைகளுக்கு நோய்க்கிருமிகளினால் உண்டாகும் தடுந், நச்சுக்காய்ச்சல், கக்குவான்ருமல், தட்டம்மை போன்ற நாய்களின்போது மார்புச்சளி உண்டாகிறது. பெரியவர்களுக்கு கிருமிகளினாலும், சில சமயம் காற்றுத் தூய்மைக்கேட்டினாலும் இந்தச் சளி ஏற்படுகிறது. கடுமையான சளிப்பிடிப்பினால், மூச்சுக் குழாயில் அடைப்பு ஏற்பட்டு, இளைப்பும், மூச்சடைப்பும் உண்டாகலாம்.

bronchocele: மூச்சுக் குழாயின் ஒரு பகுதித் தளர்வால் விரிவடைதல்.

bronchoconstrictor: மூச்சுக் குழாய்ச் சுருக்க மருந்து: மூச்சுக் குழாய்களைச் சுருங்கச் செய்கிற மருந்து.

bronchodilator: மூச்சுக் குழாய் விரிவாக்க மருந்து, மூச்சுக் குழாய்த் தளர்த்தி: மூச்சுக் குழாய்களை விரிவடையச் செய்வதற்கான மருந்து.

bronchogenic: மூச்சுக் குழாய் சார்ந்த: மூச்சுக் குழாயிலிருந்து மூலம்.

bronchography: மூச்சுக் குழாய் பரப்படம்; நிறயேற்ற நுரையீரல் பதிர்ப்படம். ஒரு சிறிதளவு திரவத்தைச் செலுத்தி மூச்சுக் குழாய்களின் பிரிவுகளை ஊடுகதிர் மூலம் பரப்படம் எடுத்தல்.

bronchomycosis: நுரையீரல் நோய்: மூச்சுக் குழாய்களையும், நுரையீரல்களையும் பாதிக்கும் பலவகைக் காளான் சார்ந்த நோய்கள்.

bronchopneumonia: மூச்சுக் குழாய்ச் சீதசன்னி; நுரையீரல் அழற்சி; குழல நிமோனியா: மூச்சுக் குழாயின் சுற்றுப் பகுதிகளில் ஏற்படும் ஒருவகைச் சீதசன்னி (நிமோனியா).

branchorrhoea: மூச்சுக் குழாய்ச் சளிப்பிடிப்பு: மூச்சுக் குழாய்ச் சளிச் சவ்வுப் படலத்திலிருந்து அளவுக்கு அதிகமாகச் சளி வெளியேறுதல்.

bronchoscope: மூச்சுக் குழாய்ச் சோதனைக் கருவி; மூச்சுக் குழல் நோக்கி: மூச்சுக் குழாய்களின் உட்பகுதிகளில் சோதனைகள் நடத்தவும், உயிர்ப் பொருள் ஆய்வு (பயாப்சி) நடத்தவும் பயன்படுத்தப்படும் ஒருவகைக் கருவி.

bronchospasm: மூச்சுக் குழாய்ச் சுருக்கம்: மூச்சுக் குழாய்ச் சுவர்களில் உள்ள இயங்கு தசைகள் சுருங்குவதன் காரணமாக மூச்சு நுண் குழாய்கள் திடீரெனச் சுருக்கமடைதல்.

bronchostenosis: மூச்சுக் குழாய் குறுக்கம்: மூச்சுக் குழாய்களில் ஒன்று குறுக்கமடைதல்.

brow: புருவம்; தலைப் புருவம்; முகப் புருவம்: கண் குழிக்கு மேலே யுள்ள பகுதி.

brow ague: ஒற்றைத் தலை மண்டையிடி.

Broxil: பிராக்சில்: ஃபெனத்தி சிலின் என்ற மருந்தின் வாணிகப் பெயர்.

Brudzinski's sign உறுப்பு வளைவு; தலையணையிலிருந்து தலையைத் தூக்கும்போது முழங்கால் மூட்டுகளும், இடுப்பும் மூளை

வெளியுறை அழற்சியில் ஏற்படுவது போன்று வளைதல்.

bruise : கன்றிய காயம்; கீறல் : கன்றிப் போன காயம்; இரத்தம் கட்டிய நோவிடம்.

bruxism : பல் அமைப்பு; பல் கடித்தல் : பற்களை இயல்புக்கு மீறுதலாகக் கடித்து அரைத்தல். இதனால், பல் தேய்ந்து வலுவிழந்து விடுகிறது.

bubo : அரையாப்பு; அக்குக்கட்டு; நெறிக்கட்டு; நிணசீழ்க்கட்டியழற்சி: நிணநீர்ச் சுரப்பிகள், முக்கியமாக இடுப்புப் பகுதியிலுள்ள நிணநீர்ச் சுரப்பிகள் விரிவடைவதால், அக்குளிலோ, தொடை மடிப்பிடத்திலோ ஏற்படும் வீக்கம்.

bubonocoele : இடுப்போத நோய் :

buccal : கன்னம் சார்ந்த; வாய்க்குரிய; வாய் சார்ந்த : கன்னம் அல்லது வாய் சார்ந்த.

Buerger's disease : குருதியுறைவு நோய் : வெளிநாளங்களில நோய் ஏற்படுவதால் ஏற்படும் குருதியுறைவு நோய். இதனால் அடிக் கடி நொண்டுதல் உண்டாகிறது.

buffer : சமநிலைப்படுத்திகள்; செறிவு மாறா; விளைவெதிர் : ஹைட்ரஜனையும், ஹைட்ராக்சல் அயனிகளையும் பிணைக்கும் திறனுள்ள ஒரு கலவைப் பொருட்கரைசல். அமிலங்களை அல்லது காரங்களைச் சேர்க்கும்போது நிலை மாற்றத்தை எதிர்க்கும் தன்மையுடையது.

bulbar : தொண்டை முடக்குவாதம் : மூளையின் பின் கூறாகிய முகுளத்தில் ஏற்படும் முடக்குவாதம் அல்லது உதடு - நாக்கு தொண்டைப் பகுதி வாதம். இது முகுளத்திலுள்ள இயக்கு உட்கரு சிதைவுறுவதால் உண்டாகிறது. இந்நோயினால் இயல்பான காப்பு நரம்பியக்கங்களை நோயாளி

இழந்துவிடுகிறார். மூச்சடைப்பு, சுவாசச் சீதசன்னி போன்ற நோய்கள் ஏற்படும் அபாயமும் உண்டாகிறது. மிகவும் ஊனமுற்ற குழந்தைகள் உணவு உண்ண மிகவும் சிரமப்படுவார்கள்.

bulbourethral : துணர் சுரப்பிகள்; இரண்டு துணர் சுரப்பிகள். இந்தச் சுரப்பிகள், ஆணின் சிறுநீர்ப்புற வழியின் குமிழுக்குள் திறப்புடையதாக இருக்கும். இவற்றின் சுரப்புநீர், விந்து நீரின் ஒரு பகுதியாக அமைந்திருக்கும்.

bulimia : தீராப்பசி நோய் (ஆணைப்பசி); பெரும்பசி; பசி நோய் : குறுகிய காலத்தில் மெருமளவு உணவைக் கட்டுப்பாடின்றி உண்ணவேண்டும் என்ற பேருண்வேட்கை.

bullae : நீர்க் கொப்புளம்; பெரும் கொப்புளம்; வலியக் குமிழ் : பெரிய நீர்க் கொப்புளம். சரும இயலில் தோலில் உண்டாகும் நீர்க்கொப்புள நோய் வகைகளை இது குறிக்கிறது. எனினும், தோல் அழற்சி போன்ற வேறு தோல் நோய்களின் போது இவ்வகைக் கொப்புளங்கள் உண்டாகின்றன.

bumetanide : பூமெட்டானைடு : வீரியச் சிறுநீர் பெருக்கி மருந்து.

bunion : கால்வீக்கம்; பெருவிரல் முண்டு : கால் பெருவிரலின் முதற்



பெருவிரல் முண்டு

கால் வீக்கம் எனப்படுகிறது.

கணுவின் வீக்கம். இந்தப் பகுதியில் காலணிகள் உராய்வதாலும் அழுத்துவதாலும் ஒரு வனக மசகு நீர் சுரக்கிறது. மூளைப் பாகவுள்ள எலும்பும் அதன்மசகு நீரும் சேர்ந்து

buphthalmos : கண்விழி புடைப்பு நோய்; மாட்டு விழி : பிறவியிலேயே ஏற்படும் கண்விழி விறைப்பு நோய்.

bupivacaine : பூபிவாக்கைன் : நீண்ட நேரம் செயற்படக்கூடிய உறுப்பெலலை உணர்வு நீக்கி மருந்துகளில் ஒன்று. இது நரம்பு மண்டலத்திற்கு ஏற்புடையது. கோக்கைனைவிட நச்சுத்தன்மை குறைந்தது.

buprenorphine : பூப்பிரிநோர். பின் : ஒருவகை நோவகற்றும் மருந்து. இது மார்பினைவிட நீண்டநேரம் செயல்படக்கூடியது.

bur : கணையம் : வயிற்றுச் சுரப்பி வகை.

burinex : பூரினெக்ஸ் : பூமெட்டானைடு என்ற மருந்தின் வாணிகப் பெயர்.

burkitts lymphoma : பர்க்கிட் லிணநீர்ச் சுரப்பி நோய் : தாடையில் அடிக்கடி ஏற்படும் உக்கிரமான நிணநீர்ச்சுரப்பி நோய். மற்றப் பகுதிகளிலும் உண்டாகும். முக்கியமாகக் குழந்தைகளைப் பாதிக்கிறது. மலேரியாநோய் கொள்ளை நோயாகப் பரவும் ஆஃப்ரிக்க பகுதியிலும் நியூகினியிலும் தென்படும் புறநோய் வகை.

burn : வெந்தபுண்; தீக்கொப்புளம்; தீப்புண், சுடுபுண்; எரிகாயம் : வேதியல் பொருள்கள், கடும வெப்பம். மின் பிழம்பு, உராய்வு, கதிர்வீச்சு காரணமாக தோலில் உண்டாகும் நெய்ப்புண். எரிந்துள்ள தோலின் ஆழத்தைப் பொறுத்தது. இந்தப் புண், முழுமையானது அல்லது பகுதியானது என வகைப்படுத்தப்படுகிறது. புண் ஆழமாக இருந்தால், தோல் மாற்றுச் சிகிச்சை செய்யவேண்டியிருக்கும். இதைக் குணப்படுத்தவதில் அதிர்ச்சியைத்

தடுப்பதும், ஊட்சத்துக் குறைவும் முக்கியமானதாகும்.

burnout syndrome : மன வெதும்பல் : மற்றவர்களின் சிக்கல்களினால் ஒருவர் மனம் வெதும்பித் தனது சக்தியை இழந்து விடும் நிலை. இந்தகையவர்கள், ஒரு குழுமத்தின உறுப்பினராகச் செயலற்றுப்போய் ஒதுங்கிவிடுகிறார்கள்

bursa : மசகு நீர்ச் சுரப்பி; குழிப்பை இழைமப்பை; பசை நீர்ப்பை : உராய்



மசகு நீர்ச் சுரப்பி

வைத் தடுப்பதற்குரிய பசை நீர் சுரக்கும் பைபோன்ற அமைப்பு. மசகுநீர்ச் சுரப்பி

கள், தசை நாணுக்கும் எலும்புக்குமிடையிலும், தசைக்கும் தசைக்குமிடையிலும் காணப்படும் இந்தப் பரப்புகளிடையே உராய்வு ஏற்படாமல் அசைவுகள் இயங்குவதற்கு உதவுவது இதன் பணியாகும்.

bursitis : பசை நீர்ச்சுரப்பி வீக்கம்; குழிப்பை அழற்சி : மசகு நீர்ச் சுரப்பி பையில் ஏற்படும் வீக்கம்.

buscopan : பஸ்கோப்பான் : ஹயோசின் எனப்படும் வழிப்பொருளின் வாணிகப் பெயர் உணவுப்பாதைப் புண்ணின்போது தசையைச் சமனப்படுத்துவதற்குப் பயன்படுகிறது. இதனை ஊசி மூலம் செலுத்தினால், மிகவும் பயனளிக்கும்.

busulphan : பசுல்பான் : உயிர்ம நச்சினைக காரப் பொருளாக்கும் மருந்து. இது எலும்பு மஞ்ஞையை (எலும்புச் சோறு) நலிவுறுத்தக் கூடியதாகையால், இரத்தத்தில சீரான வெள்ளை சிவப்பு அணுக்

களின் எண்ணிக்கைத் தரம் இன்றி யமையாததாகும்.

butacaine : பூட்டாக்கைன்: கோக் கைன் போன்ற உறுப்பெல்லை உணர்வு நீக்கக் கூடிய ஒரு செயற் கை மருந்து. இது கண்ணோயியலில் 2% கரைசலாகப் பயன்படுத்தப் படுகிறது. இது, கோக்கைன்போல் கண்ணின் மணியை விரிவடையச் செய்வதில்லை.

butobarbitone : பூட்டோபார்பிட் டோன் : விரைவில் துயிலூட்டக் கூடிய ஒருவகை மருந்து.

buttock : பிட்டம்; குண்டி மேடு :

உடலின் பின்புறத்தில் இடுப்பிற்குக் கீழ்ப் புடைப்பாகவுள்ள பகுதி.

butylamino benzoate: பியூட்டை லாமினோ பென்சோயேட் உறுப்பெல் லை உணர்வு நீக்கியாகப் பயன் படுத்தப்படும் ஒரு களிம்பு மருந்து.

butyn : பூட்டின் : பூட்டாக்கைன் என்ற மருந்தின் வாணிகப் பெயர்.

byssinosis : நுரையீரல் நோய்; தூசியேற்ற நுரையீரல் நோய்; நுரை யீரல் பஞ்சு நோய் : ஆலைத் தொழி லாளர்கள் பஞ்சுத் தூசியைச் சுவாசிப்பதால் உண்டாகும் நுரை யீரல் நோய் வகை.

C

cacao : கொக்கோ : அமெரிக்க வெப்ப மண்டலத்தில் வளரும் 'கொக்கோ' என்ற மரத்தின் விதை. இதிலிருந்து இன்பசைத் தின்பண்டம் (சாக்கலேட்), கோக்கோ வெண்ணெய் தயாரிக்கப்படுகிறது.

cachet : மருந்துப் பொதியுறை, மருந்துக் குளிகை; மருந்துச் சிமிழ் : கசப்பான தூள் மருந்தினைப் பொதிந்து வைக்க உதவும் சிறு மருந்துப் பொதியுறை அல்லது மருந்துறை.

cachexia : உடல் உருக்கி நோய்; உடல் யிகை மெலிவு; கடுநலிவு : உடல் நலக் கோளாறு, ஊட்டச் சத்துக் குறைபாடு, பொதுவான உடல் நோய் நிலை ஆகியவற்றைக் குறிக்கும் சொல். உடல் மெலிதல், மேல் தோல் வெளிறுதல், கண்களின் ஒளி குன்றுதல் ஆகியவை இதன் முக்கிய அறிகுறிகள்.

cadaver : பிணம் : மருத்துவத்தில் இச்சொல் ஒரு பிணத்தைக் குறிக்கும். மருத்துவக் கல்லூரிகளில் மாணவர்கள் அறுத்துச் சோதிக்கும். உடலையும், பிணலறையில் பிணப் பரிசோதனை செய்யப்படும் உடலையும் இது குறிக்கிறது.

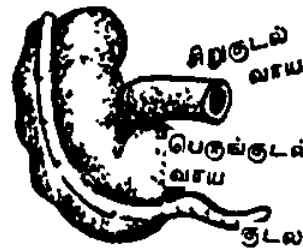
cadmium : காட்மியம் : தகரம் போன்ற வெண்ணீல உலோகம். இது துத்தநாகத் தாதுப் பொருள்களில் உள்ளது. பல்வேறு தொழில்களில் பயன்படுத்தப்படுகிறது.

இதன் புகையைச் சுவாசித்தால் நாளடைவில் நுரையீரல் சேதமடையும். காட்மியம் கலந்த தொழிற்சாலைக் கழிவுகள் கலந்தால் உணவு நஞ்சாகும்.

caecitis : குடல்வால் அழற்சி.

caecostomy : பெருங்குடல் வாய் பற்றுக்குழாய் அறுவை மருத்துவம் : பெருங்குடல் வாய்க்கும் அடிவயிற்றுச் சுவரின் முன்புறத்திற்குமிடையில் அறுவைச் சிகிச்சைமூலம் பொருத்தப்படும் பற்றுக் குழாய். பெருங்குடல் வாயினுள் ஓர் அகன்ற துளைக் குழாயினைச் செருகி இது ஏற்படுத்தப்படுகிறது. மலம் சீராகக் கழிவதற்கு இது உதவுகிறது.

caecum : பெருங்குடல் வாய்; பெருங்குடல் முனை : பெருங்குடலின் முற்பகுதி. இது ஒரு முட்டுக் குழாய். வலது பின் சிறு குடலிலிருந்து இது தொடங்குகிறது. இது பின் சிறு குடலிலிருந்து ஒரு தடுக்கிதழ் மூலம் பிரிக்கப்படுகிறது.



பெருங்குடல் வாய்

குடலிலிருந்து ஒரு தடுக்கிதழ் மூலம் பிரிக்கப்படுகிறது.

caEDTA : கேயட்டா : கால்சியம் டைசோடியம் எடிட்டேட். இது ஈய நச்சு நீக்கியாகவும், சுண

ணாம்பு நீற்று புண்களை ஆற்றும் மருந்தாகவும் பயன்படுகிறது.

caesarean section: கருப்பை அறுவை மருத்துவம் : வயிற்றைக் கீறிக் குழந்தையை வெளிப்படுத்தும் அறுவை மருத்துவமுறை ரோமானிய முதல் பேரரசர் ஜூலியஸ் சீசர் இந்த முறையில் பிறந்ததாகக் கூறுவர். எனவே அவர் பெயரால் இது 'சீசேரியன் முறை' என்று அழைக்கப்படுகிறது.

caesium 137(137Cs) சீசியம் 137: நீல ஒளி வரையுடைய கார இயல்புடைய வெள்ளி போன்ற கதிரியக்க உலோகம். 'கோபால்ட்' என்ற உலோகத்திற்குப் பதிலாக ஒளிக்கற்றைச் சிகிச்சை முறையில் பயன்படுத்தப்படுகிறது. ஊசிகளாக அல்லது குழாய்களாக முத்திரையிடப்பட்டு, ரேடியத்திற்குப் பதிலாகப் பயன்படுத்தப்படுகிறது.

caffeine: காஃபின் : காப்பி, தேயிலை போன்ற குடிவகைகளிலுள்ள மைய நரம்பு மண்டலத் தத்திற்குக் கிளர்ச்சியூட்டக் கூடிய மர உப்புச்சத்து. இது சிறுநீர் பெருக்கியாகக் கொடுக்கப்படுகிறது. எனினும், முக்கியமாக நோவகற்றும் மருந்துகளில் பயன்படுத்தப்படுகிறது.

caffeinism (caffeism): காஃபினஞ்சேற்றம்; காஃபின் நோய். காஃபி, தேயிலை போன்ற குடிவகைகளிலுள்ள மர உப்புப் பொருளினால் உண்டாகும் கோளாறு நிலை.

caisson disease: காற்றழுத்த நோய் (கேய்சான் நோய்); அழுத்தக் காற்றை நோய்: அழுத்தம் மிகுந்த காற்றின ஊடாக உழைப்பவர்களுக்கு உண்டாகும். காற்றழுத்தம் திடீரெனக் குறைவதால் இந்த நோய் ஏற்படுகிறது நீரில் முக்குளிப்போர் மேற்பரப்புக்கு வரும் போதும், விமானிகள் மிகுந்த

உயரத்திலிருந்து கீழே குதிக்கும் போதும் இது நேரிடுகிறது. இரத்தத்திலுள்ள கரைசலிலிருந்து நைட்ரஜன் குமிழ்கள் வெளிவருவதால் இது உண்டாகிறது. காற்றழுத்தத்தைப் படிப்படியாகக் குறைப்பதன் மூலம் இதனைத் தடுக்கலாம்.

caladryl: காலாட்ரில்: காலமைன் டைஃபன்ஹைடிராமின் அடங்கியுள்ள கழுவு நீர்மம், களிம்பேடு ஆகியவற்றின் வாணிகப் பெயர்.

calamine: காலமைன் : அய ஆக்சைடு கலந்த இளஞ்சிவப்பு நிறத் துத்தநாகக் கார்போனேட். தோலில் குருதியை உறையச் செய்யும் இதன் மென்மையான செயல்முறைக்காக இது கழிவு நீர்மங்களிலும், களிம்பேடுகளிலும் பெருமளவில் பயன்படுத்தப்படுகிறது. கார்பாலிக் அமிலத்தின் மென்மையான கரைசலில் காலமைன் கரைந்துள்ள காலமைன் கழிவு நீர்மம், எரிச்சலை நீக்கி நோவகற்றும் தன்மையுடையது.

calcareous: சுண்ணா நீற்று சார்ந்த; சுண்ணம் சார்ந்த : சுண்ண நீற்றுச் சார்புள்ள; சுண்ண நீற்றலான.

calciferol: கால்சீஃபெரால் : 'D₂' என்ற வைட்டமின்-D எனும் ஊட்டச் சத்து வகை. இதனைச் செயற்கை முறையிலும் தயாரிக்கலாம். வைட்டமின்-D குறைபாடு காரணமாகக் குழந்தைகளுக்கு உண்டாகும் 'குழந்தைக் கணை' என்ற எலும்பு மென்மையாகும் நோயைக் (ரிக்கெட்ஸ்) குணப்படுத்த இது கொடுக்கப்படுகிறது.

calcification: சுண்ணக மயமாக்குதல்: மென்மையான சுண்ணமேற்றம்; மென்மையான காரையேற்றம்; மாற்றிடச் சுண்ண மயம் : ஒரு கரிமப் பொருளிலுள்ள காலசியம் உப்புகள் அதில் படிவதால் அந்தப்

பொருள் கடினமாகிச் சுண்ணக மயமாகும் மாறாதல். இது எலும்புகளில் இயல்பாகவும், தமனிகளில் நோயியல் முறையிலும் உண்டாகலாம்.

calcitonin : கால்சிட்லோனின் : கேடயச் சுரப்பிகளில் உள்ள 'C' உயிரணுக்களில் சுரக்கும் இயக்குநீர் (ஹார்மோன்). இது இரத்தத்திலுள்ள கால்சியம் அளவை முறைப்படுத்துவதில் இது முக்கியப் பங்கு வகிக்கிறது.

calcium chloride : கால்சியம் குளோரைடு : குருணை வடிவிலுள்ள கால்சியம் உப்புகளில் ஒன்று. நீரில் கரையக் கூடியது. கால்சியம் குறைபாட்டு நோய்க்கு உடலில் செலுத்தப்படுகிறது.

calcium gluconate : கால்சியம் குளுக்கோனேட் : பரவலாகப் பயன்படுத்தப்படும் கால்சியம் உப்புகளில் ஒன்று. கால்சியம் குறைபாட்டு நோய்கள் அனைத்திலும், ஈயநச்சு நிலையிலும் இது பயன்படுத்தப்படுகிறது.

calcium lactate : சுண்ண (கால்சியம்) லாக்டேட் : கரையும் தன்மையுள்ள கால்சியம் உப்புகளில் ஒன்று. இது கால்சியம் குளோரைடைவிடக் குறைந்த எரிச்சலூட்டும் இயல்புடையது. கால்சியம் குறைபாட்டு நோய்கள் அனைத்திலும் கால்சியம் குளுக்கோனேட் போன்று வாய்வழியாகக் கொடுக்கப்படுகிறது.

calcium oxalate . சுண்ண (கால்சியம்) ஆக்சாலேட் : இது ஒருவகை உப்பு. இது சிறுநீரில் அதிகச் செறிவுடன் இருந்தால், சிறுநீர்க் கல்லடைப்பு உண்டாகும்.

calculus கல்லடைப்பு, உடல் கல்; காரை : உடலின் உள்ளுறுப்புகளில் உண்டாகும் கல் போன்ற தடிப்பு. இது முக்கியமாகத் தாதுப் பொருள்களினாலானது. இது

சுரப்புப் பாதைகளில் அல்லது உட்குழிவுகளில் ஏற்படுகிறது.

callosity : தோல் தடிப்பு (தோல் காய்ப்பு); காய்ப்பு : அழுத்தம் அல்லது உராய்வு காரணமாகத் தோல் பரபரப்புடன் கடினமாகி விடுதல். இது பெரும்பாலும் பாதங்களிலும் உள்ளங்கைகளிலும் ஏற்படுகிறது.

callus : தோலின் மேல் தடிப்பு; தோல் காய்ப்பு; கல்முண்டு; இழை எலும்பு : எலும்பு முறிவு குணமாகும்போது எலும்பு முனைகளில் உண்டாகும் சுண்ணக மயமாக்கிய திசு.

calor : வீக்க வெப்பம்; உடல் வெப்பம்; தோல் வெப்பம்; வெப்பக் கூறு : வீக்கத்தின்போது ஏற்படும் நான்குவகை அறிகுறிகளில் ஒன்று வெப்பம்.

calcined bone : புடமிட்ட எலும்பு; உலர் வெப்பமூட்டுதல் மூலமாகத் தயாரிக்கப்பட்ட, எளிதில் தகர்ந்து விடக்கூடிய, தூளாக மாற்றப்பட்ட எலும்பு.

caloric test : கலோரி சோதனை; வெப்பச் சோதனை : புறக்காதுக் குழாயினுள் குடான அல்லது குளிர்ந்த திரவத்தைப் பாய்ச்சிக் காது மையப்புழையில் நோய் இருக்கிறதா என்பதைக் கண்டறிவதற்கான சோதனை. காதி ல் நோயில்லாமல் இருந்தால், காதி ல் 'நிஸ்டாக்மஸ்' என்ற பொருள் இருக்கும் நோயுற்ற காதி ல் இந் தப பொருள் உற்பத்தியா வதில்லை

calorie : கலோரி, வெப்ப அலகு; கனலி வெப்ப அளவை அலகு. நடைமுறையில், கலோரி மிகச் சிறிய அலகாக இருப்பதால் அது பயன்படுவதில்லை. வளாசிதை மாற்றத்தில் கிலோ கலோரிதான் வெப்ப அளவை அலகாகப் பயன்படுகிறது. ஒரு கிலோ கலோரி என்பது, ஒரு கிலோகிராம் நீரின

வெப்பத்தை ஒரு பாகை சென்டி கிரேடுக்கு உயர்த்துவதற்குத் தேவைப்படும் வெப்பத்தின் அளவு ஆகும். அறிவியலில் பொதுவாகக் கலோரிக்குப் பதிலாக ஓர் அலகு ஆற்றல் பணி, வெப்பத்தைக் குறிக்க 'யூல்' என்ற அலகு பயன்படுத்தப்படுகிறது. ஒரு 'யூல்' என்பது ஏறத்தாழ 1/4 கலோரி.

calorific value : வெப்ப அளவு : உணவு அல்லது எரிபொருள் தரும் சூட்டின் அளவு.

calorimeter : கனல்மாணி : சூட்டின் அளவு காட்டும் கருவி.

calorimetry : கனலளவை :

camcolit : காம்கோலிட் : விதியம் கார்போனேட் என்ற மருந்தின் வாணிகப் பெயர்.

camphor : கற்பூரம் (சூடம்) : வயிற்று உப்புசம் அகற்றும் மருந்தாகப் பயன்படுகிறது. இருமல் மருந்துகளில் கற்பூரம் கலந்த அபினிக் கரைசலாகச் சேர்க்கப்படுகிறது. கற்பூர எண்ணெய் நோவகற்றுவதற்கு வெளிப்பூச்சு மருந்தாகப் பயன்படுகிறது.

campylobacter : காம்பிலோபாக்டர் : கிராம் சாயம் எடுக்காத, நகரும் திறனுடைய நீண்ட பாக்கீரியம். இது பல நாட்கள் நீடிக்கக்கூடிய கடுமையான வயிற்றுப் போக்கினை உண்டாக்குகிறது.

canaliculotomy : எலும்புக் குழாய் மாற்று மருந்துவம் : 'கானலிகுலஸ்' என்ற உடலில் உள்ள சிறு கால்வாய் போன்ற அமைப்பின் பிற்பகுதிச் சுவரைத் துண்டித்துவிட்டு, வடிகால் குழாயினை ஓர் எலும்புக் கால்வாயாக மாற்றுவதல்.

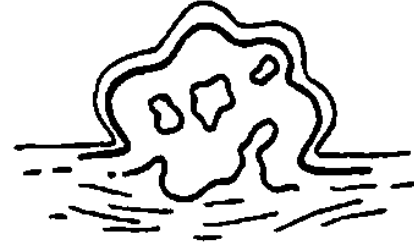
canaliculus : கானலிகுலஸ்; மென் குழாய்; நுண்கால்வாய்; சிறுகுழல் : உடலிலுள்ள சிறு கால்வாய் போன்ற அமைப்பு. புருவத்தின்

விளிம்பில் விருந்து, கண்ணீர்ப்பை வரையுள்ள குழாய் இதற்கு எடுத்துக்காட்டு.

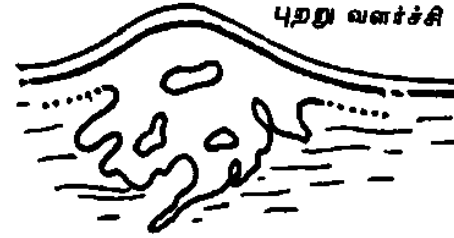cancellous : கடற்பஞ்சுத்தன்மை யுடைய; புரைத்தமென் எலும்பாகிய : எலும்புகளில் இழையிதழ்க் குறுக்குப் பின்னல் அமைப்பு மூலம் கடற்பஞ்சு போன்ற; தேன்கூடு போன்ற தன்மையுடைய.

cancer : புற்றுநோய்; புற்று : உடலின் எந்தப் பகுதியிலுமுள்ள தாறுமாறான வளர்ச்சி எதனை

தீவகிர வளர்ச்சி



புற்று வளர்ச்சி



புற்றுநோய்
புற்று

யும் இது குறிக்கிறது. இந்த வளர்ச்சி தேவையின்றி ஏற்படுகிறது. உடலிலுள்ள சத்துப் பொருள்களை ஒட்டுண்ணிபோல் உண்டு வளர்கிறது. இது உறுப்புகளை உள்ளிருந்து அழிக்கிறது. அண்டைத் திசுக்களைத் தாக்கி, உறுப்புகளை உருமாற்றுகிறது.

cancerocidal : புற்றுக்கொல்லி : புற்று நோய்க்கொல்லி மருந்து.

cancerophobia : புற்றுநோய்க்கிலி; புற்றுநோய்ச்சம்; புற்றுமருட்சி : புற்றுநோய் பற்றிய அளவுக்கு மீறிய அச்சம்.

cancrum oris : குழந்தை வாய்ப்புண்: வாய்முகல்: நரம்புத் தளர்ச்சியுடைய குழந்தைகளின் கண்ணக்துப்புகளில் உண்டாகும் தசையமுகலுடன் கூடிய வாய்ப்புண். ஆஸ்பீரிக்காவில் ஊட்டச்சத்துக்குறைவுடைய குழந்தைகளுக்குத் தட்டம்மை ஏற்படும்போது இதுவும் உண்டாகிறது.

candida : இருதிரிபுக் காளான் : இரு திருபுருப்படிவங்களையுடைய காளானில் ஒருவகை. நொதி (ஈஸ்ட்) போன்ற உயிரணுக்களையுடைய இது சில வகை இழைமங்களை உண்டாக்குகிறது. இயற்கையில் பரவலாகக் கிடைக்கிறது.

candidiasis : இருதிரிபுக் காளான் நோய்: சளளை நோய் : இருதிரிபுக் காளான்களின் ஒருவகையினால் உண்டாகும் ஒருவகைத் தொற்று நோய்.

caninetooth . கோரைப்பல்; கோரப்பல் : நாய்க்கு இருப்பது போன்ற கோரைப்பல். ஒவ்வொரு தாடையிலும் உளிப்பல் எனப்படும் முன் வாய்ப்பற்களுக்கும் முன் கடைவாய்ப்பற்களுக்குமிடையில் இரு கோரைப்பற்கள் அமைந்துள்ளன. இவற்றைக் 'கோரப்பற்கள்' என்றும் கூறுவர்.

cannabis indica : கானா வாழைப்பிசின் . 'கானா' எனப்படும் இந்தியக் கல்வாழை என்ற சணல் இனச் செடியின் பிசின். ஒரு காலத்தில நரம்புக்கோளாறுகளின் போது மூளைப்பகுதியைச் சமனப்படுத்தும் மருந்தாகப் பயன்படுத்தப்பட்டது. இந்த மயக்க மூட்டும் மருந்தினைப் பயன்படுத்துவது பல நாடுகளில் தடை செய்யப்பட்டுள்ளது.

cannula : குழாய்க் கருவி; உடல் வடிக்குழாய்; கடின வடிக்குழாய் : துளைக்கருவி உட்கொண்ட குழாய்க்கருவி, உடலில் திரவங்

களைச் செலுத்தவும், உடலிலிருந்து திரவங்களை வெளியே எடுக்கவும் பயன்படுகிறது.

cannulation : குழாய்க் கருவி செலுத்துதல் : துளைக் கருவி உட்கொண்ட குழாய்க் கருவியை உடலினுள் செலுத்துதல்

cantharides : கொப்புளஈ : கொப்புளம் உண்டாகப் பயன்படுத்தப்படும் ஈவகை.

canthus : கடைக்கண் : கண் இமைகள் கூடுமிடத்திலுள்ள கோணம்.

carapres : காராப்பிரஸ் : குளோனிடின் என்ற மருந்தின வாணிகப்பெயர்.

carbachol : கார்பக்கோல் : துணைப்பரிவு நரம்பு மண்டலத்தைச் செயற்படத் தூண்டும் மருந்து. அசிட்டில்கோலிங் போன்றது. எனினும் வாய்வழி கொடுத்தால் செயலுக்கம் உடையது. ஊசி வழி செலுத்தினால் நிலையான செயற்பாடு உடையது. அறுவைச்சிகிச்சைக்குப் பிறகு சிறுநீரை நிலைப்படுத்துவதற்கும் குடல் நலிவினபோதும், கண்விழி விறைப்பு நோயின்போது கண்சொட்டு மருந்தாகவும் பயன்படுத்தப்படுகிறது.

carbamazepine : கார்பாமாசெப்பின் : வலிப்பு நீக்கும் மருந்து. நோவையும் அகற்றுகிறது. இயக்கம், உணர்ச்சி, சுவை மூன்றையும் தூண்டும் முத்திற மண்டை உணர்வு நரம்புக கோளாறுக்கும் பயன்படுகிறது.

carbamino haemoglobin : கார்பாமினோ ஹேமோகுளோபின் : கார்பன்டையாக்சைடுக்கும், இரத்தத்திலுள்ள குருதி உருண்டைப்புரத்தத்திற்கும் (ஹேமோகுளோபின்) இடையிலுள்ள கூட்டுப் பொருள்.

carbaryl : கார்பாரில் : தலைப்பேனுக்குப் பயன்படும் மருந்து.

carbenoxolone : கார்பெனோக் சோலோன் : அடிவயிற்று நோய்களைக் குணப்படுத்தும் மருந்து. ஆனால், சிறுகுடல் புண்களை இது ஆற்றாது.

carbimazole : கார்பிமாசோல் : கேடயச் சுரப்பு எதிர்ப்பு மருந்து. அயோடினும், டைரோசினும் இணைவதைத் தடுக்கிறது. இது, மெதில்தியோராசிலைவிட வீரியம் மிக்கது; குறைந்த நச்சுத் தன்மையுடையது. கேடயச் சுரப்புக் கோளாறுகளுக்கு மருந்தாகப் பயன்படுகிறது.

carbohydrate: கார்போஹைட்ரேட் (கரி நீரகி); மாவுச்சத்து; மாவுப் பொருள் : மாச்சத்து வகை, சர்க்கரை, பழுவெல்லம் முதலிய பொருள்களின் இனம். கார்பை, ஹைட்ரஜன், ஆக்சிஜன் அடங்கிய கரிமக் கூட்டுப் பொருள். தாவரங்களில் இயற்கையில் நடைபெறும் ஒளிச்சேர்க்கை முறையின்படி உருவாகிறது. கார்போ-ஹைட்ரேட்டுகள் வெப்பத்தை உண்டாக்கக் கூடியது.

carboluria : வண்ணச் சிறுநீர் : பசுமை நிறமான அல்லது அடர் வண்ணமுடைய சிறுநீர். கார்பாலிக் அமில நச்சினபோது கார்பாலிக் அமிலம் வெளியேறுவதால் இந்த நிறம் ஏற்படுகிறது.

carbon: கார்பன் (கரிமம்); கரியம்; கரி : உலோகத் தொடர்பற்ற தனிமம். உயிர்ப் பொருள்கள் அனைத்திலும் இது உள்ளது. கார்பனடையாக்சைடு என்னும் வாயுவாக உள்ளன. பல் உள்ளெரிதலிலும், வளர்சிதை மாற்றத்திலும் இது ஒரு கழிவுப்பொருள். மூச்சு விடும்போது கார்பனடையாக்சைடு வெளியேறுகிறது கார்பன் மானாக்சைடு ஒரு நச்சுவாயு.

carbonic anhydrase : கார்பானிக் நீரகி : செரிமானப்

பொருள் (என்சைம்) அடங்கிய ஒரு துத்தநாகம். இது திசுக்கள் விருந்து இரத்தத்திற்கு கார்பன் டையாக்சைடை மாற்றுவதற்கு உதவுகிறது. கார்பானிக் அமிலமானது, கார்பன்டையாக்சைடாவும், நீராகவும் பகுத்துச் சிதைவதை ஊக்குவிப்பதன் மூலம் பல்படிக்காற்றுக்கும் கார்பன்டையாக்சைடை மாற்றுகிறது.

carboxyhaemoglobin : கார்போக்ஸிஹேமோகுளோபின் : கார்பன் மானாக்சைடும் ஹேமோகுளோபினும் இணைவதால் உண்டாகும் ஒரு நிலையான கூட்டுப்பொருள். இதன் மூலம் இரத்தச் சிவப்பணுக்கள் தங்கள் சுவாசப் பணியை இழக்கின்றன.

carbital : கார்பிரிட்டால் : கார்புரோமால், பென்டோ பார்பிட்டோன் தயாரிப்புகளின் வாணிகப் பெயர்.

carbromal : கார்புரோமால் : ஒரு வகைத் தூக்க மருந்து.

carbuncle : அரசபிளவை; பிளவைக்கட்டி; பிளவை : பல மயிர் மூட்டுப்பைகளிலும், சுற்றுப்புறத்தோலடித திசுக்களிலும் ஏற்படும் கடுமையான கட்டி இதில் சீழ் வெளிவருவதற்குப் பல வாய்கள் இருக்கும்.

carcholin : கர்கோலின் : கார்பக்கால் என்ற மருந்தின் வாணிகப் பெயர்.

carcinogen : புற்றுத் தூண்டு பொருள்; (கார்சினோஜன்); புற்று ஊக்கி; புற்றுச்சினை : புற்றுநோய் வளரத் தூண்டுகிற ஒரு பொருள் அல்லது கிருமி.

carcinogenesis . புற்று நோயாக் கம் : புற்றுநோயை வரவழைத்தல்.

carcinoid syndrome : புற்றுப் போல் கட்டி; புற்றுருவான: குடல

வாலில் உண்டாகும் உயிர்த் தசை மங்களைப் பொறுத்து உக்கிர வேகமுடையதாகவும், மருத்துவத்தைப் பொறுத்துப் பெரும்பாலும் கடுமையின்றியும் இருக்கும் கட்டி. இதிலிருந்து செரோட்டோனினை எனப்படும் பொருள் சுரக்கிறது. இப்பொருள், மிருதுவான தசையைத் தூண்டி, வயிற்றுப்போக்கு (பேதி), ஈளை நோய் சார்ந்த இசிப்பு, முகத்தின் நரம்புநாளங்களில் குருதிப்பாய்ச்சல் போன்ற கடுமையான நோய்களை உண்டாக்குகிறது.

carcinoma: எலும்புத் தசைப்புற்று; புற்றுநோய் : எலும்புத் தசை, உயிரணுக்கள், உள்ளூறுப்புகள் போன்ற புற அடர்படலத் திசுக்களிலும் சுரப்புகளிலும் புற்று நோய் போன்ற வளர்ச்சி உண்டாதல். இதில் நோய்க்குறிகள் புலனாவதில்லை. இதிலுள்ள உயிரணுக்கள், புற்று நோய் உயிரணுக்களைப் பெரிதும் ஒத்திருக்கின்றன. இதனைப் புற்று நோயின் தொடக்கநிலை எனலாம். இதில் சுற்றுப்புறத் திசுக்களைப் புறத்தே தள்ளிவிட்டு, அதில் புற்று தானே வளாகிறது. இதனால் தாறு மாறான தசை வளர்ச்சி உண்டாகிறது. கருப்பை, சிறுநீர்ப்பை முன்வாயில் சுரப்பி ஆகியவற்றில் இது முக்கியமாக ஏற்படுகிறது.

carcinomatosis. புற்றுநோய் பரவல்; புற்று மையம்; உடலெங்கும் புற்று நோய் பரவுவதற்குரிய ஒரு நிலை.

cardia : உணவுக் குழாய் வாயில்; இரைப்பை வாய்; சுரப்பிலா இரைப்பைப் பகுதி; இதயமுனை இணைப்பையை நோக்கித் திறந்திருக்கும் உணவுக் குழாய் வாயில்

cardiac : நெஞ்சுப்பை மருந்து; இதய : நெஞ்சுப்பைக்கு வலிவு தரும் மருந்து.

cardiac : 1. நெஞ்சுப்பைக்குரிய; இதயம் சார்ந்த

2. இரைப்பையின் மேற்புறத்துக்குரிய; உணவு அடைப்பு : தடங்கல் இல்லாதிருந்தும் இரைப்பைக்குள் உணவு செல்ல முடியாதிருத்தல். பாதிக்கப்பட்ட உணவுக் குழாயின் சிலபகுதிகளில் தசையடுக்குகளினால் நரம்புக்கணு உயிரணுக்கள் அழிந்து படுவதால் இது உண்டாகிறது.

மாரடைப்பு : மூளைப் பகுதிக்குப் போதிய இரத்த ஓட்டத்தைச் செலுத்தும் இதயத்தின் நடவடிக்கை நின்றுபோவதால் மாரடைப்பு உண்டாகிறது

cardiac-cathetrization : இதய அழுத்த அளவீடு.

cardialgia : நெஞ்சுப்பை எரிச்சல்; நெஞ்சுவலி : இரைப்பையின் மேற்புறத்தண்டை ஏற்படும் எரிச்சல்.

cardiogenic: நெஞ்சுப்பை நோய்; இதயம் சார்ந்த : குருதி நாளங்களில் குருதியுறைவு (குருதிக்கட்டு) ஏற்படுதல் போன்ற நெஞ்சுப்பை சார்ந்த நோய்.

cardiogram : நெஞ்சுத் துடிப்புப் பதிவு வரைவி; இதய மின்னலை வரைவி : நெஞ்சுத் துடிப்பளக்கும் கருவி பதிவு செய்த நெளிவரை.

cordiograph : நெஞ்சுத் துடிப்புப் பதிவு வரைவுமானி; இதயத் துடிப்பு வரைவி : நெஞ்சுத் துடிப்பைப் பதிவு செய்யும் கருவி.

cardioid : நெஞ்சுப்பை வடிவான, இதய வடிவம் : நெஞ்சுப்பை வடிவான வளைவு

cardiology : இதயவியல் : இதயத்தின் கட்டமைப்பு, செயற்பாடு, இதயத்தில் உண்டாகும் நோய்கள் அவற்றைக் குணப்படுத்தும் முறைகள் ஆகியவற்றை ஆராயும் மருத்துவ அறிவியல் துறை.

cardiomegaly: இதய விரிவாக்கம்; பேரிதயம்; இதய வீக்கம் : இதயம் விரிவடைதல்.

cardiomyopathy : இதயத் தசைக் கோளாறு; இதயத் தசைநோய்; இதயத் தசை வழு: இதயத்தசையில் ஏறபடும் கடுமையான கோளாறு. இந்த நோய்க்கான காரணம் அறியப்படவில்லை. நெஞ்சுப்பையின் உள்வரி மென் தோலில் அல்லது சில சமயம் நெஞ்சுப்பையை மூடிக்கொண்டிருக்கும் சவ்வில் பெரும்பாலும் இது உண்டாகிறது.

cardiophone : இதய ஒலி வரைவி; இதய ஒலிக் கருவி; இதய ஒலி பேசி: இதய ஒலிகளைக் கேட்பதற்கு உதவும் ஒலிக் கருவி. இதயத்துடிப்பினை அளவிட்டுப் பதிவு செய்கிற மின்னணுவியல் சாதனத்தின் மூலம் நாடித்துடிப்பினை வரை படமாக வரைய இது உதவுகிறது. கருப்பைச் சிசுவின் நாடித்துடிப்பை அறியவும் இதனைப் பயன்படுத்தலாம்.

cardioplegia: நெஞ்சுபையடைப்பு; இதயச் சுருக்கம் நிறுத்தல்; திறந்த நிலை இதய அறுவைச் சிகிச்சையின்போது. நெஞ்சுப்பையின் தசைப் பகுதியின் அசைவைக் குறைப்பதற்காக மின் எந்திரவியல் மூலம், மருந்து அல்லது வெப்பத் தணிப்பு (hypothermia) மூலம் செயலிழக்கச் செய்தல்.

cardiopulmonary : இதயம்-நுரையீரல் சார்ந்த : இதயம், நுரையீரல்கள் இரண்டும் தொடர்பான. திறந்த நிலை இதய அறுவைச் சிகிச்சையின்போது இதய-நுரையீரல் பக்கவழி பயன்படுத்தப்படுகிறது. இரத்தவோட்டத்தினிருந்து இதயமும், நுரையீரல்களும் நீக்கப்பட்டு, அவற்றுக்குப்பதிலாக ஓர் இறைப்பு ஆக்சிஜனைற்றி பயன்படுத்தப்படுகிறது.

cardiorator : இதயத் துடிப்புப் பதிவுக் கருவி: இதயத்துடிப்பினைக் கண்ணால் பார்க்கும்படி பதிவு செய்யும் கருவி

cardiorenal : இதயம்-சிறுநீரகம் சார்ந்த; இதய நீரக : இதயம், சிறுநீரகங்கள் இரண்டும் தொடர்பான.

cardiorespiratory : இதயம் சுவாச மண்டலம் சார்ந்த; இதய மூச்சு : இதயம், சுவாசமண்டலம் இரண்டும் தொடர்புடைய.

cardiorraphy : இதயச் சுவர்தையல்: வழக்கமாக காயங்களுக்கு அறுவைச் சிகிச்சையில் பயன்படுத்துவதுபோல், இதயச் சுவருக்குத் தையலிடுதல்.

cardioscope : உள் இதயச் சோதனைக் கருவி: இதயத்தின் உட்பகுதியைப் பரிசோதனை செய்வதற்காக, ஆடிகளும், ஒளிச்சுடரும் பொருத்தப்பட்ட ஒரு கருவி.

cardiothoracic : இதயம்-மார்புக் குழிசார்ந்த; இதய மார்பக: இதயம், மார்புக்குழி இரண்டும் தொடர்புடைய சிகிச்சையின் ஒரு தனிப்பிரிவு.

cardiotocography : குல் சிகிச்சை இதயத்துடிப்பு அளவிடு. கருப்பையில் இருக்கும் குழந்தையின் இதயத்துடிப்பு வீதத்தை அளவிடுவதற்கான ஒரு நடைமுறை. இதனை ஒரு புற ஒலிக்கருவி மூலமாக அல்லது கருப்பையில் இருக்கும் குழந்தையின் கபாலச் சருமத்தில் ஒரு மின் முனையைப் பொருத்தி, இந்த இதயத்துடிப்பு வீதம் பதிவு செய்யப்படுகிறது. குழந்தை பிறப்பதற்குமுன் கருவை அடுத்துச் சுற்றியுள்ள சவ்வுக் குழியினுள் ஓர் அக இறங்கு குழலைச் செலுக்கி அல்லது தாயின் அடிவயிற்றில் ஒரு புற நுண்ணிடை இயக்கமானியை வைத்து தாயின் அடிவயிறறுச் சுருக்கத்தையும் அளவிடலாம்.

cardiotomy syndrome : இதய அறுவைச் சிகிச்சை நோய்க் குறிகள்: இதய அறுவைச் சிகிச்சையினைத் தொடர்ந்து, காய்ச்சல் குலையுறை அழற்சி, நுரையீரல் உறைச் சொரிவு ஆகியவை ஏற்படுதல். இதய அறுவைச் சிகிச்சை நடந்த பல வாரங்களுக்கு அல்லது மாதங்களுக்குப் பிறகு இது ஏற்படலாம். இது ஒரு தன்னியக்க ஏமத்தடை வினை என்று கருதப்படுகிறது.

cardiotoxic : இதய நச்சுப் பொருள்; இதய நச்சு : இதயத்திற்குத் தீங்கு விளைக்கும் மருந்து எதனையும் இது குறிக்கும்.

cardiovascular : இதயம் குருதி நாளம் சார்ந்த, இதயக் குழலிய : இதயம், குருதி நாளங்கள் இரண்டும் தொடர்புடைய.

cardioversion : இதயத் துடிப்பு மீட்டி; இதயத் திருப்பம். இதயத் துடிப்பினை இயல்தான நிலைக்கு மீட்பதற்காக மின்னியல் சாதன அதிர்ச்சியைப் பயன்படுத்துதல்.

carditis : இதய வீக்கம்; இதய அழற்சி : நெஞ்சுப்பை அழற்சி.

cardophyllin : கார்டோஃபலின் : அமினோஃபலின் என்ற மருந்தின் வாணிகப் பெயர்.

caries : பல் சொத்தை; எலும்புத் திசு மரிப்பு; சொத்தை : பல் சொத்தையாதல்; எலும்பு உள்ளழிவு.

carina : குரல் வளை அடிக்கட்டை; கவை : குரல்வளை இரு மூச்சுக் குழாய்களாகப் பிரியும் இடத்திலுள்ள அடிக்கட்டை (கீல்) வடிவ குருத்தெலும்புமூலம் முனைப்பாக காட்டப்படும் அடிக்கட்டை அமைப்பு.

carinogenic : பல் சொத்தை ஊக்கிக் கிருமி : பல் சொத்தையினை உண்டாக்கும் கிருமி ஏதுவும்.

carminative : வயிற்று உப்புச

மருந்து; இரைப்பைக் குடல் வலி நீக்கி; பசியூட்டி : வயிற்று உப்பு சத்தை நீக்குகிற மருந்து இலவங்கப்பட்டை, கிராம்பு, இஞ்சி, ஜாதிக்காய் போன்றவை இந்த வகையைச் சேர்ந்தவை.

carneous mole : தசைப் பிண்டம்: கருப்பையினுள் உள்ள ஒரு தசைக் கட்டி. இது இரத்தக்கட்டி, கருச் சிதைவினால் வெளியேறாமல் இருக்கும் இறந்துபோன கருச்சிசு அல்லது அதன் பகுதி ஆகியவற்றினாலானது.

carotenes : கரோட்டின்; மஞ்சளம்: இயற்கையாகக் கிடைக்கும் நிறமிகளின் தொகுதி. இது ஆல்ஃபா, பீட்டா, காமா என்ற மூன்று வடிவங்களில் உள்ளது. இதில் பீட்டா வடிவம், உடலில் வைட்டமின்-A ஊட்டச் சத்தாக மாற்றப்படுகிறது.

carotenoids : கரோட்டின் நிறமிக் குடும்பம் : இயற்கையில் கிடைக்கும், செம்மஞ்சள் வண்ணமுள்ள சுமார் 100 நிறமிகளின் தொகுதி. இவை பெரும்பாலும் செடிகளில் காணப்படுகிறது இவற்றில் சில கரோட்டின்கள் ஆகும்.

carotid : கழுத்துத் தமனி; தலைத் தமனி : கழுத்தின் இருபுறமும்



கழுத்துத் தமனி

உள்ள பெரும் குருதி நாளங்கள் இரண்டில் ஒன்று இது தலைக்குக் குருதியை கொண்டு செல்லுகிறது

carphology : சள்ளிச் சேட்

டை: உணர்வு தன்வசமிழந்த நிலையில் படுக்கை, துணி முதலியவற்றைத் தாறுமாறாகப் பிடித்திழுத்தல்.

carpal tunnel syndrome : மணிக் கட்டு எலும்புக் குழாய் நோய்க்குறித் தொகுப்பு : கையிலுள்ள நடு நரம்புப் பகிர்மானப் பகுதியில் ஏற்படும் இரவுநேர நோவு, மரமரப்பு, கூச்சம் ஆகியவை. தசை நார்த் தளையின் கீழே நரம்பு செல்லும் போது ஏற்படும் அழுத்தம் காரணமாக இந்நோய் உண்டாகிறது. நடுத்தர வயதுப் பெண்களுக்கு இந்நோய் பெரும்பாலும் உண்டாகும்.

carpometacarpal : மணிக்கட்டு, எலும்பு மண்டலம் தொடர்பான : மணிக்கட்டு, உள்ளங்கை எலும்புகள், அவற்றுக்கிடையிலான மூட்டுகள், அவற்றை இணைக்கும் தசை நார்த்கள் ஆகியவை தொடர்புடைய.

carpopedal : கைகால் இசிப்பு : கைகள், பாதங்கள் தொடர்புடைய நோய். உறுப்புச் சுருக்கம் காரணமாக உண்டாகும் முறை நரப்பிசிவில் கைகள் பாதங்களின் இசிப்பு ஏற்படுகிறது.

carrier : நோய் கிடத்தி; நோய்ப் பரப்பி; தாங்கி; தான் நோய்க் குட்படாமல் நோய்க் கிருமியைப் பரப்பும் உயிரினம்.

cartilage : குருத்தெலும்பு; குருத்து : அழுத்தத்தை தாங்க வலவ அடர்த்தியான இணைப்புத் திசு. இது செயற்படும் முறையைப் பொறுத்து இது பலவகைப்படும். ஒரு குழந்தையின் எலும்புக் கூட்டில் அதிகமான குருத்தெலும்புகள் உள்ளன. குழந்தை வளர்ந்து உரிய வயதையடையுமபோது இந்தக் குருத்தெலும்புகளில் பெரும்பாலானவை எலும்புகளாக மாறி விடுகின்றன.

caruncle : தசைத் திரளை; தசை மேடு : வான்கோழி முதலிய பறவைகளின் தலையில் அல்லது கழுத்தில் இருப்பதைப் போன்ற தசைத் திரளை முதிரா இளமைப் பருவத்தில் பெண்குறியின் புறவாயை

முடியிருக்கும் தாள் போன்ற மைத் திரைச்சவ்வில் ஏற்படும் தசைத்திரளையானது கன்னிமைத் திரைச் சவ்வினைக் கிழித்து விட்டுக் கருப்பைக்குழாய் வாயைச் சூழ்ந்து கொள்கிறது. கண்ணீர் சார்ந்த தசைத் திரளானது, கண்ணின் உட்கோணத்தில் தசைத் திரளையாக முனைப்பாக வளர்கிறது.

casarea : குடலிளக்கப் பட்டை : குடலிளக்கும மருந்தாகப் பயன்படும் வட அமெரிக்காவின் கலிபோர்னியா மாநில மரப்பட்டை வகை. இந்தப் பட்டையிலிருந்து மாத்திரைகளும், திரவமும், வடிநீரும் தயாரிக்கப்படுகின்றன.

caseation : உறைச் சளிக் கட்டி; பாலாடைக் கூழ்மை : காசநோயில் ஏற்படுவது போன்று ஒரு மென்மையான பால் போன்ற சளிக் கட்டி உருவாதல்.

casein : பால் புரதம் : உறைபால் கட்டியின் அடிப்படைக்கூறு. பால் இரைப்பையில் நுழைந்ததும் உண்டாகிற ஒருவகைப் புரதம். இது கால்சியத்துடன் இணைவதால் திட்பமாகிறது.

caseinogen : பால் புரத மூலம் : பாலிலுள்ள முக்கியமான புரதம். இது நீரில் கரைவதில்லை. ஆனால் கரிமம் இல்லா உப்புகளினால் (அனங்கக உப்புகள்) இது பாலில் கரைசலாக வைத்திருக்கப்படுகிறது. நீரில் கரையக் கூடியதும் கரைந்து வெப்பத்தால் கட்டியாகக் கூடியதுமான பால் கருப் புரதத்தின் வீத அளவு, தாய்ப் பாலைவிடப் பசும்பாலில் அதிகம். பால் உறைவிக்கும் பொருள் (ரென்னின்) இருப்பதால், பாலகருப் புரதம் கரையாத பால் புரதமாக மாற்றப்படுகிறது.

caseous degeneration : உறைபால் திசுச் சிதைவு : உறைபால் கட்டி போன்ற அமைப்புடைய

திசுக்கள் உருவாதல். மேகக்கட்டி காரணமாகத் திசுக்கள் சத்தின் றித் தேய்ந்து சிதைவதால் இது உண்டாகிறது.

Casilan: கேசிலான்: திரவ உணவுகளை மட்டுமே உண்ணக் கூடிய நிலையிலுள்ள நோயாளிகளுக்குப் போதிய புரதம் கிடைக்கும்படி செய்வதற்காகக் கொடுக்கப்படும் ஒருவகை தூள் மருந்தின் வரணிகப் பெயர். இதில் 90% புரதம் அடங்கியுள்ளது.

Casoni test: நீர்க்கட்டிச் சோதனை: கிருமி நீக்கிய நோய் நீர்த் தேக்கத் திரவத்தை 0.2மி.லி. அளவு ஊசி மூலம் செலுத்தி செய்யப்படும் சோதனை. வெண்ணிறக் கொப்புளம் தோன்றுமானால், அது நோய் நீர்த் தேக்கக் கட்டி இருக்கிறது என்பதைக் குறிக்கும்.

castor oil: விளக்கெண்ணெய், ஆமணக்கு நெய்: ஆமணக்கு விதையிலிருந்து எடுக்கப்படும் எண்ணெய். குடலிளக்க மருந்தாகவும், மசகு எண்ணெயாகவும் பயன்படுகிறது. வேனல் கட்டி, புண் ஆகியவற்றுக்கு துத்தநாகக் களிம்புடன் சேர்த்து மருந்தாகப் பயன்படுத்தப்படுகிறது.

castration: விரை நீக்கம், ஆண்மை நீக்கம், காயடித்தல்: ஆண்களின் விரையை அல்லது பெண்களின் கருப்பையை அறுவைச் சிகிச்சை மூலம் நீக்குதல். இயக்கு நீர் (ஹார்மோன) சார்நதுள்ள புற்றுநோய்க்கான சிகிச்சையின் ஒரு பகுதியாக இவ்வாறு செய்யப்படுகிறது.

catabolism (or KATABOLISM): உயிர்ப் பொருள் மாறுபாடு; வளர்சிதை மாற்றம்; சிதைவியம்: உயிரியச் சிதைவு; உயிர்ப் பிராணியின் உடலில் ஏற்படும் தொடர்ச்சியான வேதியியல் வினைகள். இந்த வினைகளினால், உணவாக உட்கொள்ளப்படும்

சிக்கலான பொருள்கள், எளிமையான பொருள்களாகப் பகுக்கப்படுகின்றன. அப்போது ஆற்றல் வெளிப்படுகிறது. இந்த ஆற்றல் உடலின் உயிர்ப் பொருள் கட்டமைப்புக்கும் பிற நடவடிக்கைகளுக்கும் இன்றியமையாதவை.

catalase: ஊக்குபொருள்: மனிதர் உயிரணுக்களில் ஹைட்ரஜன் பெராக்சைடு முறிவினை ஊக்குவிப்பதற்காகவுள்ள ஒரு செரிமானப் பொருள் (என்சைம்) நொதி

catalysis: இயைபியக்க ஊக்குவிப்பு: தான் மாறாமலே மற்றப் பொருள்களில் வேதியியல் மாற்றம் உண்டாக்கத் துணை செய்தல்.

catalyst: இயைபியக்க ஊக்கி; வினையூக்கி: கிரியா வினையூக்கி; ஊக்கி: இயைபியக்கத்தை ஊக்குவிக்கும் ஒரு மருந்து. இது இந்த வினையினபோது தான் எந்த வித மாற்றமும் அடைவதில்லை.

cataplasm: மரப்பசை; பற்று: வீக்கத்திற்குக் கட்டுகிற மரப்பசை.

cataplexy: அசைவற்ற நிலை; துயிற்சோர்வு: கடுமையான மன அதிர்ச்சி அல்லது அச்சம் போன்ற உணர்ச்சியினால் தசை விறைப்பு உண்டாகி ஏற்படும் அசைவற்ற நிலை. இந்த நிலையினபோது நோயாளி நினைவுடனேயே இருப்பார்.

cataract: கண் புரை நோய் (கண் படலம்); விழிப்புரை; புரை: முதுமை காரணமாகக் கண்ணின் விழித் ஆடியில் வெண்படலம் ஏற்படுவதால் பார்வை மங்குதல். இது பிறவி நோயாகவோ, முதுமை, நோய், வளர்சிதை மாற்றக் கோளாறுகள், நீரிழிவு காரணமாகவோ ஏற்படலாம்.

catarrh: மூக்கடைப்பு; தடுமன்; சளி மூக்கு; கபக் கட்டு: தடிமன்;

நீர்க் கோப்பு; சளிச்சவ்வு அழற்சி.

catgut : நரம்பிழை; தையல் நரம்பு; விவங்கின் குடல், தசைநாளங்களிலிருந்து இழைக்கப்படும் நரம்பிழை அல்லது நரம்புக் கம்பி.

catharsis : கசடு நீக்கம்; தூய்மையாக்கி; (குடல்) கழுவுல் : வயிற்றிளக்கம்; பேதி; குடல் கசடு நீக்கம், உளவியலில். மன நோயாளியின் உணர்ச்சியைத் தூய்மைப்படுத்துதல்.

catheter : ஊடு குழல்; வடிகுழாய்; வடிகுழல் : நீர்மம் அல்லது வாயுக்களை உடற் குழாய்களில் ஏற்றவோ வடிய விடவோ உதவும் குழல். இது ரப்பர், நெகிழ்வுக் கண்ணாடி, வெள்ளி போன்ற உலோகங்கள், குழைமப் பொருள்கள் ஆகியவற்றால் தயாரிக்கப்படுகின்றன. அண்மையில், இழைம ஒளியியல் இதய இறக்குங் குழல் கண்டு பிடிக்கப்பட்டுள்ளது. இதிலுள்ள ஒளித்துடிப்புகளைக் கொண்டு இரத்தத்தில் ஆக்சிஜனின் பூரித அளவைக் கணக்கிடலாம்.

catheterization : இறக்குங் குழல் அளவிடு; குழல் செலுத்துகை : சிறுநீர்ப்பை, இதயக் குழாய், நரம்புகள் ஆகியவற்றை இறக்குங் குழலை இறக்கி அழுத்தத்தை அளவிடுதல்.

cat scratch fever : பூனைக் கீறல் காய்ச்சல். பூனை பிறாணடுவதால் உண்டாகும், கிருமியினால் பரவும் நோய் இந் நோய் கண்டவர் களுக்கு, பூனை பிறாண்டிய ஒரு வாரத்திற்குப் பிறகு காய்ச்சலும் கரப்பி வீக்கமும் ஏற்படும்.

cauda : வால் : ஒரு வால் அல்லது வால போன்றதொரு துணையுறுப்பு.

caudal anaesthetic : வால் வழி செலுத்தும் மயக்க மருந்து ; இடுப்பு மூட்டு முக்கோண எலும்பிலுள்ள

வால் குழாயின் வழியாகச் செலுத்தப்படும் மயக்க மருந்து.

caul : தலைக் கவச மென்தோல் : மகப்பேற்றின் போது குழந்தை தலையைக் கவிந்துள்ள மென்தோல்.

cauliflower ear : பூக்கோகக் காது : குத்துச் சண்டையின் காயங்களினால் நிலையாகத் தடிப்புப்பெற்று விட்ட காது.

cauliflower growth : பூக்கோக வளர்ச்சி: விரைந்து பரவக் கூடிய, தன்னியல்பாக வளரத்தக்க புற்று நோய் வகை. பாதிக்கப்பட்ட பரப்பில் இது திடீரென ஒரு வீண் தசைத் திரட்சியாக எழுகிறது.

causalgia : தோல் நரம்பு வலி; எரிச்சல் வலி; எரிக்குத்து வலி : தோலைச் சார்ந்த நரம்பில் ஏற்படும் புற அதிர்ச்சிப் புண்ணிலிருந்து உண்டாகும் கடும் வேதனை தருகிற நரம்பு வலி. இதனைத் 'தன்னியல்புப் பிரிவு வலி' என்றும் கூறுவா.

caustic : கடுங்காரம்; எரிகாரம்; எரி : உயிர்ப் பொருளான இழைமங்களை அரிததுத் தின்னும் எரிச்சல் தரும் பொருள். ஆறிவரும் புணமீது முதலில் உருவாகும் புது வளர்ச்சித் திசுக்கள், பாலுண்ணிகள் போன்ற மிகை வளர்ச்சிகளை நீக்குவதற்கு இது பயன்படுகிறது. கார்போலிக் அமிலம் கார்பன்டையாக்சைடுக் குழம்பு, வெள்ளி நைட்ரேட்டு ஆகியவை இவ்வகையைச் சேர்ந்த, மிகுதியாகப் பயன்படுத்தப்படும் பொருள்களாகும்.

cauterize. சூடு இடுதல்; தீய்த்தல்; மின்வழித் தீய்த்தல்; மின் எரிவு : ஒரு சூட்டுக்கோல் கொண்டு புண்ணைச் சுட்டுத் திசுக்களை அளித்தல்; கார்ப் பொருளினால் புண்ணைச் சுட்டுத் திசுக்களை அளித்தல்

cavernous. குடைவான : ஆப்பு எலும்பின் இருபுறமும் உள்ள,

உள்நாளக் குருதிக்குரிய குடைவான எலும்பு உட்புழைவழி. இது உதடுகள், மூக்கு, கண்குழிகள் ஆகியவற்றிலிருந்து இரத்தத்தை வடிக்கிறது. இந்தப் பகுதிகளில் ஏற்படும் குருதி நச்சுப்பாட்டினால், குடைவு எலும்பு வழி அழற்சி உண்டாகிறது.

cavitation : திண் பொருள் குழிவுகள்; பொந்தாதல் : நுரையீரல் காச நோயில் ஏற்படுவதுபோல குழிவுகள் தோன்றுதல்.

cavitron : கேவிட்ரான் : 'செவிப் புலன் கடந்த ஒலியலை அறுவைச் சிகிச்சை உடல் நீர் வாங்கி' என்ற கருவியின் வாணிகப் பெயர்

cavity : உட்குழிவு; புண்குழி; வளை; பொந்து; குழிவு; ஓர் அடைப்புக்குள் உள்ள ஓர் உட்புழை அல்லது துளை அடிவயிற்று உட்குழிவு என்பது உதரவிதானத்திற்கும் கீழே உள்ளது. மண்டையோட்டு உட்குழிவு என்பது மூளை பாதுகாப்பாக வைக்கப்பட்டுள்ள எலும்புக் கூண்டு ஆகும். மூக்கில் உள்ள உட்குழிவை மூக்கின இரு துளைகளின் இடைப பகுதி இரு பாதுகளாகப் பிரிக்கிறது

CCU இதயக் கவனிப்புப் பிரிவு : இதயக் கோளாறுகளுக்குத் தீவிரச் சிகிச்சையளிக்கும் பிரிவு.

CDH : இடுப்பு மூட்டு இடப்பெயர்வு : பிறவியிலேயே இடுப்பு மூட்டு இடம் பெயர்ந்திருத்தல்.

cedilanid. செடிலானிட் லானாட் டோசைட்-C என்ற மருந்தின் வாணிகப் பெயர்.

cedocard : செடோகார்ட் : சோர் பிடெனிட்ரேட் என்ற மருந்தின் வாணிகப் பெயர்

ceftriaxone: செஃப்ட்ரியாக்சோன் : மேகவெட்டை நோயைக் குணப்படுத்தப் பயன்படுத்தப்படும் செஃப்ராலோஸ்பெரின் என்னும் மருந்து.

cefuroxime : செஃபுரோக்ஸிம் : பெனிசிலினை எதிர்க்கும் நுண்ணுயிரிகளுக்கு எதிராகப் பயன்படுத்தக்கூடிய ஒருவகை மருந்து.

calbenin : செல்பெனின் : மெத்திசிலின் என்ற மருந்தின் வாணிகப் பெயர்.

celevac : செலிவாக் : மெத்தில் செல்லுலோஸ் என்ற மருந்தின் வாணிகப் பெயர்.

cell : ஒருயிரணு : ஓர் உட்கருவைக் கொண்டுள்ள ஒரு நுண்ணிய ஊன்மம். இரத்தச் சிவப்பணுக்கள் போன்ற சில உயிரணுக்களில் உட்கரு இருப்பதில்லை. வேறுசில உயிரணுக்களில் பல உட்கருக்கள் உள்ளன.

cellophane : பொதி பொருள் (செலோஃபேன்) : மரப்பசைச் சத்தினின்றும் செய்யப்படும் பளிங்கு நிறத் தாள் போன்ற பொதி பொருளின் வாணிகப்பெயர்

celimediated immunity உயிரணு இணக்க நோயத் தடைக்காப்பு : உயிரணு இடையீடாக இருந்து ஏற்படும் நோயத் தடைக்காப்பு

cellulitis : இழைம அழற்சி; புரையோடுதல்; உயிரணு அழற்சி : புறத்தோலுக்கு அடுத்ததுக கீழுள்ள இழைமத்தின் அழற்சி அல்லது வீக்கம்.

cellulose : மரக்கூறு (செல்லுலோஸ்) : செடியினங்களின் மரக்கட்டைகளுக்கும் பருத்தி போன்ற இழைமங்களுக்கும் உயர்மங்களின் புறத்தோட்டுக்கும் மூலமான பொருள்.

celsius : செல்சியஸ் : ஆண்டர்ஸ் செல்சியஸ் (1701-1744) கண்டுபிடித்த நூற்றளவையாகப் பகுக்கப்பட்ட நூற்றளவை வெப்பமானி.

cementum : பற்காரை : பல்லின் வேர்ப்பகுதியை மூடியிருக்கும்

கண்ணமாக மாறிய திகப்படுகை.
cursor : உஞ்சூர்வு; பகுத்
 தடக்கி : அகமனத்திலுள்ள விரும்
 பத்தகாத உணர்ச்சிச் சிக்கல்கள்
 உணர்த் தளத்தில் தோன்றாதபடி
 தடுக்கும் உஞ்சூர்வு.

central venous pressure : மை
 யச் சிரை அழுத்தம் : வலது
 துவாரத்திலுள்ள இரத்தத்தின்
 அழுத்த அளவு. இது ஓர் இறங்கு
 குழல், ஒரு காற்று அழுத்தமானி
 ஆகியவற்றின் உதவியுடன் அள
 விடப்படுகிறது.

centrifugal : விரிமை வளர்ச்சி;
 நடு விலகிய : மையத்திலிருந்து
 புறம் நோக்கி விரிவடையும் போக்
 குடைய நோய். பெரிய அம்மை
 (வைசூரி) நோயின் கொப்புளம்.
 இவ்வாறு விரிவடையும் தன்மை
 யுடையது.

centrifuge : விரைவேகச் சுழற்சி
 எந்திரம்; மைய விலக்கி : வெவ்
 வேறு எடைச்செறிவுள்ள பொருள்
 களை விரைவேகச் சுழற்சியினால்
 பிரிக்கும் எந்திரம்.

centripetal : குவிமையப் போக்
 குடைய; மைய நோக்கு அசைவு, மை
 யம் நோடு; நடு ஒன்றிய : மையத்தை
 நோக்கிச் செல்லும் போக்குடைய
 நோய். சின்னம்மை (தட்டம்மை)
 நோய்க் கொப்புளம் இத்தகைய
 தன்மைபுடையது.

centyl : சென்டில் : பெண்ட்ரோ
 ஸ்புளுவாசைட் என்னும் மருந்தின்
 வாணிகப் பெயர்.

cephalalgia : மண்டைக் குத்தல்;
 தலை வலி : தலையில் ஏற்படும்
 வலி; மண்டையிடி.

cephalexin : செஃபாலக்சின் : சிறு
 நீர்க் கோளாறுகளுக்கு வாய்வழி
 கொடுக்கப்படும் செஃபாலோரி
 டின் என்ற மருந்தின் வாணிகப்
 பெயர்.

cephal haematoma : மண்டைத்
 தோல் குருதிச் சேகரம்; மண்டை
 குருதிக் கட்டி : உச்சி வட்டக் குடு
 மித தோலின் எலும்படிச் சவ்வு
 களில் இரத்தம் சேகரமாதல்.

cephalic : தலை நோய் மருந்து;
 தலைப்பாகம்

cephalic index : தலைத் தகவளவு;
 மண்டையோட்டின் நீளத்துக்கும்
 அகலத்துக்கும் இடையேயுள்ள
 விழுக்காட்டுத் தகவளவு.

cephalitis : மூளை அழற்சி.

cephalocele : மூளைப் புடைப்பு
 முறிவு : மூளையின் பகுதியில் ஏற்
 படும் மூளைப் புடைப்பினை மண்
 டையோடு வழியாக முறிவு செய்
 தல்.

cephalometry : தலையளவு
 மானி : உயிருள்ள மனிதரின் தலை
 யின் அளவினை அளவிடுதல்.

cephaloridine : சிஃபாலோரிடின் :
 சிஃபாலோஸ்போரினிலிருந்து எடுக்
 கப்பட்ட ஓரளவு செயற்கையான
 உயிர் எதிர்ப்புப் பொருள்.

cephalosporin : சிஃபாலோஸ்போ
 ரின் : சார்டினியாவில் 1948
 இல் சாக்கடையிலிருந்து சேகரிக்
 கப்பட்ட ஒருவகைப் பசளை மண்
 ணிலிருந்த மண் கிருமிகளிலிருந்து
 தயாரிக்கப்பட்ட உயிர் எதிர்ப்புப்
 பொருள்களில் ஒரு பெருங்குழுமம்
 இதில் இருந்து தயாரிக்கப்பட்ட
 உயிர் எதிர்ப்புமருந்துகள் பலநோய்
 களின்சிகிச்சைக்குப்பயன்படுகிறது

cephradine : செஃப்ராடின் : சிறு
 நீர்க் குழாய்க் கோளாறுகளுக்கு
 முக்கியமாகப் பயன்படுத்தப்படும்
 ஒரு கலவை எதிர்ப்புப் பொருள்.
 இது பொதுவாக வாய்வழி கொடு
 கப்படுகிறது. ஊசி வழியாகச்
 செலுத்தும் மருந்தும் உண்டு.

carebellum : சிறுமூளை : தலை
 யின் பின்பக்கத்திலுள்ள மூளை
 யின் பகுதி. நுட்பமான தன்னியல்பு

அசைவுகளை ஒருங்கிணைப்பதும் நிற்பதைக் கட்டுப்படுத்துவதும் இதன் முக்கிய பணிகள்.

cerebral hemispheres : மூளைக் கோளங்கள் : மூளையின் இரு பெரும் பிரிவுகள்.

cerebralism : மூளைச் செயல் கோட்பாடு : மனத்தின் செயல்

cerebration : மூளை இயக்கம்; பெரு மூளையியக்கம்; மூளைத்திறன்; அறிதிறன் : மூளை செயற்படுதல்; மனதின் செயற்பாடு; எண்ணம்.

cerebritis : மூளையழற்சி; பெரு மூளையழற்சி.

cerebrospinal : மூளை - முதுகந் தண்டுத் தொடர்பு : மூளைக்கும்

முதுகந் தண்டு வடத்திற்கும் ஒருங்கேயுள்ள தொடர்பு.

cerebro-spinal fever : சள்ளி: மூளைப் போர்வை அழற்சி

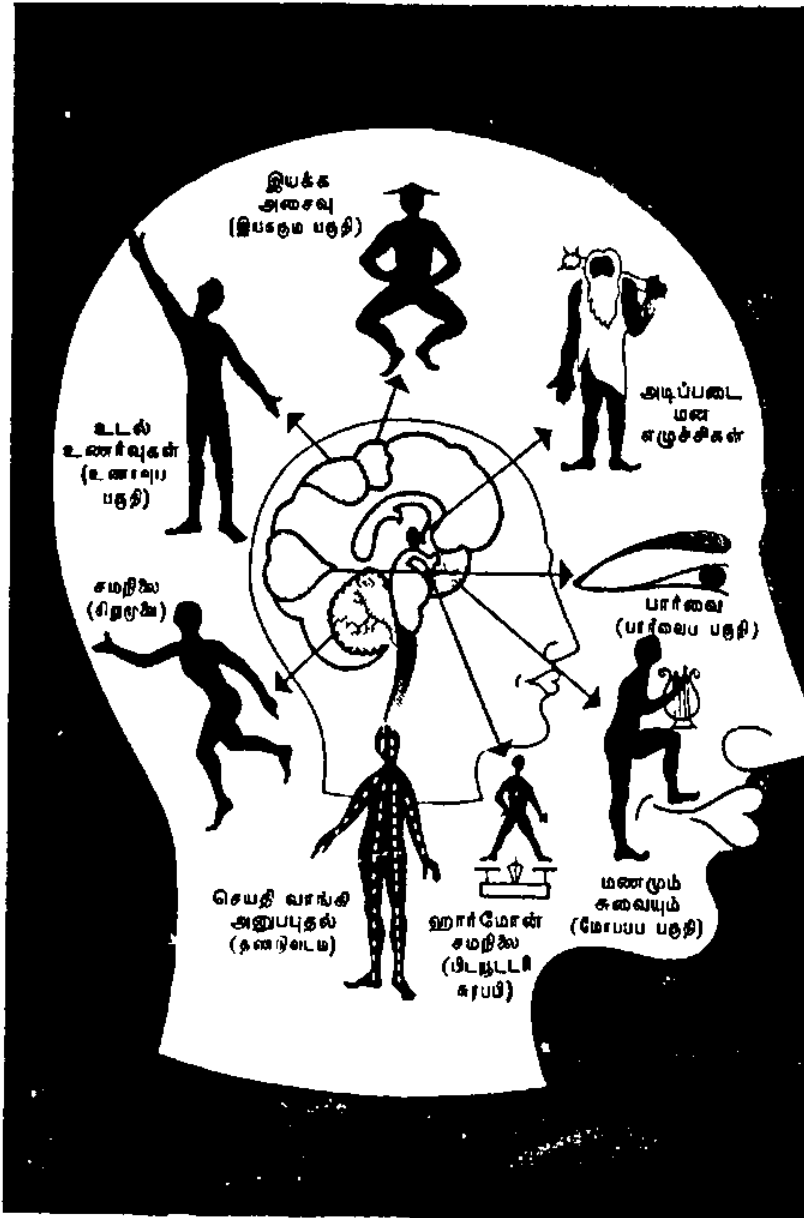
cerebro-spinal fluid : மூளைத் தண்டுவிட நீர்.

cerebro vascular : மூளைக் குருதிக் குழாய் தொடர்புடைய;

பெரு மூளை குருதிக் குழாய்: குருதிக் குழாயடைப்பு காரணமாக மூளையில் இரத்தம் பாய்தல் பாதிக்கப்படுதல்.

cerebrum : பெரு மூளை: தலையின் முன்பக்கமுள்ள பெருமூளை.

certified patients : சான்றளிக்கப்பட்ட நோயாளிகள் : 1956ஆம் ஆண்டு மனநலச் சட்டம் நடைமுறைக்கு வருவதற்கு முன்பு



மூளைச் செயல் கோட்பாடு

கொல்லாம் மூளையில் தான் தோன்றுகின்றன என்னும் கோட்பாடு.

மனநோய் மருத்துவமனையிலிருந்து தானாகவே வெளிச் செல்ல முடியாதிருந்த நோயாளிக்கு "சான்

றளிக்கப்பட்ட நோயாளிகள்” எனக் குறிப்பிட்டனர் இப்போது இவர்களை “இருத்தி வைக்கப்பட்ட நோயாளிகள்” என்கின்றனர்.

certified milk : சான்றளிக்கப்பட்ட பால் : என்புருக்கி நோய் (காசநோய்) கிருமிகள் தொடர்பற்றதெனச் சான்றளிக்கப்பட்ட பால்.

cerumen : காது அழுக்கு; காது குரும்பை; காது மெழுகு, குரும்பை; குரும்பி : புறக் காதுக் குழாயிலுள்ள தனிவகைச் சுரப்பிகளிலிருந்து வெளிப்படும், பழுப்பு நிற மெழுகு போன்ற அழுக்கு. இந்த அழுக்கினை எடுக்கப் பயன்படும் காதுக் குரும்பி.

cervical : கழுத்து சார்ந்த; கருப்பைக் கழுத்துசார் : ஓர் உறுப்பின் கழுத்துப் பகுதி சார்ந்த.

cervicectomy : கருப்பைக் கழுத்து அறுவை மருத்துவம்; கருப்பையகற்றல்; கருப்பை நீக்கல் . கருப்பைக் கழுத்தினை அறுத்தெடுக்கும் அறுவைச் சிகிச்சை.

cervicitis : கருப்பைக் கழுத்து அழற்சி, கருப்பை வாய் அழற்சி; கருப்பை அகற்றல் : கருப்பையின கழுத்தில் ஏற்படும் வீக்கம்.

cervix : கருப்பை வாய்; கருப்பைக் கழுத்து : ஓர் உறுப்பின் கழுத்துப் பகுதி. கருப்பையின் கழுத்து.

cetavlon : செட்டாவ்லோன் : செட்ரிமைடு என்ற மருந்தின் வாணிகப் பெயர்.

cetiprin : செட்டிப்ரின் : எமிப்ரோனியம் புரோமைடு என்ற மருந்தின் வாணிகப் பெயர்.

ceetrihex : செட்ரிஹெக்ஸ் : செட்ரிமைடு என்ற கலவை மருந்தின் வாணிகப் பெயர்.

cetrimide: செட்ரிமைடு: நுரைக்கும் இயல்புள்ள ஒருவகை நோய் நுண்மத் தடை மருந்து. காயங்கள், தீச்சுட்ட புண்கள், தோலில் கிருமி நீக்கம் செய்தல் ஆகியவற்றுக்குப் பயன்படுகிறது.

chalazion : கண் சுரப்பிக் கட்டி; இமைப் புருடு : கண்ணிலுள்ள ‘மெய்போமியன்’ என்ற சுரப்பிகளில் ஏற்படும் கட்டி.

chalk : சீமைச் சுண்ணாம்பு : உள் ளூரில் கிடைக்கும் கால்சியம் கார்பொனேட். உணவுப் பாதைப் புணனுக்குப் புளிப்பகற்றும் மருந்துகளிலும், வயிற்றுப் போக்குக்குச் செறிவுப்பு மருந்துகளிலும் பயன்படுத்தப்படுகிறது.

chalone : செயல் தடுப்புக் கசிவு : செயல் தடுக்கும் உட்கசிவு.

chancre : கிரந்திப் புண்; வன்கிரந்தி : மேகப் பிளவை. நிணநீர்ச் சுரப்பிகளின் வீக்கத்தால் உண்டாகிறது.

chancroid : கிரந்தி போன்ற புண் தொற்றுக் கிரந்தி, பால்நோய்க்கட்டி; மென்கிரந்தி : தொற்று மூலமாக மட்டுமே வரும் கிரந்திநோய். இதனால் ஆண்குறியிலும் பெண்களின் கருவாயிலும் வலியுடன புண்கள் உண்டாகின்றன. வன்கிரந்தியில் அவ்வளவாக வலியிருக்காது.

character : பண்பு; நடத்தை; இயல்பு : ஒருவரின் ஒட்டுமொத்த மன இயல்புகள்; குறிப்பாக அவரது நடத்தைமுறை நோயாளியின் இயல்பான நடத்தையிலிருந்து மாறுபட்ட விசித்திர நடத்தை முறையாக வெளிப்படுவது நோய்க்குறியாக இருக்கலாம் வழக்கமாக மரியாதைக்குரியவராக நடந்து வந்தவர் இழிவாக நடந்து கொள்ளுதல் மனநோய் மூளை நோயின் காரணமாக இருக்கலாம்.

charcoal : மரக்கரி : கரிமப் பொருள்களை, அடைக்கப்பட்ட ஒரு பாத்திரத்தில் உயர்ந்த வெப்ப நிலையில் எரிப்பதால் எஞ்சியிருக்கும் கரிப்பொருள். இது, ஆவி உறிஞ்சவும், மணம் அகற்றவுமான இயல்புடையது. எனவே, இது மருந்துகளில் பயன்படுத்தப்படுகிறது.

charcot's joint : சார்க்கோட் மூட்டு : இயங்குகிற உடலுறுப்பு களில் ஒரு மூட்டு ஒத்தியங்க முடியாமல் முற்றிலுமாகத் தாறுமாறாக இருத்தல். இந்த நிலையில் நோவு இருப்பதில்லை.

cheilitis : உதடு வீக்கம்; உதட்டழற்சி : உதடுகள் வீங்கியிருக்கும் நிலை.

cheiloplasty : உதட்டு அறுவை மருத்துவம் : உதட்டின் மீது செய்யப்படும் ஒட்டுறுப்பு அறுவைச் சிகிச்சை.

cheilosis : வாய் வெடிப்பு, கடைவாய்ப்புண்; கடைவாய் வெடிப்பு : வாயின் கோணங்கள் மெலிந்து நலிவுறுதல். பின்னர் வெடிப்புகள் ஏற்படலாம். ரிபோஃபிலேவின் குறைபாட்டினால் இது உண்டாகலாம்.

cheiropompholyx : கைக் கொப்புளம் : கைகளின் தோலில் முக்கியமாக விரலில் ஒரே மாதிரியாகப் கொப்புளங்கள் தோன்றுதல். இதனால் நுண்ணிய குமிழ்கள் உண்டாகி, அவற்றில் எரிச்சலும் ஏற்படும். பாதங்களிலும் இதுபோன்ற கொப்புளங்கள் உண்டாகும்.

chelation : குறட்டித்தல் : சில உலோக அயனிகளை தங்கள் மூலக் கூற்றுக் கட்டமைப்பினுள் நிலைப்படுத்துகின்ற கரையக் கூடிய கரிமப் பொருள்கள், நச்சுணவு நேர்வுகளில் இதனைக் கொடுக்கும்போது அவ்வாறு உருவாகும் புதிய கூட்

டுப் பொருள், சிறுநீர் வழியாக வெளிவருகிறது.

chemonucleolysis : இயக்குநீர் செலுத்தல் : ஓர் இயக்குநீரை (என்சைம்), அதனைக் கரையும்படி செய்வதற்காக, எலும்பற்ற வட்டினுள் ஊசி மூலம் செலுத்துதல்.

chemoprophylaxis : வேதியியல் முற்காப்பு நோய்த் தடுப்பு : வேதியியல் பொருள்களைக் கொடுத்து, நோய் வராமல் (அல்லது நோய் மீண்டும் தாக்காமல்) தடுத்தல்.

chemopsychiatry : மருந்தியல் மன நோய்ச் சிகிச்சை : மருந்து மூலம் மனநோயைக் குணப்படுத்தும் முறை.

chemoreceptor : வேதியியல் இணைப்புப் பொருள்; வேதியியல் பொருளேற்பி; வேதியேற்பி : உயிருள்ள உயிரணுவிலுள்ள ஒருவேதியியல் இணைப்புப் பொருள். இது வேறு சில வேதியியல் பொருள் களுடன் இணையும் நாட்டமும், திறனும் உடையது.

chemosis : இமை வீக்கம்; தண்டு நரம்பிணைப்பு அழற்சி : புடைத்த தண்டு நரம்பின் மேல்முனை இணைப்பில் ஏற்படும் இழைம அழற்சி அல்லது வீக்கம்.

chemotaxis : உயிரணு இயக்கம்; வேதியீர்ப்பு : வேதியியல் தூண்டு தலுக்கிணங்க குறிப்பிட்ட திசையில் உயிரி முழுமையாகப் பெயர்ந்து செல்லும் இயக்கம்.

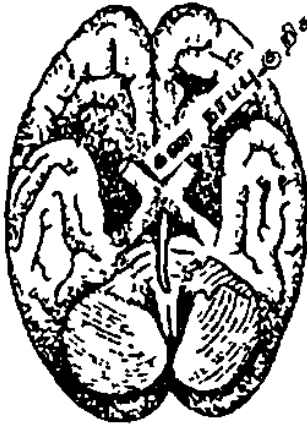
chemotherapy : வேதியியல் பொருள் மருத்துவ முறை; வேதி : நோய் உண்டாகும் கிருமிகளை அழிக்கும் திறனுள்ள வேதியியல் சேர்மத்தைக் கொண்டு நோய் குணப்படுத்தும் முறை.

chendol : செண்டோல் : செனோடியாக்சிக்கோலிக் அமிலத்தின் வானிகப் பெயர்.

chenodeoxycholic acid: செனோடியாக்சிக்கோலிக் அமிலம்: பித்த நீரில கலந்துருக்கும் ஒரு துப்புரவுப் பொருள். பித்தப் பையில் விளையும் கல்போன்ற கடும பொருளைக் கரைப்பதற்கு வாய்வழி இது உட்கொள்ளப்படுகிறது.

cheyne - stokes respiration: சுவாசச் சுழற்சி: சுவாசம் ஏறியும் இறங்கியும் வரும் சுழற்சி சில சமயம் மூச்சுவிடுதல் மிக வேகமாக நடைபெறும்; வேறு சமயம், சுவாசம் மிக மெதுவாக நடைபெறும்.

chiasma: கண் நரம்புக் குறுக்கீடு, பிணைப்பு; குறுக்குக் கூட்டு: கண்



கண் நரம்புகளுக்கீடு

நரம்புகள் 'X' வடிவில் குறுக்காகச் சந்தித்தல்.

chicken - pox: சின்னம்மை, தட்டம்மை; பயற்றம்மை, நீர்க்கொள்வான்: இது முதலில் இடுப்பில தோன்றி சிறுசிறு கொப்புளங்களாக வெடிக்கும் இவை பொருக்காடி. தழும்பு இன்றி ஆறியீடும்.

chikun gunya: இரத்தப் போக்குக் காய்ச்சல் (சிக் குன் குன்யா): வெப்ப மண்டலங்களில் கொசுவினால் உண்டாகும் ஒருவகை இரத்தப் போக்கு ஏற்படும் காய்ச்சல் வகையில் ஒன்று.

chilblain: குளிர்க் கொப்புளம்; பனி வெடிப்பு: கடுங்குளிரினால் ஏற்படும் கன்னிய கைகால் கொப்புளம். இதனால் கடுமையான நமைச்சல ஏற்படும்.

child mishandling: குழந்தை உருக்குலைவு நோய்: குழந்தையை உருக்குலையும்படி செய்யும் நோய்.

chimney sweep's cancer: புகை போக்கி ஒற்றடைப் புற்றுநோய்: புகை போக்கியில் படியும் ஒற்றடை போன்று விதைப்பையில் உண்டாகும் புற்றுநோய் வகை.

chinese restaurant syndrome: சீன உணவக நோய்: மோனோசோடியம் குளுட்டாமேட் உண்பதால் உணவுக்குப் பின்னர் உண்டாகும் வயிற்றுக் கோளாறு.

chiniofon: சினியோஃபான்: நோய்த் தடுப்பு மருத்துவத்திலும் கடுமையான வயிற்றுப் பூச்சி நோய்க்காகவும் பயன்படுத்தப்படும் வயிற்றுப் பூச்சிக் கொல்லி மருந்து.

chiropodist. கால்நோய் மருத்துவர்; விரல் உகிரர்: காலின காய்ப்பு, விரல் கணு வீக்கம், மெய்க்குரு போன்ற நோய்களுக்குச் சிகிச்சையளிக்கும் மருத்துவர்.

chiropody: கால்நோய் மருத்துவம்: காலின் காய்ப்பு, விரல கணு வீக்கம், மெய்க்குரு முதலியவற்றுக் கான மருத்துவம்.

chiropractic: வர்ம மருத்துவர்; கரப் பொருத்து: தண்டெலும்பில் தடவி நரம்புகளின் செயற் தடுப்பு நோவினைக் குணப்படுத்தும் முறை.

chiropractor: வர்ம மருத்துவம்; கரப் பொருத்தர்: தண்டெலும்பில் தடவி நரம்புகளின் செயல் தடுப்பு நோவினைக் குணப்படுத்தும் மருத்துவர்.

chlamydiae: தின்தோல் சிதல் நோய்க் கிருமி: பறவைகளிடமும், மனிதரிடமும் தின்தோல் சிதல் நோய் உண்டாகும் நோய்க்கிருமி போன்ற நுண்ணுயிரிகள். இத்

நோயில் சிலவகை, பறவைகள் மூலம் மனிதருக்குப் பரவுகிறது. பாலுறவு வழியாகவும் இந்நோய் பரவுகிறது. இந்நோய் கண்ட குழந்தைகள் அதிக அளவில் பிறக்கின்றன. இது கண்ணிமை அரிப்பு நோய்க்கும் காரணமாக இருக்கிறது.

chloasma: தவிட்டுப் படை; மங்கு: தோலில், முக்கியமாக முகத்தில், பொன் தவிட்டு நிறத்தில் படரும் படை நோய். பெண்களுக்குக் கருவுற்றிருக்கும்போது இது உண்டாகிறது.

chloral hydrate: குளோரல் ஹைட்ரேட்: நரம்புத் தளர்ச்சியினால் உறக்கமினமை ஏற்படும் போது கொடுக்கப்படும் விரைவாகச் செயற்படும் சமனப்படுத்தும் மருந்து.

chloralism: குளோரின் உலர் வெறியப் பழக்கம்: குளோரின் (பாசிக) உலர்வெறியம் தரும் மயக்கக் கோளாறு.

chlorambucil: குளோரம்புசில்: அறுவைச் சிகிச்சையின் போது நோய்க் கிருமித் தடை மருந்தாகப் பயன்படுத்தப்படும் மருந்து.

chloramphenicol: குளோராம்பெனிக்கோல்: அநேகமாக வாய் வழியாகக் கொடுக்கப்படும் உயிர்க்கொல்லி மருந்து நச்சுக் காய்ச்சல (டைபாயடு)போன்ற நோய்களுக்குப் பயன்படுத்தப்படுகிறது.

chlorcyclizine: குளோர்சைக்ளின்: புண்ணுண்டாகிய இடத்தில் இரத்தத்தில் விழுப்புப் பரவிச் செயலாற்றாமல் தடுக்கும் மருந்துகளில் ஒன்று. இதனை 'எதிர் விழுப்புப் பொருள்' என்றும் கூறுவர். பயண நோய்க்கும் இது பயன்படுகிறது.

chlordiazepoxide: குளோர்டையாசிப்பாக்சைடு: மன இறுக்கம்

ஆகியவற்றைக் குணப்படுத்தும் மருந்து. தசையைத் தளர்ச்சியடையச் செய்யும் குணமும் உடையது. இதனை வாய்வழியாகவோ ஊசி மூலமாகவோ செலுத்தலாம்.

chlorexolone: குளோரெக்ஸோலோன். சிறுநீர் கழிப்பதைத் தூண்டும் மருந்து.

chlorhexidine: குளோர்ஹெக்சிடின்: பலவகைப் பாக்டீரியாக்களுக்கு எதிராகப் பயன்படுத்தப்படும் நுண்ணுயிரிகளைக் கொல்லும் கரைசல் மருந்து.

chlorine: குளோரின் (பாசிகம்): நிற நீக்க. நோய்க்கிருமித் தடைக் காப்பு, போருக்குரிய நச்சு வாயு ஆயுதங்கள் ஆகியவற்றில் நெஞ்சு திணற அடிக்கும், காரமணமுடைய வாயுவடிவத் தனிமங்களில் ஒன்று. இது பசுமஞ்சள் நிறமுடையது.

chlorine water: குளோரின் கரைசல்.

chlormethiazole: குளோர்மெத்தியாசோல: உறக்க மூட்டு மருந்து. மருந்துறைகளாகவும், ஊசி மருந்தாகவும் கிடைக்கிறது. இது மன உளைச்சலைத் தணிக்கக் கூடியது.

chlorocresol: குளோரோக்ரிசால்: பாக்டீரியாக்களைக் கொல்லும் மருந்து. ஊசி மருந்துக் குமிழ்களைப் பாதுகாப்பாக வைக்கப் பயன்படுகிறது.

chlorodyne: குளோரோடின்: அபினிசசுதது, ஈதர், குளோரோஃபார்ம் ஆகியவை கலந்த ஒரு கரைசல். இது உறக்கமூட்டும் மருந்தாகப் பயன்படுகிறது.

chloroform: மயக்க மருந்து (குளோரோஃபார்ம்): எளிதில ஆவியாகும், இனிமை கலந்த சுவையுடைய, நிறமற்ற உணர்ச்சியகற்றும் நீர்மம்.

chloroma : குளோரோமா; பசும் புத்து : முகத்திலும், மண்டையோட்டிலும், முள்ளெலும்புகளிலும் எலும்புகளை மூடியுள்ள சவ்வின்மீது உண்டாகும் பசுமஞ்சள் நிறமுடைய வளர்ச்சிகள்.

chloromycetin : குளோரோமைசெட்டின் : நச்சுக் காய்ச்சல், முதுகந்தண்டு நோய், மூளை அதிர்ச்சி ஆகியவற்றில் பயன்படுத்தப்படும் குளோராம்ஃபெனிக்கோல் என்ற மருந்தின் வாணிகப் பெயர்.

chlorophyll : பச்சையம்; பச்சை நிறமிகள் : தாவரங்களில் ஒளிச் சேர்க்கை நடைபெறுவதற்கு உதவுகிற பசியநிறப் பொருள். இப்போது இது செயற்கையாகத் தயாரிக்கப்பட்டு, மணமகற்றும் பொருளாகப் பயன்படுத்தப்படுகிறது.

chloroquine : முறைக் காய்ச்சல் மருந்து (குளோரோக்வினின்) : முறைக் காய்ச்சலில் (மலேரியா) பயன்படுத்தப்படும் மருந்து. கொள்ளை நோய் பரவும் பகுதிகளில் உப்புடன் இது கலக்கப்படுகிறது. வீக்கத்தைக் குறைக்கும் தன்மையும் கொண்டது.

chlorosis : பசலை நோய் : இளம் பெண்களிடம் பசுமை நிறம்படரும் சோகை என்ற பசலைத் தளர்ச்சி நோய்.

chloroxylenol : குளோரோக்ஸைலினால் : நோய் கிருமிக் கொல்லியாகப் பயன்படுத்தப்படும் ஒரு வகை மருந்து.

chlorpromazine : குளோர்ப்ரோமாசின் : மிகுந்த மருந்தியல் விளைபுரியக்கூடிய ஒரு மருந்து. இது தூக்க மருந்தாகவும், வாந்தித் தடுப்பு மருந்தாகவும், வலிப்பு நோய் எதிர்ப்பு மருந்தாகவும், குருதியழுத்தம் குறைக்கும் மருந்தாகவும் பயன்படுகிறது. உள

வியல் கோளாறுகளின் போது பயன்படுத்தத்தக்க சிறந்த மருந்து.

chlorpropamide : குளோர்ப்ரோப்மைட் : நீரிழிவு நோய்க்குக் கொடுக்கப்படும் மருந்து. டயாபிஸீஸ், மெலிட்டாஸ் போன்றவை இவ்வகையைச் சேர்ந்தவை.

chlorprothixene : குளோரோப்ரோத்திக்சின் : ஒருவகை நோவகற்றும் மருந்து. முரண் மூளை நோய்களின்போது பயன்படுத்தப்படுகிறது. ஆனால், நீண்டகாலம் சிகிச்சையளிக்கும்போது இது அவ்வளவாகச் செயற்படுவதில்லை.

chlortetracycline : குளோர்டெட்ராசைக்ளின் : டெட்ராசைக்ளின் மருந்தின் ஒருவகை

chlorthalidone : குளோத்தாலிடோன் : சிறுநீர் கழிவதைத் தூண்டுவதற்கு வாய்வழி கொடுக்கப்படும் மருந்து. இது ஒருநாள் விட்டு ஒருநாள் கொடுக்கப்படுகிறது. இது 48 மணிநேரம் செயற்படக் கூடியது.

chocolate cyst : சாக்கலேட் நீர்க்கட்டி; சாக்கலேட் பந்து : கருப்பையின் உட்புறச் சவ்வில் ஏற்படும் நீர்க்கட்டி. இது நிலை மாறிய இரத்தத்தைக் கொண்டிருக்கும். இது பெரும்பாலும் பெண் கருப்பையில் உண்டாகிறது.

cholaemia : பித்தசோகை : குருதியில் பித்தநீர் தேங்குவதால் உண்டாகும் நோய்.

cholagogue : பித்தபேதி மருந்து; பித்தநீர் ஒட்ட ஊக்கி : குடலுக்குள் பித்தநீர் பாய்வதை அதிகரிக்கும் மருந்து.

cholangiography : பித்தநீர் நாள ஊடுகதிர்ப் படம்; பித்தக குழாய் வரைவி : கல்லீரல், பித்தநீர் நாளங்களைப் பரிசோதனை செய்த ஊடுகதிர் (எக்ஸ்ரே) படம். ஊடுகதிர் ஊடுருவாத பொருளினால் வாய்வழியே கொடுத்து, நேரடியாக

ஊசிமூலம் செலுத்தியும் இந்தப் படம் எடுக்கப்படுகிறது.

cholangiohepatitis : பித்த நீர் நாள லீக்கம் : நுரையீரல், பித்த நீர் நாளங்களில் ஏற்படும் லீக்கம்.

cholecystectomy : பித்தப்பை அறுவை மருத்துவம்; பித்தப்பை லீக்கம் : பித்தநீர்ப்பையினையும், சிறு குடலினையும் அறுவை செய்து அப்புறப்படுத்துதல்.

cholecystitis: பித்தப்பை அழற்சி: பித்தநீர்ப்பையில் உண்டாகும் லீக்கம்.

cholecystoduodenostomy : பித்தப்பை-முன்சிறுகுடல் பிணைப்பு : பித்தநீர்ப்பைக்கும், முன் சிறுகுடலுக்குமிடையில் ஒரு பிணைப்பை ஏற்படுத்துதல். பொதுப் பித்தப்பை நாளத்தில் அழற்சி அல்லது அறுவைச் சிகிச்சை காரணமாக நெரிசல் கோளாறு ஏற்படும் போது இந்தப் பிணைப்பு ஏற்படுத்தப்படுகிறது.

cholecystography : பித்தப்பை ஊடு கதிர்ப்படம்; பித்தப்பை வரைவி : ஊடுகதிர் ஊடுருவாத பொருளை கொடுத்தபின்பு பித்தநீர்ப்பையினை ஊடு கதிர்ப்படம் மூலம் பரிசோதனை செய்தல்.

cholecystojejunostomy: பித்தப்பை-இடைச் சிறுகுடல் பிணைப்பு : பித்தநீர்ப்பைக்கும் இடைச் சிறுகுடலுக்கும் (நடுச்சிறுகுடல்)இடையில் ஒரு பிணைப்பை ஏற்படுத்துதல். கணையத்தின் தலைப்பகுதியில் ஏற்படும் வளர்ச்சி காரணமாக உண்டாகும் மஞ்சட் காமாலை அடைப்பின்போது இது ஏற்படுத்தப்படுகிறது.

cholecystokin : கோல்கிஸ்டோக்கினின் : பித்தநீர்ப்பையைச் சுருங்கச் செய்கிற ஓர் இயக்குநீர் (ஹார்மோன்). மேற்குடல் சவ்வில் இது சுரக்கிறது.

cholecystolithiasis : பித்தப்பைக்கல் : பித்தநீர்ப்பையில் கல் போன்ற பொருள் உண்டாதல்.

cholecystostomy ; பித்தநீர் வடி குழல் அறுவைச் சிகிச்சை : பித்தநீர்ப்பைக்கும் அடிவயிறுப் பரப்புக்குமிடையில் அறுவைச் சிகிச்சை மூலம் ஏற்படுத்தப்படும் குழல் உறுப்பு. பித்தநீர்ப்பையிலிருந்து கற்களை அகற்றியபிறகு வடி குழல் அமைப்பதற்காக இது ஏற்படுத்தப்படுகிறது.

cholecystotomy: பித்தப்பை அறுவை, பித்தப்பை திறப்பு . பித்தநீர்ப்பையில் சிறுதுண்டு அறுத்தெடுத்தல்.

choledocholithotomy : பித்தக்கல் அறுவைச் சிகிச்சை : பொதுவான பித்தநீர் நாளத்திலுள்ள கல் போன்ற பொருளை அறுவைச் சிகிச்சை மூலம் அகற்றுதல்.

choledochostomy : பித்தநீர் வடிப்பு : பொதுவான பித்தநீர் நாளத்திலிருந்து ஒரு 'T' குழாய் மூலம் பித்தநீரை வடித்தெடுத்தல். கல் போன்ற பொருள் இருக்கிறதா என்று பரிசோதனை செய்தபிறகு இவ்வாறு செய்யப்படுகிறது.

choledochotomy : பித்தநீர் நாள அறுவை : பொதுவான பித்தநீர் நாளத்தில் அறுவை செய்தல்.

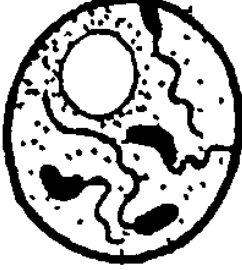choledyl : கோல்டில் : கோலின் தியோஃபிலினேட்டு என்ற மருந்தின் வாணிகப் பெயர்.

cholelithiasis : பித்தக்கற்கள்; பித்தக் குழல் கல் : பித்தநீர்ப்பையில் அல்லது பித்த நாளங்களில் கல்போன்ற பொருள்கள் இருத்தல்.

cholera : பித்தநீர்.

cholera : வான்திபேதி (காலரா) : கொள்ளை நோயாகப் பரவும் ஒரு கொடிய தொற்று நோய். கிழக்கு

நாடுகளில் மிகுதியாகக் காணப்படுகிறது. இந்நோய் கண்டவர் சூதிரிசெபு நுண்ணுயிர்களுக்கு அபரி



காலரா நோயக் கிருமி

மிதமாகத் தண்ணீர் கலந்த மலங்கழியும்; வாந்தியும் உண்டாகும். கைகால் நோவும் ஏற்படும். உடனடியாகச் சிகிச்சைசெய்யாவிட்டால் மரணம் உண்டாகும். மாசுபட்ட நீர், அளவுக்கு அதிகமான மக்கள் நெரிசல், சுகாதாரமற்ற சூழ்நிலை காரணமாக நோய்க் கிருமி பரவி பெருமளவு உயிர்ப்பலி ஏற்படுகிறது.

choleric temperament : சிடுசிடுப்பு; முன் கோபக் குணம் : எளிதில் சீற்றம் கொள்ளுகிற சிடுசிடுப்பான நடத்தைப் போக்கு இது, நான்குவகை நடத்தைப் போக்குகளில் ஒன்று.

cholericine : வேளிற்கால வாந்தி பேதி. வேளிற்காலத்தில் உண்டாகும் வாந்திபேதி நோய்.

cholestasis : பித்தநீர் அடைப்பு; பித்த ரீரோட்டத் தடை; பித்தத் தேக்கம் : பித்தநீர் பாய்வது குறைதல அல்லது அடைக்கப்படுதல். உள் கல்லீரல் பித்தநீர் அடைப்பு என்பது, தடுப்பு வகையைச் சேர்ந்த மஞ்சள் காமாலையினால் உண்டாகிறது.

cholesteatoma : காதுக் கழலை. கொலஸ்டிரால் அடங்கிய, பையில் அடைபட்டுள்ள, கடுமையாக இராத கழலை. இது பெரும்பாலும் நடுக்காதில் ஏற்படுகிறது.

cholesterol : கொழுப்பினி; கொழு வியம்; கொலஸ்டிரால் : கொழுப்புத் தன்மை வாய்ந்த படிசுப் போன்ற பொருள். முளை, நரம்புகள்

நுரையீரல், இரத்தம், பித்தநீர் ஆகியவற்றில் இது காணப்படுகிறது. அது எளிதில் கரைவதில்லை. இது பித்தநீர்ப்பையிலும் தமனிச் சுவர்களிலும் உறைந்து விடும். ஒளிபடும்போது, இது 'வைட்டமின்-D' என்ற ஊட்டச் சத்து ஆகிறது.

Cholesterosis : கொலஸ்டிரால் மிகைப் படிவு : கொலஸ்டிரால் அளவுக்கு அதிகமாகப் படிதல்.

cholestyramine : கொஸ்டிரால் பிசின் : குடலில் பித்தநீர் அமிலங்களுடன் இணைந்து கொள்கிற ஓர் அடிப்படையான அயனிப் பரிமாற்றப் பிசின். இவ்வாறு இணைத்து உண்டாகும் பொருள் ஈர்த்துக் கொள்ளப்படுவதில்லை. எனவே, இது இரத்தத்தில் கொலஸ்டிரால் அளவைக் குறைக்கிறது.

choline : கோலின் ; லெசித்தின் அசிட்டில்கோலின் போன்றவை யாக அமைந்துள்ள விலங்குத் திசுக்களில் காணப்படும் ஒரு வேதியியல் பொருள். இது வைட்டமின்-B தொகுதியின் ஒரு பகுதி எனக் கருதப்படுகிறது. இது உடல் வளர்ச்சிக்கு ஒரு காரணியாக அமைந்துள்ளது. நுரையீரலில் கொழுப்புப் படிவதை இது தடுக்கிறது பால் பொருள்களில் இது மிகுதியாகக் கிடைக்கிறது

choline magnesium trisalcylate : கோலின் மகனீசியம் டிரை சாலிசைலேட் ; சாலிசிலிக் அமிலத்தின் ஒருவழிப் பொருள். இது வீக்கத்தைக் கட்டுப்படுத்தும் தன்மை வாய்ந்த மருந்து.

choline theophyllinate : கோலின் தியே.பைலினேட் : இது ஒரு கூட்டுப் பொருள். இது பொதுவான விளைவுகளில், அமினோ ஃபைலிங் போன்றது. எனினும், விளைபுரிவதில், ஒழுங்காக இயங்காதது.

cholinesterase : கோலினெஸ்டெராஸ் : நரம்பு முனைகளில், அசிட்டிக் கோலினெஸ் நீரிடைச் சேர்மப் பிரிப்பு செய்து கோலினாகவும், அசிட்டிக் அமிலமாகவும் பிரிக்கும் ஒரு செரிமானப் பொருள் - நொதி.

chondritis : குருத்தெலும்பு வீக்கம்; குருத்தெலும்பு அழற்சி.

chondrodynia : குருத்தெலும்பு நோவு

chondrolysis : குருத்தெலும்பு கரைதல்.

chondroma : குருத்தெலும்புக் கழலை; குருத்தெலும்புக் கட்டி : குருத்தெலும்பில் உண்டாகும் கடுமையாக இராத கழலை இதனை அகற்றிய பின்பும் மீண்டும் ஏற்படலாம்.

chondromalacia : குருத்தெலும்பு மென்மையாதல்.

chondrosarcoma : குருத்தெலும்பு ஊன்ம வளர்ச்சி : குருத்தெலும்பில் ஏற்படும் உக்கிரமான ஊன்ம வளர்ச்சி.

chordee : ஆண்குறி விறைப்பு : ஆண்குறி கடும்தோஷுடன் விறைத்திருத்தல். இதனால் முத்திரக் குழாய் அழற்சியும் ஏற்படுகிறது.

chorditis : விந்து இழை வீக்கம்; விந்துக் குழல அழற்சி : விந்து இழை வீக்கம்.

chorea கல்கட்டுப்பாடலா வலிப்பு இது வலிப்பு வகையில் ஒன்று. நோயாளியின் கட்டுப்பாட்டுக்கு அப்பாற்பட்டு ஏற்படும் நோய். இதனை நடன வலிப்பு என்றும் கூறுவர்.

chorion : கருப்பைப் புறத்தோல்; கரு வெளியுறை; சவ்வுறை : கருப்பையைச் சுற்றியிருக்கும் புறச் சவ்வு.

chorionic villi : கருப்பை புறத்தோல் துய்யிழை : கருப்பையின்

புறத் தோலிலுள்ள மயிர்போன்ற இழை. இதிலிருந்து நச்சுக் கொடியின் முதிர் கருப்பகுதி உருவாகிறது.

chorionic villus biopsy : கருப்பைத் துய்யிழை ஆய்வு : பேறு காலத்திற்கு முந்திய பல்வேறு கோளாறுகளுக்காகக் கருப்பைப் புறத்தோல் துய்யிழையில் செய்யப்படும் உயிர்ப் பொருள் ஆய்வு.

chorioretinitis : கருவிழி வீக்கம் : கண்ணின் கரும் படலத்திலும் கண் விழியின் பின்புறத் திரையிலும் ஏற்படும் வீக்கம்

choroid : கண் கரும் படலம்; கருவிழிப் படல ஊடு சவ்வு : விழித்திரைப்படலத்தின் தொடர்ச்சியாக இருக்கும் கண் விழியின் பின்பக்கத்தின் நடுப்பகுதியில் ஆறில் ஐந்து பகுதியாக அமைந்துள்ள நிறமியான செல் குழாய்ப்படலம். இது வெளிப்புறம் வெண்விழிச் கோளத்தின் புறத்தோலுக்கும், உட்புறம் கண்விழியின் பின்புறத்திற்குமிடையில் அமைந்துள்ளது. இது ஒளிக் கதிர்கள் ஊடுருவுவதைத் தடுக்கிறது.

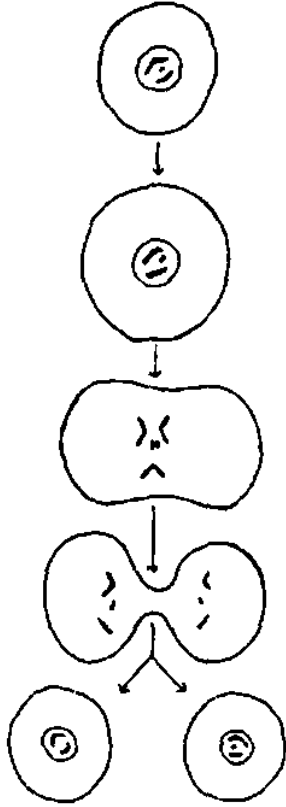
choroiditis : கண் விழி பின்படல அழற்சி; கருவிழி பின்படல அழற்சி : விழித்திரைப் படலத்தைப் பாதிக்கும் ஒரு சிதைவு மாற்றம்.

choroidocyclitis : கண் வீக்கம் : கண் கரும் படலத்திலும், கண்ணிமை இழை உறுப்பிலும் ஏற்படும்.

chromatogram : நிற ஆய்வுப் பதிவு; நிற வரைவு : நிறங்கள் பற்றிய ஆய்வின் முடிவுகளைப் பதிவு செய்தல்.

chromic acid : குரோமிக் அமிலம் : குரோமியமாக்கிய நரம்பிழையில் உறை பொருளாகப் பயன்படுத்தப்படும் 5% கரைசல். அதிக அடர்த்தி வாய்ந்த கரைசல்கள் கடுங்காரத் தன்மை வாய்ந்தவை.

chromosome: இனக்கீற்று; பண்புக் காரணித் தொகுப்பு, அணுக்குருமி:



இனக்கீற்று இரட்டித்தல்

உயிர்மப் பிளவுப் பருவத்தில் உயிரியலான பங்குகொண்டு இனமரபுப் பண்புகளைக் கொணடிருப்பதாகக் கருதப்படும் இனக்கூறின் கம்பியிழை போன்றபகுதி இது இரட்டித்துப் பெருகும் தன்மையுடையதாகும்.

chronological

age: காலவரிசை வயது; காலக்கிரம வயது. ஒருமனிதரின் உணமையான வயது (ஆண்டுகளில்).

Chvostek's sign: முகச்சுரிப்பு; முக நரம்பில் துளையிடுவதால் முகம் அளவுக்குமீறிச் சுரித்துப் போதல். இது, முறை நரம்பிசிவு நோயின் அறிகுறி.

chyle: உணவுப்பால், குடல் கூழ், குடற்பால்; குடற்சாறு: உடலில் உணவிலிருந்து ஊறும் கொழுப்பு கலந்த வெள்ளை குடல் நிணநீர்.

chylothorax: உணவுப்பால் கசிவு; மார்பில் குடல் கூழ்: நுரையீரல் உட்குழிவிற்குள் மார்பக நிணநீர்க் குழலிலிருந்து உணவுப்பால் கசிதல்.

chyluria: சிறுநீரில் உணவுப்பால்; குடற்பால் நீரிழிவு; கொழுநீர்: சிறுநீரில் உணவுப்பாற்கூறு காணும் உடல் கொள்கை

Chymar: கைமார்: கைமோட்ரிப்சின் என்ற மருந்தின வாணிகப் பெயர்.

chyme: உணவுச்சாறு; இறைப்பைக் குழம்பு: குடலில் உண்டாகும் உணவின் குழம்பு இது கனமான மஞ்சள நிற அமிலம். இது இரைப்பையிலிருந்து, முனசிறுகுடலுக்குச் செல்கிறது. இதன் அமிலத்தன்மை, உணவுச்சாறு அடிக்கடி இடைவெளிகளில் வெளியேறும் வகையில், இரைப்பையின் வாயில் காப்பைக் கட்டுப்படுத்துகிறது.

chymification: உணவு குழம்புருவாதல்: உணவு குழம்பாக மாறும் மாறுபாடு.

Chymoral: கைமோரால்: டிரிப்சின், கைமோட்ரிப்சின் போன்ற செரிமானப் பொருள் கலவையின் (என்சைம்கள்) வாணிகப் பெயர்.

chymotrypsin: கைமோட்ரிப்சின்: புரதத்தைச் சீரணிக்கக்கூடிய ஒரு செரிமானப் பொருள் (என்சைம்). இது கணையத்தில் சுரக்கிறது.

Cicatrín: சிக்காட்ரின்: நியோமைசின், பாசிட்ராசின் அடங்கிய ஒரு தயாரிப்பின் வாணிகப்பெயர். இது அமினோ அமிலமாகக் கிடைக்கிறது. இது காயங்களைக் குணப்படுத்துகிறது.

Cidex: சைடெக்ஸ்: நுட்பமான அறுவைச் சிகிச்சைக் கருவிகளிலும் ஆடிகளிலும் பயன்படுத்தப்படும் பாக்டீரியாக் கொல்லி மருந்தின் வாணிகப் பெயர்.

Cidomycin: சைடோமைசின்: ஜெண்டாமைசின் சல்ஃபேட் என்ற மருந்தின் வாணிகப் பெயர்.

cilia: கண்ணிமை மயிர்: கண்ணிமைகளில் காணப்படும் இழை போன்ற உறுப்பு.

Cimex: சிமெக்ஸ்: மூட்டுப் பூச்சி வகையைச் சேர்ந்த இரத்தம் உறிஞ்சும் பூச்சிக் குடும்பத்தைச் சேர்ந்த ஒருவகை.

cinchocaine: சிங்கோக்கைன்: ஆற்றல் வாய்ந்த உறுப்பெல்லை உணர்வு நீக்கி. இது தோல் மேற்

பரப்பு உணர்வு நீக்கியாகவும் (1%—2%), ஊடுருவு உணர்வு நீக்கியாகவும் (0.05%—0.2%), முது கந்தண்டு உணர்வு நீக்கியாகவும் பயன்படுகிறது. இது களிம்பு வடிவிலும் கிடைக்கிறது.

cinchona : சிங்கோனா : காய்ச்சல் மருந்துப் பொடிக்குப் பயன்படும் மரப்பட்டை. இது கசப்புச் சுவையுடையது.

cincophen : சிங்கோபென் : கீல்வாதம், வாதக் காய்ச்சல் ஆகியவற்றுக்குப் பயன்படும் நோவகற்றும் மருந்து.

cinnamon : இலவங்கப்பட்டை : இலவங்க மரப்பட்டை. வயிற்று உப்புசத்தை அகற்றும் தன்மையுடையது சிலசமயம் வயிற்றுப் போக்கு மருந்துடன் சேர்த்துப் பயன்படுத்தப்படுகிறது.

circinate : வளையக் கொப்புளம்; வட்ட உரு; வட்ட வட்டமான : கிரந்தி நோயில் படர் தாமரை போன்று தோலில் உண்டாகும் வளைய உருவக் கொப்புளங்கள்.

circulation : குருதிச் சுற்றோட்டம் : சாதாரணமாக உடலெங்கும்

circumcision : கன்னத்து செய்தல்; முனைத்தோல் வெட்டல்; நுனித்தோல் நீக்கம் : தோல் நுனியிதழ் அகற்றுதல்.

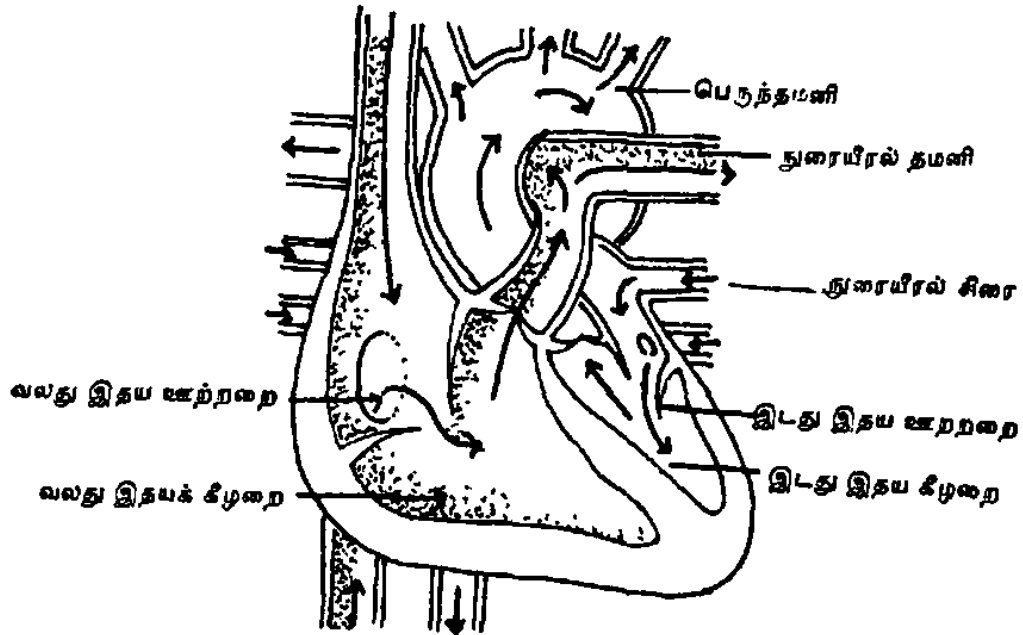
circumoral : மைனாவாய்; வாயைச் சுற்றி; வாய்க்குழ : மைனாவின் வாயைச் சுற்றியுள்ளதுபோல் வாய்த் தோலைச் சுற்றி வெண்ணிறம் தோன்றுதல். செம்புள்ளி நச்சுக் காய்ச்சலின் ஓர் அறிகுறி.

circumvallate : சூழ் வளையம்; வட்டப் பொட்டு : நாக்கின் அடிப்பகுதியிலுள்ள பெரிய சுற்று அடுக்குத் தசை போன்று சூழ்ந்து பரவியுள்ள வளையம்.

cirrhosis : உறுப்புத் தடிப்புக் கோளாறு; கரண நோய்; ஈரல் இறுக்கி; உறுப்பின் இழைமம இற்றுப் போய் இணைமங்கள் மட்டுமீறி வளர்ச்சியடையும் கோளாறு.

cirroid : நரம்புக் காழ்ப்பு, சுருள் மலி : நரம்புப் புடைப்புக் கோளாறு.

cisplatin : பிளாட்டினக் கூட்டுப் பொருள் : உக்கிர வேகமுடைய நிலைகளில் சிகிச்சையளிப்பதற்



குருதிச் சுற்றோட்டம்

ஏற்படும் இரத்த சுழற்சியை இது குரிய ஒரு பிளாட்டினம் கூட்டுப் பொருள்.

Citanest : சிட்டானெஸ்ட் : பிரி லோக்கைன் என்ற மருந்தின் வாணிகப் பெயர்.

citric acid : சிட்ரிக் அமிலம் : எலுமிச்சைப் பழங்களிலுள்ள அமிலம். வயிற்று உப்புசத்தைக் குணப்படுத்த பொட்டாசியம் சிட் ரேட்டாகக் கொடுக்கப்படுகிறது.

citrin : சிட்ரின் (வைட்டமின்-P) : இழைமக் குருதி நாளங்களின் முறிவெளிமைப் பண்பை இயக்கு வதாகக் கருதப்பட்டு நீரில் எளி தாகக் கரையும் பண்புடைய எலு மிச்சைப் பழ ஊட்டச்சத்து. இது வைட்டமின்-C என்ற ஊட் டச்சத்தின் வினையை அதிகரிக்கிறது. எலுமிச்சை இனத்தைச் சேர்ந்த பழங்கள், கருமுந்திரிப் பழம் போன்றவற்றில் இது உள ளது.

clairaudience : சேனோசை : புலன் கடந்தவற்றைக் கேட்கும் கேள்வியாற்றல்.

clap : மேக நோய் (வெட்டை) : வெட்டை நோய்த் தொற்று படர்தல்.

claudication : நொண்டுதல்; கால் ஊனம்; கால் தசை வலி : கால்களுக்கு இரத்தம் செல்வது தடைபடுவதால் காலை நொண்டி நடத்தல். நாளங்களில் இசிப்பு அல்லது நோய் காரணமாக இது உண்டாகலாம்.

claustrophobia : ஒதுக்கிட அச்சம் : ஒதுக்கிடம் என்றாலே அச்சம் உண்டாகும் கோளாறு.

claustrum : மூளை மென்படலம் : மூளைக் கோளங்களில் உள்ள சாம்பல் நிறப் பொருளின் மென படலம்.

clavicle : கழுத்துப் பட்டை எலும்பு

clavulanic acid : கிளவுலானிக் அமிலம் : பென்சிலினை எதிர்க்

கும் பாக்டீரியா உற்பத்தி செய்யும் செரிமானப் பொருளைத் தடை செய்வதற்கு அமோக்சிலினுடன் சேர்த்துப் பயன்படுத்தப்படும் அமிலம்.

clawfoot : வளை நகப் பாதம்; வளை அங்கால்; புலிப்பாதம்; முடங்கு கால் : பாதத்தின் நீள வளைவு உயரத்தில் அதிகமாகும் ஓர் உறுப்புத் திரிபு. கால் விரல் பகுதி வளைந்து விடுவதால் இது உண்டாகிறது. இது பிறவியிலோ அல்லது நோயாலோ ஏற்பட்டிருக்கலாம்.

clawhand : வளை நகக் கை; மடங்கு கை; வளைவு அங்கை; முடக்கைக் கை வளைந்து, வளைந்த நகம்போல தோற்றமளித்தல். காயத்தினால் அல்லது நோயினால் இது உண்டாகலாம்.

cleft palate : பிளவு அண்ணம்; அண்ணப் பிளவு; இடது, வலது அண்ணங்கள பிறவியிலேயே இணையாமலிருத்தல், பிளவுபட்ட மேல் உதடு (ஒலுவாய்) என்ற கோளாறுடன் தொடர்புடையது.

Clifton assessment procedures for the Elderly : முதியோர்க்கான கிளிஃப்டோன் கணிப்பு நடைமுறை; முதியோரின் புலனுணர்வுச் செயற்பாடு, நடத்தை முறை ஆகியவற்றை அளவிடுவதற்கான பரிசோதனைகளின் தொகுதி.

clindamycin : கிளின்டமைசின் : விங்கோமைசினிலிருந்து கிடைக்கும் வழிப்பொருள். இது தாய்க் கலவையைவிட அதிகச் செயலூக்கம் வாய்ந்தது.

clinical : மருத்துவப் பயிற்சி சார்ந்த; மருத்துவ : படுக்கை மருத்துவப் பயிற்சியைச் சார்ந்த. நோயாளிகளைப் பரிசோதனை செய்தல், அவர்களுக்குச் சிகிச்சையளித்தல் குறித்து ஏட்டில் படித்த

தை நடைமுறைப் பயிற்சிமூலம் கற்றல் கற்றல் சார்புடைய.

Clinimycin : கிளிமிசைன் : ஆக்சிடெட்ராசைசுகளின் என்ற மருந்தின் வாணிகப் பெயர்

clitoridectomy . பெண்கந்து அறுவை மருத்துவம் : பெண்கந்தினை (பெண்லிங்கம்) அறுவைச் சிகிச்சைமூலம் அகற்றுதல்.

clitoriditis : பெண்கந்து வீக்கம் ; அல்குல வீக்கம் : பெண்கந்தினை (பெண்லிங்கம்) ஏற்படும் வீக்கம்.

clitoris : பெண்கந்து (பெண்லிங்கம்); அல்குல; பெண்குறி : பிறப்பு வாயில் மேட்டுகுக சற்றுக்கீழே அமைந்துள்ள ஒரு சிறிய நிமித தக்கூடிய உறுப்பு.

cloaca : நிணவெலும்புப் பிளவு : நிணவெலும்பு வீக்கத்தில், சீழ் வெளிப்படுத்தும் மேலுறை வழியாக ஏற்படும் பிளவு

cloberasol propionate : குளோ பெராசோல் புரோப்பியோனேட் : தோல் தடிப்பு (படை) போன்ற நோய்களுக்குத் தோலில் பூசுவதற்குப் பயன்படும் மருந்து.

clofazimine : குளோஃபாசைமின் ; தொழுநோய் அறிகுறிகளைக் கட்டுப்படுத்தவதற்கு வாய்வழி கொடுக்கப்படும் சிவப்பு நிறச் சாயப்பொருள்.

clofibrate. குளோஃபிப்ரேட் : இரத்தத்தில் கொலஸ்டிராலைக் குறைக்கும் மருந்து. எலும்பு முறிவின் போது கொழுப்பு படியாமல் தடுக்கப் பயன்படுத்தப்படுகிறது.

clomid : குளோமிட் : குளோமிஃபீன் என்ற மருந்தின் வாணிகப் பெயர்.

clomiphene : குளோமிஃபீன் : கருவுறாத பெண்களிடம் கருவணுவைத் தூண்டி, மாதவிடாய் வரவழைத்து, அவர்களின் கருவுறும்

திறனை அதிகரிக்கக்கூடிய ஒரு செயற்கைக் கலவைப் பொருள். *

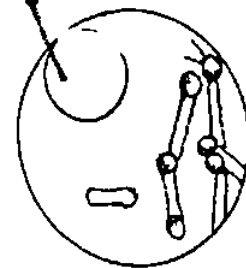
clomipramine : குளோமிப்பிராமின் : சுறுசுறுப்பைக் குறைப்பதைத் தடுக்கும் மருந்துகளில் ஒன்று. 3-15 நாட்கள் இம்மருந்தினை உட்கொண்டபின் இது செயற்படத் தொடங்கும். இதனை நரம்பு வழியாகச் செலுத்தலாம்.

clomocycline : குளோமோசைசுகளின் : டெட்ராசைசுகளின் மருந்தின் ஒரு திருந்திய வடிவம் நீண்டகால முகப்பருவுக்கு ஏற்றது.

clonidine : குளோனிடின் : மெத்தில் டோப்பா என்ற மருந்தினைப் போன்றது தாழ்ந்த குருதியழுத்த நிலையைக் குறைக்கிறது. எனினும், சில நோயாளிகளுக்கு வாய்வறட்சியை உண்டாக்குகிறது. இதனைச் சிறிதளவில் கொடுத்து வந்தால், கடுமையான ஒற்றைத் தலைவலியைத் தடுக்கிறது.

clonus : தசைத் துடிப்பு; வலிப்பு : மாறிமாறிச் சுருக்கமும் தளர்வுமாக வரும் தசைத் துடிப்பு.

Clostridium : குளோஸ்டிரிடிய நுண்ணுயிர் : ஒருவகைப் பாக்டீரிய குருதி சிவப்பு நுண்ணுயிரியாக வகை. இது



குளோஸ்டிரிடிய நுண்ணுயிர்

நரம்பிசிவு நோய், தகரக்கல உணவு நச்சுப் பாடு போன்ற நோய்களை உண்டாக்குகிறது.

clove oil : கிராம்பு எண்ணெய்

கிராம்பிலிருந்து எடுக்கப்படும் எண்ணெய் இது, நோய்க்கிருமித் தடுப்பு, வயிற்று உப்புசத்தடுப்பு, நோயாற்றுதல் ஆகிய பண்புகளை உடையது. பலவலியையும் போக்கக் கூடியது.

cloxacillin : குளோக்சாசிலின் : பெனசிலினை எதிர்க்கும் நோய்க்

கிருமிகளுக்கு எதிராகச் செயற்படும் ஒரு செயற்கைப்பென்சிலின். இதனை வாய்வழியாகக் கொடுக்கலாம்.

clubbed fingers : விரல் பருமன் நோய்; விரல் முனைத் திரள், திரள் முனை விரல் : நகங்களுக்கு அடியில் விரல்கள் பருமனாகவும் அகலமாகவும் இருத்தல். இதற்கான காரணம் தெரியவில்லை. எனினும் இதயநோய் அல்லது நுரையீரல் நோய் உள்ளவர்களுக்கு இந்நோய் உண்டாகிறது.

clubbing : விரல் நுனி பருத்தல் : பூச்சிக்கடியினால் விரல் நுனி பருத்துப் போதல்.

clubfoot: கோணற்கால்(தொட்டிக்கால்), பிறவி வளைபாதம் : பிறவியிலேயே கால்கள் திருகு முறுகலாக அமைந்திருத்தல். இருகால்கள் அல்லது ஒருகால் கோணற்காலமாக அமைந்திருக்கலாம்

clumping : குருதியணு ஒட்டித் திரள்; கொத்தாடுதல்.

Clutton's joints: கிளட்டன் மூட்டு நோய் : முழங்கால் மூட்டுகளில் ஒரே மாதிரியாக ஏற்படும் வீக்கம். இந்த வீக்கத்தினால் பெரும்பாலும் வலி ஏற்படுவதில்லை. பிறவிக் கிரந்தி நோயினால் இது உண்டாகிறது.

clyso-drast : கிளைசோடிராஸ்ட் : குடலை ஊடுகதிர்ப்படம் எடுப்பதற்கு ஆயத்தமாகக் குதவாய் வழியே குடல் கழுவுவதற்குப் பயன்படும் கருவியின வாணிகப் பெயர்.

CNS : மைய நரம்பு மண்டலம் (சினன்ஸ்); மைய நரம்பு மண்டலம் (central nervous system) என்பதன் சுருக்கம்.

coagulase: உறை பொருள்: குருதி

நீரை (பிளாஸ்மா) உறையச் செய்யும் ஒரு பாக்டீரியா உண்டாக்கும் ஒருவகைச் செரிமானப் பொருள் (என்சைம்) நொதி.

coagulum : உறைவித்த பொருள் : உறையச் செய்யப்பட்ட பொருள்.

coalesce : தோல் திரட்சி : நோய் பாதித்த தோல் பகுதியில் ஏற்படும் திரட்சி.

coarctation : நாள் இறுக்கம் : குழாய் அல்லது நாளம் சுருங்கி, குறுகி இறுக்கமடைதல்.

coarse tremor : கடும் நடுக்கம்.

cobalamin : கோபாலமின் : வைட்டமின்-12 தொகுதியின் பொது இனப் பெயர்.

cobalt . கோல்ட் : வெண்ணிற உலோக வன் இது அணு எண் 27 உடைய ஸ்னிமம். இதனை மிகச் சிறிதளவு உணவில் சேர்த்தால் ஊட்டச்சத்தாக அமையும். வைட்டமின்-B (கோபாலமின்) என்ற ஊட்டச்சத்தில் இது ஓர் அமைப்பான் ஆகும். இரத்த சோகையை இது தடுக்கிறது.

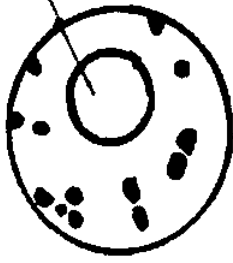
cobalt - blue : கோபால்ட் நீலம் : கோபால்ட் என்னும் வெண்ணிற உலோக வகையினிருந்து எடுக்கப்படும் நீலவண்ணப் பொருள்.

cocaine : கோக்கைன் : கோக்கோ என்ற தென் அமெரிக்கச் செடியின் இலைகளிலிருந்து உண்டுபண்ணப்பட்டு, உடற்பகுதியை உணர்ச்சியிழக்கச் செய்யும் மருந்துப் பொருள்.

cocainism: கோக்கைன் கோளாறு: மரத்துப்போகச் செய்யும் கோக்கைன் மருந்து வகையை அளவுக்கு மீறிப் பயன்படுத்தப்படுவதால் உண்டாகும் கோளாறு.

coccus : கோளக் கிருமி; வட்ட

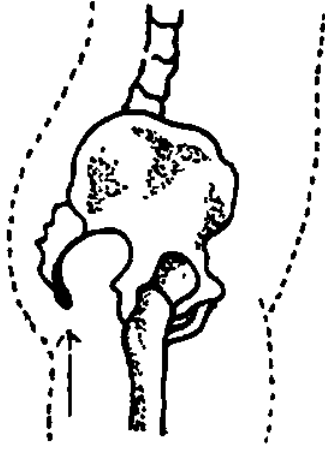
குருதி சிவப்பு நுண்ணுயிர் நுண்ணுயிர் ;



வட்ட
நுண்ணுயிர்

பகுதியில் ஏற்படும் நோவு.

coccyx : உள்வால் எலும்பு (குத



உள்வால் எலும்பு

குழாய்; திரி சுருளை : காதில் நத்
தைக் கூடு போன்று சுருண்டு



திரி சுருளை

வளைந்திருக்கும் சுருள்வளை.

cocoa : கோக்கோ : கெக்கேயோ
மரத்தின் விதை; சாக்கலேட்

செய்யப் பயன்படும் கெக்கேயோ
விதைத்தூள்; கெக்கேயோ விதை
யிலிருந்து இறக்கப்படும் பானம்.
இதன் விதையிலிருந்து எடுக்கப்
படும் வெண்ணெய், கட்டி, வீக்கம்
முதலிய நோய்களுக்கு இடும்
இளக்கு மருந்தாகப் பயன்படுகிறது

codeine : கோடைன் : உறங்க
வைக்கும் மருந்தாகப் பயன்படுத்
தப்படும் அபினியிலுள்ள உப்புச்
சத்து சத்து இருமலை அடக்கும்.

codliver oil : மீன் எண்ணெய்;
மீன் நெய் : மருந்தாகப் பயன்படும்
மீன் ஈரல் எண்ணெய். இதில்
வைட்டமின்-A, வைட்டமின்-D
அடங்கியுள்ளது. இந்த ஊட்டச்
சத்துப் பொருள்கள் குறைபாட்
டினை ஈடுசெய்ய இது கொடுக்கப்
படுகிறது.

coeliac : வயிற்றுக்குரிய; உடற்
குழி : அடிவயிற்றுக் குழி சார்ந்த
தமனிகள், சிரைகள், நரம்புகள்
ஆகியவற்றையும் குறிக்கும்

coenzyme : செரிமான ஊக்கி;
துணை நொதிப்பி; இணை என்
சைம் : ஒரு செரிமானப் பொரு
ளைச் (எனசைம்) செயற்பட ஊக்கு
விக்கும் பொருள்.

coffee ground vomit : இரத்த
வாந்தி; இரத்தம் கலந்த வாந்தி.
இது காப்பிக் கசட்டினை ஒத்திருக்
கும்.

cognition : புலனுணர்வு; அறிதல்
நிலை; தெரிதல்; அறிவை; நிலை
வுறல்: இவைமூன்றும் ஒட்டுமொத்த
மாகச் செயற்படுகின்றன. எனினும்
எந்த ஒரு மன இயக்கத்திலும்
ஏதேனும் ஒன்று ஒங்கியிருக்கலாம்.
உணர்தல் அடையாளம் தெரிதல்,
எடைபோடுதல், ஆராய்தல், பகுத
தறிவால் வகைப்படுத்துதல் ஆகிய
அனைத்தும சேர்ந்து அறிதல் என்
னும் ஒட்டுமொத்தமான செயல்
பாட்டைக் குறிக்கும் சொல்லாக
அமைந்துள்ளது 'எனக் கூறலாம்.

colchicum: இரணிய துத்தம் : கீல்வாதம், முடக்கு வாதம் முதலிய வாத நோய்களுக்குப் பயன்படும் மருந்துப் பூண்டுவகை.

cold: தடுமன்; நீர்க்கோள்: சளி. இது வெப்ப தட்ப நிலைகள் திடீரென மாறும்போது ஏற்படக்கூடும்.

cold sore : வாய்ப் புண் : கடுங் குளிர்ச்சியினால் வாயில் ஏற்படும் புண்.

colectomy: பெருங்குடல் அறுவை மருத்துவம்; பெருங்குடல் பகுதி நீக்கம் : பெருங்குடலின் ஒரு பகுதியை அல்லது அதை முழுவதுமாகத் துண்டித்து எடுத்தல்.

colic : கடும் வயிற்றுவலி; குடல் தசைச் சுருக்கு வலி: அடிவயிறு வீக்கத்துடன் கூடிய குடல் நோவு.

coliform : மலக கிருமி : கடும் வயிற்று வலி உண்டாகும் கிருமியை ஒத்த ஒரு பாக்டீரியம் இது மலத்தில பலுகக் கூடியது.

colistin : கோலிஸ்டின : கிராம் சாயம் எடுக்காத உயிரிகளுக்கு எதிராகச் செயற்படக்கூடிய ஒரு வகை உயிர் எதிர்ப்புப் பொருள்.

colitis : குடல் அழற்சி; பெருங் குடல் அழற்சி : பெருங்குடல் வீக்கம். இதனால் குடற்புண் உண்டாகலாம்.

collagen : எலும்புப் புரதம்; சவ்வு (கொலலாஜன்). தோல, தசை தளை, எலும்பு, குருக்தெலும்பு போன்ற இணைப்புத் திசுக்களில் அமைந்துள்ள முக்கியமான புரதம் இது நோயுறுவதால் வீக்கத்துடன் கூடிய நைவுப்புண் உண்டாகிறது. இந்நோய்க் காரணம் தெரியப் பவ்வாக இருக்கலாம்.

collapse : சார்ந்து வீழ்தல், செயல் ஒடுக்கம் : செயல் சரிவு; ஒடுங்கல்; சுவர்வு : உட்புழையுள்ள உறுப்பு அல்லது நாளம் தளர்ந்து உள்வீழ்தல். எடுத்துக்காட்டும் நுரை

யீரல், உள்காற்றழுத்த மாற்றத்தினால் தகர்ந்து வீழ்தல். மனம் இடிந்து போவதாலும் தளர்ச்சி ஏற்படுவதுண்டு.

collapsing pulse : நாடித்துடிப்பு வீழ்ச்சி; குறையழுத்த நாடி; வீழ் நாடி : பெருந்தமனியின் உள் அழுத்தவிசைக் குறைவினால் நாடித்துடிப்பு வீழ்ச்சியடைதல்.

collateral circulation : பக்கக் குருதியோட்டம்; மாற்றுவழிக் குருதியோட்டம்; ஒத்திசைவான குருதியோட்டம்: முதன்மைரத்தக் குழாய்கள் அடைபட்டிருக்கும்போது, துணை இரத்தக் குழாய்கள் மூலம் இரத்தவோட்டம் நடைபெறுவதற்கு மாற்றுவழி அமைத்தல்.

collodion : கொல்லோடியன் : பிசினும், விளக்கெண்ணெயும் கலந்த பைராக்கிலின் கரைசல். இது தோலில் நெகிழ்திறன் கொண்ட படலமாகப் படிக்கிறது. இது பாதுகாப்புக் கட்டுப் போடுவதற்குப் பயன்படுகிறது.

colloid : இழுதுபொருள் (கரைத்தகை), கூழமம்; கூழமப் புரதம் : கரைந்த நிலையிலும் சவ்வுடு செல்லுமளவு ஒன்றுபட்டுக் கலவாக கூழ்நிலைப்பொருள்.

colloidal gold test : கரைத்தகைத் தங்கச் சோதனை : கூழான தங்கச் சோதனை : நரம்புக கிரந்தி நோயைக் கண்டுபிடிப்பதற்கு முளைத்தண்டுவட நீரைக் கொண்டு செய்யப்படும் பரிசோதனை


coloboma : கணனிழி வெடிப்பு; விழி உருககுறை : கண்விழியில் அல்லது அதன் பகுதிகளில் ஒன்றில், பிறவியிலேயே ஏற்படும் வெடிப்பு அல்லது பிளவு.

colocystoplasty : சிறுநீர்ப்பை அறுவை மருத்துவம் : பெருங்குடலின் ஒரு பகுதியைப் பயன்படுத்திச் சிறுநீரகப்பையின் கொள்ளை

அதிகரிப்பதற்கான அறுவைச் சிகிச்சை.

Colomycin : கோலோமைசின் : கோலிஸ்டிசு என்ற மருந்தின் வாணிகப் பெயர்.

colon : பெருங்குடல் :



பெருங்குடல்

குடல் வாலிலிருந்து மலக்குடல்வரையுள்ள பெருங்குடல் பகுதி

coloniza-tion : உடனுண் வாழ்வு : மனித உடலில் கிருமிகூட்டம் ஒரே உணவை உண்டு ஒன்றுக் கொன்று உதவி கூட்டு

வாழ்வு நடத்துதல். பிறந்தவுடனேயே இந்த உடனுண்ணிகள் பல உண்டாகிவிடுகின்றன ஆனால் இவை நோய் உண்டாக்குவதில்லை. உடனுண்ணிகளுக்கும் தற்காப்பு அமைப்பு முறைக்குமிடையில் சம நிலையின்மை ஏற்படும்போது தான நோய் தொற்றுசிறது

colony : கிருமிக் கூட்டம் : நுண்ணுயிர்க் குழுமம் : உடலில் ஒன்று அல்லது அதற்கு மேற்பட்ட உயிரிகளின் எண்ணிக்கை பெருகுவதால் உண்டாகும் நோய்க் கிருமிகளின் ஒரு கூட்டம். ஒரு கிருமிக் கூட்டத்தில் கோடிக்கணக்கான தனித்தனி உயிரிகள் அடங்கியிருக்கும்.

colostrum : சீம்பால் : குழந்தை பிறந்த முதல் 3 நாட்களில் தாயின் மாபகத்தில் சுரக்கும் பால் முறையான பால் சுரப்பதற்கு முன்பு இந்தப் பால் சுரக்கிறது.

colotomy : பெருங்குடல் அறுவை மருத்துவம்; பெருங்குடல் நீக்கல் : பெருங்குடல் இறுதிப்பகுதியில் கீறிச் செயற்கைக் குதம் உண்டாக்குதல்.

colour blindness : நிறக்குருடு; நிறப்பார்வையின்மை ; சில நிறங்களைப் பிற நிறங்களிலிருந்து பிரித்தறிய இயலாத நிலைமை. சிலருக்குச் சில நிறங்களைக் காண இயலாது. சிவப்பு நிறத்தையும், பச்சை நிறத்தையும் பகுத்தறிய முடியாத நிலையை 'நிறமயக்கம்' (டால்டனிசம்) என்பர்.

colpitis : யோனிக்குழாய்; அல்குல் அழற்சி ; பெண்ணின் கருப்பைக் வாய்க் குழாயில் ஏற்படும் வீக்கம்.

colpocete : நெகிழ்வு நீட்சி : சிறுநீர்ப்பையின் அல்லது மலக்குடலின் நெகிழ்ச்சி முன்புறம் நீண்டு, யோனிக்குழாய்ச் சுவரை அழுத்துதல்.

colpocentesis : யோனித் திரவ வெளியேற்றம் : யோனிக்குழாயிலிருந்து திரவம் வெளியேறுதல்.

colpohysterectomy : கருப்பை நீக்கம்; அல்குல் வழி கருப்பை நீக்கம் . யோனிக் குழாய் வழியாக கருப்பையை அகற்றும் அறுவைச் சிகிச்சை.

colpoperineorrhaphy : யோனிக் குழாய் மருத்துவம்; அல்குல் அடித்தளத்தைப் புதிய காயமுற்ற யோனிக் குழாயையும், கருவாய்க்கும்பெண் உறுப்புகளும் இடைப்பட்ட பகுதியையும் அறுவைச் சிகிச்சை மூலம் சீர்படுத்துதல்.

coma : முழு மயக்கநிலை; ஆழ் மயக்கம், நிறை மயக்கம் : எல்லா உணர்ச்சிகளையும் இழந்து செயலற்றிருக்கும் முழு மயக்கநிலை.

combined oral contraceptive : ஒருங்கிணைந்த கருத்தடை மாத்திரை : வாய்வழி உட்கொள்ளப்படும் பலவகை கருத்தடை மருந்து

கள். பொதுவாக, இது மாத்திரையைக் குறிக்கிறது.

comedo : தோலடிச் சுரப்பி : தோலுக்கடியில் காணப்படும் கரிய முகடு கொண்ட வெண்ணிறமான சுரப்பி வகை.

commensals : உடனுண்ணிகள்; கூட்டுவாழ்வு உயிரிகள் : ஒன்றுக் கொன்று உதவிக் கொண்டு ஒரே உணவை உண்டு இணைந்து வாழும் உயிரிகள்.

communicable : தொற்று நோய்; தொற்று; பரவக் கூடிய . ஒருவரிடமிருந்து மற்றொருவருக்கு நேரடியாக அல்லது பிற சாதனங்கள் வழி பரவக் கூடிய நோய்.

compatibility : ஒத்தியல்பு; பொருந்தும் பண்பு, ஒவ்வமை : உடனியைபு. இரண்டு மருந்துகள், இரத்த உயிரியல் பொருள்கள், உயிரணுக்கள் போன்றவை பாதகமான விளைவுகள் ஏற்படாமல் ஒன்றோடொன்று ஒத்து இயங்கும் இயல்பு.

compensation : சரியீடு செய்தல்; ஈடுசெய்தல்; இழப்பீடு : ஒருவா தன்னிடமுள்ள சமூகத்தில் ஏற்றுக் கொள்ளக்கூடிய ஒரு பண்பினை முனைப்பாக எடுத்துக்காட்டி, தன்னிடமுள்ள ஒரு பலவீனத்தை முடிமறைக்கக் கையாளும் உளவியல் தந்திரம்.

Complan : காம்ப்ளான் : உடல் ஆரோக்கியத்தைப் பேணுவதற்குரிய ஒரு தூள் உணவின் வாணிகப் பெயர். இதில் 100 கிராம் தூளில், 31 கிராம் புரதம், 16 கிராம் கொழுப்பு, 44 கிராம் கார்போஹைட்ரேட்டு, பொது அளவு கனிம உப்புகள், வைட்டமின்கள் அடங்கியுள்ளன. இதனை வாய்வழியாகவோ திரவமாகவோ உட்கொள்ளலாம்.

complemental air : குறைநிரப்புக் காற்று; நிரப்புக் காற்று : ஆழ்ந்த

சுவாசத்தின் மூலம் நுரையீரல் களுக்குள் இழுக்கப்படும் கூடுதல் காற்று.

complementary feed : குறைநிரப்பு உணவு, நிரப்புணவூட்டல் : குழந்தைகளுக்குத் தாய்ப்பால் போதிய அளவு கிடைக்காதபோது அந்தக் குறையை நிரப்புவதற்காகக் கொடுக்கப்படும் புட்டி உணவு.

complex : செறிதேக்க உணர்ச்சி; மனப்போங்கு; மனப்பான்மை; உளப்போக்கு : அடக்கி உணர்வு ஆழத்தின் மறதியில் செறிவிக்கப் பெற்றுக் குழறும் உணர்ச்சித் தொகுதி. எதிர்பாலராகிய பெற்றோர் வகையில், பிள்ளைகளுக்கு உட்கொடுக்க இயலாததாகக் கருதப்படும் உள்நுணர்ச்சி இதற்கு எடுத்துக்காட்டு.

complication : உடனியக்க நோய்கள், சிக்கலான; சிக்கலுற்ற : ஒரே சமயத்தில் பல நோய்கள் உடனியலுதல். இவ்வாறு ஏற்படுவதால் மரணம் விளையலாம்

composmentis : நலமார்ந்த மனநிலை, நேர் உளத்திய : அறிவுக் கோளாற்றற்ற, நலமார்ந்த உள்ளத்துடன் கூடிய மனநிலை.

compound : கூட்டுப் பொருள்; சேர்வை; சேர்மம்; சேர்வு : இரண்டு அல்லது அவற்றுக்கு மேற்பட்ட தனிமங்கள் குறிப்பிட்ட வீதஅளவுகளில் வேதியியல் முறையில் ஒருங்கிணைந்து, புதுப் பண்புகளுடன் உருவாகிய புதிய கலவைப் பொருள்.

comprehension : உணர்வாற்றல் : புரிமை : பொருள்களையும் உறவுநிலைகளையும் புரிந்து கொள்ளும் திறன்.

compress : கட்டுத்துணி; அழுத்து; அடுக்குக் கட்டு; அழுக்கு : வீக்கம் அடங்குவதற்கு நீர்த்தடையீட்டுப் பொதியப்பட்ட ஈரத்துணி;

உறுப்புகளுக்கு அழுத்தம் தருவ தற்குப் பயன்படுத்தப்படும் பஞ்சு திணித்த கட்டுத்துணி.

compression: அழுத்தம், அழுத்து தல்; அழுத்தப்படும் நிலை; அழுக் கம்; நெருக்கம்; அழுத்தமேற்றல் : உறுப்பினைத் துண்டிக்கும்போது ஏற்படும் உறுப்படியினைச் சுருங் கச் செய்வதற்குக் கம்பளிப்பட்டை அல்லது கட்டுத்துணி கொண்டு இறுசுக கட்டுப்போட்டு அழுத்தம் கொடுத்தல்.

compressor: அழுத்தும் தசைநார்; அழுத்தி. அழுத்தி நெருக்கித் தட் டையாக்குகிற தசைநாரா.

compromise : இணக்குவித்தல்; ஏற்பமை: மனத்தின் விழிப்பு நிலை யில் அடக்கி வைத்த இயற்கை உணர்வுகளைத் தளரச செய்து மனப்பூசல்களைத் தவிர்ப்பதற் குரிய உளவியல் செயல்முறை.

compulsion: வல்லந்தம், வற்புறுத் தல்; விரும்பாச் செயல்; கட்டாயச் செயல்; உள் உந்துகை: அறிவுக்குப் பொருந்தாத ஒரு செயலைச் செய் யும் வலுக்கட்டாயமாகத் தூண்டும் உணர்வு இந்த உணர்வினை அடக்குவதன் காரணமாக மன வுலைவு அதிகரிக்கும் அந்தச் செய லைச் செய்தாலொழிய இந்த மன வுலைவு நீங்குவதில்லை

conation : செயல் துணிவாற்றல்; முனைப்பு : விருப்பு வெறுப்பு உணர்ச்சிகளைச் செயற்படத் தூண்டும் மன ஆற்றல்

computed tomography (CT) : கணிப்பொறி ஊடுகதிர் உளதளப பட முறை . உடலின் வழியே ஒரு மெல்லிய துணுககினை உருக் காட்சியாகப் படமெடுக்கும் கணிப் பொறிமுறை இது ஒரு சுற நோட்ட நுண்ணாயவு இயக்கத தின்போது சேசரிக்கப்பட்ட ஊடு கதிர் (எகஸ்ரே) ஈர்ப்புத் தகவல் கள்விரும்பு " " க்கிறது.

concept : கருத்துப் படிவம்; கருது கோள் : ஒரினப் பொருள்களைச் சுட்டும் பொதுக் கருத்து. மரியாதை, அன்பு, ரோஜாமலர், வீடு முதலியன பற்றிய ஒரு தனிநபரின் பொதுக்கருத்து அவருடைய பண் பியல்புகளைப் பிரதிபலிக்கிறது.

conception : கருவுறுதல் (குலுறு தல்); கருத்தரிப்பு; சினையாதல்; கருத்தரிவு : கருப்பையினுள் விந் தணுக்கள் பாய்ந்து கருக்கொள்ளு தல்.

Concordin : காள் கார் டி ன் : புரோட்டிரிப்டினின் என்ற மருந் தின் வாணிகப் பெயர்.

concretion: உடற்கட்டி; இறுக்கம்; திரட்சி : சிறு துகள்கள் ஒன்று சேர்ந்து கடினமாகத் திரண்ட பிண்டம். உடலின் உள்ளூறுப்பு களில் ஏற்படும் "கல்லடைப்பு" என்ற கல் போன்ற தடிப்பையும் இது குறிக்கும்

concussion : அதிர்வடி ; பேரடி; உட்காயம்; வன்குலுக்கு; நிலை குலைவு . அதிர்ச்சியுறுமபடியான பெருந்தாக்குதல். தலைமீதான பேரடியினால், நினைவிழப்பு, உடல வெளி று த ல. உடல் குளிர்ச்சியடைதல் நாடித்துடிப்பு அதிகரித்தல் அதிகரிக்கக்கூடும். மலம், சிறுநீர் கழிவதைக் கட்டுப் படுத்த முடியாத நிலையும் ஏற்பட லாம்.

condensation : உறைமானம்; சுருக்கம்; சுண்டுதல்; குவிதல்; திணிதல் . பொருள்கள் சுருங்கிச் செறிவடைதல். எடுத்துக்காட்டு: ஒரு வாயு சுருங்கி ஒரு திரவமாக மாறுதல்.

conditioned reflex கட்டுப் பட்ட அனிச்சைச் செயல்' வழக்க மான நிகழ்ச்சித்தொடர்பு காரண மாக மன அனுபவத்தை ஒட்டி உள்மனத்தில் இயல்பாக ஏற்படும் எதிாத்தூண்டுதல் குறிப்பு தனக்கு'

மணியடித்ததும் உணவு கொடுக்கப்படுவதில் பழகிப்போன ஒரு நாய், உணவு கொடுக்கப்படாவிட்டாலும் மணியடித்ததும் நாக்கில் எச்சில் ஊற வருவது இதற்கு எடுத்துக்காட்டு.

conditioning: தகவமைவு; கட்டுப்பாட்டுக்குட்பட்ட; விதிக்கிணங்க. தக்க குழ்நிலையை அமைத்து புதிய நடத்தை முறையை ஊக்குவித்தல்.

condom: கருத்தடை உறை; அல் குல் உறை; பெண் குறி உறை; பாலுறவின்போது ஆணும் பெண்ணும் அணிந்து கொள்ளும் சவ்வு போன்ற ரப்பரினாலான காப்பு உறை. இதை அணிந்து கொள்வதால் பாலுறவு நோய் பரவாமல் தடுக்கலாம்.

conduction: கடத்துதல்; கொண்டு செய்கை; பொருத்தமான ஊடகத்தின் மூலம் வெப்பம் ஒளி, ஒலி அலைகளைக்கடத்துதல். மின்னோட்டங்களைக் கடத்துவதையும், உடல் திசுக்களின் வழியாக நரம்புத் தூண்டல்களைச் செலுத்துவதையும் இது குறிக்கும்.

conductor: கடத்தி; வெப்பம், ஒளி, ஒலி, மின்னோட்டம் போன்றவற்றைக் கடத்துகிற ஒரு பொருள் அல்லது ஊடகம்.

condyle: எலும்புமுனை முண்டுப்



எலும்பு முண்டு

பொருத்துஎலும்பு புடைப்பு; எலும்பு முண்டு; எலும்பு வட்டப்புடைப்பு;

condyloma: கரணவளர்ச்சி; முண்டுப் புற்று; சளி வரும் வழிகளுக்கருகில் கரணை போன்ற தோலின் புற வளர்ச்சி.

Condy's fluid: நச்சுத்தடை மருந்து; நச்சுத்தடை மருந்தாகப்

பயன்படும் சோடியம் பெர்மாங்கனேட்டுக் கரைசல். மாற்றாக, பொட்டாசியம் பர்மாங்கனேட்டும் பயன்படுத்தப்படுகிறது.

confabulation: நினைவழிவு; அண்மை நிகழ்வுகள் பற்றிய நினைவு அழிந்து பட்டிருக்கும் போது ஏற்படும் குழப்பமான நிலை. இந்நோயாளி தமது நினைவில் ஏற்படும் குறைபாட்டினைத் தமது சொந்தப் புனைவுகளால் நிரப்பிக்கொள்கிறார். அந்தப் புனைவுகள் உண்மை எனவும் நம்பிவிடுகிறார்.

confection: இனிப்பான மருத்துக் கலவை; லேவியம்; தின்பொருள்; சர்க்கரை, பாகு, தேன் ஆகியவற்றுடன் மருந்துகளைக் கலத்தல்.

conflict: மனப்போராட்டம்; உள் போராட்டம்; சச்சரவு; ஒன்றுக் கொன்று மாறான அல்லது முரண்பட்ட இரு விருப்பங்கள் அல்லது உணர்ச்சி ஒருங்கே இருக்கும் மனநிலை. மனப்போராட்டம் கடுமையாகும்போது, விருப்பங்களை அடக்குதல் நடைபெறுகிறது. மனப்போராட்டமும் விருப்பங்களை அடக்குதலும் பல்வேறு நரம்புக் கோளாறுகளுக்கு, முக்கியமாக, மனக் குழப்ப நோய்க்குக் (ஹிஸ்டீரியா) காரணமாகும்.

confluence: திரட்சி; குவிதிறன்; கூடல்; அடுத்தடுத்துள்ள கொப்புளங்கள் அல்லது பருக்கள் ஒன்றாக இணைந்து திரட்சியடைதல்.

confusion: மனக்குழப்பம்; குழப்பம்; இயல்பு நிலைக்கு ஒவ்வாத ஒரு குழப்பமான மனநிலை. பல்வேறு உணர்ச்சிகள் ஒன்று கலப்பதால் இது உண்டாகிறது. பல்வேறு நோய்களின்போது இது உண்டாகிறது.

congenital: பிறவி நோய்; பிறவிக் குறை; பிறப்பு நோய்; பிறவியிலேயே அமைந்த நோய்கள் பெரும்பாலும்

மரபணுக் கோளாறுகளினால் உண்டாகிறது.

congestion : குருதித் தேக்கம் குருதியோட்டத் தேக்கம் : குருதி மட்டுமீறிய அளவில் செறிவு கொண்டிருத்தல். நெஞ்சுப் பைக்குள் குருதியைக் கொண்டு செல்லும் நாளமாகிய சிரையில் தடை ஏற்படுவதால் இது உண்டாகிறது.

congestive heart failure : குருதித் திரட்சி இதயக் கோளாறு : இதயத்தின் ஒன்று அல்லது அதற்கு மேற்பட்ட இதயக்கீழறைகளிலிருந்து போதிய அளவு இரத்தம் வெளிப்படுவதைப் பராமரிக்க இதயத்தினால் இயலாதிருத்தல். இதனால் அளவுக்கு மீறிய குருதித் தேக்கம்-திரட்சி ஏற்படுகிறது.

conjunctiva : இமை இணைப்படலம்; கண் சவ்வு; புற இமையையும் விழிக்கோணத்தையும் இணைக்கும் படலம்.

conjunctivitis : இமை இணைப்படல அழற்சி; கண் சவ்வழற்சி; இமைஇணைப்படலத்தில் ஏற்படும் வீக்கம். சுகாதார வசதிகள் மிகக் குறைவாக உள்ள நாடுகளில் அதிகமாக உண்டாகிறது.

Conn syndrome : குண்டிக்காய்க் கழலை : குண்டிக்காய்ப் புறப்பகுதியில் ஏற்படும் கழலைக்கட்டி. இதனால், மட்டுமீறிய குருதி அழுத்தம், தசை வலிமைக் குறைவு ஏற்படுகிறது.

Conotrane : கோனோட்ரான் : சிலிக்கோன், பெனோட்ரோன் அடங்கிய களிம்பு மருந்தின் வாணிகப் பெயர்.

consanguinity : மரபுவழி உறவு; தொடர் உறவு : குருதிக் கலப்பு; ஒரே குடும்பத்தைச் சேர்ந்தவர்களிடையிலான உறவு. இது ஒரு தாய் மக்களுக்கும், தொலை உறவினர்களுக்குமிடையில் மாறுபட்டிருக்கும்.

conservative treatment : பராமரிப்பு மருத்துவ முறை : தீவிர முறைகளைக் கையாளாமல் ஒரு நோய் மோசமடையாமல் தடுக்கும் சிகிச்சைமுறை இது பராமரியமாக ஒப்புக்கொள்ளப்பட்ட முறை.

consolidation : திடமாக்கும் மருத்துவம்; திடப் மருத்துவம்; இறுகுதல் : வலுப்படுத்தும் சிகிச்சைமுறை. சீதசன்னியில் (நிமோனியா) கசிவு கூட்டிணைவு காரணமாக நுரையீரலுக்கு ஏற்படும் நிலையைச் சீர்படுத்துவதற்கான சிகிச்சை.

constipation : மலச்சிக்கல்; மலக்கட்டு; மல அடைப்பு : போதிய அளவு உணவு அல்லது திரவம் உட்கொள்ளாத காரணத்தால் அல்லது இரைப்பைத் தசைகள் சீராக இயங்காத காரணத்தால் உண்டாகும் நிலை.

constitution : உடல் அமைப்பு; உடல் வாகு; வாகு :

consumption : நோய் நலிவு : அழிவு; தேய்வு; மெலிவு. ஒரு சமயம் உடலை நலிவடையச் செய்யும் எலும்புருக்கி நோயைக் (காச நோய்) குறிக்க இச்சொல் பயன்பட்டது.

contact : நோய்த் தொற்றிணைப்பு; தொடர்பு; தீண்டல்; தொடுகை; தொற்று : நோய் தொற்றக் கூடிய அளவுக்கு நெருக்கம்.

contact-lens : விழியொட்டு வில்லை; ஒட்டுவில்லை : கண் பார்வைக் கோளாறுகளைத் திருத்தக் கண்விழியோடு ஒட்டி அணியப்படும் குழைமக் கண்ணாடி வில்லை.

contagion : தொற்று; ஒட்டு; ஒட்டுவாரொட்டி நோய்; தொற்று தல்; தொற்று நச்சுக்கூறு.

contagious : தொற்று பரப்புகிற; ஒற்று; தொற்று; ஒட்டுவாரொட்டி; தொற்று ம தன்மையுடைய;

தொடர்பினால் ஒட்டிக் கொள்ளக் கூடிய; தொற்று நோய் கொண்டு செல்கிற.

containment isolation : நோய்த் தடுப்பு ஒதுக்கிவைப்பு : ஒரு நோயாளியைப் பீடித்துள்ள நோய் மற்றவர்களுக்குப் பரவாமல் தடுப்பதற்காக நோயாளியைத் தனிமையில் ஒதுக்கிவைத்தல்.

continuous ambulatory peritoneal dialysis (CAPD): இடையறா இயங்கு வலைப் பிரிவினை : நோயாளி வலைப் பிரிவினையில் இருக்கும்போது அவர் இடம் விட்டு இடம் இயங்கிக் கொண்டிருத்தல்.

continuous positive airways pressure (CPAP): பற்குழித் தகர்வுத் தடுப்பு மருத்துவம் ; பல் பொருந்து குழித் தகர்வினையுடைய குழந்தைகளை ஒளி ஊடுருவுச் சல்வு நோயிலிருந்து பாதுகாப்பதற்கான சிகிச்சைமுறை.

continuous subcutaneous insulin infusion : கணையச் சுரப்பு நீர் தொடர் செலுத்தம் : நீரிழிவு நோயை உள்உட்கூறியல் முறையில் கட்டுப்படுத்துவதற்காகக் கணையச் சுரப்பு நீரை அடித்தோல் வழியாகச் சிறிது சிறிதாகத் தொடர்ந்து செலுத்துவதற்கு இறைப்பானைப் பயன்படுத்துதல்.

contraception : கருத்தடை.

contraceptive : கருத்தடைச் சாதனம், கருத்தடை மருந்து : கருவுறாமலிருப்பதற்காக ஆண, பெண் அணிந்து கொள்ளும் சாதனம். வாய்வழி உட்கொள்ளப்படும் மாத்திரைகளையும் இது குறிக்கும்.

contract: நோய் பீடித்தல் : நோய்கள் எளிதில் பற்றுதல் அல்லது தொற்றுதல். நோயுடன் தொடர்பு.

contractile : தசைச் சுருக்கம்: சுருங்கு தசை : தசைத் திசுக்கள்

எளிதில் சுருங்கக்கூடிய ஆற்றல் கொண்டிருத்தல்.

contraction : தசையிழைச் சுருக்கம்; இறுக்கம்; சுருக்கம் : தசை இழைகள் இறுக்கமடைந்து சுருக்கமடைதல்.

contraindication : சிகிச்சை நிறுத்த அறிகுறி; முரண்பட்ட அறிகுறி. கூடாப்பயன்; பொருந்தாமை; கூடாமை : ஒரு நோய்க்குரிய ஒரு வகைச் சிகிச்சை முறையை நிறுத்தி விடலாம் அல்லது தவிர்த்துவிடலாம் என்பதைக்காட்டும் அறிகுறி.

contrecoup : எதிரீட்டுக் காயம் எதிரீக் காயம் : தாக்கம் ஏற்பட்ட இடத்திற்கு நேர் எதிரான இடத்தில் தாக்குவிசை காரணமாக உண்டாகும் காயம் அல்லது சேதம். ஒரு திரவத்தைக் கொண்டிருக்கிற மண்டையோடு போன்ற உறுப்பில் இது ஏற்படும்.

convection : உகைப்பியக்கம்: வாகித்தல்; சுற்று முறை : வெப்ப மின்னாற்றல்கள் தம்மால் இயக்கப்படும் அணுக்களின் இயக்கத்தினால் பரவுதல். காற்று அல்லது திரவத்தில் சூடான பகுதியிலிருந்து குளிர்ந்த பகுதிக்கு வெப்பம் பரவுதல்.

conversion : நிலைமாற்றம்; மாற்றம் : உளவியல் போராட்டம், உடலியல் அறிகுறிகளாக வெளிப்படுத்தல்.

convolutions : மூளை மடிப்புகள்; மடி-மடிப்பான; வளை சுற்று; சுருட்டை; சுருள்; மடிப்பு : மூளை மேற்பரப்பிலுள்ள நெளிவு மடிப்புகள்.

convulsions : வலிப்பு; இசிவு : மட்டுமீறிய மூளைத் தூண்டுதல் காரணமாக ஏற்படும் தசைகள் தானாகவே சுருங்குதல்.

convulsive therapy : அதிர்வு மருத்துவம்; வலிப்பு மருத்துவம் : மின்விசை மூலம் அதிர்ச்சியளித்தல்

துச் சிகிச்சையளிக்கும் மருத்துவ முறை.

Coomb's test : சிவப்பணு எதிர்ப்பு பொருள் சோதனை : இரத்தச் சிவப்பணுக்களுக்கு எதிரான உயிர்ப்பொருள்களைக் கண்டறிவதற்கான மிகுந்த உணர்திறனுடைய சோதனை முறை.

coordination : ஒருங்கியக்கம்; ஒருங்கிணைவு; ஒருங்கிசைவு : உடல் தசை ஒன்றோடொன்று ஒருங்கிசைந்து இயங்குதல். இதனால் உறுப்புகளின் அசைவுகள் முழுக்கட்டுப்பாட்டுடன் நடைபெறும்.

copper : செம்பு; தாயிரம் : விலங்குத் திசுக்கள் அனைத்திலுமுள்ள இன்றியமையாத தனிமம். இது சிலவகைப் புரதங்களிலும், செரிமானப் பொருள்களிலும் (என்சைம்) ஓர் அமைப்பானாகும்.

coprolalia : ஆபாச மொழி, இழி மொழி; ஆபாசப் பேச்சு : மூளையின் முன்புறப்பகுதி சீர்கெடுவதால் உண்டாகும் மூளைக்கோளாறின் அறிகுறியாக ஆபாசமாக அல்லது அசிங்கமாகப் பேசுதல்.

Coprolax : கோப்ரோலாக்ஸ் : டையாக்டில் சோடியம் சல்போசசினேட் மருந்தின் வாணிகப் பெயர்.

Coramine : கோரமைன் : நிகெதமைடு என்ற மருந்தின் வாணிகப் பெயர்.

coprosterol : குடல் சேர்மானப் பொருள் : பித்தச் சுரப்பியின் நெருக்கத்தினால் குடலில் தோன்றும் சேர்மானப் பொருள்.

cordectomy : நாள் அறுவை சிகிச்சை : ஒரு நாளைத்தை, குறிப்பாகக் குரல்வளை அதிர்வு நாளைத்தை அறுவைச் சிகிச்சை முறையில் துணித்தல். தொப்புள் கொடியறுப்பு.

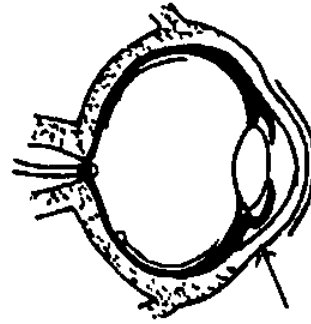
Cordilox : கோர்டிலாக்ஸ் : வெராப்பாமில் என்ற மருந்தின் வாணிகப் பெயர்.

core : உள்மையம்; நடுப்பகுதி; முனை; உட்புறம் : ஒரு கொப்புளத்தின் மையத்திலுள்ள ஆணிப்பகுதி.

Corlan : கோர்லான் : கோர்ட்சால் என்ற மருந்தின் வாணிகப் பெயர்.

corn : காய்ப்பு; தோல் காய்ப்பு; ஆணி விழுதல்; கால்ஆணி: காலடியிலோ கால் விரலிலோ மிகுந்த உராய்வு அல்லது மட்டுமீறிய அழுத்தத்தால் ஏற்படும் மேல் தோல் தடிப்பு.

cornea : விழிவெண்படலம்; கருவிழி; ஒளிப்படலம் : விழித்திரைப்



விழி வெண்படலம்

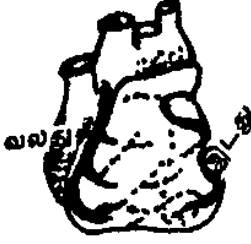படலத்திற்கும் கண்மணிக் கும் முன்பாகவுள்ள ஒளி ஊடுருவக் கூடிய சவ்வுப் படலம்.

corneal graft : கருவிழிப் படல மாற்று மருத்துவம்; கருவிழிச் சீரமைவு; கருவிழி ஒட்டு : ஒளி ஊடுருவாத விழி வெண்படலத்தை மாற்றி விட்டு, வேறொருவரின் ஆரோக்கியமான விழிவெண்படலத்தைப் பொருத்துதல்.

corneoplasty : கருவிழிப் படல மாற்றுச் சிகிச்சை; விழிவெண்படலத்தை மாற்றிப் பொருத்துவதற்கான அறுவைச் சிகிச்சை.

coronary arteries : நெஞ்சுப்பை நாள்ம்; இதயம் சார் : நெஞ்சுப்பைச்

சுவரின் தசைக்கு இரத்தம் வழங்கும் நாளம் (தமனி) இது மகுடம் போல் சுற்றியிருக்கும்.



நெஞ்சுப்பை நாளம்

coronary circulation: நெஞ்சுப்பைக் குருதியோட்டம்: நெஞ்சுப்பையைச்

சுற்றிய இரத்தவோட்டம்.

corona viruses: மகுடக் கிருமிகள்: புதிதாகக் கண்டுபிடிக்கப்பட்டுள்ள ஒரு நோய்க்கிருமிக் குழுமம். இது தடுமனை உண்டாக்குகிறது.

coroner: பிண ஆய்வாளர்: இங்கிலாந்தில் வன்முறைக் காரணமாக ஒரு மரணம் ஏற்பட்டிருக்கும் என ஐயுறப்படும்போது, மரணத்திற்கான காரணத்தை அறிவதற்காகச் சடலத்தை ஆராயும் ஓர் அதிகாரி. இவர் பொதுவாக, ஒரு வழக்குரைஞராகவோ, மருத்துவராகவோ இருப்பார்.

corpulmonale: இதயக் கீழறை யிருஅழுத்தம்: நுரையீரல் நோயைத் தொடர்ந்து ஏற்படும் இதயநோய். இதனால், வலது இதயக் கீழறையில் அழுத்தம் அதிகமாகிறது.

corpus: உடலி; பிணம் (சடலம்); உடல் சிறப்புத்திசு உறுப்பு; மெய்யம்: உடம்பில் தனி இயல்பு வாய்ந்த கட்டமைப்பு.

corpuscle: சிற்றுடலி; குருதிக் கணம்; இரத்த அணு; சிறுமெய்யம்; குறுதியணு: குருதியிலுள்ள நுண அணுவடலி. இது பொதுவாக, இரத்தச் சிவப்பணுக்களையும், வெள்ளணுக்களையும் குறிக்கிறது.

corrective: தீங்கு தவிர்க்கும் பொருள்; செப்பமான: தீங்கினை எதிர்த்து இயங்கும் தன்மையுடைய பொருள்.

cortex: முளை மேலுறை; புறணி; மூடி: முளையின் மேலுள்ள சாம்பல் நிறப் பொருள்.

corticosteroids: குண்டிக்காய் இயக்குநீர்: குண்டிக்காய்ச் சுரப்பி மேலுறையில் உண்டாகும் இயக்குநீர்கள் (ஹார்மோன்).

corticotrophin: புறக் கபச் சுரப்புநீர்: புறக் கபச் சுரப்பியில் சுரக்கும் இயக்குநீர். இது குறிப்பாகக் குண்டிக்காய் மேலுறை இயக்குநீரைச் சுரக்கத் தூண்டுகிறது.

cortisone: கார்ட்டிசோன்: குண்டிக்காய்ச் சுரப்பியில் சுரக்கும் இயக்குநீர்களில் (ஹார்மோன்) ஒன்று. இதனை உடல் பயன்படுத்துவதற்கு முன்பு கார்டிசாலாக மாற்றிக் கொள்கிறது.

Coryne bacterium: கோரிள் பாக்டீரியம்: பாக்டீரிய வகையைச் சேர்ந்த கிராம்சாயம் எடுக்கும் தன்மையுடைய பாக்டீரியா.

coryza: மண்டைச் சளி (தடுமன்); சளி; நீர்க்கோள். குறைந்தகாலம் நீடிக்கக்கூடிய தடுமன நோய். இது மிக விரைவாகத் தொற்றக் கூடியது.

Cosalgesic: கோசால்ஜெசிக்: டெக்ஸ்டிரோப்புரோப் ஆக்சிஃபீன், பாராசிட்டமால் ஆகிய இரண்டும் கலந்த கலவை மருந்தின் வாணிகப் பெயர்.

cosmetic. ஒப்பனைப் பொருள்: முகம், முடி ஆகியவற்றை அலங்கரிப்பதற்குப் பயன்படும் சிங்காரிப்புப் பொருள்.

costal: விலா எலும்பு: உடலின் பக்கத்திலுள்ள எலும்பு.

costive: மலச்சிக்கலுள்ள.

costochondritis: விலா குருத் தெலும்பு அழற்சி: விலாக் குருத் தெலும்பில் ஏற்படும் வீக்கம்.

costoclavicular : விலா-கழுத்துப் பட்டை எனும்பு நோய்.

Cotazym : கோட்டாசைம் ; கணையச் செரிமானப் பொருளின் (என்சைம்) வாணிகப் பெயர்.

cot death : கட்டில் மரணம் : ஒரு குழந்தை இரவில் கட்டிலில் தூங்கும்போதே சிறிதும் எதிர்பாராமல் திடீரென ஏற்படும் மரணம். ஒரு மாதம் முதல் ஒரு வயதுவரையுள்ள குழந்தைகளுக்கு இந்த மரணம் உண்டாகிறது. இதற்கான காரணம் இன்னும் கண்டறியப் படவில்லை. பிறக்கும் போது குறைந்த எடையுடைய குழந்தைகளுக்கு 2 மாதங்களில், பின்பு பனிக்காலத்தில் பெரும்பாலும் இந்த மரணம் குளிர்ப்பகுதிகளில் உண்டாகிறது.

cotyledon : கருப்பை உட்பிரிவு : நச்சுக் கொடியின் கருப்பைப் பரப்பிலுள்ள உட்பிரிவுகளில் ஒன்று.

counter-irritant : உடலெரிவு மருந்து, எரிவூட்டி : உடலெரிவு மூலம் நோய்த தீர்வு நாடும் மருந்துவகை.

Counter-poison : நச்சு மாற்று : நச்சுமுறிவு மருந்து.

couvade : போலி நோய் : பழங்குடி மக்களிடையே மனைவியின் பேறுகாலத்தில் கணவன் மேற்கொள்ளும் போலி நோய்.

Cowper's glands : துவர் சுரப்பிகள்

coxa : இடுப்பு, சப்பை : இடுப்பு மூட்டு.

coxalgia : இடுப்புவலி; சப்பைவலி : இடுப்பு மூட்டில் ஏற்படும் நோவு.

coxitis . இடுப்பு வீக்கம்; இடுப்பு பழற்சி; சப்பை அழற்சி : இடுப்பு மூட்டில் ஏற்படும் வீக்கம்.

cradle cap : குழந்தைக் குல்லாய்;

தொட்டில் தொப்பி : குழந்தைகளுக்கு உச்சி வட்டக் குடுமித் தோலில் உண்டாகும் செதிள்.

cramp : தசை நார்ச்சரிப்பு; தசை மரத்தல்; சூரை பிடித்தல்; தசை இசிவு, பிடியிறுக்கம் : கடுங்குளிரினால் அல்லது மட்டுமீறிய தளர்ச்சியினால் உண்டாகும் தசை நார் இசிப்பு. இது, முறை நரம்பிசிவு, உணவு நச்சு, வாந்திபேதி (காலரா) போன்ற நோய்களின போது உண்டாகலாம்.

cranial Index : மண்டையோட்டுக் குறியெண்; தலை சார் : நீளத்தின் நூறுவீதமாகக் கணிக்கப்படும் மண்டையோட்டின் வடிவளவு வரைக் குறியெண்.

craniogromy : மண்டையோட்டியல் : மண்டையோடு சார்ந்த புற உடலமைப்பு ஆய்வியல்.

craniometer : மண்டையோட்டுமானி : மண்டையோட்டை அளக்கும் கருவி.

craniometry : மண்டையோட்டு அளவியல்; தலையளவு : மண்டையோடுகளை அளவிடும் அறிவியல்.

craniopharyngioma : மண்டையோட்டுக் கட்டி : மூளைக்கும் கபச்சுரப்பிக்குமிடையில் உண்டாகும் கட்டி.

cranioplasty : மண்டையோட்டு அறுவைச் சிகிச்சை : மண்டையோட்டில் ஏற்படும் குறைபாடுகளை அறுவைச் சிகிச்சை செய்து குணப்படுத்துதல்

craniotomy : இளம் மண்டையோட்டு மருத்துவம்; மண்டைத் திறப்பு; தலைத் திறப்பு : இளஞ்சூலின மண்டையோட்டைத் தகர்த்துக் கூறுபடுத்துதல்.

cranium : மண்டையோடு : மண்டைக் கூடு, கபாலம் : மூளையை மூடியுள்ள எலும்புகளின் தொகுதி.

Crasnitin : கிராஸ்னிட்டின் : கொலாஸ் பாஸ் என்ற மருந்தின் வானிகப் பெயர்.

cream of tartar : இருபுளியகி ; பொட்டாசியம் பைடார்ட் ரேட், மருந்துக்குப் பயன்படும் வகையில் புடமிட்டு மணியுருப்படுத்திய சாம்பர இருபுளியகி.

creatine : தசைச் சாற்று உயிர்ப் பொருள்; தசைப் புரதம் : தசையின் சாற்றில் காணப்படும் உயிர்ப் பொருள் கூறு; முதுகெலும்புள்ள வற்றுக்குரிய வரிநிலைத் தசையின் நிலையான தனிச் சிறப்புக் கூறு.

creosote : நச்சரிபொருள் : மரக் கீலிலிருந்து எடுக்கப்படும் எண்ணெய் வடிவான ஆற்றல் வாய்ந்த நச்சரிபொருள்.

crepitation : குறுகுறு ஒலி; (எலும்பில்) நரநரப்பு; உராயொலி; உரழ்ஒலி. உடைந்த எலும்பின் இரண்டு துண்டங்கள் உராய்வதைப் போன்று மருத்துவர் ஆய்வினால் நுரையீரல்களில் கேட்கப்படும் ஒலி.

cresol : கிரிசோல் : ஆற்றல் வாய்ந்த பூச்சி கொல்லி மருந்து. வேதியியல் முறையில் ஃபினாலுடன் தொடர்புடையது

crick : கழுத்துச் சுழுக்கு : முதுகுப் பிடிப்பு.

cretinism : அங்கக் கோணல் : கேடயச் சுரப்பி சுரப்பாற்றல் இழந்து போவதன் காரணமாக ஏற்படும் அங்கக்கோணல் அல்லது தடைபட்ட வளர்ச்சியுடன் அறிவு மந்தம் ஏற்படும் நிலை. குள்ள உருவம், பெரியதலை, பருத்த கால்கள், உலர்ந்த தோல், குறைந்த தலைமயிர், வீங்கியகண் இமைகள், குறுகிய கழுத்து போன்ற அங்கக் கோணல்கள் ஏற்படுதல்.

cribriform : சல்லடைத்துளை எலும்பு; சல்லடைக் கண; சல்லடை : சல்லடைபோல் சிறுதுளைகளுள்ள முக்கடி எலும்பு. இது முகர்தல்

நரம்புகள் செல்வதற்கு அனுமதிக்கிறது.

cricoid : குரல்வளைக் குருத் தெலும்பு : மோதிர வடிவமுள்ள குரலவளைக் குருத்தெலும்பு.

crisis : நோய்த் திருப்பு முனை; அச்சநிலை; இடர்நிலை : ஒரு நோயில் ஏற்படும் திருப்புகட்டம். எடுத்துக்காட்டாக, காய்ச்சலின் அறிகுறிகள் தளர்வதற்கு வெப்பத் தணிவு ஏற்படுதல்.

crotamiton : குரோட்டாமிட்டோன் : சொறி சிரங்கினை குறிப்பாகக் குழந்தைகளின் சொறி சிரங்கினைக் குணப்படுத்துவதற்கான மருந்து. இது சொறி சிரங்கில் பூச்சிகளைக் சென்று, அரிச்சலைத் தடுக்கிறது.

croup : காற்றுக்குழல் அழற்சி : கொடிய இருமலோடு கூடிய குழந்தைகளின் காற்றுக்குழல் அழற்சி நோய். தொண்டையில் உண்டாகும் கரகரத்த ஒலி.

crus : வேர் உறுப்பு : உடலின் பல்வேறு உறுப்புகளில் கால் போன்ற அல்லது வேர் போன்ற அமைப்பு. எடுத்துக்காட்டாக, உதாரவிதான வேர்.

crutch palsy : கவட்டுவாதம்; ஊன்றுகோல் : மணிக்கட்டு, வீரல்கள், கட்டைவிரல்கள் ஆகியற்றின் நீட்டுத் தசைகளில், அக்குளில் உள்ள ஆரை நரம்புகளில் அடிக் கடி அழுத்தம் ஏற்படுவதன் காரணமாக உண்டாகும் முடக்குவாதம்.

cryaesthesia : குளிர் உணர்வு : குறைந்த வெப்ப நிலையில் மிகுந்த குளிர்ச்சியை உணர்தல்.

cryogenics : தாழ்வெப்பவியல்; உறைநிலைவியல் : தாழ்ந்த வெப்ப நிலை பற்றிய இயற்பியலின் கிளைத்துறை.

cryopexy: குளிர்முறைப் பாதுகாப்பு; குளிர் பொருத்தல் : தாழ்ந்த வெப்ப நிலை உண்டுபண்ணும் முறைகள் பற்றிய ஆய்வு.

cryoglobulins: கிரையோ குளோபுலின் : சில நோய்களின் போது இரத்தத்தில் இயல்புக்கு மீறிய அளவில் புரதங்கள் அடங்கியிருத்தல். இவை தாழ்ந்த வெப்ப நிலையில் கரைவதில்லை. இதனால் வீரல்கள், பாதங்கள் போன்ற சிறிய இரத்தநாளங்களில் தடை ஏற்படுகிறது.

cryophake: உறை முறைப்புரை நீக்கம் : உறையவைக்கும் முறை மூலம் கண்ணில் புரையை நீக்குதல்.

cryoprobe: உறை ஆய்வுக் கருவி; குளிர்நீர் கருவி : உயிர்ப் பொருள் ஆய்வுக்குப் (biopsy) பயன்படும் கருவி. இது, திரவ நைட்ரஜன் கருவியுடன் இணைக்கப்பட்ட நெகிழ்திறனுடைய உலோகக் குழாய் ஆகும். இதன் முனைகள் பல்வேறு அளவுகளில் உள்ளன. இந்த முனையை—180°C வரைக் குளிர்விக்கலாம்.

cryosurgery: உறை அறுவை மருத்துவம்; குளிர்நீர் அறுவை முறை, குளிர் அறுவை : நோயுற்ற திசுக்களை அகற்றுவதற்குத் தாழ்ந்த வெப்ப நிலையில் நடத்தப்படும் அறுவைச் சிகிச்சை. இதில் கத்திக்குப் பதிலாக உறை ஆய்வுக்கருவி பயன்படுத்தப்படுகிறது.

cryotherapy: குளிர் மருத்துவம் : குளிர்ச்சியைப் பயன்படுத்தி நோய்களைக் குணப்படுத்தும் முறை.

cryptogenic: அறியாத நோய்க் காரணம்; கானல் கரு.

cryptorchism: அண்ட இறக்கமின்மை; இறங்காவினை; மறை, வினை : உயிரின் விதைப் பையினுள் (அண்டகோசம்), விதை (அண்டம்) இறங்காமலிருக்கிற ஒரு

வளர்ச்சிக் குறைபாடு. விதைகள் அடிவயிற்று அல்லது தொடை அடிவயிற்று இணைப்புக் குழாயிலே இருந்து விடுகின்றன.

crystal violet: பளிங்கு ஊதா; படிக ஊதா : பிரகாசமான ஊதா நிறமுடைய, நச்சுத்தடை அனிலின் சாயம். புண்கள், தோல் நோய்கள் ஆகியவற்றுக்கு 0.5% கரைசலாகப் பயன்படுகிறது.

crystallin: கண்முகப்புக் குமிழ் புரதம்; படிக நிலை : கண்முகப்புக் குமிழில் காணப்படும் புரதப் பொருள் (globulin)

crystalline: பளிங்கு; படிகம் படிக : ஒளி எளிதில் ஊடுருவக்கூடிய, படிகம் போன்ற அமைப்புடைய அமைவுகள். வழித்திரைப் படலத்தின் முன்புறமுள்ள முட்டைவடிவமுள்ள குமிழ், ஒளி எளிதில் ஊடுருவக்கூடிய கண்முகப்புக் குமிழ் எனப்படும்.

cuirass: செயற்கைச் சுவாசக் கருவி, மார்க்குக் கவசம் : செயற்கையாகச் சுவாசிப்பதற்காக உடலில் கவசம்போல் பொருத்தப்படும் ஓர் எந்திர சாதனம்.

culdoscopy: உள்ளூறுப்புக் காட்சிக் கருவி; அல்குல்வழி இடுப்புக்குழி நோக்கல் : உடலின் உட்புறம் காண உதவும் கருவி. இது யோனிக் குழாய் வழியாகச் செலுத்தப்படுகிறது.

culture: நுண்ணுயிர் வளர்ப்பு; பண்ணை; வளர்மம் : நுண்ணுயிரிகளை செயற்கையான ஊடகங்களில் பொருத்தமான சூழ்நிலைகளில் வளர்த்தல்.

cumulative action: திரள் வினை; குழுவிய செயல்: குவிந்த; தொடர் சேர்மை : மெதுவாக வெளியேறும் மருந்தின் வேளை அளவினை அடிக்கடிக்கொடுப்பதால், அதன் வினை அதிகரிக்கிறது. இதனால் உடலில் மருந்து திரள்கிறது: நச்சு

அறிகுறிகள் திடீரெனத் தோன்றுகின்றன. இத்தகைய திரள் விளைபுரியும் மருந்துகளுக்கு பார்பிட்டுரேட், ஸ்டிரைக்னின், பாதரச உப்புகள் ஆகியவை எடுத்துக்காட்டுகள்.

cupping : குருதி வாங்குதல்; கிண்ணக் குழி : காற்று நீக்கப்பட்ட கண்ணாடிக் குமிழ் உதவியால் குருதி வாங்குதல்.

curare : ஊக்க அழிவு நஞ்சு; தாவர நச்சுச்சாறு: அரளி போன்ற தென் அமெரிக்கச் செடியின் வேர் வகையிலிருந்து எடுக்கப்படும் கொடிய நஞ்சு வகை.

curarine : அயர்வு நீக்கு மருந்து : வேர் வகையிலிருந்து எடுத்து அறுவை மருத்துவத்தில் தசைகளுக்கு அயர்வு அகற்றப் பயன்படுத்தப்படும் கொடிய நச்சு மருந்து.

curettage : சுரண்டு மருத்துவம்; வழித்தெடுத்தல்; சுரண்டுதல்; திருவியம் ; உட்குழிவிட உள்ள மிகையான அல்லது ஆரோக்கியமற்ற திசுவினை சுரண்டு கருவியினால் சுரண்டி எடுத்தல்.

curette : சுரண்டு கருவி; கருப்பை வழிப்பி; சுரண்டி: உட்குழிவுகளிலுள்ள ஆரோக்கியமற்ற திசுக்களைச் சுரண்டி எழுப்பதற்கு அறுவை மருத்துவப் பயன்படுத்தும் சிறிய சுரண்டு கருவி.

curettings : சுரண்டு பொருள் : உட்குழிவுகளிலிருந்து சுரண்டி எடுக்கப்பட்ட பொருள். இது நோயினைக் கண்டறிவதற்காகப் பரிசோதனைக்கு அனுப்பப்படுகிறது.

curling's ulcer : சிறுகுடல் புண்: பரவலான தீப்புண் அல்லது ஆவிப் பொக்குளங்கள் காரணமாக, இரைப்பையில் அல்லது முன் சிறுகுடலில் உண்டாகும் சீழ்ப்புண்.

cushing's disease: பருமன் நோய் உபக்கரப்பியில் ஒரு கட்டி காரண

மாக அளவுக்கு மீறிக் கார்ட்டிசோல் உற்பத்தியாவதன் விளைவாக அரிதாக ஏற்படும் மட்டுமீறிய உடல் பருமன். இது பெரும்பாலும் பெண்களுக்கு ஏற்படுகிறது. கஷ்ஷங்கா விளக்கியது.

cushing's reflex : நாடித்துடிப்பு வீழ்ச்சி : இரத்த அழுத்தம் அதிகமாகி, நாடித்துடிப்பு வீழ்ச்சியடைதல். இது மூளைப்பகுதியில் நெவுப்புண் காரணமாக இது உண்டாகிறது.

cusps : பற்குவடு; குமிழ்; முனை; கதுப்பு இதழ் : பலவின நுனி போன்ற முளைப்பகுதி.

cutaneous : தோல்சார்ந்த: தோல் உணர்வு; சரும : உடல் தோல் சார்ந்த.

cuticle : மேல்தோல்; புறத்தோல்; சிறுசருமம்; மீள்தோல்: நகத்தைச் சுற்றியுள்ளது போன்ற தோலின் மேலீடான புறத்தோல்.

cyanocobalamin : சயானோ கோபாலமின் : ஈரல், மீன, இறைச்சி, முட்டை ஆகியவற்றில் காணப்படும் வைட்டமின் B₁₂. இரத்தச் சிவப்பணுக்கள் முதிர்ச்சியடைவதற்கு இது தேவைப்படுகிறது.

cyanosis: தோல்நீலம்; நீலவேற்றம்; நீலத்தன்மை; நீலம்பூரித்தல்; நீலமை: ஆக்சிஜன் சரிவர ஊட்டம் பெறாத குருதி சுழல்வதனால் தோல் நீல நிறமாகக் காணப்படும் நோய்.

cyclamates: சைக்ளாமேட்ஸ் : சைக்ளாமிக் அமிலத்தின் உப்பு. இது சர்க்கரையைப் போல் 30 மடங்கு இனிப்புடையது. வெப்பத்தில் உறுதியாக இருக்கக் கூடியது. இது புற்று நோய் உண்டாக்கக் கூடியது என ஐயுறப்படுவதால், உணவுப் பொருள்களில் சேர்க்கத் தடை விதிக்கப்பட்டுள்ளது.

cyclandelate: சைக்ளாண்டலேட் : குருதிநாள விரிவகற்சி மருந்து :

குருதி நாள விரிவகற்சி செய்கிற மருந்து; நரம்பு தளர்த்து மருந்து.

cyclical vomiting : காலமுறை வாந்தி: தொடர்வாந்தி, சுழல்வாந்தி: குழந்தைகளுக்குக் கால முறையில் ஏற்படும் நோய்.

Cyclimorph 10: சைக்ளிமார்.:ப் 10: வாந்தி, குமட்டல் இல்லாமல் நோவு தீர்ப்பதற்காக ஊசி மூலம் செலுத்தப்படும் மருந்து. இதன் 1 மி.லி. கரைசலில் 10 மி.கி மார்ஃபின் டார்ட்ரேட்டும், 50 மி. கி. சைக்ளிசிங் டார்ட்ரேட்டும் அடங்கியிருக்கும்.

cyclitis : கண் படல வீக்கம்: விழிக் கருத்திரை அழற்சி: பின்புற விழி வெண்படலத்திலுள்ள வெண் உயிரணுக்களின் சிறுசிறு தொகுதிகள் படிவதால் உண்டாகும் கண் படல வீக்கம். இது பெரும்பாலும், விழித்திரைப்படலத்தில் ஏற்படும் வீக்கத்துடன் சேர்ந்து உண்டாகிறது.

cyclizine:சைக்ளிசின்(எதிர்விழுப்பு பொருள்): ஹிஸ்டமின் எனும் விழிப்புப் பரவிச் செயலாற்றாது தடுக்கும் மருந்து. ஒவ்வாமைக்கு எதிர் மருந்துவாந்தியை கட்டுப்படுத்தும்.

cyclobarbitone : சைக்ளோபார் பிட்டோன்: உறக்கம் வருவது தாமதமாகும்போது பயன்படுத்தப்படும், குறுகிய காலம் செயற்படும் பார்பிட்டோரேட் மருந்து.

Cyclogyl : சைக்ளோஜில்: சைக்ளோப் பெண்டோலேட் ஹைட்ரோகுளோரைடு என்ற மருந்தின் வாணிகப் பெயர்.

cyclopentolate hydrochloride : சைக்ளோபெண்டோலேட் ஹைட்ரோகுளோரைடு: முறுகுதசை வேதனையை தணிக்கப் பயன்படுத்தப்படும் ஒரு மருந்து.

cycloplegia : கண் வாதம்: கண் தசைகளில் ஏற்படும் வாதம்.

cycloplegics : கண் வாத மருந்து; சூழலி வாதம் சார்ந்த: கண் தசையில் வாதமுண்டாக்கும். ஆட்ரோப்பின் ஹோமாட்ரோப்பின், ஸ்கோப்போலாமைன், லாக்செசின் போன்ற மருந்துகள். கருவிழி மையப் பாப்பா எனப்படும் பாலை துவாரத்தைக் குறுக்கவும் விரிவாக்கவும் செயல்படும் தசைகளை இயங்காமல் செய்யும் மருந்து.

cyclopropane : சைக்ளோப்ரோப்பேன்: மயக்க மருந்தாகப் பயன்படுத்தப்படும் வாயு. எளிதில் தீப்பற்றக்கூடியது. இதைப் பயன்படுத்துவது இன்று பெரும்பாலும் நிறுத்தப்பட்டுவிட்டது.

cycloserine : சைக்ளோசெரின்: பல நுண்ணுயிரிகளுக்கு எதிராகப் பயன்படுத்தப்படும். நோய் நுண்ணுயிரிகளுக்கு எதிராகப் பயன்படுத்தப்படும். நோய் நுணமத் தடை மருந்து.

cyclosporin : சைக்ளோஸ்போரின்: நோய்த்தடைக காப்பு மருந்து. இது நோய் எதிர்ப்பொருள்கள் உற்பத்தியாவதைத் தடைசெய்வதில், காசநோய்க்கூட்டு மருந்துகளுடன் சோததுக் கொடுக்கப்படுகிறது.

cyclothymia : ஊசல் மனநிலை; சுழல் உளளம்: பெரும் உறசாகத்திறகும் சோர்வுக்கும் மாறிமாறி வரும் மனநிலை.

cycotomy : கண் பாவை அறுவை மருத்துவம்: கணவிழி விறைப்பு நோயைக் குணப்படுத்துவதற்கான அறுவைச் சிகிச்சை கணணிமையில் கீறல் ஏற்படுத்தி இது செய்யப்படுகிறது.

cyclotron : சைக்ளோட்ரான்: கதிரியக்க ஓரகத் தனிமங்களைத் (ஐசோடோப்) தயாரிப்பதற்கான ஒரு கருவி.

cyesis : கருப்பம்(சூல்); கருவுறல் சூல்: ஒரு பெண்கருவுறறிருக்

கிறாள் என்பதைக் காட்டும் அறி குறிகள்.

cylindroma : குருதிக் குழாய்க் கட்டி; உருளைப்புற்று : வியர்வைச் சுரப்பி, உமிழ்நீர்ச் சுரப்பி போன்றவற்றின் குருதிக்குழாய் உள்வரிச் சவ்வில் ஏற்படும் கட்டி.

Cyllin : சைல்லின் : கறுப்புத் திரவ வகையைச் சேர்ந்த நோய்த் தொற்றுத் தடுப்பு மருந்தின் வாணிகப் பெயர்.

Cynomel : சைனோமெல் : லியோத்தை ரோமைன் என்ற மருந்தின் வாணிகப் பெயர்.

cyproterone : சைப்ரோட் டெரோன் : ஆண்பால் இயக்கு நீர் மத்தைக் குறைக்கும் மருந்து. இது மட்டுமீறிய பாலுணர்வினைக் குறைப்பதற்குப் பயன்படுத்தப்படு கிறது.

cyst : நீர்க்கட்டி; நீர்ப்பைமுண்டு; பந்து; திசுப்பை : உடலிலுள்ள கழிவுநீர்களைக் கொண்ட பை போன்ற கட்டி.

cystadenoma : சுரப்பி நீர்க்கட்டி; பந்துக் கோளப் புத்து : சுரப்பித் திசுக்களில் ஏற்படும் நீர்க்கட்டி போன்ற வளர்ச்சி பெண்களின் மார்பகத்தில் இது ஏற்படக்கூடும்.

cystalgia : சிறுநீர்ப்பை நோவு, சிறுநீர்ப்பை வலி : சிறுநீர்ப்பையில் ஏற்படும் வலி.

cysteamine : சிஸ்டியாமின் : ஈரல் சேதத்தைக் குணப்படுத்த நரமபு வழி ஊசிமூலம் செலுத்தப்படும் மருந்து.

cystectomy : சிறுநீர்ப்பை அறுவைச் சிகிச்சை : சிறுநீர்ப்பையின் ஒரு பகுதியை அல்லது அதை முழுவதுமாக அகற்றுவதற்குச் செய்யப்படும் அறுவைச் சிகிச்சை.

cysteine : சிஸ்டைன் : கந்தகம் அடங்கியுள்ள ஓர் அமினோ அமி லம். சீரணத்தின்போது புரதங்

களைச் சிதைப்பதால் இது உற் பத்தியாகிறது.

cysticercus : முட்டைப்பருவ குடற் புழு : குடற்புழுவின் முட்டைப் புழுப்பருவம் இது மண்டை யோட்டுத் தசைகளிலும் மூளையில் திரண்டு, காக்காய் வலிப்பு நோயை உண்டாக்குகிறது

cystic fibrosis : மிகு வியர்வைச் சுரப்பு; ஐரோப்பாவிலுள்ள காக்க சஸ் மலைப்பகுதியிலுள்ள வெள்ளை இனமக்களுக்குப் பொதுவாக ஏற்படும் ஒரு மரபு நோய். இந் நோய் கண்டவர்களுக்கு புறத் தோல் சுரப்பிகளில் அளவுக்குமீறி சுரப்புநீர் சுரக்கும், கனமான சளி, உள்ளூறுப்புச் சுரப்பிகளில் தடையுண்டாக்கும். அளவுக்கு அதிகமாக வியர்வை சுரந்து வியர்வையிலுள்ள குளோரைடு அளவை அதிகரிக்கும்.

cystine : சிஸ்டைன் : சீரணம் நடைபெறும்போது புரதங்கள் சிதைவதனால் உண்டாகும் அமினோ அமிலம் அடங்கிய ஒரு கந்தகம். இது சிஸ்டைனின் இரு மூலக்கூறுகளாக எளிதாகப் பகுக்கப்படுகிறது.

cystinosis : சிஸ்டைன் படிவு நோய் : படிக சிஸ்டைன் உடலில் படிக்கிற ஒரு வளர்சிதை மாற்றக் கோளாறு. இது மரபாக வரும் நோய். இந்நோய் கண்டவர் களுக்குச் சிறுநீரில் சிஸ்டைனும், பிற அமினோ அமிலங்களும் சுரக்கும்.

cystinuria : சிறுநீர் சிஸ்டைன் : சிறுநீரில் சிஸ்டைனும், பிற அமினோ அமிலங்களும் சுரக்கும் ஒரு வளர்சிதை மாற்ற நோய். இது சிறுநீரகக் கல் ஏற்படக் காரணமாகிறது.

cystitis : சிறுநீர்ப்பை அழற்சி; திசுப்பை அழற்சி : சிறுநீர்ப்பையில் வீக்கம் உண்டாதல். பொதுவாகப் பாக்டீரியாவினால் இது

ஏற்படுகிறது. பெண்களின், மூத்திர ஒழுக்குக் குழாய் குறுகலாக இருப்பதால், பெரும்பாலும் பெண்களுக்கே இது ஏற்படுகிறது.

cystocele : சிறுநீர்ப்பைச் சரிவு; அல்குலில் சிறுநீர்ப்பை பிதுக்கம் : சிறுநீர்ப்பையின் பிற்பகுதிச சுவர், யோனிக் குழாயின் முன்புறச்சுவர் மீது சாய்ந்திருத்தல்.

cystography : சிறுநீர்ப்பை ஊடுகதிர்ச் சோதனை; சிறுநீர்ப்பை வரைவியல் : சிறுநீர்ப்பையை ஊடுகதிர் படமெடுப்பு மூலம் பரிசோதனை செய்தல்.

cystolithiasis : சிறுநீர்ப்பைக் கல் : சிறுநீர்ப்பையில் கல் அல்லது கற்கள் இருத்தல்.

cystometer : சிறுநீர்ப்பை அழுத்தமானி; சிறுநீர்ப்பை அளவி : சிறுநீர்ப்பையில் பல்வேறு நிலைகளில் அழுத்தத்தை அளவிடுவதற்கான கருவி.

cystometry : சிறுநீர்ப்பை அழுத்தவியல்; சிறுநீர்ப்பை அளவு. சிறுநீர்ப்பையில் பல்வேறு நிலைகளில் அழுத்த மாறுபாடுகள் குறித்து ஆராய்தல்.

cystoplasty : சிறுநீர்ப்பை அறுவை மருத்துவம்; சிறுநீர்ப்பை சீரமைப்பு; சிறுநீர்ப்பை அமைப்பு : சிறுநீர்ப்பைக் கோளாறினை அறுவைச் சிகிச்சை மூலம் சீர்படுத்துதல்.

cystoscope : சிறுநீர்ப்பை உட்புற ஆய்வுக் கருவி; சிறுநீர்ப்பை நோக்கி; சிறுநீர்ப்பை உட்காட்டி ; சிறுநீர்ப்பையின் உட்புறத்தை ஆராய்வதற்கான கருவி.

cystoscopy : சிறுநீர்ப்பை உட்புற ஆய்வு ; சிறுநீர்ப்பையின் உட்புறத்தைச் சிறுநீர்ப்பை உட்புற ஆய்வுக் கருவியூலம் ஆராய்தல்.

cystotomy : சிறுநீர்ப்பை உள் அறுவை; சிறுநீர்ப்பை அகற்றல்;

சிறுநீர்ப்பைத் திறப்பு : சிறுநீர்ப்பைக்குள் செய்யப்படும் அறுவை மருத்துவம்

cystourethritis : சிறுநீர்க் குழாய் அழற்சி : சிறுநீர்ப்பை, மூத்திர ஒழுக்குக் குழாய் ஆகியவற்றில் ஏற்படும் வீக்கம்.

Cytamen : சைட்டாமென் : சையானோகோபாலமின் என்ற மருந்தின் வாணிகப் பெயர்.

cytarabine : சைட்டாராபின் : டி.என்.ஏ. இணைப்பில குறுக்கிடும் வளர்சிதை மாற்ற மருந்து. இது கடுமையான வெண்கூட்டத்தைக் குணப்படுத்தப் பயன்படுத்தப்படுகிறது.

cytodiagnosis : உயிர்நுண்ம நோய் நாடல : நுண்ணிய உயிரணுக்களை ஆராய்ந்து நோய்க் காரணங்களைக் கண்டறிதல்.

cytogenetics : உயிர்நுண்ம மரபணுவியல் : இயல்பான மறறும் இயல்புக்கு மாறான இனக்கீற்றுகள் (குரோமோசோம்) பற்றியும், மனிதரிடம் அவற்றின், நடத்தை முறை குறித்தும் ஆராய்ந்தறியும் அறிவியல்.

cytology : உயிர்நுண்மவியல்; உயிரணுவியல் : உயிரணுங்களைப் பற்றி ஆராயும் உயிரியல்.

cytolysis : உயிர்மக் கூறுபாடு; உயிரணு முறிவு; உயிரணு அழிவு : உயிர்நுண்மங்களின் சீர்கேடு, அழிபாடு, சிதைவு, கரைவு முதலியன

cytoplasm : சைட்டோபிளாசம்; திசுப்பாய்மம், திசு உளபாயமம் : உயிரணுவில், கருமையத்தின் உள்ளடக்கங்கள் நீங்கலாகப் பிற வாழும் பொருளின் முக்கிய பகுதியாக அமைந்துள்ள ஒரு சிக்கலான வேதியியல் கூட்டுப் பொருள்.

Cytosar : சைட்டோசார் : சைட்டாராபின் என்ற மருந்தின் வாணிகப் பெயர்.

D

DaCosta syndrome : இதய நரம்புக் கோளாறு : மிகுதியான இதயத்துடிப்பும் இடது பக்க நெஞ்சில் வலியும் ஏற்படும் இதயக் கோளாறு.

dacry(o)adenitis. கர்ப்பி வீக்கம் : கண்கடையிலுள்ள கண்ணீர்ச் சுரப்பியில் ஏற்படும் வீக்கம். சோர்ந்து செயலற்றிருக்கும்போது இது உண்டாகலாம்.

dacryocyst : கண்ணீர்ப்பை : கண்கடையிலுள்ள கண்ணீர்ப்பையைக் குறிக்கும் பழைய சொல்.

dacryocystectomy : கண்ணீர்ப்பை அறுவை மருத்துவம்; கண்ணீர்ப்பை நீக்கம் : கண்ணீர்ப்பையின் எந்தப்பகுதியையும் அறுவைச் சிகிச்சை மூலம் அகற்றுதல்.

dacryocystitis : கண்ணீர்ப்பை அழற்சி : கண்ணீர்ப்பையில் உண்டாகும் வீக்கம். இதனால் கண்ணீர் நாளங்கள் அடைப்படுகின்றன.

dacrocystography : கண்ணீர் நாள ஊடுகதிர்ப்படமெடுத்தல்; கண்ணீர்ப்பை வரைவியல் : கண்ணீர் வழியும் நாளத்தை ஊடுகதிர் (எக்ஸ்ரே) மூலம் படம் எடுத்து ஆராய்தல்.

dacryocystorhinostomy : மூக்கினுள் கண்ணீர் வடிய அறுவை மருத்துவம்; கண்ணீர்ப்பை - நாசி வழிதிறப்பு : மூக்குக்கண்ணீர்

நாளத்தில் தடங்கல் ஏற்பட்டிருக்கும் போது, கண்ணீர்ப்பையிலிருந்து மூக்கினுள் கண்ணீர் வடியுமாறு செய்வதற்கான அறுவை மருத்துவம்.

dacryolith : கண்ணீர் பாதைக் கட்டி; கண்ணீர்க்கல் ; கண்ணீர் வழியும் பாதைகளில் கட்டி உண்டாதல்.

dactyl : விரல் : கால்விரல்.

dactylion : இடைத்தோல் இணைப்பு விரல்; ஒட்டிய விரல்கள்; கூட்டு விரல் : வாத்தின்கால் விரல்கள் போன்று, இடைத்தோலால் ஒன்றுபட்டிணைந்த விரல்கள்.

dactylitis : விரல் வீக்கம்; விரல் அழற்சி : விரல் அல்லது கால்விரல் வீக்கம். எலும்புகளை மூடியுள்ள சவ்வு வீங்குவதால் விரல் வீங்குகிறது. பிறவிமேக நோய், காச நோய் போன்ற நோய்களின் போது இது உண்டாகிறது.

dactylology: விரல் சைகை மொழி; விரல் மொழி : ஊமைகள், செவிடர்களுடன் பேசுவதற்குப் பயன்படும் விரல் சைகை மொழி.

Dalmane : டால்மேன் : ஃபுரூராஸ் பாம் என்ற மருந்தின் வாணிகப் பெயர்.

daltonism : நிறமயக்கம்; நிறப் பார்வையின்மை; நிறகருடு : பசையையும், சிவப்பையும் வேறு பிரித்தறிய இயலாத கோளாறு நிலை.

dandruff: தலைப்பொடுகு; அசறு; பொடுகு : மண்டையில் செதிள் உதிர் தல். இது ஒருவகைத் தோல் நோய்.

dandy fever: முடக்குக் காய்ச்சல்: கணுத்தோறும் கடுமவலி உண்டு பண்ணும் கொள்ளைக் காய்ச்சல் வகை. இதனை "டெங்கு"க் காய்ச்சல் என்றும் கூறுவர்.

danthron : டாந்த்ரான் : முகத்தை மிருதுவாக்கும் பொருள் கொண்ட ஒருவகை மருந்து. இது பேதி மருந்தாகவும் பயன்படுகிறது. இது மாதகிரைகளாகவும், திரவமாகவும் கிடைக்கிறது.

Dantrium ; டான்ட்ரியம் : டான்ட்ரோலின் என்ற மருந்தின் வாணிகப் பெயர்.

dantrolene : டான்ட்ரோலின் : தசைச் சுரிப்புக் கோளாறுகளைக் குணப்படுத்தும் மருந்து. கடுமையான இசிப்பு நோய், இழைமைக் காழ்ப்புக் கோளாறு, தண்டுவடக் காயம் போன்றவற்றுக்குப் பயன்படுகிறது.

Daonil : டயோனில் : கிளைபென் கிளாமைடு என்ற மருந்தின் வாணிகப் பெயர். நீரிழிவு நோயாளிகளுக்கு இது கொடுக்கப்படுகிறது.

dapsone : டாப்சோன் : சல்ஃபோனிலிருந்து வழிப்பொருளாக எடுக்கப்படும் மருந்து. இது தொழுநோயைக் குணப்படுத்தக் கொடுக்கப்படுகிறது.

Daranide : டாரானைடு . டைக்ளோஃபினாமைடு என்ற மருந்தின் வாணிகப் பெயர்.

Daraprim . டாராப்ரிம் : பைரிமெத்தமின் என்ற மருந்தின் வாணிகப் பெயர்.

darwin's tubercle : டார்வின் எலும்புப் புடைப்பு :



டார்வின் எலும்பு புடைப்பு

காதின் மேலுள்ள எலும்புப் புடைப்பு. இது மனிதரிடம் சிறிதாகவும் குரங்குகளிடம் பெரிதாகவும் இருக்கும்.

daunorubicin : டானோரூபிசின் :

டாக்சோரூபிசின் போன்றது. கடுமையான வெண்குட்டத்திற்குக் கொடுக்கப்படுகிறது. இது டி ஆக்சிரிபோ நியூக்ளிக் அமிலம் (DNA) உண்டாவதை தடை செய்வதாக நம்பப்படுகிறது. இது கடுமையான எலும்பு மச்சைக் குறைபாட்டினையும், இதயத் தசைகளில் நச்சுத் தன்மையையும் உண்டாக்கக் கூடியது.

day blindness : பகல் குருடு : மங்கலான ஒளியில் மட்டுமே பொருள்களை ஒன்றாகப் பார்க்க இயலும் பார்வைக் கோளாறு.

day hospital : பகல் மருத்துவமனை : நோயாளிகள் நாள் தோறும் வந்து செல்வதற்கான ஒரு மையம். இது பொழுது போககு வசதிகள், தொழில முறை மருத்துவ வசதிகள் செய்யப்பட்டிருக்கிறது. இது உளவியல் துறையில் பெரிதும் பயன்படுகிறது.

deafness : செவிடு; செவிட்டுத் தளமை; கேட்புத் திறனின்மை; கேளாமை; கேட்கும் சக்தியை முழுவதுமாக அல்லது பகுதியாக இழந்ததுபோன நிலை.

deamination : அமினோ நீக்கம் : அமினோ அமிலங்கள் போன்ற கரிமக்கூட்டுப் பொருள்களிலிருந்து அமினோ பொருள்களை அகற்றுதல்.

death : இறப்பு (சாவு); உயிரிழ்தல் : உடலின் இன்றியமையாத

இயக்கங்கள் நின்று போதல் பொதுவாக நாடித்துடிப்பு நின்று விடுதல், சுவாசம் இல்லாதிருத்தல் போன்ற அறிகுறிகளால் இது கணிக்கப்படுகிறது. மூளைத்தண்டு இறுதியாகவும் குணப்படுத்த முடியாத அளவுக்கும் சேதமடைந்திருந்தபோதிலும் எந்த முறைச் சுவாசத்தினால் இன்றியமையாத இயக்கங்கள் நடைபெறலாம். எனவே, மரணத்தைக் கண்டறிய கடுமையான சோதனைகள் நடத்தப்படுகின்றன.

Debendox : டெபின்டோக்ஸ் டாக்சிலாமின், பைரோடாக்சின்; ஹைட்ரோ குளோரைடு கலந்த டைசைக்ளோமின் தயாரிப்பின் வாணிகப் பெயர். கருவுற்ற தாய் மார்களின் மசக்கையின்போது வாந்தியையும் குமட்டலையும் நிறுத்தக் கொடுக்கப்பட்டு வந்தது. இப்போது இதனால் குழந்தைகள் கோர உருவுடன் பிறக்கலாம் என்று ஐயுறுப்படுவதால், இதைப் பயன்படுத்துவது நிறுத்தப்பட்டு விட்டது.

debility : நரம்புத் தளர்ச்சி, வலு விழப்பு நோய் : நரம்புத் தளர்ச்சி காரணமாக உடல்சோர்வும தசைத் தளர்ச்சியும், ஊக்கக்கேடும் உண்டாகும் நிலை.

debridement : அயற் பொருள நீக்கம்; கசடு எடுத்தல் : ஒரு காயத்தின் சேதமடைந்த திசுவிருந்து அயல் பொருளை அப்புறப்படுத்துதல்.

debrisoquine : டெப்ரிசோக்குவின் : தாழ்ந்த இரத்த அழுத்தத்தைக் குணப்படுத்துவதற்கான மருந்து.

Decadron : டெக்காட்ரோன் : டெக்சாமெததாசோன் என்ற மருந்தின் வாணிகப் பெயர்.

Deca Durabolin : டெக்கா டுராபோலின் : ஆண்பால் செயற்கை

இயக்குநீர் உயிர்ப்பொருளின் வாணிகப் பெயர். இது நரம்பு வழியாகச் செலுத்தப்படுகிறது. புற்று நோய் உயிரணுக்கள், 'ஊஸ்டிரோ ஜன்' என்ற பொருளை எடுத்துக் கொள்வதைத் தடுக்கிறது.

decalcification : சுண்ணகமகற்றுதல்; பற்குணணம் நீக்கம்; சுண்ணம் எடுத்தல் : பல் சொத்தையை அகற்றுதல், கால்சியம் வளர்சிதை மாற்றக் கோளாறுகளில் எலும்பை அகற்றுதல் போன்று, கனிம உப்புகளை நீக்குதல்.

decapsulation : தோலுறை நீக்கம்; கூடு எடுத்தல் : மெனதோல் பொதியுறையினை அறுவைச் சிகிச்சை மூலம் அகற்றுதல்.

decerebrate : மூளை இயக்க நிறுத்தம் : மூளை செயற்படுதல் இல்லாக்குத்தல். ஆழ்ந்த உணர்வற்ற நிலை; ஒரு நோயாளியின் நான்கு உறுப்புவாதத்திற்கு உட்பட்டு நோயாளி உணர்வற்றிக்கும் நிலை. இது பெருமூளை கடுமையாகச் சேதமடைந்திருப்பதைக் குறிக்கிறது.

Decicain : டெசிக்கெயின் : அமித் தோகெயின் ஹைட்ரோ குளோரைடு என்ற மருந்தின் வாணிகப் பெயர்.

decidua : கருச்சவ்வு; கருப்பை உட்படலம்; கருவுரியம் : குழந்தைப் பேற்றுக்குப் பிறகு வெளிப்படும் மெல்லிய கருச்சவ்வு

deciduous : பல் விழுதல் : பற்கள் மீண்டும் முளைப்பதற்காகப் பருவத்தில் விழுதல்.

Declinax . டெக்ளினாக்ஸ் : டெப்ரிசோக்குவின் என்ற மருந்தின் வாணிகப் பெயர்.

decompensation : சரிநிலைக் காப்புச் செயலினமை, ஈட்டுத் திறன் இழப்பு; செயலிழப்பு : இதய நோய்களில் சரிநிலைக்காப்பு செயற்படாதிருத்தல்.

decompression: அழுத்தம் தளர்த்தல்; அழுத்தக் குறைப்பு; அழுத்த நீக்கம் : காற்றுப்புகாப் பேழை மூலம் நீரடியிலும், பிற இடங்களிலும் உழைப்பவர்களுக்கு நேரும் அழுத்தமிகுதியைத் தடுத்தல்.

decongestants: மூக்கடைப்பு நீக்க மருந்து. சளி இளக்கி: மூக்கடைப்பு களைக் குறைக்கும் அல்லது நீக்கும் மருந்து. இதனை வாய் வழியாக உட்கொள்ளலாம்; அல்லது துளிகளாகவிடவோ, தெளிக்கவோ செய்யலாம்.

decongestion : மூக்கடைப்பு; நீக்கம்; அடைப்பு நீக்கம் : மூக்கடைப்பினை நீக்குதல்.

decortication : புறப்பகுதி நீக்கம்: ஓர் உறுப்பின் மேலுறையை அல்லது புறப்பகுதியை அறுவைச் சிகிச்சை மூலம் நீக்குதல்

decussation : நரம்பிழைக் குறுக்கு வெட்டு. குறுக்குப் பின்னல் : நரம்பிழைகள் ஒரு புள்ளியில் குறுக்காக வெட்டுதல் கண் நரம்பிழைகள் இவ்வாறு அமைந்திருக்கும்.

defaecation : மலநீக்கம்; மலக்கழிப்பு; மலப்போக்கு : மலத்தை நீக்குதல்.

defervescence : வெப்பத் தணிவு; இறக்கம்; காய்ச்சல்தணிப்பு காய்ச்சலின் அறிகுறிகள் தளர்வுறுதல்.

defibrillation : நுண்ணிழைப் பிரிவுத் தடுப்பு, உதறல் நீக்கல்; குறுநடுக்கமெடுப்பு. இதயத்தசை நார் நுண்ணிழைகளாகப் பிரிவதைத் தடுத்தல்.

defibrillator : நுண்ணிழைப்புப் பிரிவுத் தடுப்பான்; உதறல் நீக்கி; குறுநடுக்கமெடுப்பு : தசை நார் நுண்ணிழைகளாகப் பிரிவதைத் தடுக்கும் மருந்து.

deficiency disease : குறைபாட்டு நோய்; பற்றாக்குறை நோய்: நல

உடல் நலத்துக்கு இன்றியமையாத பொருள் உணவில் குறைவாக இருப்பதால் உண்டாகும். குறிப்பாக, வைட்டமின்கள் குறைபாட்டினால் ஏற்படும் நோய்.

degeneration : இனச்சிதைவு; திசு அழிவு; திசு செயலிழப்பு; நலிவு; அழிதல் : திசுக்கள் சீர்கேடுற்று கீழ்நிலை நோக்கித் தாழ்வுறுதல். உயிர்கள் இனப்பண்பு அழிந்து கீழ்நோக்கி மடங்கிச் செல்லுதல். இது மேல் நோக்கிய உருமலர்ச்சிக்கு எதிர்மாறானது.

dehiscence : காயப்பிளப்பு; வெடிப்பு : ஒரு காயத்தைப் பிளத்தல் அல்லது கட்டியை உடைத்தல்.

dehydration : நீரிழப்பு; உடல் வரட்சி; உடல் நீர்க் குறை; நீர்வற்றல், நீர்ன்மை; வற்றல் உடலிலிருந்து திரவம் அளவுக்குமீறி வெளியேறிவிடுவதால் உண்டாகும் நிலை. உடலிலிருந்து வெளியேறும் திரவத்தின் அளவுக்குச் சமமான அளவு திரவம் உடலுக்குள் செல்லாதிருப்பதால் இந்நிலை உண்டாகிறது. இரத்தபோக்கு, வயிற்றுப்போக்கு, அளவுக்கு அதிகமான வியர்வை, வாநதி போன்றவை பொதுவாக இந்தச் சமநிலையைச் சீர்குலைக்கிறது.

deja vu phenomenon: வலிப்பு நோய்க் கனவு நிலை : சிலவகைகாக்காய் வலிப்பு நோயின்போது ஏற்படும் கனவு நிலை. இதில் எல்லா நிகழ்வுகளும் ஏற்கெனவே நடந்தது போன்று அறிமுகமான நிகழ்வுகள் என்ற உணர்வு ஏற்படும்.

deliquescent: கசிவுறுதல்; நீர்ப்பு : காற்று வெளியில் ஈரத்தை உறிஞ்சிக் கசிவுற்று திரவமாதல்.

delirium : சன்னி; பிதற்றல்; மனத்தடுமாற்றம்; பதைப்பு : வெறிப்பிதற்றலான நிலை. அதிகமான காய்ச்சல், மனநோய் நிலைகளிலே இது உண்டாகும்.

delirium tremens : நடுக்க மூளைக் கோளாறு; குடிப்பழக்கம்; பிதற்றம், நடுக்குச் சன்னி: அளவுக்கு மீறிய குடியினால் ஏற்படுகிற வலிப்பு அல்லது நடுக்கத்துடன் கூடிய வெறிப் பிதற்றலுள்ள மூளைக் கோளாறு.

delivery; பிள்ளைப்பேறு; ஈனுதல் :

Deltacortril : டெல்டாகோர்ட் டிரில் : பிரட்னிசோலோன என்ற மருந்தின் வாணிகப் பெயர்.

delusion : மருட்சி; திரிபுணர்வு; எண்ண மயக்கம்; மாறுகோள்: ஒரு வரின் பண்பாட்டுக்கும்: பழக்கத்திற்கும், அறிவுத் திறனுக்கும் முரணான ஒரு போலி நம்பிக்கை. இந்த நம்பிக்கையைக் காரண காரியங்களைக் கூறி மாற்றுவது கடினம். பல்வேறு உளவியல் நோய்களின்போது இந்த அறிகுறி தோன்றக்கூடும் குறிப்பாக, முரண்மூளை நோய், அறிவுப் பிறழ்ச்சி, முதுமைத் தளாச்சி போன்ற நிலைகளில் இது ஏற்படும்.

demarcation : (திசு எலலை) வரையறை; வேற்றுமைக் கோடு; வரையறுத்தல் : நோயுற்ற திசுக்களும் ஆரோக்கியமான திசுக்களும் சந்திக்குமிடத்தில் இரண்டுக்குமிடையில் எல்லை குறித்தல்.

dementia : அறிவுக் குழப்பம்; முதுமை மறதி : மனத்தளாச்சியினால் உண்டாகும் அறிவுகுழம்பிய பைத்திய நிலை. இதனால், நினைவாற்றல் குறையும்; தன்னைக் கவனிததுக் கொள்ளும் திறன் குறையும்.

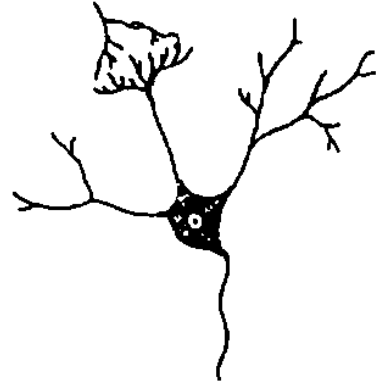demethylchlorotetracycline : டிமெத்திலகுளோர் டெட்ராசைக் கிளின் : டெட்ராசைக்கிளின் மருந்து வகைகளில் ஒன்று.

Demser : டெம்செர் : மெட்டிரோசின் என்ற மருந்தின் வாணிகப் பெயர்.

demulcent : நோயாற்றும் மருந்து; எரிச்சல் அடக்கி; உறுத்தல் அடக்கி : நோயைத் தணிக்கும் மருந்து. இது வழுவழுப்பான திரவம். இது எரிச்சலை நீக்கும்; வீக்கத்தைக் குறைக்கும்.

demyelination: நரம்பிழை உறையழிவு : நரம்பிழைகளைச் சுற்றியுள்ள மேலுறைகள் அழிந்து போதல். அணு உள்ளரிக் காழ்ப்பின்போது இது உண்டாகும்.

dendrite : இழைமப் பிரிவு : ஒரு நரம்பு உயிரணுவின் உடற்பகுதி



இழைமப் பிரிவு

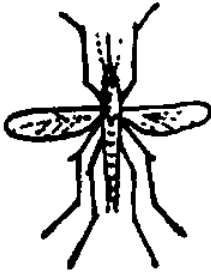
யிலிருந்து கிளையாகப் பிரியும் இழைமங்களின் ஒரு பிரிவு.

dendritic ulcer : இழைமப் புண்; கிளையோடு புண் : விழி வெண்படலத்தில் வரிவரியாக ஏற்படும் சீழ்ப்புண். இதனால், தேடல் படர்ந்து மரம் போன்ற கிளைப் பிரிவுகள் உண்டாகிறது. ஐடோக் குரிடின் என்ற மருந்தின மூலம் இது குணமாக்கப்படுகிறது.

denervation : நரம்புத் துண்டிப்பு; நரம்பு எடுப்பு; நரம்பிழப்பு : நரம்புத் தொடாபினைத் துண்டிக்கும் முறை ஒரு நரம்பில் ஏற்படும் அடைப்பினை நீக்கவதற்கு இவ்வாறு செய்யப்படுகிறது.

dengue : மூட்டுவலிக் காய்ச்சல்; 'டெங்கு' காய்ச்சல் : மூட்டுகள் தோறும் சுடுமையான நோவு உண்டு பண்ணக்கூடிய கொள்ளை

காய்ச்சல், தலைவலியும் கண் சிவப்



'டெப்து'
காய்ச்சல்
கொசு

பாதலும், முதுகிலும் மூட்டுகளிலும் கடுமையான வலியும் உண்டாக்கும். இந்நோய் ஒவ்வொரு முறைதாக்கும் போது 3-6 நாட்கள் நீடிக்கிறது. இது வெப்ப மண்டலங்களில் ஒரு

வகை கொசுவினால் உண்டாகிறது

இதே கொசு மஞ்சள் காய்ச்சலையும் உண்டாக்குகிறது.

Dennis Browne splints: எலும்பு வரிச்சல் : பிறவியில் ஏற்படும் கோணக்காலைச் சரிப்படுத்துவதற்கு எலும்பைக் கட்டப் பயன்படும் வரிச்சல். இது உலோகத்தினால் செய்யப்பட்ட பாதத்தைக் கொண்டிருக்கும். இதனுடன் குழந்தையின் பாதம் இணைக்கப்பட்டிருக்கும்.

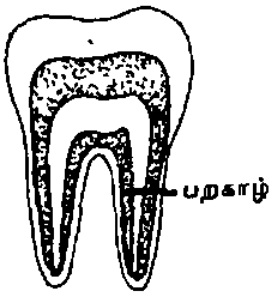
dental plaque : பல்காரை : பற்களைச் சுகாதார முறையில் துப்புரவாக வைத்துக் கொள்ளாததன் காரணமாகப் பற்களில் பாக்டீரியாக்கள் திரண்டு காரையாகப் படிதல்.

dentate : பல்லுள்ள : பற்களைக் கொண்டிருக்கிற.

denticle : சிறுபல்.

dentifrice : பற்பசை; பற்பொடி : பல் துலக்க உதவும் பொருள்.

dentine : பற்காழ ; பல்லின் பெரும் பகுதியான காழ்க்கூறு.



பற்காழ்

dentition: பல் முளைப்பு; பல் அமைவு; பல் அமைப்பு : பல் வரிசையைக் குறிக்கிறது. மனிதரிடம், பருவத்திலு

கிறது. மனிதரிடம், பருவத்திலு

வாழத்தக்க பற்கள் 'பாற் பற்கள்' எனப்படும். இவற்றின் எண்ணிக்கை பொதுவாக 20 வயது வந்தவர்களுக்குப் பொதுவாக 32 பற்கள் உள்ளன. இவை இரண்டாம் நிலைப்பற்கள் எனப்படும்.

denture : பல் தொகுதி; கட்டுப்பல்; பற்கட்டு : செயற்கைப் பல் தொகுதி.

deodorant: மணமகற்றும் மருந்து; நாற்றம் போக்கி: நாற்றம் அகற்றி : அருவருப்பான வாசனையை அகற்றக்கூடிய ஒரு பொருள். பொட்டாசியம் பெர்மாங்கனேட்டு, ஹைட்ரஜன் பெராக்சைடு ஆகியவை இந்த வகையைச் சேர்ந்தவை. காயங்களின் நாற்றத்தை அகற்ற இவை பயன்படுகின்றன.

deoxycortone acetate : டியாக்சிகோர்ட்டோன் அசிட்டேட் : குணடிக்காய்ச்சுரப்பியின் மேலுறையில் சுரக்கும் முக்கியமான இயக்குநீர் (ஹார்மோன்). இது, சோடியம், பொட்டாசியம் ஆகியவற்றின் வளர்சிதை மாற்றத்தைக் கட்டுப்படுத்துகிறது. முன்னர், அடிசன் நோயைக் கட்டுப்படுத்துவதற்கு இது முக்கியமாகப் பயன்படுத்தப்பட்டது.

deoxygenation : ஆக்சிஜன் நீக்கம் : ஆக்சிஜனை நீக்கி விடுதல்.

deoxyribonucleic acid : டிஆக்ஸிரிபோ நியூக்ளிக் அமிலம் (டி.என்.ஏ.); உயிரணுக் கரு மையத்திலும் நோய்க் கிருமிகளிலும் காணப்படும் இனக்கீற்றுகள் (குரோமோசோம்) எனப்படும் சிக்கலான மூலக்கூறுகள். இவை மரபுப் பண்புக்கூறுகளை வழிவழியாகக் கொண்டு செல்கின்றன.

depersonalization : ஆளுமை இழப்பு உணர்வு : ஒருவருக்குத் தன்னுடைய ஆளுமையை இழந்து விட்டதாகத் தோன்றும் அடிமை மனப்பானமை. முரண் மூளை நோய், மனச்சோர்வு போன்ற

நிலைகளில் இந்த உணர்வு ஏற்படும்.

depilatories : மயிர் நீக்கம்: மயிர் பிடுங்கல்; முடியகற்றல்: முடி களைதல.

deplatories: மயிர் நீக்கும் மருந்துகள்; மயிரழிப்பி: உடலில் அளவுக்கு அதிகமாகவுள்ள மயிரினைத் தற்காலிகமாக நீக்கும் மருந்துகள். பேரியம் சல்ஃபைடு இந்த வகையைச் சேர்ந்தது.

Depixol : டெப்பிக்சால் : ஃபுளூப் பெந்திக்சால் என்ற மருந்தின் வாணிகப் பெயர்.

DepProvera : டெப்போப்ரோவெரா : மெட்ராக்கிப்ரோ ஜெஸ்டி ரோன் அசிட்டேன் என்ற மருந்தின் வாணிகப் பெயர்.

depression : மனச்சோர்வு; மீக்கவலை : அளவுக்குமீறிய மனக்கவலை காரணமாக உண்டாகும் மனக்கோளாறு. இது இருவகைப்படும்: (1) நரம்பியல் வகை; இது எதிர்விளைவுகளை உண்டாக்கக் கூடியது. (2) உளவியல் வகை; இது உள்ளத்தில் உடனடியாக உண்டாகக் கூடியது. இந்த உணர்வுடையவர்கள், உயிர் வாழ்வது வீண் என்று கருதித் தற்கொலைக்கு முயலக்கூடும்.

deprivation syndrome : கையறுநிலை : பெற்றோர்களால் கைவிடப்படும் குழந்தைகளுக்கு இது முக்கியமாக உண்டாகிறது. இதனால், வளர்ச்சிக் குறைவு, ஊட்டச்சத்துக் குறைபாட்டினால் பானை வயிறு, பெரும்பசி, மயிர் கொட்டுதல், எடை ஏறுதல் ஆகியவை ஏற்படுகின்றன.

deprotin citrate : டெப்பிரோப்பின் சைட்ரேட் : மூச்சுக் குழல் அடைப்பு, மூச்சுக்குழல் ஈளை நோய் (ஆஸ்துமா), மார்புச்சளி நோய் ஆகியவற்றுக்கு மாத்திரை

யாகவும், ஊசி மருந்தாகவும் கொடுக்கப்படும் மருந்து.

derealization : தீரிபுணர்வு : மாயையுணர்வு : மக்கள், நிகழ்ச்சிகள், சூழ்நிலைகள் மாறிவிட்டதாகத் தோன்றும் உணர்வு. இயல்பான மக்களிடமும் கனவுகளின் போது இந்த உணர்வு ஏற்படலாம். சிலசமயம், முரண் மூளை நோய், மனச்சோர்வு நிலைகளிலும் இந்த உணர்வு உண்டாகக்கூடும்.

dereistic : தற்காதல் நோய் : இயல்பு நிலைக்குப் பொருந்தாத சிந்தனை. இதனை தற்காதல் நோய் என்றும் கூறுவர்.

dermatoid : தோல் சார்ந்த : தோல் போன்ற அல்லது தோல் தொடர்பான.

dermatitis . தோல் அழற்சி : தோலில் உண்டாகும் வீக்கம்: தோல் தடிப்பு நோய் என்றும் கூறுவர்.

dermatoglyphics : தோலியல்; தோல் ரேகையியல்: ரேகை ஆய்வு : விரல் நுனிகள், உள்ளங்கைகள், பாதங்கள் ஆகியவற்றின் தோலில் காணப்படும் கோடுகளை ஆராய்ந்து வளர்ச்சி முரண்பாடுகளை அறிதல்.

dermatologist : தோலியல் வல்லுநர்; சருமவியல் மருத்துவா; தோலியலார் : தோல் நோய்களை ஆராய்ந்து குணப்படுத்தும் வல்லுநர்.

dermatology : தோல் ஆய்வியல், தோலியல் : தோல், அதன் கட்டமைவு, செயற்பணிகள், தோலில் உண்டாகும் நோய்கள், அவற்றுக்கான சிகிச்சைமுறை ஆகியவை குறித்து ஆராயும் அறிவியல்.

dermatome : தோல் வெட்டு கருவி; தோல் செதுக்கி; தோல் வெட்டி : தோல் மாற்றுச் சிகிச்

சைக்காகத் தோலைப் பல்வேறு கன அளவுகளில் துண்டுகளாக வெட்டுவதற்குப் பயன்படும் ஒரு கருவி.

dermatomycosis : தோல் பூசண நோய் : தோலில் ஏற்படும் பூசண நோய்.

dermatomyositis : தோல் வீக்கம்; தோல் தசையழற்சி : தோலிலும் தசைகளிலும் ஏற்படும் கடுமையான வீக்கம். இதனால், இழைம அழற்சியும், தோல் நலிவும ஏற்படுகிறது.

dermatophytes : தோல் பூசணம். மேல் தோலைப் பாதிக்கும் பூசண வகை.

dermatophytosis : தோல் பூசண நோய்; தோல் தாவர நோய் : பூசண வகைகளினால் தோலில் ஏற்படும் நோய்

dermatosis : தோல் நோய் வகை; வீக்கமிலா தோல் நோய் : தோல் நோய்களைக் குறிக்கும் பொது வான சொல்.

dermis : உண்மைத் தோல்; உட்தோல்; உட்சருமம் : மேல் தோலுக்குக்கீழ் உள்ள தோலின் படுகை.

dermographia : கீறல் தழும்பு; சரும வரைவியல் : மழுங்கல் ஊசி அல்லது நகம் கீறியதால் ஏற்படும் தழும்பு.

Dermojet : டெர்மோ ஜெட் : தோலுக்குள் அழுத்தம்மூலம் திரவங்களைச் செலுத்துவதற்கான ஒரு கருவியின் வாணிகப் பெயர். இது வலியில்லாத ஒரு முறை.

Dermovate : டெர்மாவேட் : குளோபெட்டாசோல் புரோப்பியோனேட் என்ற மருந்தின் வாணிகப் பெயர்

desensitization : கூருணர்வு நீக்கம், உணாவழிப்பு; உணர்ச்சி

நீக்கம் : கூருணர்வினைக் குறைப்பதற்காக அல்லது நீக்குவதற்காகக் காப்பு மூலங்களை (antigens) : ஊசி மூலம் செலுத்துதல்.

Deseril : டெசெரில் : மெத்தி செர்கிடு என்ற மருந்தின் வாணிகப் பெயர்.

deserpidine : டெசெர்ப்பிடின் : கூருணர்வைக் குறைக்கும் திறனுடைய செர்பின் என்ற மருந்துடன் தொடர்புடைய ஒரு மருந்து.

desferrioxamine : டெஸ்.பெரியோக்சாமைன் : ஓர் அயம் நீக்கி மருந்து. இரத்தத்தில் சிவப்பணுக்கள் குறைவாக இருப்பதற்கு அடிக்கடி இரத்தம் செலுத்துவதால் உண்டாகும் இரும்பு நச்சினை நீக்குவதற்கு இது பயன்படுத்தப்படுகிறது.

desiccation : உலர்த்தல் ஆரோக்கிய முதுகெலும்புத் தகட்டிலுள்ள நீர்த்திணடு விளைவினைக் குறைத்தல்.

desipramine : டெசிப்பிரமின் : மனச்சோர்வினை நீக்கும் ஒரு மருந்து.

deslanoside : டெஸ்லானோசைட் : இயற்கையான கிளைக்கோசைடு. இது இதய நோயைக் குணப்படுத்தும் மருந்து.

desloughing : பொருக்கு அகற்றுதல் : காயத்தின பொருக்கினை அகற்றும் முறை.

desmopressin : டெஸமோப்பிரசின் : மிகுதியான சிறுநீர்ப் போக்கினை நிறுத்தும மருந்து.

desoxy corticosterone : டெசோக்சி கார்ட்டிகோஸ்டெரோன் : டியாக்சிகார்ட்டோன அசிட்டேட் என்னும் மருந்தின் வாணிகப் பெயர்.

desquamation : செதிருதிரவு; செதிலுறிவு : செதிள் உதிர்வித்தல்.

detached retina : பிரிந்த பின் விழித்திரை : கண்விழியின் பின் புறத் திரையில் நிறமி மேல் தோலிழைமத்திலிருந்து நரம்புப் பின்புறத் திரையைப் பிரித்தல்.

detergent : சலவைப் பொருள்; தூய்மையாக்கி; மாசுவகற்றி : துப்புரவு செய்யும் பொருள்; மாசுகரைத்துக் கலந்து வேறுபடுத்தும் திறமுடைய பொருள்.

deterioration : நோயாளி மோசமடைதல், நோய் மிகைத்தல்; நலக்கேடு : நோயாளியின் நிலைமை படிப்படியாக மோசமடைதல்.

detoxication : நஞ்சுகற்றுதல்; நச்சு முறித்தல்; நச்சு நீக்கம்; நச்சு முறி : ஒரு பொருளிலுள்ள நச்சுத் தன்மையை நீக்கும் முறை.

detritus : தேய்மானத் திரள் பொருள், சிதை பொருள்; கசடு : உராய்வினால் வரும் நாட்படு தேய் வினா ல் உண்டாகும் பொருள்.

detrusor : சிறுநீர்ப்பைத் தசை : சிறுநீர்ப்பை அமைந்துள்ள தசை.
Dettol : டெட்டால் : குளோரோக் சைலினால் வகையைச் சேர்ந்த நோய் நுண்மம் நீக்கும் பொருளின் வாணிகப் பெயர்.

detumescence : வீக்கத் தணிவு : வீக்கம் குறைதல். திண்மைத்தணிவு.

dexamethasone : டெக்சாமெத்தாசோன் : வீக்கத்தைக் குறைக்கும் கார்ட்டிசோன் என்ற பொருளைப் போல் 30 மடங்கு செயல் திறமுடைய மருந்து. சிலசமயம் மூளை இழைம அழற்சியைத் தடுப்பதற்குப் பயன்படுத்தப்படுகிறது.

dexamphetamine : டெக்சாம்ஃபீட்டாமின் : ஆம்ஃபீட்டாமின் போன்ற ஒரு மையச் செயலூக்க

மருந்து. சிலசமயம், உடல் பருமன் நிலையில் பசியைக் குறைக்கப் பயன்படுத்தப்படுகிறது.

dexedrine : டெக்செட்ரின் : டெக்சாம்ஃபீட்டாமின் மருந்தின் வாணிகப் பெயர்.

dextran : டெக்ஸ்டிரான் : இரத்தத்தில் நுண்ணிழைமங்கள் மிதப்பதற்குரிய அடிப்படை ஊனீராகிய நிணநீருக்குப் பதிலாகப் பயன்படுத்தும் பொருள். சர்க்கரைக் கரைசல்கள் ஒரு குறிப்பிட்ட வகை பாக்டீரியா வினைபுரிவதால் இது கிடைக்கிறது. இரத்தப்போக்கு, அதிர்ச்சி போன்ற நிலைகளில் 6% அல்லது 10% கரைசலாகப் பயன்படுத்தப்படுகிறது.

dextranase : டெக்ஸ்டிரானேஸ் : கக்ரோசிலிருந்து (கரும்பு வெல்லம்) டெக்ஸ்டிரான உருவாவதைக் குறைக்கும் ஒருவகைச் செரிமானப் பொருள் (என்சைம்). பல்வீக்கத்தைத் தடுப்பதற்குப் பயன்படுத்தப்படுகிறது.

dextrin : டெக்ஸ்டிரின் : மாலுப் பொருள், நீரிடைச் சேர்மப் பிரிப்பின்போது (ஹைட்ராலிசிஸ்) உண்டாகும் பன்முகச் சர்க்கரைப் பொருள். இது கரையும் தன்மையுடையது.

dextrocardia : இதய இடமாற்றம்; வல இதயம் : இதயம் மாடிக் கூட்டின வலப்புறமாக இடமாற்றி இயற்கையிலேயே அமைதல்.

dextromethorphan : டெக்ஸ்ட்ரோமெத்தார்ஃபன் : இருமலைக் கட்டுப்படுத்தும் மருந்து. இது, மிட்டாய், பாகு வடிவில் கிடைக்கிறது.

dextrose : பழச் சர்க்கரை : கரையக் கூடிய தனியொரு சர்க்கரைப் பொருள். இது, உடலில் நீர்வற்றிப் போதல், அதிர்ச்சி போன்ற நிலைகளில் நரம்பு ஊசிமூலம் செலுத்தப்படுகிறது.

dhobic itch : வண்ணார் சிறங்கு, வண்ணார் படை : அரை. இடுப்பு, வயிறு, தொடை சேரும் இடத்தில் உண்டாகும் படர்தாமரை நோய். இந்நோய் சலவைத் தொழிலாளர் துணிகளை ஒன்றாக வைத்துத் துவைத்து, உலர்த்திப் பிரித்துக் கொடுக்கும்போது படைக்குக் காரணியான கிருமி பரவும் என்ற நம்பிக்கையினால் பெயர் ஏற்பட்டது.

diabetes : நீரிழிவு நோய்; சர்க்கரை நோய் : இரத்தத்தில் சிறுநீரிலும் குறைவாகச் சர்க்கரை தோன்றும் நீரிழிவு நோய். சூனிப்பு இல்லா நீரிழிவு (diabetes insipidus) எனப்படும் இரத்தத்தில் சிறுநீரிலும் சர்க்கரைச் சத்து மிகுதியாகத் தோன்றுவதால் உண்டாகும் நீரிழிவு நோயை 'சர்க்கரை நீரிழிவு' (diabetes mellitus) எனப்படும்.

diabetic : நீரிழிவு நோயாளி.

Diabinese : டயாபினீஸ் நீரிழிவு நோய்க்குப் பயன்படுத்தப்படும் குளோரோபுரோப்பாமைடு என்ற மருந்தின் வாணிகப் பெயர்.

Diaginol : டயாஜினால் : சோடியம் அசிட்ரிசோயேட் என்ற மருந்தின் வாணிகப் பெயர்.

Diagnex blue test ; வயிற்று அமிலச் சோதனை : வயிற்றுக்குள் குழாயைச் செலுத்தாமல் வயிற்றில் அமிலம் உற்பத்தியாகிறதா என்பதைக் கண்டறிய ஒரு சோதனை. இந்தச் சோதனைக்குப் பயன்படும் பொருள் வாய்வழி உட்கொள்ளப்படுகிறது. சிறுநீரைப் பரிசோதனை செய்து முடிவு அறியப்படுகிறது.

diagnosis : நோய் நாடல்; நோய் அறிதல்; அறுதியிடல் : நோயாளியின் புறக்குறிகளின் உதவியால் அவர் எந்த நோயினால் அவதி யுறுகிறார் என்பதைக் கண்டறிதல்.

diagnostic: நோய்க்குறியான அறுதி

பீட்டு : நோயின் புறக் குறிகள்.

dialysis : கலவைப் பிரிவினை; ஊடு பிரித்தல்; சவ்வூடு பிரிப்பு : இடைச் சவ்வூடாகப் பரவச் செய்து சிறுநீர்க் கலவைப் பொருள்களைப் பிரித்தல்.

Diamicon: டையாமிக்ரோன் : கிளிக்கோசைடு என்ற மருந்தின் வாணிகப் பெயர்.

diamino diphenylsulphone : டயாமினோடை:பினைல்சல்:போன்: முறைக் காய்ச்சல் (மலேரியா), தொழுநோய் போன்ற நோய்களை உண்டாகும் கிருமிகளுக்கு எதிராகப் பயன்படுத்தப்படும் ஒரு செயற்கை மருந்து.

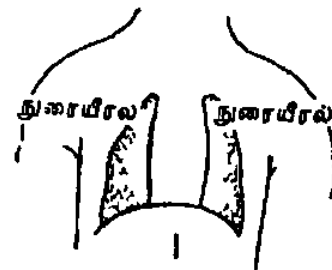
diamorphine : டயாமார்:பின் : நோவாற்றும் மருந்தாகப் பயன்படுத்தப்படும் அபினிச்சத்திலிருந்து (மார்ஃபின்) கிடைக்கும் வழிப் பொருள் வறட்டு இருமலைக் கட்டுப்படுத்தக் கூடியது எனினும், இது போதைப் பழக்கத்தை உண்டாக்கி விடக்கூடும்.

Diamox: டயாமோக்ஸ் : அசிட்டா சோலமைடு என்ற மருந்தின் வாணிகப் பெயர்.

diaphoresis: செயற்கை வியர்வை: செயற்கையாகத் தூண்டப்படும் வியர்வை.

diaphoretic : வியர்வை மருந்து : செயற்கையாக வியர்க்கச் செய்கிற மருந்து.

diaphragm : உதரவிதானம் (உந்து



உதரவிதானம்

சவ்வூடு பிரிப்புத் தசை; கருத்திரை; இடைத்திரை; ஈரலுக்கும் குடலுக்கும் நடுவே

யுள்ள சவ்வூடு.

diaphragmatitis : ஈரல் தாங்கி அழற்சி.

diarrhoea : பேதி; கழிச்சல் : வயிற்றுப் போக்கு. மகப்பேற்று மருத்துவமனைகளில் பிறந்த குழந்தைகளுக்கு ஏற்படும் பேதி கடுமையாகத் தொற்றக் கூடியது. இதனால், இரைப்பை - குடல் நோய் உண்டாகக் கூடும்.

diazone : தொழு நோய் மருத்துவ தொழு நோய் தடுக்கப் பயன்படுத்தப்படும் மருந்து.

diastase : செரிமானப் பொருள் : செரிமானத்திற்கு இன்றியமையாது உதவும் முறையில் மாச்சத்தினைச் சர்க்கரையாக்கும் அமிலப் பொருள்.

diastasis : எலும்புப் பிரிவு; எலும்புப் பிரிப்பு; மூட்டு நழுவுல் : எலும்புகளை முறிவின்றிப் பிரித்தல்.

diastole : நெஞ்சுப்பை விரிவியக்கம்; இதய விரிவு : இரத்த நாளத்தின் விரிவியக்கம்.

diathermy : அகயின் வெப்ப மூட்டுதல்; மின் தீய்ப்பு மருத்துவம்; சுட்டெரித்தல்; ஊடு தீய்ப்பு : உட்பகுதிகளுக்கு மின் அலைகளால் வெப்ப மூட்டுதல்; மின்னோட்ட இயக்கத்தின்மூலம் பொருள்களின் உட்பகுதிகளுக்கு வெப்பமூட்டுதல். உள்ளூறுப்புகளின் வீக்கத்தைக் குறைக்க இது பயன்படுத்தப்படுகிறது.

Dibenyline : டி பெனி லின் : ஃபினோக்சிபென்சாமின் என்ற மருந்தின் வாணிகப் பெயர்.

diazemuls : டயாசிமல்ஸ் : குழம்பு வடிவிலுள்ள டயாசிப்பாம் என்ற பொருளின் வாணிகப் பெயர்.

diazepam : டயாசிப்பாம் ; இயக்குதலை இறுக்கத்தைத் தளர்த்தக்

கூடிய மயக்க மருந்து. காக்காய் வலிப்பு நோயின்போது ஊசிமூலம் செலுத்தப்படுகிறது.

diconal : டைக்கோனால் : டைபைப்பானேன் ஹைட்ரோ குளோரைடு, சைக்ளினின் இரண்டும் கலந்த தயாரிப்புப் பொருளின் வாணிகப் பெயர்.

dicophane : டைக்கோஃபேன் : டைகுளோரோடைஃபீனைல்டீரை குளோரோசுதேன் (DDT) என்ற புகழ்பெற்ற பூச்சிகொல்லி மருந்து. ஒட்டுண்ணிகளை நீக்குவதற்கும் பயன்படுத்தப்படுகிறது.

dicyclomine : டைசைக்ளோமின் : முறுகுதசை வேதனையை நீக்குவதற்குக் கொடுக்கப்படும் மருந்து.

Dicynene : டைசினீன் : எத்தாம் சிலேட் என்ற மருந்தின் வாணிகப் பெயர்.

diet : குறிப்பிடப்பட்ட உணவு; சீருணவு : அனைத்து ஊட்டச்சத்துகளையும் கொண்டுள்ள சீருணவு.

dietary fibre : உணவு இழைமம் : காய்கறி இழைமங்களைக் கொண்ட உணவு. இது முக்கியமாக இழைமங்களைக்கொண்டது. மலச்சிக்கல் உடல்பருமன், நீரிழிவு, இரைப்பைப் புற்று போன்ற நோய்களை இது தடுக்கக் கூடியது.

dietetics. உணவு விதிமுறை; உணவு லுட்டியல்; பத்தியநெறி : உடல் நலத்துக்கும் நோய்ச் சிகிச்சைக்கும் ஊட்டச்சத்துகளைப் பயன்படுத்த்தல்

diethazine : டையத்தாசின் : பார்க்கின்சன் நோய்க்கு எதிராகக் கொடுக்கப்படும் செயற்கை மருந்து.

diethylcarbamazine : டையெத்தில் கார்பாமாசின் : யானைக்கால்

நோய்க்கு எதிராக வாய்வழி உட்கொள்ளப்படும் மருந்து.

diethylpropion hydrochloride : டையெத்தில்புரோப்பியான் ஹைட்ரோகுளோரைடு : மைய நரம்பு மண்டலத்தைத் தூண்டக்கூடிய ஒருவகை மருந்து. இது பசியையும் குறைக்கக்கூடியது.

diethyl stilboestrol : டையெத்தில் ஸ்டில்போயஸ்டிரால் : இறுதி மாதவிடாய். மாதவிடாய்க்கோளாறு, பெண் இனப்பெருக்க உறுப்புகளில் வீக்கம், மார்பகப்புற்று, பெருஞ்சுரப்பிப்புற்று ஆகியவற்றைக் குணப்படுத்தக்கூடிய மருந்து.

dietitian : உணவுமுறை வல்லுநர்; **பத்திய நெறியாளர் :** பள்ளிகள், மருத்துவனைகள், உணவகங்கள், உணவுப் பொருள் தொழிற்சாலைகள் ஆகியவற்றில் உடல் நலத்தைச் சீராக வைத்துக்கொள்வதற்கான உணவுமுறைகளை குறித்து ஆலோசனை கூறுவதற்கு உள்ள வல்லுநர்.

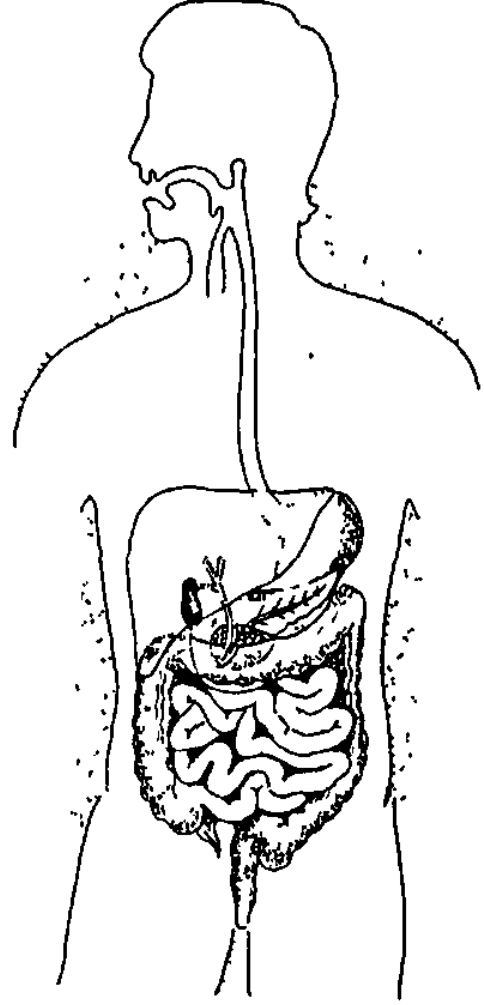
diffusion: விரிவிப்பு பரவுதல்; செரித்தல்; விரவுதல். வெவ்வேறு செறிவுகளுள்ள வாயுக்களையும், திரவங்களையும் ஒன்றாகக் கலக்கும் போது, அவை சமஅளவுக்கு வரும் வரை தானாகவிரலிப்பரவும்முறை

diflunisal : டிஃப்லுனிசால் : வீக்கத்தைக் குறைக்கும் மருந்து. சாலிசிக் அமில(டோலோரிடி)லிருந்து எடுக்கப்படுகிறது.

digital compression : விரல் அழுத்தம் : இரத்தம் வெளியேறுவதைத் தடுப்பதற்காகத் தமனியில் விரல்களால் கொடுக்கப்படும் அழுத்தம்.

digestion : செரிமானம்; செரித்தல் : சத்துப் பொருள்களை உடல்

சர்த்துக் கொள்ளும் வகையில்



செரிமானம்

உணவு செரிமானம் ஏற்படும் உடலின் இயக்க முறை.

Digitaline : டிஜிட்டாலின் : டிஜிட்டாக்சின் என்ற மருந்தின் வாணிகப் பெயர்.

digitalis . செடி மருந்து : டிஜிட்டாலிஸ் செடி வகைகளிலிருந்து எடுக்கப்படும் மருந்து. நெஞ்சுப்பையைப் பலப்படுத்துவதற்குச் சிறந்தது.

digitoxin : டிஜிட்டாக்சின் : செடி மருந்தின் ஒரு கிளைக்கோசைட் (டிஜிட்டாலின்) வேதியற பொருள்.

digoxin: டிஜோக்சின்: டிஜிடாலிஸ் செடி மருந்து லெனோக்சின் என்ற கிளைக்கோசைட்

Diguanil: டிகுவானில்: மெட் ஃபார்மின் என்ற மருந்தின் வாணிகப் பெயர்.

dihydrallazine: டைஹைட்ராலாசின்: மட்டுமீறிய இரத்த அழுத்தத்தைக் குறைப்பதற்கு கொடுக்கப்படும் மருந்து.

dihydrocodeine tartrate: டைஹைட்ரோகோடைன் டார்ட்ரேட்; இருமல், சுவாசக் கோளாறுகள், வேதனைதரும் காயங்கள் ஆகியவற்றைக் குறைப்பதற்குப் பயன்படுத்தப்படும் மருந்து.

dihydroergotamine: டைஹைட்ரோ எர்கோட்டாமின்: கடுமையான ஒற்றைத் தலைவலிக்குப் பயன்படுத்தப்படும் எர்கோட்டாமின் என்ற மருந்திலிருந்து கிடைக்கும் மருந்து.

dihydromorphinone: டைஹைட்ரோமர்ஃபினோன்: உயர்ந்த அளவு ஆற்றலுடைய ஒருவகை நோவகற்றும் மருந்து. அபினிச்சத்து போன்றது. குறைந்த காலம் வினை புரியக் கூடியது. கடுமையான இருமலைத் தணிக்க அரிதாகப் பயன்படுத்தப்படுகிறது.

dihydrostreptomycin டைஹைட்ரோஸ்ட்ரெப்டோமைசின்: நுண்மங்களிலிருந்து கிடைக்கும் ஸ்ட்ரெப்டோமைசின் என்ற நுண்ம எதிர்ப்புப் பொருளிலிருந்து எடுக்கப்படும் வழிப்பொருள். அதே நோக்கத்திற்குப் பயன்படுத்தப்படுகிறது.

dihydrotachysterol: டைஹைட்ரோடாகிஸ்டெரால்: எண்ணெயிலிருந்து தயாரிக்கப்படும் மருந்து. இரத்தத்தில் காலசியத்தை அதிகரிக்கப் பயன்படுத்தப்படுகிறது.

diiodohydroxyquinoline: டை

அயோடோஹைட்ராக்குவினோலின்: வயிற்றுப் போக்கின்போது எமிட்டின் டயோடோக்சின் என்ற மருந்துடன் சேர்த்துக்கொடுக்கப்படும் மருந்து.

diiodotyrosine: டைஅயோடோடையோசின்: தைராக்கினை அடங்கியுள்ள ஒரு கரிம அயோடின்.

dilatation: விரிவடையச் செய்தல்; விரித்தல்; அகனிப்பு. கழுத்துத் தசையினையும், கருப்பைச் சவ்வினையும் விரிவடையச் செய்தல்.

Dilaudid: டிலாடிட்: டைஹைட்ரோமார்ஃபினான் என்ற மருந்தின் வாணிகப் பெயர்.

diloxanide furoate: டைலோக்சானைட் ஃபுரோயேட்: வயிற்றுப் போக்கை நிறுத்தக் கொடுக்கப்படும் மருந்து.

Dimelor: டைம்லோர்: அசிட்டே ஹெக்சாமைடு என்ற மருந்தின் வாணிகப் பெயர்.

dimenhydrinate: டைமென்ஹைட்ரினேட்: பயணநோய், மசக்கை வாந்தி, தலைசுற்றல் போன்றவற்றைத் தடுக்கப் பயன்படும் சக்திவாய்ந்த மருந்து.

dimercaprol (BAL): டைமர்காப்ரால்: ஆர்செனிக், தங்கம் ஆகியவற்றினால் ஏற்படும் நச்சுத்தன்மையைப் போக்குவதற்குப் பயன்படும் ஒரு கரிமக் கூட்டுப்பொருள். இதனை பாதரச நச்சுக்கு எதிராகவும் பயன்படுத்தலாம். ஆனால் ஈய நச்சுக்கு இதனைப் பயன்படுத்தலாகாது.

Dindevan, டிண்டிவான்: ஃபெனின்டியோன் என்ற மருந்தின் வாணிகப் பெயர்.

Diocetyl டையாக்டில்: டையாக்டில் சோடியம் சல்ஃபோசுக்கினேட், **diocetyl sodium sulphosuccinate** டையாக்டில் சோடியம் சல்ஃபோ

சக்கினேட் : மலச்சிக்கலைத் தடுக்கப் பயன்படுத்தப்படும் மருந்து. இதனை ஒழுங்காகப் பயன்படுத்தி வரவேண்டும்.

diodone : டையோடோன் : ஊடுகதிர் (எக்ஸ்-ரே) ஒப்பீட்டுப் பொருளாகப் பயன்படுத்தப்படும் கரிம அயோடின் கூட்டுப்பொருள்.

Diodoquin : டையோடோக்கின் டையோடோ ஹைட்ராக்சிசினோலோன் என்ற மருந்தின வாணிகப் பெயர்.

dioptré : ஒளிக்கோட்ட அலகு : கண்ணாடி வில்லையின் குவியத் தொலைவுக் கோட்ட அளவுக் கூறு. ஒரு ஒளிக்கோட்ட அலகு கொண்ட ஒரு கண்ணாடி வில்லையின் குவியத் தொலைவு 1 மீட்டர்.

dioptrics : ஒளிக்கோட்டவியல் : ஒளிக்கோட்டம் பற்றிய ஆய்வியல்

dioxide டையாக்சைடு : ஒவ்வொரு மூலக்கூற்றிலும் இரண்டு ஆக்சிஜன் அணுக்களைக் கொண்ட ஆக்சைடு.

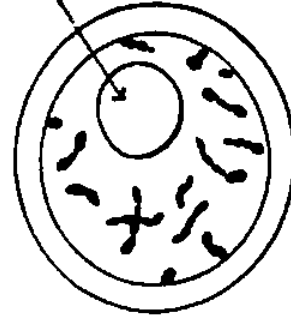
Diparcol : டைப்பார்க்கோல் : டையெத்தாசின் என்ற மருந்தின வாணிகப் பெயர்

diphenhydramine . டைஃபென் ஹைட்ரமின் : ஹிஸ்டாமின் எதிர்ப்பு மருந்துகளில் ஒன்று ஒவ்வாமை, பயணநோய் போன்ற நிலைமைகளில் பயன்படுத்தப்படுகிறது. இஃது உறக்கமூட்டும், வாந்தியைக் கட்டுப்படுத்தும்

diphenoxylate : டைஃபெனாக் சிலேட் கடுமையான வயிற்றுப் போக்கை நீறுதக் கொடுக்கப்படும் மருந்து இது அபினிச் சத்து போன்று வினைபுரியக் கூடியது. இது சுவாச மையத்தைச் சமன்படுத்துகிறது. வாய் உலர்ந்து போவதைத் தடுக்கிறது.

diphosphanates : டைஃபாஸ்டிஃபானேட்டஸ் எலும்பு திருகுநோயில் எலும்பு திருகுவதைக் குறைக்கப் பயன்படுத்தப்படும் மருந்து. இதனை வாய்வழியாகவும் கொடுக்கலாம்.

diphtheria (diphtharitis): தொண்டை அழற்சி நோய் (டிஃப்தீரிகுதி நுண்ணுயிர்



தொண்டை அடைபயான் நோயைக் கிருமிகள்

ரியா) தொண்டை அடைப்பான்: காற்றுக்குழல். தோல்போன்ற சவ்வினால் அடைக்கப்படுவதால் உண்டாகும் தொ

ண்டைத் தொற்று நோய்.

dipipanone : டிப்பிப்பானோன் : செயற்கை அபினிச் சத்துப் பொருள் தூக்க மருந்தாகவும், நோவகற்றும் மருந்தாகவும் பயன்படுத்தப்படுகிறது

diplegia : கால் முடக்குவாதம், இணை அங்கவாதம்; ஈரங்கவாதம், முட்டைக்கால் : இரு கால்களிலும் ஒரே மாதிரியாக முடக்குவாதம் ஏற்படுதல். இது பெரும்பாலும் பெருமூளையில் ஏற்படும் சேதம் காரணமாக உண்டாகிறது.

diplopia : இரட்டைப் பார்வைக் கோளாறு, இரட்டைத் தோற்றம்; இரு காட்சி : ஒரே பொருள் இருக்குமபோது அது இரண்டாகத் தோன்றும் பார்வைக் கோளாறு.

Diprivan. டிபிரிவான் : டிசோப்ரோஃபோல் எனும் மருந்தின வாணிகப் பெயர்.

diprophylline : டிப்ரோஃபெலின் . மூச்சுக் குழாய்த தசையினைத் தளர்த்தும் மருந்து. அதேசமயம்

இது நெஞ்சுப்பைத் தசையினைத் தூண்டிவிடுகிறது. எனவே, இது ஈளை நோய் (ஆஸ்துமா) நெஞ்சடைப்பு ஆகியவற்றுக்குப் பயன்படுத்தப்படுகிறது.

dipsomania: குடிவெறி - போதை தரும் மதுபானங்களைக் குடிக்க வேண்டும் என்று ஏறபடும் பெருவேட்கை.

Direma: டைரெமா - ஹைட்ரோகுளோரோத்தியாசைட் என்ற மருந்தின் வாணிகப் பெயர்.

Disalcid: டைசால்சிட் - சால்சாலேட் என்ற மருந்தின் வாணிகப் பெயர்.

disarticulation: மூட்டு அறுவை மூட்டுப் பிரிப்பு - ஒரு மூட்டில் ஒரே உறுப்பினை அறுத்து எடுத்தல் மூட்டில் அழுகிய எலும்பைப் பிரித்தல்.

discectomy: எலும்புத் தகடு அறுவைச் சிகிச்சை - தண்டெலும்புத் தகடு ஒன்றை அறுவைச் சிகிச்சைமூலம் அகற்றுதல்.

dirction: ஆடிக்கூண்டு பிளவுறுத்தல்; கண்ணில்லை உறைத்துளைப்பு; கிழித்தல் - கண்புரை நோயின்போது ஆடிப்பொருளை ஈர்த்துக் கொள்வதற்கு ஆடிக்கூண்டினைப் பிளவுறுத்தல்.

disease: நோய் (பிணி) - உடலின் எந்தப் பகுதியின் கட்டமைப்பும், செயற்பணியும் இயல்பான நிலையிலிருந்து பிறழ்வதால் ஏற்படும் கோளாறு. இது சில நோய்க்குறிகள் மூலம் புலப்படும்.

disimpaction: எலும்புப் பிரிப்பு - மோதுதல் காரணமாக எலும்புகள் முறிந்து ஒன்றினுள் ஒன்று நுழைந்திருக்குமானால், அந்த எலும்புகளின் முறிந்த முனைகளைத் தனியாகப் பிரித்தெடுத்தல். பிறகு, எலும்புகளை சீரான நிலையில் பொருத்துவதற்குக் கட்டுப் போடப்படுகிறது.

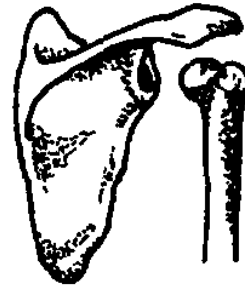
disinfectant: தொற்றுத் தடை மருந்து; நுண்ணுயிர் எதிர்ப்பி; தொற்று நீக்கி; கிருமி நீக்கி - நச்சுத் தடைக்காப்புப் பொருள்.

disinfection: தொற்றுத் தடைக்காப்புச் செய்தல்; நுண்ணுயிர் நீக்கம்; தொற்று நீக்கல்; கிருமி நீக்கம் - நச்சுத் தடைக்காப்புப் பொருள்களைப் பயன்படுத்தி ஆடை, இடங்கள் முதலியவற்றைத் தொற்றுக் கிருமிகளை நீக்கித் துப்புரவு செய்தல்.

Disipal: டிசிப்பால் - ஆர்ஃபி னாட்ரின் என்ற மருந்தின் வாணிகப் பெயர்.

disipidin: டிசிப்பிடின் - பின்புற மூளையடிச் சுரப்பித் தூள் சிறுநீர்க்கழிவு, சர்க்கரையினை நீரிழிவு, இரல் சிறுநீர்க்கழிவு போன்ற கோளாறுகளுக்குப் பயன்படுத்தப்படுகிறது.

dislocation: நழுவிட மூட்டு; இடப்பிறழ்வு; நிலை மாறுதல் -



நழுவிட மூட்டு

உறுப்புகள் இடம் பெயர்ந்திருத்தல். இது பிறவியிலேயே ஏற்பட்டிருக்கலாம் அல்லது அடிக்கடி உண்டாகலாம்.

disobliteration: தமனி அடைப்பு நீக்கம் அடைப்பெடுத்தல் - இதயத்திலிருந்து இரத்தம் கொண்டு செல்லும் நாளமாகிய தமனியில் ஏற்படும் அடைப்புகளை நீக்குதல்.

disodium cromoglycate: டைசோடியம் குரோமோகிளைகேட்; ஒவ்வாமையினால் உண்டாகும் விமானப் பயண நோய்க்குப் பயன்படுத்தப்படும் மருந்து.

dominant : ஆதிக்கப் பண்பு; ஓங்கிய; ஆதிக்க மிகைப்பு; உயிரிய இணைக் கலப்பில் முதல் தலை முறையில மேம்பட்டு நிற்கும் ஒரு வழிப் பெற்றோர் பண்புக் கூறு.

dominant hemisphere : மூளை ஆதிக்கப் பகுதி : இடக்கைப் பழக்கம், வலக்கைப் பழக்கம் உடையவர்களுக்கு மூளையின் எதிர்ப்பக்கத்தில் உள்ள பகுதி. வலக்கைப் பழக்கமுடையவர்களில் 90% பேருக்கும் இடக்கைப் பழக்கமுடையவர்களில் 30% பேருக்கும் மூளை ஆதிக்கப்பகுதி வலப்புறம் அமைந்திருக்கும்.

domiphen bromide : டோமிபென் புரோமைடு : வாயிலும், தொண்டையிலும் கிருமிகளினால் உண்டாகும் கோளாறுகளுக்குப் பயன்படுத்தப்படும் மருந்து.

donor : கொடையாளர்; வழங்கி : இரத்தம் செலுத்துவதற்கு இரத்தம், அல்லது உறுப்பு மாற்று அறுவைச் சிகிச்சைக்கு உறுப்பு நன்கொடையாக அளிக்கும் ஆள்.

Doppler ultrasound technique : டோப்லர் கடுமுனைப்பு ஒலி நுட்பம் : நெஞ்சுப்பைக்குள் இரத்தத்தைக் கொண்டு செல்லும் குருதி நாளமாகிய சிரையின் வழியாகப் பாயும் இரத்தத்தின் வேக வீதத்தை அளவிடுவதற்கு கடுமுனைப்பு ஒலியை அனுப்பும் ஓர் எந்திரம். சிரை முழுவதுமாகத் தடைபட்டிருக்குமானால், இரத்தம் பாய்தல இராது; எனவே ஒலி வராது.

Dopram : டோப்ராம் : டோக்சாப்ராம் என்னும் மருந்தின் வாணிகப் பெயர்.

Doptone : டோப்டோன் : கருவியிலிருக்கும் குழந்தையின் இதயத்துடிப்பினை எதிரொலித் தத்துவத்தின மூலம் கண்டறிய உதவும் ஒரு கருவியின் வாணிகப் பெயர்.

Dorbanex : டோர்பானெக்ஸ் : டாந்திரோன் என்ற மருந்தின் வாணிகப் பெயர்.

Dornier litho tryptor : டோர்னியர் லித்தோ கருவி : சிறுநீரகத்திலுள்ள சிலவகைக் கற்களை அதிர்ச்சியலைகள்மூலம் அழிக்கக் கூடிய ஒரு கருவி.

dorsal : முதுகுப்புறம்; பின்புறம்; முதுகிய : முதுகுப் பகுதி சார்ந்த அல்லது ஓர் உறுப்பின் முதுகுப்புறம். தலையணையை ஆதாரமாக வைத்து மல்லாந்து படுப்பது முதுகுப்புற நிலையாகும்.

dorsocentral : முதுகு மையம் : முதுகின் மையப் பகுதியை அடுத்துள்ள பகுதி.

dorsolumbar : பின்புற இடிப்புப் பகுதி; பின் இடை : முதுகுப்புறமுள்ள இடிப்புப்பகுதி சார்ந்த.

dosimeter, dosemeter : ஊடுகதிர்மானி : ஊடுகதிர்களை (எக்ஸ்ரே) அல்லது காமாக் கதிர்களை அளவிடக் கூடிய ஒரு கருவி.

douche : பீற்றுக்குழல் தாரை; உடற்குழி கழுவல்; தாரை; உட்கழுவல்; உட்கழுவல் முறையாகப் பயன்படுத்தப்படும் பீற்றுக் குழலின் தாரை.

down syndrome : மனநலிவு நோய் : பிறவியிலேயே உண்டாகும் கடுமையான மனநோய்வகை. இந்த நோய் கண்டவர்களுக்கு மங்கோவிய இனத்தவரைப் போன்ற முகபாவங்கள் உண்டாகும். முட்டைபோல் திருகிய கண்கள், மாறுகண், தட்டையான பிந்தலை ஆகிய கோளாறுகள் ஏற்படும். டௌனால் விளக்கியது

doxapram : டோக்சாப்ராம் : இன்றியமையாத பின் மூளை மையங்களைத் தூண்டிவிடும் ஒரு மருந்து. இது பார்பிட்டோரேட்டினால் ஏற்படும் நச்சுத் தன்மையைப் போக்கப் பயன்படுத்தப்படுகிறது.

doxepin : டோக்செப்பின் : மனச் சோர்வகற்றும் மருந்துகளில் ஒன்று. 3-15 நாட்கள் உட்கொண்டபின் செயற்படத் தொடங்கும்.

doxorubicin: டோக்சோரூபிசின் : உயிர்மநச்சு நீக்கும் மருந்து. குழந்தைகளுக்கு ஏற்படும் வெறுப்பு நோயைக் குணப்படுத்தக் கொடுக்கப்படுகிறது.

doxycycline : டோக்சிசைக்ளின் : இது ஒரு டெட்ராசைக்ளின். இது விரைவாக ஈர்த்துக் கொள்ளப்பட்டு, மெதுவாக வெளியேற்றப்படுகிறது நுண்ணுயிரெதிர்ப்பு மருந்து

drain : வடிகுழல்; வடிகால்; வடிப்பு : அறுவையில் கட்டி முதலியவற்றிலிருந்து சீழ், அழுக்குநீர் வடிப்பதற்கான குழல்.

Dramamine : டிராமமின் : டைமென்ஹைட்ரினேட் என்ற மருந்தின வாணிகப் பெயர்.

Droleptan : டிரோலெப்டான் : டிரோம்பெரிடால் என்ற மருந்தின் வாணிகப் பெயர்.

dromoran : டிரோமோரான் : லெவோர்ஃபானால் என்ற மருந்தின் வாணிகப் பெயர்.

drop attacks . நிலைதடுமாற்றம் . உடலின் கீழ்ப்பகுதி உறுப்புகள் திடீரென நிலையிழப்பதால் அவ்வப்போது நிலை தடுமாறிவிழுதல்.

droperidol : டிராப்பெரிடால் : நரம்புத் தளர்ச்சியைப் போக்கும் மருந்து. அறுவைச் சிகிச்சைக்கு முந்திக் கொடுக்கப்படும் மருந்தாகப் பயன்படுகிறது. சுவாச மண்டலத்தைப் பாதிக்காமல், நினைவிழப்பு ஏற்படாமல், ஒருபற்றற்ற மனநிலையை இது உண்டாக்குகிறது.

drostanolone . டிராஸ்டானோலோன் : உயிர்ப் பொருள் ஆக்குவதற்குரிய ஒரு பொருள். மார்புப்புற்றுச் சிகிச்சையில் பயன்படுத்தப்படுகிறது.

drug : மருந்து : கண்டறியப்பட்ட நோயைத் தடுப்பதற்கும், அந்த நோய்க்குச் சிகிச்சையளிப்பதற்கும், நோயின் அறிகுறிகள் குறைப்பதற்கும் பொருள் ஏதனையும் குறிக்கும் பொதுச் சொல். நோயைக் குணப்படுத்தும் மருந்துகளை நோய்ச்சிகிச்சை மருந்துகள் என்றும், சட்டவிரோதமாக உட்கொண்டு அடிமையாகிவிடும் மருந்துகளை போதை மருந்துகள் என்றும் கூறுவர்.

Dubowitzscore. தகைநலிவு நோய் : பொதுவாக 3-5 வயதுடைய சிறுவர்களுக்கு ஏற்படும் கோளாறு. இந்த நோய் கண்டவர்களுக்குப் படிப்படியாகத் தகை நலிவடையும்; இயக்கத்திறன் இழப்பு ஏற்படும். குமரப்பருவத்தில் அல்லது 20 வயதுகளில் சுவாசத்தடை அல்லது மாரடைப்பு ஏற்பட்டு மரணம் ஏற்படலாம்.

ductless glands : நாளமற்றச் சுரப்பிகள்; நாளமில்ல சுரப்பு; நாளமில்லா : இழை நாளமில்லாமலே நேரடியாகக் குருதிக்குள் கசிவுநீர் பரப்பும் சுரப்பிகள்.

duke's test : டியூக் சோதனை : இச்சோதனையில் தோலில் குத்தி, உறிஞ்சு காகிதத்தினால், இரத்தம் பாய்வது நிற்கும் வரையில் இரத்தம் தொடர்ச்சியாக எடுக்கப்படுகிறது. இரத்தம் கசிவதற்கான இயல்பான நேரம் 3-5 நிமிடம்.

Dulcolax : டல்கோலாக்ஸ் : பிஸ்கோடில் என்ற மருந்தின வாணிகப் பெயர்.

duodenal ulcer : முன் சிறு குடல் புண் : அமிலம், பெப்சின் ஆகியவற்றின் வினை காரணமாக முன் சிறு குடல் சுவரில் ஏற்படும் சீழ்ப்புண். இதனால், உணவு உண்டபின் கடுமையான வலி ஏற்படுகிறது இந்த வலி பலமணி நேரம் நீடிக்கும். எனவே இதனைப் பசி வலி என்றும் கூறுவர். வலி ஏற்

படும்போது உணவு உண்டால் வலி குறைகிறது. இந்தப் புண் காரணமாக இரத்தக் கசிவு உண்டாகி, மலத்துடன் இரத்தம் போகும்.

duodenitis : முன்சிறுகுடல் அழற்சி; சிறுகுடல் : முன்சிறுகுடலில் ஏற்படும் வீக்கம்.


duodenopancreatectomy : முன்சிறுகுடல் அறுவை மருத்துவம் : கணையத்தின் தலைப்பகுதியில் புற்றுநோய் ஏற்படும்போது முன்சிறுகுடலிலும், கணையத்தின் பகுதியிலும் செய்யப்படும் அறுவை சிகிச்சை.

duodenum : முன்சிறுகுடல்; முன் குடல் : மேலேயுள்ள இரைப்பையை சிழேயுள்ள மலக்குடலுடன் இணைக்கும் சிறுகுடலின் முற்பகுதி.

Duogastrone : டுவோகாஸ்டிரோன் : கார்பனாக்சோலோன் என்ற தயாரிப்பின் வாணிகப் பெயர். இது பொதியுறை மாத்திரையாகக் கிடைக்கிறது. இது இரைப்பைக்குள் சென்றதும் இருமடங்கு விரிவடைந்து இதனுள்ளிருக்கும் மருந்தினை வெளியேற்றுகிறது.

Duphalac : டுபாலாக் . லாக்டுலோஸ் என்ற மருந்தின் வாணிகப் பெயர்.

Dupuytren's contracture : விரல் குறுக்கம் : கையிலுள்ள விரல்கள்,



விரல் குறுக்கம்

முக்கியமாக மூன்றாவது, நான்

காவது விரல்கள், வலியின்றி உள்ளங்கையை நோக்கிக் குறுகுதல். டுப்பூட்ரின் விளக்கியது.

Durabolin: டுராபோலின் : நாண்ட்ரோலோன் ஃபினைல்புரோப்பியோனேட் என்ற மருந்தின் வாணிகப் பெயர்.

Duromine : டுரோமைன் : ஃபெண்டர்மைன் என்ற மருந்தின் வாணிகப் பெயர்.

Durophet . டுரோஃபெட் : ஆஃபிட்டாமின் என்ற மருந்தின் வாணிகப் பெயர்.

Duvadilan: டுவாடிலான் : ஐசோக் சுப்ரினின் என்ற மருந்தின் வாணிகப் பெயர்.

dwarf : குள்ளன் : வளர்ச்சி இயக்குநீர் (ஹார்மோன்) குறைபாடு காரணமாக வளர்ச்சித் தடைபட்டுக் கூழையாக உள்ள ஆள்.

dwarfism: குள்ளத்தன்மை; கூளை; குறுமை : கேடயச்சுரப்பி சுரப்பாற்றல் இழந்து போவதன் காரணமாக அங்கக்கோணல் அல்லது தடையற்ற வளர்ச்சியுடன் அறிவுமந்தம் ஏற்படும் நிலையிலும், குடல்சுரப்புச் சக்திக் குறைபாடு, சிறுநீரகம் செயலிழத்தல், குழந்தைக் கணை(ரிககெட்ஸ்) போன்ற கடுமையான நோய்களின்போதும் உடல் வளர்ச்சி தடைபடுதல்.

dyflos (DFP) : டிஃப்லோஸ் : இது ஒரு ஃபுளோரின் வழிப்பொருள். எசரின, நியோஸ்டிக்மின் போன்று செயல்படக் கூடியது. எண்ணெயில் இதன் 0.1% கரைசல் கருவிழிப்பாவை விறைப்பு நோய்குப்பயன்படுத்தப்படும் இது ஆர்கனோ பாஸ்பரஸ் கூட்டுப்பொருளாக, வேளாண்மையில் பூச்சிகொல்லி மருந்தாகப் பயன்படுகிறது. கூட்டுப்பொருள் மனிதருக்குத் தீங்கு விளைகக்கூடியது

dynamic psychology : செயல் திற உளவியல்; வல்லாற்றல் உளவியல் : ஃபிராய்டிய அல்லது உளவியல்பகுப்பாய்வுக்கோட்பாட்டில் காணப்படுவது போன்ற தன்னறிவில்லாத ஆற்றலின் அல்லது செயலூக்கங்களின் முக்கியத்துவத்தை வலியுறுத்தும் உளவியல்.

dynamometer : திறன்மானி; வலிமை அளவு : உடல் உறுப்புகளின் வலிமையை அளந்து கணிக்கும் கருவி.

dysaesthesia : தொடுவுணர்வு இன்மை; தொடுவுணர்வுச் சீரின்மை; தொடுவுணர்வுக்கேடு : தொடு உணர்வு இழக்கும் நோய்.

dysarthria : வாய்குளறல் நோய்; பேச்சுக் குளறல், நாக்குழறல்; குழறுதல் : நரம்பு மறழும் தசைக் கோளாறு காரணமாகச் சொற்களைச் சரிவர உச்சரிக்க முடியாமல், சொற்களைக் குளறிப் பேசுதல். இந்நோய் கண்டவர்கள் பொதுவாக மிகவும் மெதுவாகப் பேசுவார்கள்; உயிர்மெய் எழுத்துகளின் உச்சரிப்புத் தெளிவாக இரா; சொற்களிடையே இடைவெளி அதிகமிருக்கும்.

dyscalculia : கணிப்புத் திறனின்மை : எண்களைக் கணித்தறியும் திறன் குன்றியிருத்தல்.

dyschezia : மலக்கழிப்புச் சிக்கல், உருத்திரி; கடுமலர்ச் சிக்கல் : வேதனை தரும் உருவழிப்பு.

dyschondroplasia : எலும்பு வளர்ச்சித் தடை : எலும்பு வளர்ச்சித் தடையினால் ஏற்படும் கோளாறு. இதனால், உடம்பின் நடுப்பகுதி இயல்பாக இருந்தும், கை கால்கள் குட்டையாக இருக்கும்.

dyscoria : கண்மணிப் பிறழ்ச்சி கண்மணி இயல்பு நிலையிலிருந்து பிறழ்ந்திருத்தல்.

dyscrasia : குருதி நச்சு; தாது சீரகேடு, செல்திரிபு : இரத்தத்தில்

நச்சுப் பொருள்கள் இருப்பதால் உண்டாகும் நோய்.

dysentery : வயிற்றளைச்சல் (சீதபேதி); வயிற்றுக் கடுப்பு; ரத்தபேதி: வயிற்றிலிருந்து இரத்தமும், சீமும் கலந்துவெளியேறுவதால்வயிற்றில் ஏற்படும் அழற்சி. இது ஒரு வகைப் பாக்டீரியாவினால் உண்டாகிறது. துப்புரவின்மை, வீட்டு ஈக்கள் ஆகியவற்றினால் இது பரவுகிறது.

dysfunction : இயல்பு கடந்த இயக்கம்; செயல் பிறழ்ச்சி; கெடுவினை; திரிபியக்கம்; செயற்கேடு : உடலில் உறுப்பு அல்லது பகுதி எதுவும் இயல்புமீறி இயங்குதல்.

dysgenesis : உருவக்கேட்டுவளர்ச்சிக்ரு வளர்ச்சியின்போது ஏற்படும் பொருத்தமில்லா உருவக்கேடு.

dysgerminoma : கருப்பைக் கட்டி; கருப்பையில் குறைந்த அளவு உக்கிரமுடைய கட்டி. ஆண் அல்லது பெண் பண்புகள் உயிரணுக்களில் உருவாவதற்கு முன்பே இது உண்டாவதால், இதில் இயக்குநர் (ஹார்மோன்) சுரப்பதில்லை.

dyshidrosis : கொப்புளம்; வியர்வைக் கட்டி : வியர்வை நாளங்கள அடைபடுவதால் தோலில் உண்டாகும் கொப்புளம்

dyskinesia : அசைவியக்க இழப்பு; அசைவிழப்பு, இயக்கக் கேடு : உளவியல கோளாறுகளுக்குக் கொடுக்கப்படும் மருந்துகளின் பக்கவிளைவாக முகத்தையும், வாயையும் தானாக அசைக்க முடியாமல் போதல்.

dyslalia : பேசுந்திறனிழப்பு; சொற்கேடு : பேச்சு உறுப்புகளில் ஏற்படும் கோளாறு காரணமாக பேசுவது கடினமாக இருத்தல்.

dyslexia : பேசும் ஆற்றலின்மை; சொலயெழுத்துக் கேடு எழுதவும் படிக்கவும், உச்சரிக்கவும் இயல்

பாகத் திறனுடைய ஒருவர் அந்த ஆற்றல்களை இழந்துவிடும் நிலை. இது மூளையில் காயம் அல்லது புலனுணர்வு நரம்புகளில் ஏற்படும் கோளாறுகள் காரணமாக ஏற்படும்.

dysmaturity : பிறவி வளர்ச்சிக் குறைபாடு; முதிர்வுக்கேடு : பிறவியிலேயே வளர்ச்சிக் குறைபாட்டுக் கான அறிகுறிகள். குழந்தை பிறக்கும்போது எடை மிகவும் குறைந்திருத்தல் இந்த அறிகுறிகளில் ஒன்று.

dysmelia : உறுப்புக் குறைபாடு; பிறவி ஊனம்; அங்கக் கேடு : உடல் உறுப்புகள் குறைபாடுகளுடன் இருத்தல்.

dysmenorrhoea : நோவு மாதவிடாய்; வலியிரு மாதவிடாய்; சூதக வலி; சூதக வாய்வு; வலிப்போக்கு : பெண்களுக்கு கடும் வலியுடன் மாதவிடாய் தோன்றுதல்.

dysorexia : கடும் பசி; இயல்பற்ற பசி; பசிக்கேடு : இயல்புக்கு மீறிய கடும்பசி'

dyspareunia : நோவுக் கலவி; வலியிருப் புணர்ச்சி, புணர்ச்சிச் சிக்கல்; புணர் வலி, புணாநோவு: சில பெண்களுக்கு உடலுறவின்போது நோவு உண்டாதல்.

dyspepsia (dyspepsy) : வயிற்று மந்தம்; செரிமானக் கோளாறு; பசியின்மை; அசீரணம்; செரிமானக் கேடு : உணவு செரியாமல் இருத்தல்.

dyspeptic : வயிற்று மந்த நோயாளி.

dysphagia : தொண்டைக் குழி அடைப்பு; விழுங்க இயலாமை; விழுங்கற்கேடு : தொண்டை உணவுக் குழாயில் அடைப்பு ஏற்பட்டு உணவை விழுங்குவது கடினமாக இருத்தல்.

dysphasia : மொழித்திறன் கோளாறு; பேச்சுச் சீரின்மை; பேச்சுக்கேடு : மொழியை உருவாக்கிக் கொள்ளவும், புரிந்து கொள்ளவும் அனுமதிக்கும் மூளை நடவடிக்கை பாதிக்கப்பட்ட நிலை. இதில் பேச்சு உறுப்புகள் பாதிக்கப்படுவதில்லை.

dysplasia : மட்டுமீறிய திசுவளர்ச்சி; இயல்பு பிறழ்ந்த வளர்ச்சி; வளர்ச்சிக் கேடு : திசுக்கள் இயல்புக்கு மீறுதலாக மிகுதியாக வளர்தல்

dyspnoea : மூச்சுத் திணறல்; மூச்சினைப்பு : மூச்சு விடுவதில் இடர்ப்பாடு; மிகவும் சங்கடப்பட்டு மூச்சு விடுதல்.

dyspraxia : தசைக் கட்டுப்பாடிழப்பு : தசைகளின்மீது தானியக்கக் கட்டுப்பாடு இல்லாதிருத்தல்.

dysrhythmia : ஒழுங்கற்ற இதயத்துடிப்பு; லயக் கேடு : இதயத்துடிப்பு ஒரு சீராக இல்லாதிருத்தல்.

dystaxia : தானியக்கமின்மை; சீர் இயக்கக் கேடு : தானியக்க அசைவுக் கட்டுப்பாடு இல்லாதிருத்தல்.

dystocia : கடினப் பிள்ளைப் பேறு; பேற்றுக்கேடு : பிள்ளைப் பேறு கடினமாக அல்லது மெதுவாக நடைபெறுதல். கருப்பை வாய் விரிவடைவதில் தாமதம காரணமாகக் கடினப் பேறு.

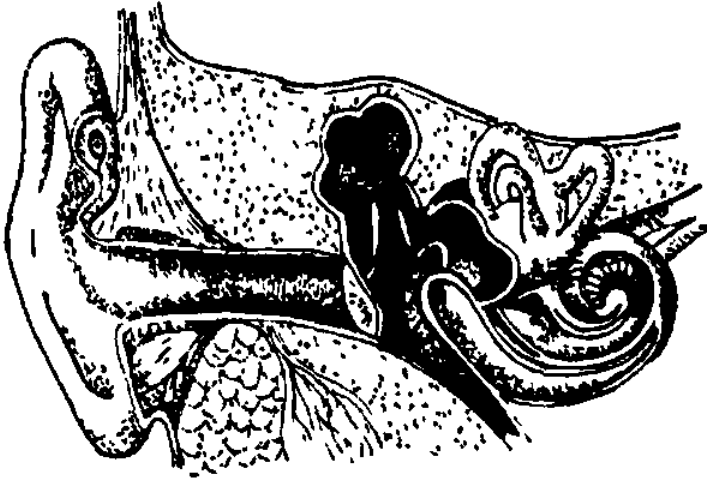
dystrophy : தவறான ஊட்டச்சத்து; உணவுக் குறை; உடற்கோளாறு; வளப்பக்கேடு : ஓர் உறுப்புகு அல்லது தசைத் திசுக்களுக்கு தவறான ஊட்டச்சத்து செல்லுதல்.

dysuria : குடுபிடிப்பு; சிறுநீரின்மை; கெடு நீரிழிவு; நீர்க்கடுப்பு : சிறுநீர்க் கழிக்குமபோது வலி உண்டாகும் கோளாறு.

E

ear : காது, செவி: கேட்க உதவும் உறுப்பான இஃது ஐம்புலன்களுள்

தெலும்பில் உண்டாகும் கடுமை யற்ற கட்டி. இது எந்த எலும்பில் உண்டாகிறதோ அதன் மேற்பரப்பில் நீட்டிக் கொண்டிருக்கும்.



காதின் உட்புற அமைப்பு

ஒன்றாகும். ஒலி அலைகளை வாங்கி உணரச் செய்யும் இவ்வுறுப்பு புறச்செவி, நடுச்செவி, உட்செவியாகிய மூன்று பகுதிகளைக் கொண்டதாக அமைந்துள்ளது.

ebola' குருதிக் குழாய்க் காய்ச்சல்: உணணிகளினால் பரப்பப்படும் நச்சுக்கிருமிகளினால் உண்டாகும் குருதிக் குழாய்க் காய்ச்சல்.

ecbolic : கருப்பைச் சுருக்கு பொருள்; கருப்பைச் சுருக்கி; கருத்தளளி: கருவுற்ற கருப்பையைச் சுருங்கச் செய்து, அதிலுள்ள கரு வெளிப்படுவதை விரைவுபடுத்தும் ஒரு மருந்து.

ecchondroma : குருத்தெலும்புக் கட்டி. புறக்குருத்துக் கட்டி: குருத

ecchymosis : தோலடிக் குருதிக் கசிவு; கீரல் குருதிக் கட்டு; கரும் குருதித் திட்டு; குருதிக் கட்டு: தோலுக்கடி யிலுள்ள இரத்தக்குழாய்க்கிந்து இரத்தம் கட்டுதல்.

ECG : இ. சி. ஜி (எலெக்ட்ரோ கார்டியோகிராம்): மின்னியல் முறையில் நெஞ்சுத் துடிப்பை அளக்கும் கருவி பதிவு செய்த வரைபடம்.

Echinococcus : நாடாப்புழு: ஒட்டுயிரான வயிற்றினுள் உள்ள புழு.

echocardiography : புறவொலிச் சாதனம்; இதய எதிரொலி வரைவு: இதயத்தின் கட்டமைப்பையும், அதன் இயக்கத்தையும் ஆராய்ந்து நோயினைக் கண்டறிவதற்கான புறவொலிச் சாதனம்.

echoencephalography : தலையூடு புறவொலி; மூளை எதிரொலி வரைவியல்: தலையின் குறுக்கே புறவொலி அலைகள் செல்லுதலால் இதன் மூலம் மூளையிலுள்ள

கட்டிகள், இரத்தக்கட்டு போன்ற வற்றைக் கண்டறியலாம்.

echolalia : எதிரொலிப்பு நோய்; சொல் எதிரொலிப்பு : கேட்ட சொற்களை அப்படியே திருப்பிச் சொல்லும் ஒருவகை நோய். இது பெரும்பாலும் முரண்மூளை நோயின்போதும், மனத்தளர்ச்சியினால் ஏற்படும் பைத்தியத்தின் போதும் உண்டாகிறது.

echpraxia : போலிநடிப்பு; செயல் எதிர்ச் செயல் : மற்றவர்களின் அசைவுகளை தன்னறிவில்லாமல் அப்படியே நடித்துக்காட்டுதல்.

echoviruses. எதிரொலிக் கிருமிகள் : நோயில்லாத குழந்தைகளின் மலத்தில் காணப்படும் ஒருவகைக் கிருமிகள். இவை, குழந்தைகளுக்குத் தண்டு மூளைக் கவிகைச் சவ்வழி, சுவாசக் கோளாறு ஆகிய வற்றை உண்டாக்குகின்றன. இவற்றில் 30 வகைகள் கண்டறிபப்பட்டுள்ளன.

eclampsia (eclampsy): பேறுகால வலிப்பு, கரு இசிவு; சூல் வலிப்பு; கருவுற்றிருக்கும்போது அல்லது மகப்பேற்றின்போது பெண்களுக்குத் திடீரென்றுதோன்றும் வலிப்பு நோய்.

ecmnesia : பேறு காலச் சன்னி; பேறுகால வலிப்பு; கரு இசிவு; சூல் வலிப்பு; கருவுற்றிருக்கும் போது அல்லது மகப்பேற்றின்போது பெண்களுக்குத் திடீரென நினைவிழத்தல் அண்மைநிகழ்ச்சிமறத்தல்

ecthyma: அண்மை நிகழ்ச்சி மறதி; அண்மை நிகழ்ச்சி நனவிழப்பு; அண்மை மறதி : அண்மை நிகழ்ச்சிகள் மறந்து போய் நெடுநாட்களுக்கு முந்திய நிகழ்ச்சிகள் நினைவிலிருக்கும் ஒரு வகை நோய். பொதுவாக முதுமைக் காலத்தில் இது தோன்றும்.

ecthyma : தோல் அழுகல் நோய்; ஒற்றைச் சிரங்கு நோய் : கால்களில்

மற்றும் வேறு பகுதிகளில் தோலில் உண்டாகும் இழைம அழுகல் நோய். இந்த நோய் குணமாகும்போது தழும்பினை விட்டுச் செல்லும்.

ectoderm : புறமூலமுதல் தோற்றப் பொருள்; புறச்சருமியம். புறத்தோல்: கருமுளையின் புறமூலமுதல் தோற்றப் பொருள். இதிலிருந்து, தோல் அடுக்குகள், நரம்பு மண்டலம், சிறப்புப் புலனுணர்வு உறுப்புகள், கபச்சுரப்பி, குண்டிக்காய்ச்சுரப்பி ஆகியவற்றின் பகுதிகள் வளர்ந்தன என்பர்.

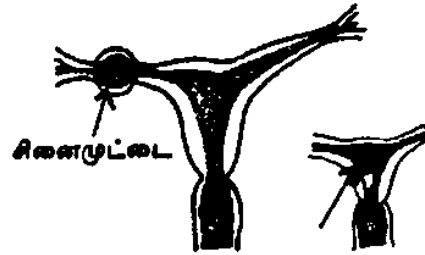
ectodermosis : புறமூலமுதல் தோற்றப் பொருள் நோய்; வெளிச்சருமிய நோய் : புறமூலமுதல் தோற்றப் பொருளிலிருந்து எழும் உறுப்பு அல்லது திசுவில் உண்டாகும் நோய்.

ectogenesis : புறக்கரு வளர்ச்சி : கருப்பைக்கு வெளியே கரு வளர்தல்.

ectoparasite : புற ஒட்டுண்ணி; உடல் ஒட்டுண்ணி; புற ஒட்டுயிர் : தாய் உயிரின் புறப்பரப்பில் வாழ்கின்ற ஒட்டுண்ணி.

ectopia : உறுப்புப் பிறழ்வு; இடமாற்றம்; வேற்றிட இடமகல் ; ஓர் உறுப்பு அல்லது உறுப்பின் அமைப்பு பிறழ்நிலையில் அமைந்திருத்தல். இது பிறவியிலேயே அமைந்திருக்கலாம்.

ectopic : புறநிலைக் கருவுறல்; இடம் மாறிய; இடம்பெயர்ந்த; இடம்



புறநிலைக் கருவுறல்

இடம் மாறிக் கருவுறல்

மாறித் தோன்றும்; இடமகன்ற :

பொதுவாக ஆணின் விந்தணு பெண்ணின் சிணையை மனிதக் கருப்பையிலிருந்து கருவெளியேறும் குழாயில் சந்திக்கிறது. இங்கு கருவுற்ற சினை, பெண்ணின் கருப்பைக்குள் சென்று குழந்தையாக வளர்கிறது. சிலசமயம் கரு வெளியேறும் குழாயிலேயே வளரும். சினை நிலைபெற்று வளர்கிறது. இதனைப் 'புறநிலைக் கருவுறல்' என்பர்.

ectozoa : புற ஒட்டுண்ணிகள்.

ectrodactyly, ectrodactylia. விரலிழப்பு; பிறப்பில் விரல் குறை; பிறவி உறுப்புக் குறை; விரலற்ற; கைகால் விரல்கள் அல்லது அவற்றின் பகுதிகள் பிறவியிலேயே இல்லாதிருத்தல்.

ectropion : கண்ணிமை மறிநிலை, இமை மயிர் வெளி மடக்கம்; இமை வெளிப் பிதுக்கம்; அடிக்கண்ணிமை வெளிப்புறமாகத் திரும்பியிருத்தல்.

eczema : படை (கரப்பான் புண); தோல் படை; ஊறல நோய்; கரப்பான் : தோல் தடிப்பு நோய் வகை. முதலில் தோலின்மீது பட்டை பட்டையாகத் தடிப்பு தோன்றி, பின்னர் அது கொப்புளங்கள் உண்டாகும். இக்கொப்புளங்கள் உடைந்து நீர் வெளிப்படும்.

Edecrin : எடெக்ரின் : எத்தா கிரினிக் அமிலத்தின் வாணிகப் பெயர்.

Edosol : எடோசோல் ; உப்பில்லாத உலர்ந்த பாலின வாணிகப் பெயர்.

EDTA : இடிடிஏ : எத்திலின் டயாமின் டீட்டிரா அசெட்டிக் அமிலத்தின் பெயர்சு கருக்கம். உடலிலிருந்து தீங்கு விளைவிக்கும். உலோக அயனிகளை நீக்குவதற்கு இதன் கால்சியம், சோடியம் உப்புகள் பயன்படுத்தப்படுகின்றன.

efcortelan : எஃப்கோர்ட்டிலான் : 1% கோர்ட்டிசால் குழம்பின வாணிகப் பெயர். இது வெப்ப மண்டலப் பகுதிகளில் பயன்படுத்தப்படுகிறது.

Efcortisol : எஃப்கோர்ட்டிசால் : ஒரு நிலைபெற்ற கரைசலிலுள்ள கோர்ட்டிசால் பாஸ்டிபேட் தயாரிப்பின் வாணிகப் பெயர். இது நரம்பு வழியாகச் செலுத்தப்படுகிறது.

effector : புறங்காட்டும் உறுப்பு : உயிரினங்களில் புறத் தூண்டுதலுக்கு எதிரான அகவுணர்வு புறங்காட்டும் உறுப்பு.

effeminacy : பெண தன்மை : ஆண்மைக்கேடு; மெல்லியல்பு.

efferent : வெளிச்செல் நரம்பு; புறநோக்கு நரம்பு; விடுகை : நாடி நரம்புகளில் வெளிநோக்கிச் செல்கின்ற நரம்பு.

ego : தன் முனைப்பு; தீமிர்; மமதை : 'நான்' எனவும் ஆணவம் தான என்ற எண்ணம். தன்னைத் தவிர வேறெதுவும் சிறந்ததில்லை என்ற நினைப்பு.

ejaculation : விந்து வெளிப்பாடு; விந்து திடீர் வெளியேற்றம்; பீச்சல்; விந்தேற்றம் : ஆணின் உறுப்பிலிருந்து விந்து திடீரென வெளிப்படுதல்.

Eldepryl : எல்டெப்ரில்; செலஜிடின் ஹைட்ரோகுளோரைடு என்ற பொருளின் வாணிகப் பெயர்.

Electra complex : எலெக்ட்ரா மனப்பான்மை ; தந்தைமீது புதல்வி கொண்டுள்ள அளவுக்குமீறிய பாசம். 'எலெக்ட்ரா' எனபது ஒரு கிரேக்கப் பெயர்.

electro cardiogram (ECG): இதய மின்னியக்கப் பதிவு; இதய மின்னலை வரைவு; இதய மின் வரையம் : இதயத்தின் மின்னியல் நடவடிக

கையை நகரும் காகிதப் பட்டையில் பதிவு செய்தல்.

electrocardiograph : இதய மின்னியக்கப் பதிவுக் கருவி. இதய மின்னலை வரைவி; இதய மின் வரைவி. இதயத்தின் மின்னியல நடவடிக்கையை நகரும் காகிதப் பட்டையில் பதிவு செய்யும் கருவி.

electro coagulation : மின்னியல் குருதிக்கட்டு; மின் உறைவிப்பி. மின் முனைகளின் உதவியுடன் குருதி கசியும் முனைகளில் குருதியை உறையைச் செய்யும் அறுவைச் சிகிச்சை முறை

electrocochleography (ECoG) : செவி நரம்புத் தூண்டல் பதிவு; செவியின் சுருள்வளை சார்ந்த நரம்புத் தூண்டல் காரணமாக உண்டாகும் வினையாற்றலை நேரடியாகப் பதிவு செய்தல்.

electro convulsive therapy (ECT) : மின்னதிர்வுச் சிகிச்சை (இசிடி); மின் வலிப்பு மருத்துவம் : மனதளர்ச்சி நோய்க்குப் பயன்படுத்தப்படும் உடலியல சிகிச்சை முறை. தலையில் மின் சாதனம் ஒன்றைப் பொருத்திக் குறைந்த அளவு மின்னாற்றலை ஒரு வினாடி செலுத்தி அதிர்ச்சியுண்டாகச் செய்யப்படும் சிகிச்சை

electrocorticography : மூளை இயக்க நேர்ப் பதிவு; ஒட்டுமின் வரைவு. அறுவைச் சிகிச்சையின் போது மூளை புறப்பகுதியிலிருந்து இயக்கங்களை நேரடியாகப் பதிவு செய்தல்.

electrode : மின்முனை : மருத்துவத்தில் மின் சிகிச்சையின்போது மின்விசை உடலுக்குள் செல்கிற அல்லது உடலிலிருந்து வெளியேறுகிற மின்வாய்

electrodesiccation : மின்னியல் உலர்த்தல் : உடலிலிருந்து திசு விகா உலரச் செய்து, பின்னர்

அகற்றுவதற்கான மின்னியல அறுவைச் சிகிச்சை முறை.

electrodia gnosis : மின்னியல் நோய் நாலு; மின் அறுதியீடு : நோயினைக் கண்டறிவதில் மின்னியல் வரைபடப் பதிவுமுறையைக் கையாள் தல்.

electroencephalogram (EEG) : மூளை மின்னியக்கப் பதிவு(இஇஜி); மூளை மின்னலை வரைவு. மூளையின் மின்னியல நடவடிக்கைகளை ஒரு நகரும் காகிதத் துண்டில் பதிவு செய்தல்.

electroencephalograph : மூளை மின்னியக்கப் பதிவுக் கருவி; மூளை மின்னலை வரைவி : மூளையின் மின்னியல நடவடிக்கைகளை ஒரு காகிதத் துண்டில் பதிவு செய்யும் கருவி.

electrolysis மின்பகுப்பு : மின் விசை மூலம் அயனிகளைப் பிரித்தெடுக்கும் முறை.

electrolyte : மின்பகுப்பான்; மின் அயனி, மின்பகுனி மின்பகுப்புகள் உதவும் நீர்மப்பொருள். சோடியம், பொட்டாசியம் குளோரைடு, பொட்டாசியம் அயனிகள் போன்ற பொருள்கள் மின்பகுப்பான்களாகப் பயன்படுகின்றன.

electromyography : தசை மின்னியக்கப் பதிவு கருவி, தசை மின்னலை வரைவி, தசை மின் வரைவி, தசை மின் வரையம் : செயல்திறத்தசைகள் உண்டாகும் மின்னோட்டத்தைப் பதிவு செய்யும் கருவி.

electrooculography : விழிநிலைப் பதிவுக் கருவி. கண்ணின் நிலை, அசைவுகளை விழியின் முன்புறத்திற்கும் பின்புறத்திற்குமிடையிலான வேறுபாடு ஆகியவற்றை விழிப்பளளத்தின் தோலின் மீது மின் முனைகளை வைத்துப் பதிவு செய்வதற்குப் பயன்படும் கருவி.

electropyraxia : மின்னியல் உடல் வெப்பம் : ஒரு மின்னியல் சாதனத் தினால் உடலில் உண்டாகும் உயர் வெப்பநிலை.

electroretinogram : விழித்திரை மின்னோட்ட வரைபடம்; விழித்திரை மின்னலை வரைவு; கண்திரை மின் வரைவியம் : செயல் திறமுடைய கண்விழிப்பின் திரையில் உண்டாகும் மின்னோட்டங்களைப் பதிவு செய்த வரைபடம்.

element , தனிமம் (தனிப்பொருள்) ஒரு கூட்டுப் பொருளில் அடங்கியுள்ள பொருள்களில் ஒன்று. இத் தனிமங்கள், தூயவடிவில் அல்லது கூட்டுப்பொருள்களாக இணைந்து ஒரு பொருளின் முழுமையாக அமையும்.

elephantiasis: யானைக்கால் நோய்; யானைக்கால் வீக்கம் : நிண நீர்ச்சுரப்புத் தடை காரணமாக ஓர் உறுப்பில் குறிப்பாகக் காலில் உண்டாகும் வீக்கம். இதனால், தோலிலும், தோலடியிலும் உள்ள திசுக்கள் தடிமனாகி விடுகின்றன வெப்ப மண்டல நாடுகளில் இது அதிகம் காணப்படுகிறது.

elixir: உயிர் நீர் (அமுதம்); இனிப்பு நீர்மம்; நீர் மருந்து : இறந்தவாக்கு உயிர்தரவும் பிற உலோசங்களைப் பொன்னாக மாற்றவும் வல்ல தெனக் கருதப்பட்ட நீர் மம். மருத்துவத்தில் நறுஞ்சுவையுள்ள இனிப்பான ஊக்கமதரும் மருந்து. இதில் கணிசமான அளவு இனிப்பும் ஆல்ககாலும் அடங்கியிருக்கும்.

elliptocytosis : (முட்டை வடிவ) சிவப்பணுக்கள் : இரத்தத்தில் சிவப்பணுக்கள் முட்டைவடிவில் அமைந்திருக்கும் ஒருவகை இரத்த சோகை நோய்.

Eltroxin : எல்டிராக்சின் : எதிராக்சின் என்ற மருந்தின் வாணிகப் பெயர்.

emaciation : மெலிதல்; இளைத்

தல்; தேய்வு; இணைப்பு; பெருநலிவு: உடல் அளவுக்கு அதிகமாக இளைத்து மெலிந்து போதல். இது உடல் திசுக்கள் நலிவுறுவதால் உண்டாகிறது.

emasculation : காயடித்தல் : ஆணமை நீக்கம்; ஆண்மை அகற்றல் : விதையடித்து ஆண்மை அகற்றுதல்

embolectomy : குருதிக் குமிழ் அறுவை மருத்துவம், குருதிக் கட்டி நீக்கம் : அறுவைச் சிகிச்சை மூலம் குருதிக் குழாயிலுள்ள காற்றுக் குமிழை அகற்றுதல். பொதுவாக ஒரு நுண்ணிய குழலை உட்செலுத்தி இது செய்யப்படுகிறது.

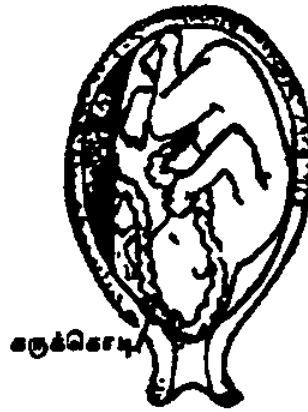embolism: குருதிக் குழாயடைப்பு; குருதி உறைக் கட்டி அடைப்பு; அடைமிதவை : பக்கவாதத்துக்குரிய நிலையில் குருதிக் குழாய்களில் குருதிக் கட்டி வழியடைத்தல்.

embolus : குருதிக் குமிழ்; உள் ளெறிகை, தக்கை : குருதியோட்டத்தில திணமப்பொருள் அல்லது காற்றுக் குமிழ்.

embrocation : தடவு மருந்து : நோயுற்ற உறுப்பின் மீது பூசித் தேய்ப்பதற்குப் பயன்படும் நீர்மம்.

embryo : கருமுளை; கரு; முளையம் ; கருவுற்ற தொடக்க மாதங்

களில் உருவாகும் முதிர்வுறாக் கருவுயிரை குறிக்கும் சொல்.



கருமுளையம்

embryotomy : கருவழிவு; கருவிலையே உயிரழிவுறுதல்.

embryogenesis :

கருவாக்கம் கரு உருவாதல்.

embryology : கருவியல்; முளைவியல்; சிசு வளரியல் : கரு உருவாகி வளர்ச்சியடைவது பற்றிய ஆய்வியல்.

embryopathy : கருமுளை நோய் : கருமுளையில் உண்டாகும். கருவுற்ற முதல் 3 மாதங்களில் இந்நோய் கண்டால் கடுமையான விளைவு ஏற்படும்.

embryotomy : கருவுயிர்க்கூறு : இயற்கையாகக் குழந்தை பிறக்காது என்னும்போது, வயிற்றிலுள்ள கருவை வெட்டியெடுத்தல்.

emepromium bromide : எயிப்ரோனியம் புரோமைடு : நச்சுக்காரம் போன்ற ஒருவகை மருந்து. இது சிறுநீர்ப்பை, பித்தநீர்ப்பை சுருங்குவதைத் தடுக்கிறது.

Emeside : எயிசைட் : இததோசுக்கிமைட் என்ற மருந்தின் வாணிகப் பெயர்.

emesis : வாந்தி; குமட்டல்.

emetic : வாந்தி மருந்து; வாந்தி ஊக்கி : வாந்தி தூண்டி; உமட்டி : வாந்தியுண்டாக்குகிற மருந்து.

emetine : எமெட்டின் : வயிற்றுப் போக்குக்குப் பயன்படுத்தப்படும் மருந்து வாந்தியையும் உண்டாக்கும்.

emission : விந்துப் போக்கு : விந்து உமிழ்வு; வெளி வீச்சு; வெளிப்பாடு : விந்து தன்னையறியாமல் வெளியேறுதல்.

emmetropia : இயல்புப் பார்வை; நிறை பார்வை : இயல்பான அல்லது துல்லியமான கண்பார்வை.

emollient : இளக்கு மருந்து; புண்கட்டி இளக்கி : கட்டி, வீக்கம் முதலிய நோய்களுக்குப் பயன்படுத்தப்படும் இளக்கு மருந்து.

emotion : மன உணர்ச்சி (உணர்ச்சி வேகம்); மன எழுச்சி; உணர்ச்சி வயப்படுதல் : உடலில் ஏற்படும் சில மாறுதல்கள் காரண

மாகவும், சிலவகை நடத்தை முறை காரணமாகவும் நம்மிடம் திடீரென ஏற்படும் உணர்ச்சிகள்.

empathy : பரிவுணர்வு : மற்றொருவரின் உணர்ச்சிகளில் முழுமையாக நுழைந்து கொள்வதற்கு உள்ள திறன். பிறருணர்வுடன் தன்னை ஐக்கியப்படுத்திக் கொள்ளுதல்.

emphysema : திகு விரிவாக்கம் : காற்றேற்ற விரிவு; காற்றூதல்; வளி வீக்கம்; வளிமை : வாயு விரிவடைதல் காரணமாகத் திகுக்கள் விரிவடைதல்.

empircism : அனுபவ மருத்துவம் : அனுபவ அறிவினால் செய்யப்படும் மருத்துவச் சிகிச்சை.

empyema : குழிச்சீழ்க்கட்டு; சீழ்க் தேக்கம், சீழ்மை : ஓர் உட்குழிவான உறுப்பினுள் அல்லது இடுக்கினுள் சீழ் சேர்ந்து கட்டியிருத்தல்.

enamel : இனாமல் பொருள்; பற்சிப்பி; தந்தம் : பற்களைப் பளபளப்பாக்கும் மேற்பூச்சுப் பொருள்.

encephalitis : மூளை அழற்சி : மூளை வீக்க நோய்.

encephalocele : மூளைப் பொருள் நீட்சி; மூளை இறக்கம்; மூளைப் பிதுக்கம் : மூளையிலுள்ள பொருள் மண்டையோட்டின் வழியே வெளியே நீட்டிக் கொண்டிருத்தல். பெரும்பாலும் மண்டையோட்டுப் பொருத்துவாயில் இந்த நீட்சி ஏற்படுகிறது.

encephalography : மூளை ஆய்வுப் பதிவு முறை; மண்டை நீர்ம அளவு வரைவு; மூளை வரைவியல் : மூளையை ஆராய்ந்து அதன் முடிவுகளை அச்சுப் பதிவுகளாகப் பதிவு செய்யும் முறை.

encephalomalacia : மூளை மென்மையாக்கம்; மூளை மென்மையுறல்; மூளை கூழாதல்; மூளை நைவு : மூளையை மென்மையாக்குதல்.

encephalomyelitis : மூளை-முதுகுத்தண்டு வீக்கம்; மூளைத் தண்டு வட அழற்சி; மூளைவட அழற்சி : மூளையும் முதுகுத் தண்டும் வீக்க மடைதல்.

encephalomyelopathy : மூளை-முதுகுத்தண்டு நோய்; மூளைவட நோய் : மூளையையும் முதுகுத் தண்டையும் பாதிக்கும் நோய்.

encephalon : மூளை.

encephalopathy : மூளைக் கோளாறு; மூளை நலிவு; மூளை வீக்கம்; மூளை நோய்; மூளை வழி : மூளையைப் பாதிக்கும் ஒரு நோய்.

enchondroma : குருத்தெலும்புக் கட்டி; குருத்தெலும்புத் திசு கட்டி; உட்குருத்துப் புற்று

encopresis : தானாக மலங்கழித்தல்; மலவீழ்வு : தன்னையறியாமல் மலம் கழித்தல். இது மனநோயுடன் தொடர்புடையது.

endarteritis : தமனி உள்வரி வீக்கம்; தமனி மூளை அழற்சி; உட்தமனியழற்சி : இதயத்திலிருந்து குருதி கொண்டு செல்லும் நாளமாகிய தமனியின் உள்வரியில் ஏற்படும் வீக்கம்.

endemic : வட்டார நோய்; உட்பதிவு நோய்; இடஞ்சார் நோய் : குறிப்பிட்ட சில இடச் சூழல்களையும், மக்கள் சூழலையும் சார்ந்து முறையாகக் குறிப்பிட்ட காலங்களில் தோன்றுகிற நோய்.

endemiology : வட்டார நோயியல்; உட்பரவியல் : குறிப்பிட்ட சில இடங்களிலும், மக்கள் சூழல்களிலும், குறிப்பிட்ட காலங்களில் தோன்றும் நோய் பற்றிய ஆய்வு.

endocarditis : இதய உள்ளூறை யழற்சி; குலையணைச் சவ்வு வீக்கம்; அக இதய அழற்சி : நெஞ்சுப்பையின் உள்வரி மென் தோல் வீக்கம்.

endocardium : இதய உள்ளூறை; குலையணைச் சவ்வு, அகவிதயம் :

நெஞ்சுப்பையின் உள்வரி மென் தோல்.

endocervicitis : கருப்பைக் கழுத்து வீக்கம்; கருப்பை உட்பரப்பு அழற்சி; கருப்பை அகவழற்சி : கருப்பைக் கழுத்துப் பகுதியின் உள்வரிச் சவ்வின் வீக்கம்.

endocrine : நாளமில் சுரப்பு நீர்; உட்குரப்பு : செல் நரம்பிழையின்றி நேரே குருதியினுள் கசிகிற சுரப்பு நீர்.

endocrinology : நாளமில் சுரப்பியல்; உட்குரப்பியியல் : நாளமில் சுரப்பிகளையும், அவற்றின் உள்ளார்ந்த சுரப்பு நீர்களையும் பற்றி ஆராயும் இயல்

endoderm : கருவுறை உள்வரிச் சவ்வு; அடித்தோல் படலம்; அகச் சருமியம்; கருவுயிர் உறையின் உள்வரிச் சவ்வு.

endolymph : செவிநிணநீர்; உள்வடிநீர் : காதின உள்நீர்மம்.

endolysin : உயிரணு உட்பொருள் : சூழப்பட்ட பாக்டீரியாவை அழிக்கக் கூடிய உயிரணு உட்பொருள்.

endometrioma : கருப்பை உள்வரிச் சவ்வுக் கட்டி; உட்கருப்பைப் புற்று : கருப்பை உள்வரிச் சவ்வில் ஏற்படும் கட்டி.

endometriosis : பிறழ்வு கருப்பை உள்வரிச் சவ்வு, இடமகல் கருப்பை உட்படலம் : இயல்புக்கு மாறான இடங்களில் கருப்பை உள்வரிச் சவ்வு இருத்தல்.

endometritis : கருப்பை உள்வரிச் சவ்வு வீக்கம்; கருப்பை உட்படல் அழற்சி; கருப்பை அகவழற்சி : கருப்பை உட்புறச் சவ்வின் வீக்கம்.

endometrium : கருப்பை உள்வரிச் சவ்வு, கருப்பை உட்சளிப் படலம் கருப்பையகம்.

endomyocardium : கருப்பை-நெஞ்சுப்பை தொடர்புடைய : கருப்

பை-நெஞ்சுப்பைத் தசைப்பகுதி தொடர்புடைய.

endoneurium : நரம்பிழை இணைப்புத்திசு, அக நரம்பியம் : நரம்பிழைகளைச் சூழ்ந்திருக்கும் நுட்பமான உள்ளார்ந்த இணைப்புத்திசு.

endoparasite: உடலக ஒட்டுண்ணி: உடல் உள்ஒட்டுண்ணி, அக ஒண்டுயிர் : தாய் உயிரினுள் வாழும் ஓர் ஒட்டுண்ணி.

endophthalmitis கண் உள்நோய்: கண் அகவழற்சி : கண்ணின் உள்ளே ஏற்படும் நோய்.

endoplasm: ஊன்ம உள கூழ்மம் : உயிர்ச்சத்தின் உள்வரிச்சவ்வு.

endoscope: அக நோக்குக் கருவி; உள்நோக்கிக் கருவி : உடலின் உட்புறத்தைக் காண உதவும் கருவி.

endoskeleton : அக எலும்புருவம்: முதுகெலும்புள்ள விலங்குகளின் உள் அமைப்பு உருவம்.

endosmosis: சவ்வுத்திரைக் கசிவு: சவ்வுத்திரையூடு கடந்த கசிவு.

endospore : தாய் உயிர்மக் கரு : தாய் உயிர்மத்தினுள் உருவான உயிர்மக் கரு

endothelioma : உயிரணுக் கட்டி: குருதிக்குழாய்; உயிரணுக்களில் உண்டாகும் உக்கிரமான கட்டி.

endothelium: உள்வரித்தாள் சவ்வு: உள அணு அடுக்குத்திசு : குருதிக் குழாயின உயிர்மச செறிவாலான உள்வரித்தாள் சவ்வு.

endotoxin : உயிரணு நச்சு, அக நச்சு; உள்நச்சு. உயிரணுவின் கட்டமைப்பைக் கொண்ட பாக்கிரியா நச்சுப் பொருள். இது உயிரணுவை அழிப்பதால் உண்டாகிறது.

Endoxana. எண்டோக்சானா: சைக்ளேஃபாஸ்பாமைட் என்ற மருந்தின் வாணிகப் பெயர்.

Enduron : எண்டூரான் : மெத்தில் குளோரோத்தியாசைட் என்ற மருந்தின் வாணிகப் பெயர்.

enema: குடல் கழுவல்; மலக்குடல் கழுவல்; குடற் கழுவி : குடல் கழுவும் அழுத்தக் குழாய்க் கருவியைக் குதவாய் வழியே செலுத்தி நீரேற்றிக் குடல் கழுவுதல்.

enflurane: என்ஃபுரான்: உப்பீனியேற்றிய ஈதர்; இது விரைந்து ஆவியாகக் கூடிய ஒரு திரவம். மயக்க மருந்தாகப் பயன்படுத்தப்படுகிறது.

enophthalmos ; கண்விழிச் சுருக்கம்; விழித் துருத்தம்; அழுநதுகண் : கண்விழி அதன் குழியினுள் அளவுக்கு மீறி சுருங்கியிருத்தல்.

Entamoeba : ஓரணு ஒட்டுண்ணி; அமீபா ஒற்றையணு; குடல் வாழ்விருண்ணி: மனிதரைப் பிடிக்கும் ஒட்டுண்ணி இதில் மூன்று இனங்கள் உண்டு. ஓர் இனம் வாயில நோய் உண்டாக்குகிறது இன்னொன்று சீதபேதிக்குக் காரணமாகிறது

enteric : குடற் காய்ச்சல் : குடல் சார்ந்த காய்ச்சல்

enteritis : குடல் அழற்சி : குடல் களில் ஏற்படும் வீக்கம். இதனை 'குரோன நோய்' என்றும் குறிப்பிடுகின்றனர்.

enteroanastomosis குடல் பின்னல; குடல் இணைப்பு : குடல்கள் பின்னி ஒன்றுபடுதல்.

Enterobius vermicularis : நீள் உருளைப்புழு : சிறு குடலிலும், பரவும் நீண்டு உருண்ட புழுவுகை.

enterocele: உறுப்பு இடம்பெயர்வு; குடல் பிதுக்கம், குடல்சரிவு : மலக் குடல் இடப்பெயர்வு; கருப்பை நெகிழ்ச்சி.

enteroclysis. குதவாய் நீர் நுழைவு; மலக்குடலில் நீர்மமேற்றல் . பெருங்

குடல் அடிக் கூற்றினுள் (குதவாய்) நீர்மம் புகுதல்.

Enterococcus : குடற்கிருமி மனிதர் மற்றும் வெப்ப இரத்தப் பிராணிகளின் குடல்களில் பரவும் ஒரு வகைக் கிருமி இனம். சில சமயம் சிறுநீர்க்குழாய்க்கோளாறு காதுக் காயங்கள், குலையணைச் சவ்வு வீக்கம் ஆகியவற்றில் தொற்றுக்கிருமிகளாகப் பரவுகிறது.

enterocolitis : குடல் வீக்கம், குடல் அழற்சி : சிறு குடலிலும், பெருங்குடலிலும் உண்டாகும் வீக்கம்.

enterokinase : குடல்நீர் செரிமானப் பொருள் : குடல்நீரில் உள்ள ஒரு செரிமானப் பொருள்.

enterolith : குடற்கட்டி; குடற்கல்.

enteron : குடல் நாளம் : உணவு செரிமான அடிக் குழாய்.

enterostomy : அறுவைப் புண்வாய் புரை; சிறுகுடல் புரை; குடல் வாய்மைப்பு : சிறு குடலுக்கும் வேறே தேனும் பரப்புக்குமிடையில் அறுவைச் சிகிச்சை மூலம் உண்டாகக் கிய புண்புரை.

enterotomy : சிறுகுடல் கீறல் : சிறுகுடலினுள் வெட்டுப்பள்ளம் ஏற்படுத்துதல்.

enterotoxin. குடல் நச்சு : இரைப்பை - குடற்பாதையில் பாதிப்பு உண்டாக்கும் ஒருவகை நச்சு. இதனால், வாந்தி, வயிற்றுப் போக்கு, அடிவயிற்றில் வலி ஏற்படுகின்றன.

enteroviruses : உணவுக் குழாய் நோய்க் கிருமிகள், குடல் அதி நுண்ணுயிரி, குடல் நச்சுக் கிருமி: உணவுக்குழாய் வழியாக உடலுக்குள் புகும் நோய்க் கிருமிகள்.

entozoa : குடல் ஒட்டுண்ணி : குடலில் பரவும் ஒருவகை விலங்கு ஒட்டுண்ணி.

Entonox : என்டோனாக்ஸ் : 50% நைட்ரஸ் ஆக்சைடு, 50% ஆக்சிஜன் கலந்த, நோவகற்றும் மருந்தின் வாணிகப் பெயர். இது சுவாசம் மூலம் செலுத்தப்படுகிறது.

entropion : கண்ணிமை பிறழ்ச்சி; இமை உட்பிறழ்ச்சி. இமை உள் நோக்கல்; உட்கருட்டு; இமை உட்பிதுக்கம் : கண் இமை மயிர், கண் விழி உருளையில படும் வகையில் கண்ணிமை தலைகீழாகத் திரும்பியிருத்தல்.

enucleation : உறுப்பு நீக்கம் தோண்டி நீக்கல்; உரித்தல் : உடல் உறுப்பினை அல்லது கட்டியினை முழுவதுமாக அகற்றுதல். எடுத்துக்காட்டு : விழிப்பள்ளத்திலிருந்து கண்விழியைப் பிரித்தெடுத்தல்.

enuresis : சிறுநீர்க் கசிவு; சிறுநீர்க் கட்டுப்பாடின்பமை; உறக்க நீரிழிவு; நீக்கழிவு : சிறுநீரை அடக்க முடியாதிருத்தல்; படுக்கையில் சிறுநீர் கழித்தல்.

Envacar : என்வாக்கார் : குவானாக்சான் என்ற மருந்தின் வாணிகப் பெயர்.

enzyme : செரிமானப் பொருள்; நொதிப்பி, உயிரிணையூக்கி; நொதியம்: நொதி : உயிருள்ள உயிரணுக்கள் உற்பத்தி செய்யும் கரையக் கூடிய புரதப் பொருள். இது தான் அழியாமலும், மாறுதலடையாமலும் ஒருவிணையூக்கியாகச் செயற்படுகிறது.

enzyme linked immunosorbent assay செரிமானப் பொருள் தொடர்புடைய நோய்த் தடைக்காப்பு ஈர்ப்புச் சோதனை (எலிசா): உடலில் 'எய்ட்ஸ்' எனப்படும் ஏமக்குறைவு நோய்க்கு எதிரான பொருள்கள் இருக்கின்றனவா என்பதைக் கண்டறிவதற்கான ஊனீர்ச் (இரத்த) சோதனை. இச்சோதனை மூலம், 'மனித நோய்த்தடைக்காப்புக்

குறைபாட்டு நோய்க் கிருமிகளுக்கு (எச்ஐவி) எதிராக உடல் வினை புரிந்திருக்கிறதா என்பதைக் காட்டுகிறது.

enzymology : செரிமானப் பொருளியல், நொதிப்பியல்; நொதியியல் : செரிமானப் பொருள்களின் கட்டமைப்பு பற்றியும், அவற்றின் பணிகள் குறித்தும் ஆராயும் அறிவியல்.

eosin : சிவப்பூதாச் சாயம்: செவ்வணதா நிறமுடைய சாயப்பொருள். இது ஆய்வுக் கூடங்களில் நோய்க் காரணிகளைக் கண்டறியப் பயன்படுத்தப்படுகிறது. இந்த நிறமியை ஏற்கும் உயிரணுக்கள் ஒருவகை.

eosinophil : சிவப்பூதாச் சாய உயிரணு: சிவப்பூதாச் சாயம் ஏற்கும் உயிரணுக்கள்.

eosinophilia : சிவப்பூதாச் சாய உயிரணு மிகுதி; குருதிச் செவ்வணு நலிவு இரத்தத்தில் சிவப்பூதாச் சாயப்பொருள் உயிரணுக்கள் அதிகமாக இருத்தல்.

Epanutin : இப்பானூட்டிள் : ஃபெனிட்டாயன் என்ற மருந்தின் வாணிகப் பெயர்.

ephedrine : எஃபெட்ரின் : ஈளை நோய் (ஆஸ்த்மா) காற்றுக்குழாய் இசிப்பு ஆகியவற்றிற்குப் பயன்படுத்தப்படும் மருந்து. தூசியினால் ஏற்படும் வேளிர்காலச் சளிக் காய்ச்சலுக்கும் பயன்படுகிறது.

ephelides : தோல் புள்ளி; கரும் புள்ளி : தோலில் இலேசான தலிட்டு நிறத்துடன் புள்ளிகள். இது நிறமி மணிகள் அதிகரிப்பதால் உண்டாகிறது.

epicanthus: கடைக்கண் மறைப்பு; கணமுலை மடிப்பு : கடைக் கண்ணின் உட்புறத்தை மறைக்கும் தோல் வளர்ச்சி. இது பிறவியிலேயே உண்டாகிறது.

epicardium : நெஞ்சுப்பை உட்படலம்; இதய வெளியுறை; மேல்

இதயம் : நெஞ்சுப் பையை மூடிக்கொண்டிருக்கும் சவ்வான குறையுறையின் உட்கிடப்புறுப்புப் படலம்.

epidemic : கொள்ளை நோய்; வெளிப் பரவு நோய் : ஒரு பகுதியில் பெருவாரியான மக்களை ஒரே சமயத்தில் பாதிக்கும் நோய்.

epidemiology : கொள்ளை நோயியல்; வெளிப் பரவியல், பரவு நோயியல் : கொள்ளை நோய்கள் பற்றி ஆராயும் அறிவியல்.

epidermis : மேல் தோல், தோல் மேலடுக்கு; புறச் சருமம் : தோலின் மேற்பகுதிப் படலம்.

epididymectomy : விரை நீட்சி நீக்கம் : விரையின் மேற்பரப்பில் நீட்டிக்கொண்டிருக்கும் சிறிய நீளப் பகுதியை அறுவை மருத்துவம் மூலம் அகற்றுதல்.

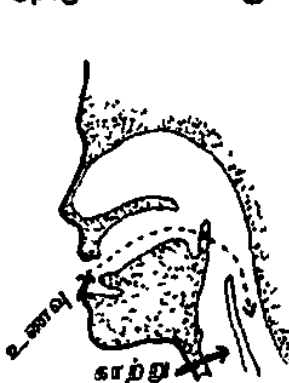
epididymis : விதை நீட்சி; விரை மேவி. விரையின் மேற்பரப்பில் நீட்டிக்கொண்டிருக்கும் சிறிய நீளப் பகுதி.

epididymitis : விரை நீட்சி வீக்கம்; விரை மேல் நாள அழற்சி.

Epidyl : எப்பிடில் : எத்தாக்குசிட் என்ற மருந்தின் வாணிகப் பெயர்.

epigastrium : மேல் வயிறு; வயிற்றறை மேற்பகுதி : இரைப்பைக்கு நேரே மேலுள்ள அடிவயிற்றுப்பாகம்.

epiglottis : குரல்வளை மூடி :



குரல்வளை மூடி

நாக்கின் பின் புறமுள்ள குருத்தெலும்பின் மெல்லிய இலை வடிவ மூடி. இது நாம் விழுங்கும் போது குரல்வளைக்குச் செல்லும் வாயிலை அடைத்துக்

கொள்கிறது.

epiglottitis : குரல்வளை மூடி வீக்கம், குரல்வளை மூடி அழற்சி.

epilation : மூடி வீக்கம்; இமை மயிர் வீக்கம்; மயிர் வீக்கம் : முடியின் வேகளை மின்பகுப்பு மூலம் அகற்றுதல் அல்லது நீக்குதல்.

epilepsy : காக்காய் வலிப்பு, வலிப்பு நோய்; இசிவு நோய்: மூளை ஒரு கணிப்பொறி போன்றது. கணிப்பொறி போலவே, மூளை அணுக்கள் ஒன்றோடொன்று இணைக்கப்பட்டுள்ளன. மின்னணு வேகத்தில் உடலின் எல்லாப் பகுதிகளுக்கும் தொடர்பு கொள்கின்றன. சில வேளைகளில் மூளையில் வழக்கத்திற்கு மாறாக அதிர்ச்சி ஏற்படுகின்றன. இதனை 'வலிப்பு' என்கிறோம், மூளையிலிருந்து கட்டுக்கடங்காமல் மின்சாரந்த ஆற்றல வெளிப்படும்போது இந்த வலிப்பு உண்டாகிறது. மூளை விரைவிலேயே இயல்பு நிலைக்கு வந்து விடுவதால் வலிப்பு நோயாளிகள் இயல்பாக எந்த நோய்க் குறிகளும் தென்படுவதில்லை. வலிப்பு நோயில் பலவகைகள் உண்டு. சாப்பிடும்போது வலிப்பு வந்தால் அது "சாப்பாட்டு வலிப்பு" (Eating epilepsy) எனப்படும்; சிரிக்கும் போது ஏற்படும் வலிப்பு "சிரிப்பு வலிப்பு" (laughing epilepsy) ஆகும்; சிலர் வெண்ணீரைத் தொடர்தால் வலிப்பு வரும்" அது "வெண்ணீர் வலிப்பு"

இந்நோயாளிகள் ஊர் திகள் ஓட்டுவதையும், ஆறு, குளங்களில் குளிப்பதையும், வன்முறைக் காட்சிகள் நிறைந்த திரைப்படங்களையும், தொலைக்காட்சி நிகழ்ச்சிகளையும் பார்ப்பதையும், கூரியமுனைகளையுடைய பொருள்களைக் கையாளவதைப் தவிர்ப்பது நல்லது. நன்கு உறங்குதல், சமச்சீருணவு உண்ணுதல், குறிப்பிட்ட மருத்துவக் கவனிப்பு, சிறந்த பொழுதுபோக்கு ஆகியவை மிகுந்த நலன பயக்கும்.

epileptic : காக்காய் வலிப்பு நோயாளி; வலிப்பு நோயாளி : காக்காய் வலிப்பு நோய் உடையவர்.

Epilim : எப்பிலிம் : சோடியம் வால்புரோயேட் என்ற மருந்தின் வாணிகப் பெயர்.

epimenorrhoea : மாதவிடாய்; நீட்சிக்குறைவு; குறுகிய மாதவிடாய் சீரற்ற மாத விலக்கு; மாதவிடாய்ச் சுழற்சியின் நீட்சி குறைதல்.

epiphora: கண்ணீர் வடியும் நோய்; கண்ணுக்கப்பு நோய் காரணமாகக் கன்னத்தில் அளவுக்கு மீறி வடிதல்.

epiphysis : எலும்பு முனை; நீள எலும்புக் குருத்து வளர்முனை : வளர்நது வரும் ஓர் எலும்பின் முனை.

epiphysitis : எலும்பு முனை வீக்கம்; நீள எலும்பு குருத்து முனை அழற்சி.

epiploon : வபை மடிப்புப் பெருக்கம். குடல் போன்ற பிற வயிறறு உறுப்புகளோடு இரைப்பையை இணைக்கும் வபை மடிப்பு பெரிதாக அமைந்திருக்கல்.

episclera: கண இணைப்புத் திசு; விழிவெளிப்படல மேலுறை : கண வெளிக் கோளத்தின புறத்தோலுக்கும், இமை இணைப்படத்திற்குமிடையிலான தளர்வான இணைப்புத் திசு.

episcleritis : கண் இணைப்புத் திசு வீக்கம்; விழி வெளிப்படல மேலுறை அழற்சி

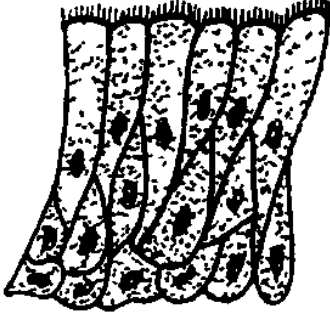epispastic : கொப்புளப் பொருள்; கொப்புளம் ஊக்கி; கொப்பு மூட்டி. கொப்புளம் உண்டாக்கும் பொருள்

epistaxis : மூக்கில் குருதிக் கசிவு; மூக்கில் குருதி ஒழுக்கு: நாசிக் கசிவு : மூக்கிலிருந்து இரத்தம் கசிதல்.

epithelialization : தோலிழைமப்படலமாதல்; புறத்தோலிய மூட்டம் :

காயம்பட்ட பகுதியில் மேல் தோலிழைமப் படலம் படருதல். இது காயம் குணமடைவதன் இறுதிக்கட்டம்.

Epithelium : மேல்தோலிழைமம்;



மேல்தோலிழைமம்

புறத்தோலியம்; மேல்திசு : சளிச்சவ்வின் மேல்தோலிழைமம். Eppy எப்பிசுவை முனைபபற்ற இயக்குநர்; கண்சொட்டுமருந்தின

வாணிகப் பெயர்.

Episikapron : எபிசிக்காப்ராள் . எப்சிலோன அமினோ காப்ராய்க் அமிலத்தின வாணிகப் பெயர். இது இரத்தக் கசிவை தடுக்கிறது.

epsom salts : எப்சம் உப்பு : மக்னீசியம் சல்பேட் பேதி மருந்து வகை.

epulis : ஈற்றுக்கட்டி; செதில்கட்டி . பல் ஈறுகளில் உண்டாகும் கட்டி.

Equanil : ஈக்குவானில்மெப்ரோ போமேட் என்ற மருந்தின வாணிகப் பெயர்.

Erb's palsy : எர்ப் முடக்குவாதம்: தோள், புயம் ஆகியவற்றின் தசைகளில் ஏற்படும் பக்கவாதம். ஐந்தாவது, ஆறாவது கழுத்து நரம்பு வேர்களில் உண்டாகும் புண் காரணமாக இது ஏற்படுகிறது. இதனால் புயம் செயலிழந்து தொங்கும். பெரும்பாலும் பிறவியிலேயே ஏற்படும் காயத்தினால் இது உண்டாகிறது.

erectile : நிமிர்த்தக்கூடிய; விரைக்கக்கூடிய; விரைக்கும்: விறைப்பாக்கி எழுப்பக்கூடிய திசு.

erector : நிமிர்க்கும் தசை; நிமிர்த்தி; தூக்கி; விறைப்பி, விறைப்பாக்கி எழுப்பக்கூடிய தசை.

ergometry : தசைத் திறன் மானி; தசைப் பணி அளவியல் : தசைகளின் செயற்பணித் திறனை அளவிடும் கருவி.

ergosterol : எர்கோஸ்டெரால் : மனிதரிடமும் விலங்குகளிடமும் தோலடியில் இருக்கும் வைட்டமின் ஆதரவுப் பொருள். இது ஒளிபடும்போது வைட்டமின் D₂ ஆக மாற்றப்படுகிறது. இது கணைச் சூட்டினைத் தடுக்கும் இயல்புடையது.

ergot: கூலநோய்; சோளக் காளான் : காளான் வகையால் ஏற்படும் கூலநோய். மருந்தாகப் பயன்படும் நோயுற்ற கம்புக்கூல விதை.

ergotamine : எர்கோட்டாமின் : கம்புக்கூல விதையின் வெடியக் கலப்புடைய 'அல்கலாய்ட்' வகை வேதியியல் மூலப் பொருள். இது கடுமையான ஒற்றைத் தலைவலிக்குப் பயன்படுகிறது.

ergotism : ரொட்டி நோய்ஊசிப் போனதானிய மாவினால் செய்யப்பட்ட ரொட்டியினால் உண்டாகும் நோய்

Ergotrate : எர்கோட்ரேட் : எர்கோமெட்ரைன் என்ற மருந்தின் வாணிகப் பெயர்.

eruption : பொக்குளம்; தோல் கொப்புளம் : திடீர் வெடிப்பு, பரு, பல் வகையில் ஈற்றினை ஊடுருவி ஏற்படும் வெடிப்பு.

erysipelas அக்கி; செஞ்சருமம் : உடல் மீது திண்சிவப்பு நிறம் படரும் நோய் வகை. இதனால் காய்ச்சலும், செரிமானக் கோளாறுகளும் உண்டாகும்.

erythema : தோல்தடிப்பு நோய்; செந்தடிப்பு : தோல் மீது சிவப்பு நிறத்தில் பட்டை பட்டையாகத் தடிப்பு விழும் நோய்.

erythroblast : எலும்பு மச்சைச் சிவப்பணு; குருத்துச் சிவப்பணு :

சிவப்பு எலும்பு மச்சையில் (எலும்புச் சோறு) காணப்படும் கருமைய இரத்தச் சிவப்பணு. இதிலிருந்து சிவப்பு அணுக்கள் உண்டாகின்றன.

Erythrocin : எரித்ரோசின் : எரித்ரோமைசின் என்ற மருந்தின் வாணிகப் பெயர்.

erythrocytes : சிவப்பணுக்கள்; செவ்வணுக்கள் : இரத்தத்திலுள்ள சிவப்பணுக்கள்.

erythrocythaemia (erythracytosis) : சிவப்பணு மிகை உற்பத்தி; சிவப்பணு மிகுதல் : இரத்தத்தில் சிவப்பணுக்கள் அளவுக்கு மிகுதியாக உற்பத்தியாதல். இது அதிக உயரங்களில், வாயுமண்டலத்தில் ஆக்சிஜன் குறைபாட்டினாலும், திசுக்களுக்கு அதிக ஆக்சிஜன் செல்ல வேண்டிய தேவையினாலும் உண்டாகிறது.

erythrocytopenia . சிவப்பணுக் குறைபாடு : இரத்தத்தில் சிவப்பணுக்கள் எண்ணிக்கை அளவுக்குக் குறைவாக இருத்தல்.

erythromycin : எரித்ரோமைசின். பெனிசிலினைப் போன்றவாய்வழி உட்கொள்ளப்படும் மருந்து

erythropenia : சிவப்பணுக் குறைபாடு; சிவப்பணுக்குறை : சிவப்பு உயிரணுக்களின் எண்ணிக்கை குறைதல் எரித்ரோசைட்டோபீனியாவின் சொற குறுக்கமாக அமைந்துள்ளது.

erythrosine எரித்ரோசின் : பல்மாதிரைகளில் பயன்படுத்தப்படும் ஒருவகைச் சிவப்புச் சாயம்.

Esbatal . எஸ்பாட்டால் : பெத்தானிடின என்ற மருந்தின் வாணிகப் பெயர்

eschar . தோல் பொருககு எரிச்சல் தரும் பொருள்கள், அகவெப்ப மூட்டல் போன்றவற்றால் உண்

டாகும் தீக்கொப்புளத்தில் படரும் பொருககு.

escharotic : பொருக்குண்டாக்கும் பொருள் ; தோலில் பொருக்கு ஏற்படுத்தும் ஒரு பொருள்.

Escherichia : குடல் கிருமி . முதுகெலும்பு உயிர்களின் குடலில் பரவலாகப் பரவியிருக்கும் ஒருவகைப் பாக்டீரியா. இவற்றில் சில மனிதருக்கு நோய் உண்டாக்கும். முககியமாகக் குடற்காய்ச்சல் மற்றும் சிறுநீர்தாரை அழற்சிக்குக்காரணம்

eserine : எசெரின் : பித்தநீர்த்தடுப்பு மருந்து; ஃபைசோஸ்டிக்மின் போன்றது.

Esidrex : எசிட்ரலு : ஹைட்ரோகுளோர்த்தியாசிட் என்ற மருந்தின் வாணிகப் பெயர்,

esmodil : எஸ்மோடில் : தசைச்சரிப்புக் கோளாறு தடுப்பு மருந்து கார்பக்கோல் போன்றது.

essence : சாரம் (சாறு) : இயல்புநீக்கிய சாராயத்தில், ஆவியாகக் கூடிய ஓர் எண்ணெயின கரைசல்.

essential fatty acids (EFAs) இன்றியமையாகக் கொழுப்பு அமிலங்கள் : அராக்கிடோனிக், டைனோலிக், லைனோலெனிக் ஆகியவை இன்றியமையாகக் கொழுப்பு அமிலங்கள் ஆகும். இவை கொழுப்பு வளர்சிதை மாற்றத்தை ஊக்குவித்து, தனிமச்சுவர்களில் கொழுப்புப் படியாமல் தடுகின்றன இவை தாவர எண்ணெய்களிலும் உள்ளன

Estopen : எஸ்டோப்பென் : பெனிசிலினும், அயோடினும் கலந்த கூட்டு மருந்தின் வாணிகப்பெயர். நுரையீரல் திசுக்களுக்கு ஏற்படையது.

estovis : எஸ்டிரோவிஸ் : குவினெஸ்டிரால் என்ற மருந்தின் வாணிகப் பெயர்

ethacrynic acid : எத்தாக்ரினிக் அமிலம் : சிறுநீர்க் கழிவினை அதி

கரிக்கக் கூடிய ஒரு மருந்து. இது, தையாசைட் குழும மருந்துகளை விட அதிகத் திறனுடையது.

ethambutol : எத்தாம்புட்டால் : காசநோயைக் குணப்படுத்தக் கூடிய ஒரு செயற்கை மருந்து. இதனை வாய்வழி உட்கொள்ளலாம். இதனைக் காசநோய்க்கு ஐசோனியாசிட் மருந்துடன் சேர்த்துக் கொடுத்தால் மிகவும் பயனுடையதாக இருக்கும்.

ethamsylate : எத்தாம்சிலேட் ; குருதிப் போக்கினைத் தடுக்கும் ஒரு செயற்கை மருந்து. இதனை வாய்வழியே உட்கொள்ளலாம்; ஊசிமருந்தாகவும் செலுத்தலாம்.

ethanolamine oleate : எத்தனாலாமினி யோலியேட் : இழைமக் காழ்ப்புக் கோளாறுகளுக்குக் கொடுக்கப்படும் ஒரு மருந்து. நாள நரம்புச் சிகிச்சையில் பயன்படுத்தப்படுகிறது.

ether : ஈதர் : இயலுலகமெங்கும் நீக்கமற நிரம்பி, மின்காந்த அலைகளின் இயக்கத்திற்குரியதாகக் கருதப்படும் ஊடுபொருள்; மயக்க மருந்தாகப் பயன்படுகிறது. எளிதில் ஆவியாகக் கூடிய சேர்ம நீர்மம்.

ethics : அறவியல், தொழில் கோட்பாடுகள் : நன்னெறிகள், நம்பிக்கைகள் ஆகியவற்றின் அடிப்படையிலான அறவியல் தத்துவங்களின் தொகுதி.

ethinyloestradiol : எத்தினைல் எஸ்டிராடியோல் : வாய்வழி உட்கொள்ளப்படுகிறது, ஆற்றல் வாய்ந்த ஈஸ்டிரோஜென்

ethionamide : எத்தியோனாமைட் : காசநோயைக் குணப்படுத்தும் விலையுயர்ந்த செயற்கைக் கூட்டுப் பொருள். இதனால், இரைப்பைகுடல் பக்க விளைவுகள் ஏற்படலாம்.

ethisterone : எத்திஸ்டெரோன் ; புரோஜெஸ்டெரோனின் பண்பு

களையுடைய, வாய்வழி உட்கொள்ளத்தக்க ஒரு தீவிரக்கூட்டுப் பொருள் ஒருவேளை மருந்து ஊசியால் செலுத்தப்படும்போது அதே அளவு புரோஜெஸ்டிரானை விட ஆறுமடங்கு ஆற்றல் வாய்ந்தது.

ethmoid : சல்லடை எலும்பு : முகர்தல் நரம்புகள் செலவதற்குரிய பல துளைகளையுடைய சதுர வடிவான மூக்கடி எலும்பு.

ethmoidectomy : மூக்கடி எலும்பு அறுவைச் சிகிச்சை : மூக்கடி எலும்பினை அறுவைச் சிகிச்சைமூலம் அகற்றுதல்.

ethnic : இனத்துக்குரிய : மனித இனப் பிரிவுகள் அல்லது பண்பாட்டுப் பிரிவுகள் சார்ந்த; மனித இன ஆராய்ச்சிக்குரிய.

ethnology : மனித இன ஆய்வியல் : மனித இனவகை வேறுபாடுகளையும், தொடர்புகளையும், பண்பாடுகளையும் ஆராயும் அறிவியல். பிறப்பு, கருவுறுதல், கருக்கலைப்பு, திருமணம், உணவுமுறை, சுகாதாரக் கவனிப்பு, மரணம் போன்ற வாழ்க்கை நிகழ்ச்சிகள் தொடர்பான மனப்போக்குகள், நெறிமுறைகள், நம்பிக்கைகள் குறித்து இதில் ஆராயப்படுகிறது.

ethopropazine : எத்தோப்ரோப்பாசின் : தசைச் சுரிப்புக் கோளாறுகளுக்குப் பயன்படுத்தப்படும் மருந்து.

ethosuximide : எத்தோசக்சிமைட் : இலேசான காக்காய் வலிப்பு நோய்க்கு எதிராகப் பயன்படுத்தப்படும் மருந்து.

ethotoin : எத்தோட்டாமின் : கடுமையான காக்காய் வலிப்பு நோய்க்கு எதிரான மருந்து.

Ethrane : எத்ரான் : என்ஃபுரான் என்ற மருந்தின் வாணிகப் பெயர்.

ethylbiscoumacetate : எத்தில் பிஸ்கோமாசிட்டேட் : குருதி உறை

வதற்கு எதிராகப் பயன்படுத்தப்படும் மருந்து

ethyl carbamate : எத்தில் கார்பாமேட் : சிறுநீர்க்கழிவினை தூண்டும் ஒரு கூட்டுப் பொருள்.

ethyl chloride : எத்தில் குளோரைடு : சிறிய அறுவைச சிகிச்சைகளினபோது பயன்படுத்தப்படும், விரைந்து ஆவியாகக் கூடிய மயக்க மருந்துப் பொருள்.

ethyloestrenol : எத்தில் எஸ்டிரனால்கடும் எடையிழப்பு நோயைக் குணமாக்க உடலில் புரத உற்பத்தியை ஊக்குவிக்கும் ஊட்டப்பொருள்

ethyl oleamine oleate : எத்திலோலியாமினி யோலியேட் . இழைமக்காழ்ப்புக் கோளாறுகளுக்குக் கொடுக்கப்படும் மருந்து.

ethyl pyrophosphate (TEPP) : எத்தில் பைரோஃபாஸ்பேட் : வேளாண்மையில் பூச்சிகொல்லி மருந்தாகப் பயன்படுத்தப்படும் ஆர்கனோ ஃபாஸ்பரஸ் மனிதருக்கும் பெருந்தீங்கு விளைவிக்கக் கூடியது.

ethynodiol diacetate : எத்தினோடியால் டையாசிட்டேட்; கருபை இரத்தப் போக்கைக் கட்டுப்படுத்தும் மருந்து.

Etophylate : எட்டோஃபைலேட் : தியோஃபைலின என்ற மருந்தின் வாணிகப் பெயர்.

etretinate : எட்ரிட்டினேட் : கடுமையான யானைச் சொறி (நமட்டுச சொறி) நோய்க்குப் பயன்படுத்தப்படும் 'ஏ' வைட்டமின் வழிப் பொருள்.

eucalyptus oil : நீலகிரித் தைலம் : நச்சு தடை மருந்தாகப் பயன்படும் தைலம். இது ஒருவகைத் தேவதாரு மரத்திலிருந்து எடுக்கப்படுகிறது.

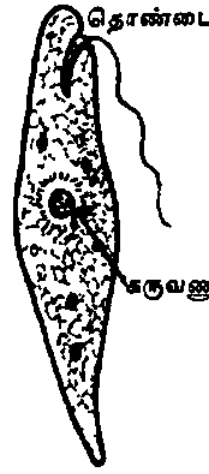Eucortone . யூக்கோர்ட்டோன் .

குண்டிக்காய் சுரப்பி நீரின் வாணிகப் பெயர்.

Eudemine : யூடெமின் : டையாக்சைடின் வாணிகப் பெயர்.

eugenics : இனஆக்க மேம்பாட்டியல் ; இனத்தை மேம்படுத்தி வளம்பட உயர்த்தும் வகைமுறைகள் பற்றி ஆராயும் ஆய்வுத் துறை.

euglena : யூக்ளிளா : நுண்ணிய ஓரணு உயிர்களில் ஒன்று. இது



யூக்ளிளா
நுண்ணுயிர்

சிறிய பச்சை இலைகள் போலத் தோற்றமளிக்கும். தேங்கிக் கிடக்கும் நீரில் இது பசுமையாகப்படர்ந்திருக்கும்.

euglucon : யூக்ளுகோன் : கிளை பெங்களாமைட் என்ற மருந்தின் வாணிகப் பெயர்.

eugynon : யூஜினான் : எத்

தினிலோஸ்டிராடியோல் அடங்கிய, வாய்வழி உட்கொள்ளப்படும் மருந்தை மருந்தின் வாணிகப் பெயர்.

eunuch : அலி; ஆண்மைமிழந்தவர்; விரையகற்றப் பட்ட ஆண்

Euphoria : நன்னிலையுணர்வு; உயர்வுணர்வு; உவகை; பேருவகை : நன்னிலையில் உள்ளோம் என்ற மனநிறைவு நிலை.

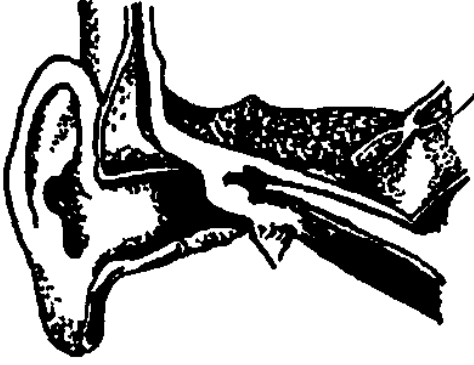
Eurax : யூராக்ஸ் : யூரோட்டாமிட்டோன் என்ற மருந்தின் வாணிகப் பெயர்.

eurhythmics : உடலியக்க ஒத்திசைவமைதி : இசைமுறை உடலியக்க ஒத்திசைவமைதிப் பயிற்சி.

eusol : யூசோல் : சுண்ணகக் காரத்திலிருந்து தயாரிக்கப்படும்

நுண்மங்களைக் கொல்லும் நச்சுத் தடை மருந்து.

eustachian tube : தொண்டைக் குழாய்; காது-தொண்டைக் குழாய் : முன் தொண்டையிலிருந்து நடுக்



காது-தொண்டைக் குழாய்

காதுக் குழிவரையில் செல்லும் குழாய். இது 40-50மி.மீ. நீள முடையதாக இருக்கும்.

ethanasia : நோவில்லாச் சாவு; வலிவின்றிக் கொல்லல்; கருணைக் கொலை; நற்சாவு : குணப்படுத்த முடியாத துன்பம் நிறைந்த நோயிலிருந்து செயற்கை முறையில் மரணத்தை வருவிக்கும் முறை.

euthyroid state : கேடயச் சுரப்பி இயல்பு நிலை; நல் கைவிராய்டு : கேடயச் சுரப்பியின் (கைராய்டு) இயல்பான இயக்கத்தைக் குறிக்கும் நிலை. சமநிலை இயக்கம்.

eutocia : இயல்பு மகப்பேறு; இயல்பாக ஈனல்; நற்பேறு : சிக்கல்கள் எதுவுமின்றி இயல்பாக வயிற்று வலி வந்து குழந்தை பிறத்தல்.

Eutonyl : யூட்டோனில் : மாணோமைன் ஆக்சிடேஸ் என்ற தடையுறுத்து மருந்தின் வாணிகப் பெயர்.

evacuant : பேதி மருந்து; பேதி ஊக்கி; வெளியேற்றி : வயிற்றைச் சுத்தம் செய்யப் பேதியாகும்படி செய்கிற மருந்து.

evacuation : பெருங்குடல் தூய்மை யாக்கல்; மலம் அகற்றல்; வெளியேற்றம் : பெருங்குடலிலுள்ள மலப் பொருள்களை வெளியேற்றுதல்.

evacuator : வெளியேற்று கருவி; நீக்கி : சவ்வுப்பையிலிருந்து ஒரு கல்லை அப்புறப்படுத்துவதற்கான கருவி-வெளிப்போக்கி.

evaporate : ஆவியாக்கு : திரவ நிலையிலிருந்து குடாக்குவதன் மூலம் ஆவியாக (வாயுநிலை) மாற்றுதல்.

evaporating lotion : ஆவியாக்கும் நீர்மம் : ஆவியாகித் தோலைக் குளிர்விப்பதற்காக வெப்பத்தை உறிஞ்சிக்கொள்ளக் கூடிய ஒரு வகை நீர்மம்.

eversion : கண்ணிமை பிறழ்வு; வெளிப் புரளல்; புறத்திருப்பம்; வெளித் திருப்பல் : மேல் கண்ணிமை வெளிப்புறமாகத் திரும்பியிருத்தல்.

evisceration : உள்சூறுப்பகற்றல்; குடல் போன்ற உளசூறுப்புகளை அகற்றுதல்.

evulsion : கிழித்தெடுத்தல்; இழுத்தகற்றல்; பிடுங்கல் : ஒரு கட்டமைப்புப் பொருளை வலுக் கட்டாயமாகக் கிழித்து எடுத்தல்

Ewing's tumour : எலும்புமச்சைக் கட்டி : ஒரு குழந்தையின் ஒரு நீண்ட எலும்பின் மச்சையில் ஏற்படும் கட்டி. இவ்விவ் விளக்கியது.

exacerbation : நோவுப் பெருக்கம்; நோய்ப் பண்பு மிகைத்தல்; அதிகரித்தல்; மிகைவு : நோய் அறிகுறிகளின் கடுமை அதிக மாதல்.

exanthema : பொக்குளம்.

excision : துண்டிப்பு; அறுத்தெடுத்தல்; அரிதல் : ஓர் உறுப்பை வெட்டித் துண்டித்து எடுத்தல்.

excitability : தூண்டும் திறன்; கிளர்ச்சித்தல்; தூண்டல் தகைமை; எளிதில் சினங்கொள்ளும்; நிலை; எளிதில் உணர்ச்சியைக் கிளறி விடும் நிலை.

excitation : கிளர்ச்சியுறச் செய்தல்; தூண்டல்; கிளர்வு : ஓர் உறுப்பினை அல்லது திசுவைக் கிளர்ச்சியுறச் செய்யும் முறை.

exclusion (isolation) : தொற்றுத் தடைக்காப்பு; ஏற்காமை; நோய் தொற்றுவதிலிருந்து பாதுகாப்பதற்காக நோயாளியைத் தனியாகப் பிரித்து வைத்தல். நோயாளிக்கு நோய்த் தொற்றுத் தடைக்காப்பு குறைவாக இருக்கும் போது இது தேவைப்படுகிறது.

excoriation : தோல் உரித்தல்; தோல பொரிதல் : தோல் உரிக்கப்படும் நிலை.

excrecence : வீண்தகைத் திரட்சி; மிகையுறுப்பு; காய்; கழலை.

excreta : கழிவுப் பொருள்கள்; கழிவு : மலஜலம் போன்ற இயல்பான கழிவுப் பொருள்கள்.

excretion : மலங்கழித்தல்; கழிப்பு; வெளியேற்றம் . மலம்; கழிவுப் பொருள்.

excurrent : வெளிபாய்கிற : குருதி நெஞ்சுப் பையிலிருந்து புறஞ்செல்கிற.

exenteration : உள்ளுறுப்பு அகற்றுதல்; குடல் அகற்றல் : உட்கிடப்புறுப்புகளை அவற்றின் குழிலிலிருந்து பிடுங்கியெடுத்து அகற்றுதல்.

exfoliation : திகப்படலம் உதிர் தல், பககுப படிமம்; தோலுறிதல் : திகப்படலங்கள் சிம்பு சிம்பாக உதிர் தல், பால்பற்கள் விழுதல்.

exhelation : நீர்மக்கசிவு; மூச்செறி தல், மூச்சு விடுகை . உடலின் நீர் மங்கள குருதியுடன் சிறிது சிறிதாகக் கசிந்தொழுகுதல்.

exhaustion : முழுச்சோர்வு; உடல் ஆற்றல் இழப்பு; களைப்பு : உடலின் உரம் முழுமையாக வடிந்து. சோர்வு ஆட்கொள்ளுதல்.

exhibitionism : அம்மணச் சித்தக் கோளாறு; இன உறுப்பைக் காட்டி மகிழ்தல் : பிறர் ஏளனத்துக்கிடமாக மடத்தனமாக நடந்து கொள்ளுதல். பிறப்புறுப்புகளை மற்றவர்கள் பார்க்கும்படி அம்மணமாகத் திரியும் சித்தக் கோளாறு நிலை. இது ஆண்களுக்கே ஏற்படுகிறது

exna . எக்ஸ்னா : பென்ஸ்தையா சிட் என்ற மருந்தின் வாணிகப் பெயர்.

exocrine : புறச்சுரப்பு; நாளச் சுரப்பிகள்; வெளிச் சுரப்பு : புறப்பகுதியில் சுரப்பு நீர் சுரக்கும் சுரப்பிகள்.

Exolan : எக்சோலன் : கரைபடாத எரிநது போகாத ஒரு டைட்ரோனால் வகை மருந்தின் பெயர்.

exophthalmic goitre : கண்விழிப்பு பிதுக்கம்; கண்விழி அளவுக்கு மீறிப் பிதுங்கியிருத்தல் இந்நோய்கண்டவர்களுக்குக் கழுத்து வீங்கியிருக்கும். இது கேடயச் சுரப்பி (தேராய்டு) நோய்களில் ஒன்று.



கண்விழிப் பிதுக்கம்

exophthalmos : கண்விழிப்பு பிதுக்கம்; விழித்துறுத்தம். கண்விழி இயல்புக்கு மீறிப் பிதுங்கியிருத்தல்.

exoplasm : உயிர்ச்சத்துப் புறப்படலம்.

exoskeleton : உடல்புறத்தோடு : எலும்பாக அல்லது தோலாக உள்ள உடலின் புறத்தோடு.

exostosis : எலும்புத் திசுக்கட்டி; எலும்புக்கட்டி; எலும்பு முண்டு; எலும்புத் திசு அளவுக்குமீறி வளர்ந்து, கடுமையற்ற ஒரு கட்டியாக உருவாதல்.

exotoxin : எக்சோடாக்சின்; புற நச்சு; அயல் நஞ்சு : பாக்டீரியாவின் ஒரு நச்சுப் பொருள். இது உயிரணு வளர்ச்சியின்போது அதன் சூழலுக்குள் புகுத்தப்படுகிறது.

expectorant : இருமல் மருந்து; சளி இளக்கி : கபத்தை வெளிக் கொணரும் மருந்து.

expectoration : கபம் உமிழ்வு; சளி நீக்கம்; சளி இளக்கம் : இருமிச் சளியை வெளிப்படுத்துதல்.

expiration : மூச்சு வெளியிடுதல்; வெளிமூச்சு; மூச்சு விடல் : மூச்சை வெளிவிடுதல்; இறந்து போதல்.

exploration : காயப் பரிசோதனை; தேடல் : காயத்தைத் தொட்டுப் பரிசோதனை செய்தல்.

Expranolol : எக்ஸ்பிரானோலால் : புரோப்ரானோலால் என்ற மருந்தின் வாணிகப் பெயர்.

expression : வெளிப்பாடு; பிதுக்கல்; முகபாவம்: கருப்பையிலிருந்து நச்சுக் கொடி வெளியேறுதல், தாயின் மார்பகத்திலிருந்து பால் வெளிப்படுதல் போன்ற வெளிப்பாடுகள். உணர்ச்சிகளை வெளிப்படுத்தும் முகபாவங்களையும் குறிக்கும்.

expressive motor aphasia : மொழித் தமொற்றம் : சொல்லப் படுவது என்ன, அதற்கு என்ன பதில் சொல்லவதென நோயாளி நன்கறிந்திருந்தும், அதனை ஒழுங்குபட மொழிக் குறியீடுகளாக ஒருங்கிணைத்துக்கூற முடியாதிருக்கும் நிலை. இதனால், நோயாளி கூறப்படுவதைப் புரிந்து கொள்ள இயலாதிருக்கிறார் என்ற எண்ணம் உண்டாகிறது.

exsanguination : குருதி வடிப்பு; குருதி வடித்தல்: குருதியை வடித்தது வறறச்செய்து, குருதிச் சோகையுண்டாக்குதல்.

extension : உறுப்பு நீட்டிப்பு, நீட்டல்; விரிவாக்கம்; இழுத்தல்; நீட்டுகை : வளைந்துபோன உடலுறுப்புகளை நேராக நிமிர்த்துதல்.

extensor : நீட்டத்தசை, நீட்டி : உடற்பகுதியினை நிமிர்த்துத் தசை.

extirpation : உறுப்பகற்றுதல்; வெட்டி நீக்கல்; அழித்தல் : ஓர் உறுப்பினை அடியோடு அகற்றி விடுதல்.

extraction : பல்பிடுங்குதல்; பல்லை வலிந்து பிடுங்குதல்.

extrasystole : மிகைவேக நாடித்துடிப்பு; மிகைத் துடிப்பு : நாடித்துடிப்பு சீராகவினாறித்துடித்தல்.

extravasation : நீர்மக் கழிவு; புறப் பொழிவு : நீர்மம், அதன் இயல்பான அடைப்பிலிருந்து சுற்றியுள்ள திசுக்களில் கசிதல்.

extravenous : நரம்புக்கு வெளியே; சிரைக்கு வெளியே.

extravert extrovert : வெளியுலக ஈடுபாட்டாளர்; அயல்நோக்கி; புறப்பாங்கு: தன் ஆர்வங்கள், நடத்தை முறை அனைத்தும் மற்றவர்களையும், இயற்கைச் சூழலையும் நோக்கிக் கொண்டிருக்கும் ஒரு மனிதர்

extrinsic : புறஇயக்கம்; அயல் : தசைப் பற்றுகள் வகையில் உடல் முதலிலிருந்து கிளையை அல்லது அரைவளையத்தை நோக்கிச் செல்லுதல்.

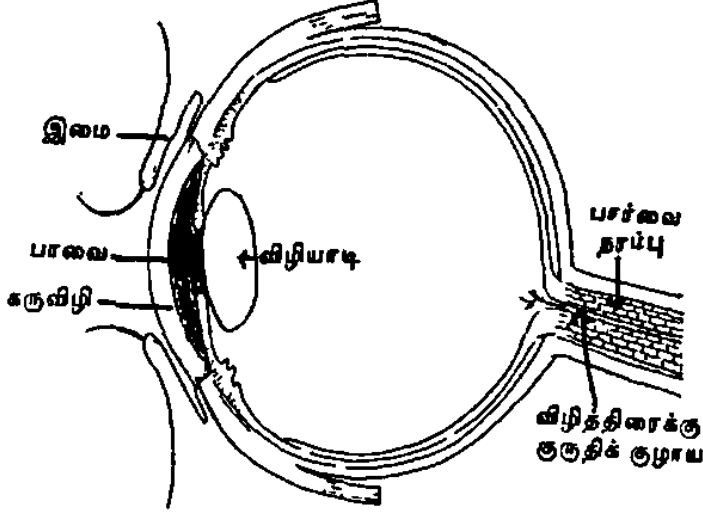
exudate : கசிவுப்பொருள்; கழிவு : கசிவினால் உண்டாகும் பொருள்.

exudation : கசிதல்; வடி நீர் : தந்துகிச் சுவர்கள் வழியாக நீர்மம், தோல் துளைகள் வழியாக வியர்வை கசிதல்.

eyes : கண்கள் : கண்பகுதி, கண்

eye-string : கண்ணிமை நரம்பு :

கண்ணிமைக் கதுப்
பினை இயக்க உதவும்
தசைப்பற்று.



கண் அமைப்பு

eyetheeth : கோர்ப்பற்
கள்; மேல் கோர்ப்பல் :
கண்ணுக்குக் கீழே மேல்
தாடையிலுள்ள கூர்மை
யான பல்.

eyewash : கண்கழுவு
மருந்து.

eyewater : கண்ணீர் :
கண்ணருகே சுரக்கும்
நீர்மம்.

Eumydrin: எய்மிட்ரின் :
ஆட்ரோப்பின்மெத்தோ
டைரேட்டின் வாணி
கப் பெயர். சிறுகுடல்

ணிருக்கும் முகத்தின் பகுதி.

eyesight: காட்சித்திறம்; பார்வைத்
திறன் : பார்வையாற்றல்.

முதற்கூறடுத்த இரைப்பைப்பகுதி
கோளாறுகளுக்குக் கொடுக்கப்படு
கிறது.

F

facial : முகத்தசை பிடித்துவிடல்; முகத்தின்.

facial angle : முகக்கோண அளவு: காது, மூக்கு, நெற்றிவரைகளிடையேயுள்ள கோண அளவு.

facial nerve . முகநரம்பு

facial paralysis : முகவாதம்.

facultative : சூழ்நிலைத் தகவுத்திறன்: மாறுபட்ட சூழலில் வாழும் பண்பு: பல்வேறு சூழ்நிலைகளில் வாழும் ஆற்றல் கொண்டிருத்தல்.

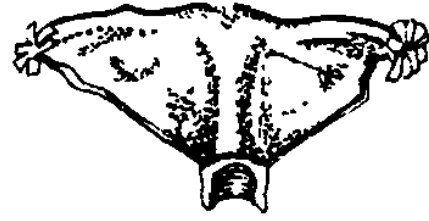
faecalith : மலப்படிவு : வயிற்றில் கழிவுப் பொருள்கள் வண்டல் கலலாகப் படிதல, இதனால் மலச்சிக்கலும், வயிற்று வீக்கமும் ஏற்படும்.

faeces : மலம்; நாகல : இரைப்பையிலிருந்து வெளியேறும் கழிவுப் பொருள்.

Fahrenheit : ஃ. பா ரென் ஹீட் ; உறைநிலை 32 பாகையாகவும், கொதிநிலை 212 பாகையாகவும் கொண்ட ஒருவகை வெப்பமானி.

failure to thrive : உடல் கரைவு : உடல் மெலியும் நோய். இது குழந்தைகளை மிகுதியாகப் பீடிக்கிறது. ஊட்டச்சத்துக் குறைபாடு அல்லது ஊட்டச்சத்தினை சர்த்துக கொள்ள இயலாதிருத்தல் காரணமாக இது உண்டாகிறது.

fallopian tubes : கருவெளியேறும்



கருவெளியேறும் குழாய்

குழாய்: மனிதக் கருப்பையிலிருந்து கருவெளியேறும் குழாய்

familial: குடும்ப நோய்; குடும்ப வழிநோய் : ஒரே குடும்பத்தைச் சேர்ந்த பல உறுப்பினர்களைப் பீடிக்கும் ஒரு நோய்.

family planning : குடும்ப நலத்திட்டம் : தம்பதியருக்குப் பிறக்கும் குழந்தைகளின் எண்ணிக்கையைக் கட்டுப்படுத்தும் நோக்குடன குழந்தைப் பிறப்புக்கிடையிலான இடைவெளியை அதிகமாக்கக் கருத்தடைச் சாதனங்களை அல்லது மருந்துகளைப் பயன்படுத்துதல்.

Fanconi syndrome . சிறுநீரகக் குழாய்க் கோளாறு : உடலின் மையத்தை நோக்கி அமைந்துள்ள சிறுநீரகச் சிறுகுழாய்கள் சரியாகச் செயற்படாமலிருத்தல். இதனால்

தாகம், எலும்புக் கோளாறுகள், தசை வலுவழித்தல் போன்ற அறி குறிகள் தோன்றலாம்.

fantasy, phantasy : பகற்களவு; மனக்கண தோற்றம் : ஒருவர் நிறைவேறுவதாக அறிந்தோ அறியாமலோ கருதும் கனவு நிலை.

farinaceous . மாவுப்பொருள் : தானிய மாவுப் பொருளாலான பொருள்.

farmer's lung : உழவர் நுரையீரல்; சிலவகை நுண் துகளில் ஏற்படும் ஒவ்வாமையினால் உண்டாகும் நுரையீரல் கண்ணறை நோய். இது ஒரு தொழில்துறை நோய்.

fascia : தசைப்பட்டை, திசுப்படலம்; திசுத்தகடு : தசை நார்களை சூழ்ந்துள்ள தசைப்பட்டை.

fasciculation : இமைத் துடிப்பு; தசைத் துடிப்பு : மேல-கீழ் கணணிமைகளில் கண்ணுக்குப் புலனாகும் வகையில் ஏற்படும் தசைத்துடிப்பு.

fasciculus : தசைக்கட்டு (நரம்புக் கட்டு); நரம்புத்திரள்; நுண்கற்றை : தசையின் அல்லது நரம்புகளின் ஒரு சிறிய திரட்சி.

fasciotomy : தசைப்பட்டை அறுவை; திசுப்படலக் கீறல்; தாள் வெட்டு : தசை நார்களைச் சூழ்ந்துள்ள தசைப்பட்டையை அறுவைச் சிகிச்சை மூலம் துண்டித்து எடுத்தல்.

fastigium : உச்சநிலைக் காய்ச்சல்; நோய் உச்சத்தாக்கல் . ஒரு காய்ச்சலின் உச்சகட்டம். இது நோய் முழு வளர்ச்சி பெற்றிருப்பதைக் குறிக்கும்.

fat . கொழுப்பு (நிணம்) : உடலிலுள்ள நெய்ப்பசையுள்ள பொருள் A, D, E, K ஆகிய வைட்டமின்கள் கொழுப்பில் கரையக்கூடியவை. உடலுக்கு சக்தியைக்கொடுக்கிறது

fatigue : சோர்வு; தளர்வு; களைப்பு; களைப்பு; அயர்ச்சி. தூண்டுதலுக்

குச் செயலாற்றும் திறன் குறைந்து தசை சோர்வடைதல்.

fatty : கொழுப்பேற்றம் : நோய் காரணமாக உடல் பெருத்திருத்தல்.

fatty degeneration : நோய்க் கொழுப்புப் படிவு : உடலில் நோய்த்தன்மையுள்ள கொழுப்புப் படிதல். இதனால் திசுக்கள் நலிவுறுகின்றன. குறிப்பாக, ஈரற்குலை, சிறுநீரகம், இதய நோய்களின்போது இது ஏற்படுகிறது.

fatty heart : இதயக் கொழுப்பு நோய்; கொழுப்பேற்ற இதயம் : நெஞ்சுப்பைக் கொழுப்புக் கோளாறு.

fauces : பின்வாய்ப் புழை; தொண்டைவாயில் : வாயின் பின்பக்கப் புழை.

favism : கடும் இரத்தசோகை : இரத்தச் சிவப்பணுக்களில் G6PD (குளுக்கோஸ் 6 ஃபாஸ்பேட்டிடைஹட்ரோஜினேஸ்) என்ற செரிமானப் பொருள் குறைவாக இருத்தல். இதனால் பாதிக்கப்பட்டவர்களுக்குக் கடுமையான குருதிச் சோகை உண்டாகிறது.

favus : படர் தாமரை : ஒரு வகைப் படர் தாமரை நோய். இதனால் முக்கியமாகத் தலையுச்சி வட்டத்தின் மஞ்சள் நிறமான குவளை வடிவான பொருக்கு உண்டாகிறது.

fear : அச்சம்; பயம் : மேல்வருநிலைகள் பற்றி மன உலைவு கொண்டு கவலையும் கலக்கமும் அடைதல்; பயந்து நடுங்குதல்.

febrile : காய்ச்சல்; கரம் : பெரும்பாலும் 6 மாதம் முதல் 5 வயதுடைய குழந்தைகளுக்கு ஏற்படும் காய்ச்சல். இதனால் உடல் வெப்பநிலை அதிகரிப்பதுடன் நடுக்கமும் ஏற்படும்.

fecundation : கருவுறல்; சினை யாதல்; கருவுறுதல்; குழந்தை பெறுதல்.

fecundity : இனப்பெருக்க வளம்; குட்டி ஈனும் திறன்; கருவுறு திறன் : இனப்பெருக்கம் செய்வதற்கான திறம்.

Feldene : ::பெல்டென் : பிரோக் சிக்கம் என்ற மருந்தின் வாணிகப் பெயர்.

Felty syndrome : ஈரல் விரிவு : ஈரற்குலை. மணணீரல், நிணநீர்க் கணுக்கள் விரிவடைதல். இது கீல் வாட மூட்டு வலியினால் உண்டா கிறது.

felypressin : ::பெலிப்பிரசின் : குருதிநாள இறுக்க மருந்து; நரம் புச் சுருக்க மருந்து.

Femergin : ::பெமெர்ஜின் : எர் கோட்டாமின் டார்ட்ரேட் என்ற மருந்தின் வாணிகப் பெயர்.

femoral artery : தொடைக் குருதிக் குழாய் : தொடையின் முதன்மை வாய்ந்த குருதிக் குழாய்.

femur : தொடையெலும்பு.

fenbufen : ::பென்பு::பென் : வீக் கத்தைத் தணிக்கும் மருந்து.

fenestra : காதுத் துளை; திறந்த வழி : காதுள்ள பலகணியை யொத்த சிறு துளை.

fenestration : காதுத் துளையாக்கம்; துளைப்பு; செவிட்டுத் தன் மையைக் குறைப்பதற்காக உட்காதுல் அறுவைச் சிகிச்சைமூலம் ஓர் துளை உண்டாக்குதல்.

fenfluramine hydrochloride : ::பென்::புளுராமின் ஹைட்ரோ குளோரைடு : பசியைக் கட்டுப் படுத்தும் ஒருவகை மருந்து.

Fentanyl : ::பென்டானில் : குறு கிய நேரம் செயற்படக்கூடிய நோவுணர்ச்சியகற்றும் மயக்

மருந்து. அபினிச் சத்து போன்றது ஆனால் அதைவிட அதிக ஆற்றல் வாய்ந்தது. குழந்தைகளுக்கும், வயது முதிர்ந்தவர்களுக்கும் மயக்க மருந்தாகக் கொடுக்கப்படு கிறது.

fantazin ; ::பென்டாசின் : பெர் ஃபெனாசின் என்ற மருந்தின் வாணிகப் பெயர்.

fermentation : புளிப்பேற்றுதல்; புளிப்பூக்கம்; நொதிப்பித்தல் : புளித் துப் பொங்கும்படி செய்தல்.

Ferrivenin : ::பெர்ரிவெனின் : வெல்லக்காடியின் காரச்சத்து சேர்ந்த அயஆக்சைசின் வாணிகப் பெயர். இது கடுமையான இரும் புச்சத்துக் குறைபாடுடைய சோகையாளிகளுக்கு ஊசி மருந் தாகக் கொடுக்கப்படுகிறது.

fertilization : கருவுறல்; கருத் தரித்தல்; கருலுட்டல் : விந்தணு கருக்கொள்ளச் செய்தல்; சினைப் படுத்துதல்.

fester : சீழ்ப்புண்; திக அழிவு; திக அழுகல்; சீழொழுக்கு : புரைத் துச் சீழ்க்கட்டி நச்சுநீர் வடிக்கும் புண்.

fetal alcohol syndrome : கரு முனை ஆல்ககால் நோய் : தாய் கருவுற்றிருக்கும்போது ஆல்ககால் உட்கொண்டதன் காரணமாக மகப்பேற்றுக்கு முன்பு குழந்தை யின் வளர்ச்சி குன்றி, குழந்தை இறந்து பிறத்தல்.

fetal circulation : கருமுனைக் குருதியோட்டம் : கொப்பூழ்க் கொடி. கருவக நச்சுக்கொடி மூல மாக இரத்தம் சுற்றோட்டம் நடைபெறுதல்.

fetishism : போலி உருவ வழிபாடு; அடையாளக் காமம்; பேதலியம் ; இணை விழைச்சுத் தூண்டுதல் ஏற்படுவதற்காக உயிரில்லாத போலி உருவத்தை வழிபடும் மூட நம்பிக்கை.

fetor : மூடைநாற்றம் : அருவருப் பாண வாடை; புழுங்கிய நாற்றம்: சுவாசக் காற்று நாற்றம்.

fetoscopy: கருமுனைச் சோதனை; கரு இதய மானி : பொருத்தமான இழைக் கண்ணாடியாலான உடலின் உட்புறம் உணர் உதவும் கருவி மூலம் கருப்பையிலுள்ள குழந்தையைச் சோதனை செய்தல்.

fetus : பிறவாத குழந்தை; உருப் பெற்ற கரு: கருவிலுள்ள குழந்தை.

fever : காய்ச்சல்: உடல் வெப்பம் இயல்பு நிலைக்கு மேல் அதிகரித்தல். குடற்காய்ச்சல், செம்புள்ளி நச்சுக் காய்ச்சல், நச்சுக் காய்ச்சல் (டைஃபாய்டு) போன்றவை தொற்றும் தன்மை வாய்ந்தவை.

Fibogel : ஃபைபோஜெல்: "ஹைடிஃபிலிக் ஜெல்" என்ற மருந்தின் வாணிகப் பெயர்.

fibril : சிறு நாரியற்பொருள்; நுண் இழை; நாரிழை : தசைநார் நுண்ணிழை.

fibrillation : இதயத் தசைத் துடிப்பு; நார்த் துடிப்பு; உதறல்; குறு நடுக்கம்: தசை ஒருங்கிணைவின்றி நடுங்குதல். பொதுவாக நெஞ்சுப் பெயின் தசைப்பகுதி துடிப்பதைக் குறிக்கிறது. அதில் தமனித்துடிப்பு மிக வேகமாகவும், இதயக்கீழறைத் துடிப்புடன் ஒருங்கிணையாமலும் இருக்கிறது. இதனால் நாடித் துடிப்பு முழுவதும் ஒழுங்கின்றி இருக்கும்.

fibrin : கசிவு ஊனீர்; குருதி உறைவு; உறை புரதம் : கட்டியாக உறையக் கூடிய கசிவு ஊனீர்.

fibrinogen : கரையும் புரதம்; குருதி உறைவு ஆக்ஸி, உறைமுள் புரதம் : இரத்தத்திலுள்ள ஒரு கரையும் புரதப் பொருள். இரத்தம் கெட்டியாவதற்கு இன்றியமையாத 'ஃபைப்ரின்' என்ற கரை

யாத புரதம் இதிலிருந்து உற்பத்தியாகிறது.

fibrinogenopenia: இரத்தப் புரதக் குறைபாடு : இரத்தத்தில் கரையும் புரதப் பொருள் குறைவாக இருத்தல். இது பிறலியிலோ, அல்லது நுரையீரல் நோய் காரணமாகவோ ஏற்படலாம்.

fibrinolysin : குருதி ஒழுக்கு செரிமானப் பொருள் : சிறிய காயங்களுக்குப் பிறகு உண்டாகும் இரத்தப் புரதப் பொருளைக் கரைக்கக் கூடிய ஒருவகை செரிமானப் பொருள் (என்சைம்) குருதி உறைவின்போது ஊசி வழியாகச் செலுத்தப்படுகிறது.

fibrinolysis : இரத்தப் புரதம் கரைதல் : இரத்தப் போக்குக்கு முன்பு இரத்தப் புரதப் பொருள் கரைதல். பொதுவாக, உடலில் குருதி உறைவுக்கும், இரத்தப் புரதம் கரைவதற்குமிடையே ஒரு சமநிலை இருந்துவரும்.

fibroadenoma: இழைநார்க் கட்டி; நார்கோளப் புற்று : இழை நார், சுரப்பித் திசு அடங்கிய, கடுமையிலலாத கட்டி.

fibroblast : எலும்புப் புரத உயிரணு : இணைப்புத் திசுக்களின் ஒரு முக்கிய அங்கமான எலும்புப் புரதம் உற்பத்தி செய்யும் ஓர் உயிரணு.

fibrocartilage : இழை நாரக் குருத்தெலும்பு, நாரக் குருத்து : இழை நார்த் திசுக்கள் அடங்கிய குருத்தெலும்பு.

fibrocasseous : மென்புரதம்; நார்ப் பாலாடைக் கூழ் ; பாலடைக்கட்டி போன்ற மென்மையான பொருள் இது எலும்புப் புரத உயிரணுவினாலானது. இதனுள் இழை நார்த் திசு ஊடுருவிச் செல்லுகிறது.

fibrochondritis : இழை நாரக் குருத்தெலும்பு வீக்கம்.

fibrocyst : இழை நார்க்கட்டி : ஒரு வகை நரம்புக்கட்டி.

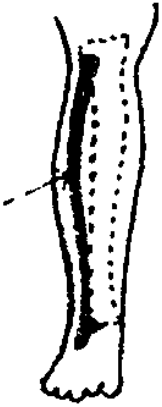
fibroid : இழை நார்த் தசைக்கட்டி; கருப்பைத் திசுக் கட்டி : இழைநார் அமைப்புடைய கருப்பைப் பரு அல்லது கட்டி.

fibroma : நரம்புச் சிலந்தி; தசை நார்க் கட்டி; நார்ப் புத்து : நரம்புத் திசுவில் ஏற்படும் தீவிரமிலா கட்டி.

fibro sarcoma : நரம்புக் கழலை; நார்த் சதைப் புற்று : எலும்புப்புரத உயிரணுக்களிலிருந்து உண்டாகும் ஒருவகை புற்றுநோய்க் கழலை.

fibrositis : தசை நார் வீக்கம்; நார் திசு அழற்சி : சீழ் வாதம சார்பான தசை நார் வீக்கம். இது உறுப்புகளிலும், உடலிலும் உள்ள மென்மையான திசுக்களைப் பாதிக்கிறது. பொதுவாகத் தசை விறைப்புடன் தொடர்புடையது.

fibrous tissue : நார்ப் பொருள் திசு; நார்த் திசு : உடலின் தசைகளை ஒன்று சேர்த்து, எலும்புகளுடன் தசைகளை இணைத்திடும் வெள்ளைநிற நாரியற் பொருள். இது தோலின் அடிப்



கால் சிம்பு
எலும்பு

படலமாக அமைந்துள்ளது. தசையில் காயம் பட்டால், சேதமுற்ற தசையைச் சீர்படுத்தி காயத்தை ஆற்றுவதும் காயம்பட்ட இடத்தில் வடு ஏற்படுவதற்கும் இதுவே காரணம். மஞ்சள் நார்பொருள் திசுவும் இதுபோன்றதே ஆனால், இது மிகுந்த நெகிழ்திறனுடையது இரத்த நாளங்களிலுள்ளது.

fibula : கால்சிம்பு எலும்பு : உடலிலுள்ள மிக நீளமான, மிக மெல்லிய எலும்புகளில் ஒன்று. காலின்

வெளிப்புறத்திலுள்ள சிம்பு எலும்பு.

field of vision : நிலைக் குத்துப் பார்வை; பார்வைப் பரப்பு; பார்வைத் தளம்; பார்வைப் புலம் : நிலைக் குத்துப் பார்வையினால் பொருள்களைப் பார்க்கும் பகுதி.

filaria : இழை ஒட்டுண்ணி : வெப்ப மண்டலங்களிலும், வெப்ப மண்டலம் சார்ந்த பகுதிகளிலும் காணப்படும் நோய் உண்டாக்கும் இழை போன்ற ஒட்டுண்ணிப் புழுக்களின் வகை.

filipuncture : இழைத்துழை; இழை நுழைப்பு : தடைபட்டிருக்கும் இரத்தத்தின் உறைவை உண்டாக்க குருதிநாள அழற்சியில் கம்பி இழை முதலியவற்றைச் செலுத்துதல்.

filix mas : ஆண் பெரணி : மூளையின் இழைக்கச்சை போன்ற பகுதியை வெளியேற்றுவதற்குப் பயன்படுத்தப்படும் ஆண்பெரணி.

filtrate : வடிகட்டிய நீர்மம்; வடியம்; வடிசல : வடிகட்டி மூலம் வடிகட்டப்பட்ட பொருள்.

filtration : வடிகட்டுதல்; வடித்தல்; வடியம் : ஒரு வடிகட்டி வழியாக ஈர்ப்பு அழுத்தம் அல்லது வெற்றிடம் மூலமாக ஒரு பொருளை வடிகட்டுதல்.

filum : நார்வடிப்பொருள்; நூலுரு; இழை : நார்வடி அல்லது இழை போன்ற ஒரு பொருள்.

fimbria : விளிம்பு மயிர் : விளிம்பில் உள்ள மயிரிழை.

fine tremor : இலேசான நடுக்கம் : கேடயச் சுரப்பி நச்சு காரணமாக நோயாளியின் நீட்டிய கைகள் அல்லது நாக்கு இலேசாக நடுங்குதல்.

finger : விரல் : கட்டைவிரல் அல்லது மற்ற நான்கு விரல்களில் ஒன்று.

fission : அணுப்பிளப்பு, கூறுபடல்: புது உயிரணுக்களின் தோற்றத்திற்காக உயிரணுக்களைப் பிளத்தல்; இனப் பெருக்கத்திற்காக உயிரணு வெடித்துப் பிளத்தல்.

fissure : மூளை இடைச்சந்து; பிளவு வெடிப்பு: மூளைச் சுருக்கங்களில் உள்ள நெடும்பள்ளம்; பிளவினாலும் பாகங்களின் பிரிவினாலும் ஏற்படும் இடைச்சந்துப் பிளப்பு.

fistula : புண்புரை; புரையோட்டை: குறுகிய வாருடைய புரையோடிய புண்புரைக் குழி, புரைக்கால்.

fits : வலிப்பு (இசிப்பு) : நோயின் திடீர்த்தாக்குதல் அலை; வலிப்பு முதலிய நோய் வகைகளின் திடீர் எழுச்சி அலை; சிறிது நேர உணர்விழப்பு, சிறிது நேரச் செயலிழப்பு

fixation : நிலைப்பாடு; நிலைப்பு.

(1) ஒரு பொருளின் பிம்பம் கணவிழியின் பின்புறத் திரையில் விழும் வகையில் அப்பொருளின் மீது இரு கண்களின் பார்வையையும் நேரடியாக ஒரு முகப்படுத்துதல்.

(2) மனவளர்ச்சி தடைபட்ட நிலை; வளர்ச்சி தடைப்பட்டு முதிரா நிலை; இயல் உணர்ச்சி வழிச்செல்லும் நிலை.

flaccid : தொங்குதசை; துவளதசை; தளர்ந்த : தளர்வுற்றுத் தொங்குகிற தசை, சுருக்கம் விழுந்த தசை,

flagellum : கசையுறுப்பு; கசையிறை : கசையடி போன்று அடிக்கும அசைவுடைய நுண்ணிய மயிர்போன்ற உறுப்பு.

Flagyl : :பிளாஜில் : மெட்ரோனிடாசோல் என்ற மருந்தின வாணிகப் பெயர்.

flail chest : ஊசலாடும் நெஞ்சுக் கூடு; துவள் மார்பு முறிவு காரண

மாக உறுதியற்று ஊசலாடும் நெஞ்சுக் கூடு.

Flamazine : :பிளாமாசைன் : சில்வர் சல்லீபாடையாசின் என்ற மருந்தின் வாணிகப் பெயர்.

flap : தோல் தொங்கல். மடிப்பு : அறுவைச் சிகிச்சையில் தளரவிட்ட தோல் தொங்கல். தீப்புண்கள், பிற காயங்கள் போன்றவற்றைக் குணப்படுத்துவதற்கு இது பயன்படுத்தப்படுகிறது.

flatfoot : தட்டைக்காலடி; சப்பைத்தாள் : பாதத்தில உட்குழிவுப் பகுதி தட்டையாகவுள்ள காலடி.

flat pelvis : தட்டை இடுப்பெலும்பு; விளிம்பு விட்டம் குறைவாகவுள்ள இடுப்பெலும்பு.

flatulence : வயிற்றுப் பொருமல்; வயிற்று உப்புசம்; வாயு பொருமல் : உணவுக் குழாயில் உண்டாகும் வாயுவினால் வயிற்றில் ஏற்படும் பொருமல்.

flatus : வாய்வு; குடற்காற்று : வயிற்றில் அல்லது குடல்களில் உண்டாகும் வாயு.

Flaxedil : :பிளாக்செடில் : காலாமைன் என்ற மருந்தின வாணிகப் பெயர்.

flea : தெள்ளுப்பூச்சி (உண்ணி) : இரத்தத்தை உறிஞ்சும் சிறகற்ற ஒருவகைச் சிறிய உயிரினம்.

flesh-eating bacteria : தசை திண்ணிக் கிருமி : 'மனிதனைத் தின்னும் நோய்' எனப்படும் நோயை (Necrotising facitus) உண்டாக்கும் நோய்க் கிருமி. இந்த நோயின்போது, இக்கிருமி தசைத் திசுக்களை வேகமாக அழித்து விடுகிறது. இதனால், சிலசமயம் மரணம் விளைகிறது. இந்நோய் கண்டவர்களுக்குக் கடும காய்ச்சலும், கடும வலியும், வாந்தியும் ஏற்படுகிறது. இரத்த அழுத்தம் குறைகிறது. சிறுநீரகமும் நுரை

யீரலும் சரிவரச் செயற்படுவ தில்லை. கடுமையான நேர்வுகளில் நோயாளிகள், குருதி நச்சு, பல உறுப்புகள் செயலிழப்பு காரண மாக மரணமடைகிறார்கள்.

flexion : உறுப்பு வளைவு; மடித் தல்; முடக்கம் : நீண்ட எலும்புகள் வளைந்திருப்பதால் உண்டாகும் உறுப்பு வளைவு.

flexor : வசிகரம்பு (மடக்கி) : முட்டுமடங்கச் செய்யும் தசை.

flexure : கோணல்; மடக்கம்; மடிப்பு : வளைந்து நெளிந்துள்ள நிலை.

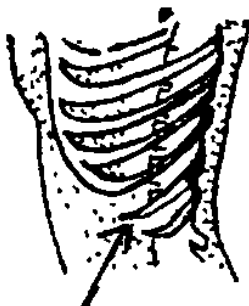
flight of ideas : தொடர்பற்ற எண்ணங்கள் : பகுத்தறிவுக்குப் பொருந்தாமல், ஒன்றுக்கொன்று தொடர்பில்லாமல் அடுத்தடுத்துச் சிந்தனைகள் ஏற்படுதல். பிதது நிலைக் கோளாறுகளில் ஒன்று.

floaters : மிதவைத் தோற்றப் பொருள்கள் : கண்விழிக் குழியி லுள்ள பளிங்குபோன்ற திண் நீர் மத்தில் மிதக்கும் பொருள்கள். இவை ஆளின் கண்களுக்குப் புல னாகும்.

floating kidney : நிலை பெயர் சிறுநீரகம்; மிதக்கும் சிறுநீரகம் : சிறுநீரகம் இயல்புக்குமீறி நிலை பெயரும் கோளாறு.

floccillation : சன்னிப் பிறாண்டல் நோயாளி சன்னி வேகத்தில் படுக்கைத் துணிகளைப் பிறாண்டுதல்.

floating ribs : நிலைபெயர்வு விலா எலும்புகள் :



நிலைபெயர்வு விலா எலும்புகள்

நெஞ்சு எலும்புடனோ மற்ற விலா எலும்புகளுடனோ இணையாமலிருக்கிற 11ஆவது, 12ஆவது விலா எலும்புகள்.

flocculation : துகள் திரள்படலம் : கரைந்த நிலையிலும் சவ்வூடு செல்லுமளவு ஒன்றுபட்டுக் கலவாத துகள்களின் சிறு கலவைத் தொகுதி. இது வெறுங்கண்களுக்கு படலம் போல் தோற்றமளிக்கும்.

flooding : குருதிப்பெருக்கு; கருப்பை குருதி யிகை : கருப்பையிலிருந்து அளவுக்குமீறி இரத்தம் பெருக்கெடுத்தல். பெருவொழுக்கு.

flora : நுண்ணுயிர்ப் படையெடுப்பு; உடலின் பலவேறு உறுப்புகளில் நுண்ணுயிரிகள் குடியேறுதல்.

florid : பகட்டொளி வண்ணம்; செக்கச்சிவந்த : பகட்டான ஒளி வீசும் வண்ணம்.

flounce : வெட்டியிழுப்பு : உடலின் துடிப்பாட்டம்; உடலின் குதியாட்டம், தடுமாறுதல், தள்ளாடுதல்.

flowmeter : ஒழுக்கியக்க மானி : வாயுவின் அல்லது திரவத்தின் ஓட்டத்தை அளவிடும் மானி.

Floxapen : ஃபுளோக்சாப்பென் : ஃபுளோக்லோக்சாசிலின் என்ற மருந்தின் வாணிகப் பெயர்.

fluctuation : கழலை அலைபாடு; ததும்பல்; அலைவு : சீழ்க்கட்டியிலுள்ள திரவம் அலைபடுதல்.

flufenamic acid : ஃபுளூஃபெனாமிக் அமிலம் : வீக்கத்தை நீக்கக் கூடிய நோவகற்றும் மருந்து. எலும்புத் தசைப் பகுதிகளுக்குப் பயனுடையது. கீல்வாதத்திற்கு ஏற்புடையது.

fluke : ஈரல் கொக்கிப்புழு; தட்டைப்புழு : ஈரலில் காணப்படும் நங்கூரக கொக்கி போன்ற ஒட்டுண்ணிப்புழு.

fluorescein : ஃபுளூவோரெசின்; ஒளிர்மை : ஒரு பச்சை நிறமான, இருளில் ஒளிர்கின்ற கரைசலாக அமையும் ஒரு சிவப்புப் பொருள்.

விழிவெண்படலத்தில் ஏற்படும் நைவுப் புண்களைக் கண்டறிய கண்சொட்டு மருந்தாகப் பயன்படுத்தப்படுகிறது.

fluoride : ::புளோரைட் : கனிப் பொருள் வகையின கலவைகளில் ஒன்று. சில சமயம் குடிநீரில் அயம் கலந்திருக்கிறது. இந்த அயம் எலும்பின் கட்டமைப்புடன் ஒருங்கிணைந்துவிட்டால், பல் சொத்தைக்கு எதிராகப் பாதுகாப்பு ஏற்படுகிறது. இந்த அயம் அளவு அதிகமாகிவிட்டால், பல் கோளாறு உண்டாகிறது. இதைத் தடுக்கக் குடிநீரில் ஃபுளோரைட் சேர்க்கப்படுகிறது.

fludrocortisone : ::புளுட்ரோ கார்ட்டிசான் : சோடியத்தை இருத்திவைத்துக் கொள்வதில் உடலில்கார்ட்டிசாலைப்போல் 125 மடங்கு தீவிரமானது. இதனால், வரவரத் தளர்ச்சியூட்டி, குருதிச் சோர்வுடன் மேனியில் ஊதாநிறம் படர்விக்கும் 'அடிசன்' நோய்க்குப் பயன்படுத்தப்படுகிறது.

fluoroscopy : ஒளிர்வுச்சோதனை : மின்னணு திரையில் காணல் : ஒளி ரும் திரை, தொலைக்காட்சி அமைப்பு ஆகியவற்றின் மூலமாக உடலினுள் ஏற்படும் அசைவுகளை ஊடுகதிர்ச் (எக்ஸ்-ரே) சோதனை மூலம் ஆராய்தல்.

Fluothane . ::புளோத்தேன் : ஹாலோதேன் என்னும் மருந்தின் வாணிகப் பெயர்.

flupenthilaxol : ::புளுப்பெந்தியாக்சோல் : முரண்மூளை நோய் போன்ற கடுமையான மனக் கோளாறுகளுக்குப் பயன்படுத்தப்படும் மருந்து.

fluphenazine : ::புளுபெனாசின் : நோவகற்றும் ஒரு வகை மருந்து.

flurazepam : ::புளுராஸ்பாம் : நைடராஸ்பாம் என்ற மருந்துடன் வேதியியல் முறையில் தொடர்பு


டைய ஒரு மருந்து. இது டால்மேன் என்ற மருந்தினையொத்த இயல்புகள் உடையது.

flurbiprofen : ::புளுர்பிப்ரோபென் : வீககம் நீக்கும் ஒருவகை மருந்து. அழற்சியைக் குறைக்கும்.

fluspirilene : ::புளுர்பிபிரிலின் : முக்கியமான மயக்க மருந்துகளில் ஒன்று. ஊசியால் செலுத்திய நான்கு மணி நேரத்திற்குப் பிறகு இது இரத்தத்தில் காணப்படும் முரண் மூளைநோயைக் குணப்படுத்த ஏற்றது.

flux: கழிச்சல்; மிகைவெளிப்போதல்; மிகை உடற்கழிவு பேதி : மலம், சீழ் முதலியவை உடலினுள் அளவுக்கு அதிகமாகக் கழிதல்.

foetus : முதிர்கரு : தாயின் கருப்பையில் (பிறக்கும் முன்) இருக்கும் முதிர்கரு சிசு.



முதிர்கரு

fluxion : குருதிக் கழிச்சல்.

folic acid : ::போலிக் அமிலம் : வைட்டமின் தொகுதிகளில் ஒன்று, பசுங்காய்கறிகள், நொ

தி(ஈஸ்ட்) ஈரல் ஆகியவற்றில் நிறைந்துள்ளது. இது சிறு குடலினுள் ஈர்த்துக் கொள்ளப்படுகிறது. வைட்டமின் B₁₂ குறைபாட்டினால் உண்டாகும் குருதிச் சோகையைக் குணப்படுத்தக் கொடுக்கப்படுகிறது.

Folicin : ::போலிசின் : இரத்த சோகை நோயைக் குணப்படுத்தக் கொடுக்கப்படும் ஃபோலிக் அமிலத்தின் வாணிகப்பெயர். முக்கியமாக கருவுற்றிருக்கும் காலத்தில் ஏற்படும் சோகையைத் தடுக்க இது பயன்படுத்தப்படுகிறது.

follicle : குமிழ்ச் சுரப்பி; சுரப்பி; திசு நுண்குமிழ் : ஒரு சிறிய சுரப்புப்பை.

folliculitis : குமிழ்ச் சுரப்பி வீக்கம் : மயிர் மூட்டுப்பை போன்ற குழாய்ச் சுரப்பிகளில் ஏற்படும் வீக்கம்.

fomentation : ஒத்தடம் கொடுத்தல் : மருந்திட்ட இளஞ்சூடான கழுவுநீரினால் ஒத்தடம் கொடுத்தல்.

fontanelle : உச்சிமையம், உச்சிக் குழி, உச்சிமடு : குழந்தையின் தலையில் எலும்பு வளராது மென்



உச்சிக் குழி

தோல் மட்டும் உடைய உச்சி மையம் இது பெரும்பாலும் குழந்தையின் இரண்டாம் வயதில் மூடிக்கொள்ளும்.

food allergy : உணவு ஒவ்வாமை : உணவு உண்டதும் ஏற்படும் எதிர் வினைவுகள் அனைத்தையும் இது குறிக்கிறது.

food poisoning : உணவு நச்சுட்டம்; நச்சுணவு : பாக்டீரியா நச்சு, நச்சுடைய இயற்கைக் காய்கறிகள் போன்றவற்றை வேதியியல் நஞ்சு காரணமாக, நஞ்சாகிய உணவினை உண்பதால் வாந்தி, வயிற்றுப் போக்கு போன்ற கோளாறுகள் ஏற்படுதல்.

foot : பாதம்; அடிக்கால்; காலடி : கணுக்காலுக்குக் கீழே யுள்ள காலடிப்பகுதி.

foramen : எலும்புப் புழை; எலும்புத் துளை; துளை : எலும்புகளில் ஊடு செல்லும் புழை.

forced vital capacity (FVC) : கட்டாயச் சுவாச அளவு : நுரையீரல்களிலிருந்து வலிந்து வெளி யேற்றக்கூடிய உச்ச அளவு வாயு

forceps : பற்றுக்குறடு, சாமணம் : அறுவைச் சிகிச்சைகளில் பயன்படுத்தப்படும் சாமணம் போன்ற இடுக்கிக் கருவி.

forensic medicine : தடயவியல் மருத்துவம் : சட்டம் அல்லது நீதி மன்றம் சார்ந்த மருத்துவத்துறை. சட்டவியல் மருத்துவம் என்றும் இதனை அழைப்பர்.

foreskin : நுனித்தோல்; முன்தோல் : மாணி நுதியை அல்லது ஆண்குறி நுதியை முடியிருக்கும் தோல்.

formal dehyde : :பார்மால் டிஹைட் : ஆற்றல் வாய்ந்த பூச்சி கொல்லி மருந்து. 40% :பார் மாலின் கரைசல், அறைகளில் தொற்று நீக்கம் செய்வதற்குப் பயன்படுத்தப்படுகிறது. நோயியல் திசு மாதிரிகளைப் பாதுகாக்கவும் இதனைப் பயன்படுத்துகிறார்கள்.

formic acid : :பார்மிக் அமிலம் (கரிச அமிலம்) : எறும்புகளால் வெளியிடப்பட்ட கசினில் அடங்கிய அமிலம்.

formication : அரிப்புணர்ச்சி; ஊர்ல் : தோலில் எறும்பு ஊர்வது போன்று ஏற்படும் அரிப்புணர்ச்சி.

formula : மருத்துக் குறிப்பு; வரைமுறை : ஒரு பொருளில் அடங்கியுள்ள வேதியியல் பொருள்களைக் குறிக்கும் மருந்துமுறைப் பட்டியல் குறிப்பு.

fornix : பேற்றுக் குழாய் வளைந்த முகட்டுப் பகுதி : பெண்ணின் கருப்பை வாய்க்குழாய்ச் சுவருக்கும் கருப்பையின் கழுத்துப் பகுதிக்கு மிடையிலான இடைவெளி வளைவு போன்ற முகட்டு - ன் இருக்கும்.

Fortagesic : :போர்ட்டாஜெசிக் : பெண்ட்டாசோசின் 15 மி.கிராம் பாராசிட்டாமோல் 500 மி.கிராம் அடங்கிய கவலை மருந்தின் வாணிகப் பெயர்.

Fortral : போர்ட்ரால் : பென்ட் டாசோசின் என்ற மருந்தின் வாணிகப் பெயர்.

fossa : குழிவு, பள்ளம் : நீண்டு குறுகிய குழி; பள்ளம்.

fostering : ஊட்டி வளர்த்தல் : குழந்தைகளை அணைத்து ஆதரித்துப் பேணி வளர்த்தல். கவனிப்பு தேவைப்படும் குழந்தையை வீட்டுச் சூழலில் பாதுகாப்பாகக் கவனிப்பதற்கும், குழந்தையைக் குடும்பத்தினருடன் கூடிய விரைவில் இணைப்பதற்கும் இது தேவைப்படுகிறது.

fracture : எலும்பு முறிவு : காயம் காரணமாக எலும்பில் ஏற்படும் முறிவு.

fragilitas : எலும்பு முறிவு நோய் : எலும்பு அளவுக்குமீறி நொய்மையாக இருப்பதன் காரணமாக அடிக்கடி முறிவு ஏற்படுதல். இது ஒரு பிறவி நோய்.

framycetin : பிரமிசெட்டின் : நியோமைசின் மருந்துடன் நெருங்கிய தொடர்புடையது. காது, கண், தோல் மருந்தாகப் பயன்படுத்தப்படுகிறது.

Franol : பிரானால் : கடும் மார்புச் சளி நோய்க்கும், ஈளை நோய்க்கும் கொடுக்கப்படும் ஒரு வகை மருந்தின் வாணிகப் பெயர்.

Freamine : பிரியாமின் : முட்டை இறைச்சி, மீன் ஆகியவற்றிலுள்ள புரதத்தைப் போன்று உட்செலுத்தப்படும் அமினோ அமிலங்கள் ஒன்றின் செயற்கைத் தயாரிப்பின் வாணிகப் பெயர்.

freiberg's infarction : எலும்புத் திசு அழுகல் : எலும்புத் திசுவின் இழைமங்கள் அழுகுவது. இந்த நோய் பெரும்பாலும் இரண்டாவது கால்விரல் எலும்புகளில் ஏற்படுகிறது. ஃபரெயில்பர்க் எனப்பெயரால் விளக்கப்பட்டது.

Frenkel's exercises : முள்ளெலும்பு பயிற்சி. தசைக்கும் மூட்டு

களுக்கும் உணர்வூட்டுவதற்காக முதுகுத் தண்டிலுள்ள முள்ளெலும்புக்குத் தனிவகைப் பயிற்சியளித்தல்

frenotomy : ப்ரீனோட்டமி : உறுப்பின் இயக்கத்தைத் தடுக்கும் சிறுநரம்பினை அறுவைச் சிகிச்சை மூலம் அப்புறப்படுத்துதல். முக்கியமாகத் தெற்றுநாக்கினைச் சீர்படுத்த இந்த அறுவைச் சிகிச்சை செய்யப்படுகிறது.

frenum : இயக்கத் தொடர் சவ்வு : உறுப்புகளின் இயக்கத்தைக் கட்டுப்படுத்தும சவ்வு மடிப்பு.

Freud, Sigmund (1856-1939) : பிராய்டு, சிக்மண்ட் (1856-1939) : நரம்புக் கோளாறுகளுக்குக் காரணமான உளப்பகுப்பாய்வுக் கோட்பாட்டினை வகுத்தவர். மனிதரின் இயல்பான மற்றும் இயல்புமீறிய நடத்தை முறைக்குப் பல்வேறு உளவியல் காரணங்களைக் கண்டு கூறியவர்.

friar's balsam : பொன் மெழுகு : பண்டைக் காலத்தில் நோவகற்றும் மருந்தாகப் பயன்பட்ட நறுமணப் பொருள்; சாராயத்தில் கரைக்கப்பட்ட சாம்பிராணி.

friction : மருத்துவத் தேய்ப்பு முறை : மருத்துவ முறைப்படித் தேய்த்துவிடுதல். உராய்தல்.

Friedreich's ataxia : உறுப்புகள் ஒத்தியங்காமை : உடலுறுப்புகள் ஒத்தியங்க முடியாமல் இருத்தல். முதுகந்தண்டிலுள்ள உணர்வு மற்று இயக்க நரம்பு நாள மையங்களில் குழந்தைப் பருவத்திலேயே உள்ளரிக் காழ்ப்பு காரணமாக இந்நோய் உண்டாகிறது. இதனால் தசை நலிவடைந்து, தள்ளாட்டம் ஏற்படுகிறது. இதயமும் கூட பாதிக்கப்படலாம்.

Frigidity : கிளர்ச்சியின்மை; காமமின்மை : பாலுறுவு கொள்வதில் இயல்பான விருப்பம் இல்லாதிருத்

தல். பெரும்பாலும் பெண்களுக்கு இந்நோய் உண்டாகிறது.

Froben : ::புரோபென் : ஃபிளர்பி புரோஃபென் என்னும் மருந்தின் வாணிகப் பெயர்.

frog : ஒரு தவளை இனம்.

frog plaster : தவளைச் சாந்துக் கட்டு : பிறவியிலேயே இடுப் பெலும்பு இடம் பெயர்ந்திருப்பதைச் சீர்தெய்வதற்காக அரைச் சாந்தினால் போடப்படும் மருத்துவக்கட்டு.

frontal : நெற்றி எலும்பு; தலை முள்ளெலும்பு; முன் உச்சி : நெற்றியைச் சார்ந்த முன்பக்கமுள்ள எலும்பு.

frostbite : பனிக்கடுப்பு; திசு உறைவு : கடுங்குளிரினால் ஏற்படும் பொல்லா வீக்கம்.

frozen shoulder : விறைப்புத் தோள்; தோள் இறுக்கம் : தோளில் முதலில் வலிதோன்றி, பின்னர் விறைப்பு ஏற்பட்டுப் பல மாதங்கள் நீடிக்கும் வலி குறைந்ததும். இயல்புநிலை திரும்பும் வரைப் பயிற்சி செய்தல் வேண்டும். இந்நோய்க் காரணம் தெரியவில்லை.

frusemide : ::புருசமிடி : சீரான சிறுநீர்ப் போக்கினை உண்டாக்கும் மருந்து. இதனை வாய்வழி உட்கொண்ட பிறகு 4 மணி வரை இது நீடிக்கிறது.

Frusene : ::புருசென் : ஃபுருசெமிடி என்ற மருந்தின் வாணிகப் பெயர்.

Fucidin : ::பூசிடின் : ஃபூசிட அமிலம் சோடியம் ஃபூசிடேட் இரண்டும் கலந்த கலவை மருந்தின் வாணிகப் பெயர்.

fugue : இடமாற்ற நினைவிழப்பு : இடமாற்றத்துடன் ஏற்படும் நினைவிழப்பு. இசிப்பு நோயின் போது அல்லது சிலவகைக் காக்கை வலிப்பு நோயின்போது இது உண்டாகிறது.

fulguration : திசுவழிப்பு; மின்வழி திசு வலிப்பு : உட்பகுதிகளுக்கு மின் அலைகளால் வெப்ப மூட்டுதல் மூலம் திசுக்களை அழித்தல்.

full-term : நிறைமாதம்; வளர்வுற்ற கரு : குழந்தை கருப்பையில் 40 வாரங்கள் முழுவதுமாக இருந்து முதிர்ச்சியடைதல்.

fulminant : திடீர்த் தோற்றம்; திடீரெனத் தோன்றி, அதேவேகத்தில் மறைதல். அதிரடித் தாக்கம்.

fumigation : புகைத் தூய்மையாக்கம்; புகையூட்டத் தூய்மை : நறுமணப் புகையூட்டித் தூய்மையாக்கம் செய்தல்.

function : உறுப்புப் பணி; இயக்கம் : இயல்பான நிலையில் உடலின் ஒவ்வொரு உறுப்பும் செய்யக் கூடிய தனிப்பணி.

functional : உறுப்பியக்க முறை : உடல் உறுப்புகளின் இயக்கக்கூறு சார்ந்த; உறுப்புகளின் கட்டமைப்பு சீர்குலையாமல், இயக்கத்தில் கோளாறு ஏற்படலாம்.

fundoplication : இரைப்பை வாய் மடிப்பு : இரைப்பை உச்சிப் பரப்பினை அறுவைச் சிகிச்சை மூலம் மடித்து விடுதல். இரைப்பையிலுள்ள பொருள்கள் உணவுக் குழாய்க்குள் சென்று விடாமல் தடுப்பதற்காக இந்தச் சிகிச்சை செய்யப்படுகிறது.

fundus . உச்சி வாய்ப் பரப்பு; விழிமையம்; குழி முகடு : குறுகலான குழாய் அமைப்பின் உச்சி வாய்ப் பரப்பு.

fungicide : காளான் கொல்லி : காளான்களைக் கொல்வதற்கான மருந்து.

fungiform : காளான் வடிவம் : நாக்கின் பின் மையப் பகுதியில் காணப்படும் நாய்க்குடை (காளான்) போன்ற வடிவுடைய சதைக் காம்பு.

Fungilin : ஃபங்கிலின்: ஆம்போட்டெரிசின் B என்ற மருந்தின் வாணிகப் பெயர்.

Fungistatic : காளான் தடுப்பு மருந்து : காளான்கள் வளர்வதை தடுக்கும் ஒருவகை மருந்து.

fungizone : ஃபங்கிசோன் : அம்போட்டெரிசின் B என்ற மருந்தின் வாணிகப் பெயர்.

fungoid : காளான் போன்ற : நாய்க்குடையின் தன்மையுடைய.

fungosity : காளான் தன்மை : நாய்க்குடையின் தன்மை.

fungus : காளான் (நாய்க்குடை); பூஞ்சக் காளான் : மட்கிய உயிர்ப் பொருள்களினமீது வளரும் பச்சையமற்ற குறிமறையினச் செடியினம். கடற்பஞ்சு போன்ற நோய்த் தன்மையான வளர்ச்சி.

fungulitis : விந்து நாள வீக்கம்; விந்துக் குழாய் அழற்சி : விந்து நாளத்தில ஏற்படும் வீக்கம்.

funnel chest : புனல் மார்பு; குழி மார்பு: முதுகந்தண்டினை நோக்கிக் குழிவாக இருக்கும் மார்புக் கூடு.

Furacin : ஃபுராசின்: நைட்ரோ

ஃபுராசோன் என்ற மருந்தின் வாணிகப் பெயர்.

Furadantin : ஃபுராடாண்டின் : நைட்ரோ ஃபுராண்டாயின் என்ற மருந்தின் வாணிகப் பெயர்.

Furamide : ஃபுராமைட் : டைலாக்சானைட் ஃபுரோவாட் என்ற மருந்தின் வாணிகப் பெயர்.

Furazolidone : ஃபுராசோலிடோன்: கிருமியினால் உண்டாகும் வயிற்றுப் போக்கு, கிருமியினால் ஏற்படும் உணவு நச்சு ஆகியவற்றுக்குப் பயன்படுத்தப்படும் மருந்து.

furor : திடீர் அமளி : கட்டுக் கடங்காத சீற்றம் அல்லது கடும்கிணம் காரணமாக திடீரென ஏற்படும் வெறி. இதனால் நோயாளி அறிவுக்குப் பொருந்தாத செயல்களைச் செய்கிறார்

Furoxone : ஃபுராக்கோன்: ஃபுராசோலிடோன் என்ற மருந்தின் வாணிகப் பெயர்.

furunculosis : கழலை; கழலை வீச்சு : கொப்புளங்கள் காரணமாக ஏற்படும் கட்டி.

G

gag : வாயடைப்பு; வாயடைப்புக் கட்டை : வாய் திறந்தபடி இருக்கும்படி செய்வதற்குப் பல் மருத்துவர் இடும் பொறியமைப்பு.

gait : நடக்கும் பாணி; தோரணை; நடையமைவு : இணக்க அல்லது இயல்புமீறிய நடக்கும் பாணி 'சிறு மூளை நடை' எனப்படும். சுழன்று தள்ளாடும், சாய்வான, கத்திரிக் கோல் நடையில் கால்கள் ஒன்றையொன்று குறுக்கே வெட்டுகின்றன. கால் விளங்காக் கோளாறினால் நடக்கும் பாணியில், பாதம் மிக உயரத்திற்குத் தூக்கப்பட்டுத் திட ரேனத்தரையில் ஊன்றப்படுகிறது இதில் பாதம் முழுவதும் தரையைத் தாக்கும்.

galactagogue : பால் சுரப்பு மருந்து; பால் ஊக்கி, பால் பெருக்கி : தாயிடம் பால் சுரப்பதை அதிகரிக்கும் ஒருவகை மருந்து.

galactocoele : பால் கட்டி : பால் அலலது பால் போன்ற திரவம் அடங்கிய நீர்க்கட்டி.

galactorrhoea : மிகு பால்சுரப்பு; பால்சுரப்பு மிகைப்பு; பாலொழுக்கு : தாயிடம் இயல்புக்கு மீறி மிகுதியாகப் பால் சுரத்தல்.

galactosaemia : மிகு பாற்சர்க்கரைப் பொருள் : இரத்தத்திலும், மறறத் திசுககளிலும் பாற்சர்க்கரைப்பொருள் மிகுதியாக இருத்தல். சிறுகுடலிலுள்ள பாற்சர்க்கரைப் பொருள், பால் வெல்லக்

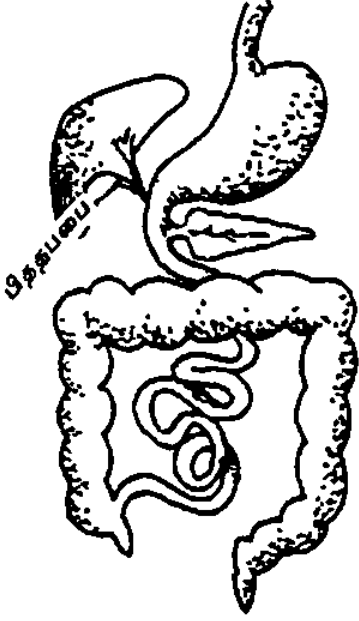
தை சர்க்கரையாகவும், பாற்சர்க்கரையாகவும் மாற்றுகிறது. நுரையீரலிலுள்ள மற்றொரு செரிமானப் பொருள் (என்சைம்), பாற்சர்க்கரைப் பொருளைச் சர்க்கரையாக மாற்றுகிறது. இந்த இருவகைகளிலும் பிறவியிலேயே செரிமானப் பொருள் குறைபாடு காரணமாக, மிகு பாற்சர்க்கரைப் பொருள் உண்டாகிறது. இது மனக்கோளாறுக்குக் காரணமாகிறது.

galactose பாற்சர்க்கரைப்பொருள்; பாலினிமம் : பாலில் உள்ள சர்க்கரையில் சர்க்கரையுடன் காணப்படும் பொருள். நுரையீரல் சேதமடைந்திருக்கிறதா என்பதைக் கண்டறிய பாற்சர்க்கரைப் பொருள் சோதனை செய்யப்படுகிறது நோயாளிக்கு வெறும் வயிறறில், 500 மி.மீ. நீரில் 40 கி. பாற்சர்க்கரைப் பொருள் கரைக்கப்பட்ட கரைசல் கொடுக்கப்படுகிறது. ஐந்து மணி நேரத்திற்கு அவரது சிறுநீர் பரிசோதிக்கப்படுகிறது. சிறுநீரில் 2 கிராம் அல்லது அதற்குமேல் பாற்சர்க்கரைப் பொருள் இருந்தால், அவரது நுரையீரல் சேதமடைந்திருக்கிறது என்று பொருள்.

gall: (1) கல்லீரல் சுரப்பு; பித்தநீர் : கல்லீரலில் சுரக்கும் பித்தநீர். (2) வீகைம/கொப்புளம் : உராய்வதால் உண்டாகும் புணர்.

gallamine : காலாமின் : தசைக்குத் தளர்ச்சியூட்டும் ஒருவகை மருந்து.

gallbladder: பித்தப்பை; பித்தநீர்



பித்தப்பை

பை நுரையீரலின் அடிப்பரப்பில் உள்ள பேரிக் காய் வடிவமுள்ளவை. இதில் பித்தநீர் சேர்த்து வைக்கப்படுகிறது.

gall-duct: பித்தநீர் வடிகுழாய்

gallipot: சாடி; குழம்புப் பாளை;

தைலமவைக்கப்ப

யன்படும் பளபளப்பான மடபாண்டம்.

gallstones: பித்தப்பைக்கல்; பித்தக்கல்: பித்தப்பையில் உண்டாகும் கலபோன்ற கடுமபொருள்.

galls: மரக்கரணைகள்; மாசைக்காய்: கருவாலி போன்ற சில மரங்களின் கரணைகளிலிருந்து சுரக்கும் பால். இதிலிருந்து தானிக அமிலம தயாரிக்கப்படுகிறது.

galvano cauterization: மின்னோட்டத்தீய்ப்பு: திசுக்களை அழிப்பதற்கு மின்னோட்டம் மூலம் சூடாக்கப்பட்ட ஒரு கம்பியைப் பயன்படுத்துதல்.

galvanometer: மின்னோட்டமானி; கால்வானிய மானி: மின்னோட்டத்தை அளவிடுவதற்கான ஒரு சருவி.

gamete: பாலணு; பாலின உயிரணு; புணரி: இனப்பெருக்கத்தில் இரு பால்களின் சார்பாகவும் இணைந்து ஒன்றையொன்று

பொலிவுபடுத்தும் பாலினச் சார்பான ஊன்மத்துகள்.

gammabenzenehexachloride: காமபென்சீன்ஹெக்சாகுளோரைடு: தலைப்பேனை ஒழிப்பதற்குச் சவர்க்காரக் குழம்பாக (ஷாம்பூ) பயன்படுத்தப்படும் பொருள்.

gamogenesis: பாலிணைவு இனப்பெருக்கம்: இருபால்கள் இணைந்து இனப்பெருக்கம் செய்தல்.

gamma rays: சிற்றலை ஒளிக்கதிர்; காமாக கதிர்கள்: மிகக் குறுகிய ஒளிக்கதிர்லையுள்ள ஊடுருவுகதிர் கதிரியக்கத் தனிமங்களின் அணுக்கரு மையம் சிதைவுறுவதால் இது உண்டாகிறது.

ganglion: நரம்பு மண்டல மையம்; நரம்புமுடிச்சு; நரம்பு முண்டு: மங்கிய சாம்பல நிறமுடைய மாபபொருள் நீரம்பிய நரம்பு மண்டல மையம்.

ganglion-cell/ganglion corpuscule/ganglion globule: நரம்பு மையக கருவணு.

ganglionectomy: நரம்பு மண்டல மைய அறுவை மருத்துவம்; நரம்பு முகை நீக்கம்.

gangrene: தசையழுகல் நோய்; அழிவுறல்; அழுகம்: தசையழுக லுடனகூடிய உடலின் உட்குறு அல்லது திசுக்கள் அழிந்து போதல். இது பெருமபாலும் இரத்தவோட்டக் குறைபாட்டினால் உண்டாகிறது. சிலசமயம், நேரடிக் காயம் அல்லது நோய்த தொற்று காரணமாகவும் ஏற்படலாம்.

gangrenous stomatitis: தசையழுகல அழற்சி; அழுகிய வாயற்சி: புற்றுப் புணர்.

Ganser syndrome: உளறல் நோய்: ஒருவர் கேள்விகளுக்குத் தவறான பதில்களைக் கூறி, தான் சரியான பதிலைக் கூறிவிட்டதாக

எண்ணிக் கொள்ளும் மனக் கோளாறு நோய். எடுத்துக்காட்டாக, இந்நோய் கண்டவர் ஒரு குதிரைக்கு ஆறுகால்கள் என்று கூறுவார்.

Gantrisin : கேண்ட்ரிசின் ; சல்ஃபாஃபுராசோல் என்ற மருந்தின் வாணிகப் பெயர்.

Gardenal : கார்டினால் : ஃபிளோபார்பிட்டோன் என்ற மருந்தின் வாணிகப் பெயர்.

gargle : தொண்டை கழுவும் நீர்மம்; வாய்க் கொப்பளிப்பு; கொப்புளி : தொண்டையைக் கழுவுவதற்குப் பயன்படும் ஒரு கரைசல்.

Garoin : காரோயின் : ஃபெனிட்டாவின் சோடியம், ஃபிளோபார்பிட்டோன் இரண்டும் கலந்த கலவை மருந்தின் வாணிகப் பெயர். காக்காய் வலிப்பு நோய்க்கு இது பயன்படுகிறது.

gas : வாயு; வளிமம் : ஒரு பொருளின் மூன்று நிலைகளில் ஒன்று வாயுநிலை. திடநிலையும், திரவநிலையும் மற்ற இரு நிலைகளாகும். வாயு வெளிப்படும்போது அதன் வடிவையும் கன அளவையும் அப்படியே இருத்தி வைத்துக் கொள்வதில்லை.

gasserectomy : நரம்புக்கணு அறுவை மருத்துவம் : நரம்பு மண்டல மையத்தை அறுவைச் சிகிச்சை மூலம் வெட்டியெடுத்தல்

gastralgia : வயிற்று வலி, இரைப்பை வலி : வாயுக் கோளாறினால் ஏற்படும் வயிற்று வலி.

gastrectomy : இரைப்பை அறுவை மருத்துவம்; இரைப்பை நீக்கம்; இரைப்பை அகற்றல் : இரைப்பையின் ஒரு பகுதியை அல்லது இரைப்பை முழுவதையும் அறுவை மருத்துவம் மூலம் அகற்றுதல்.

gastric : அடிவயிறு சார்ந்த இரைப்பைகள் : இரைப்பையில் சுரக்கும் நீர் அமிலமாவதால் அடிவயிறறில் வலி உண்டாகிறது. இதனால், உணவு உண்டதும் வயிற்றில் வலி ஏற்படுகிறது.

gastric fever : குடற் காய்ச்சல்.

gastric juice : இரைப்பை நீர்.

gastrin : இரைப்பைச் சுரப்புப்புரதம். இரைப்பைக்குள் உணவு சென்றதும் சுரக்கும் ஒரு வகை இயக்குநீர் (ஹார்மோன்). இது இரைப்பை நீர் மேலும் சுரப்பதற்கு வழிசெய்கிறது.

gastritis : இரைப்பை அழற்சி; இரைப்பை வீக்கம் : இரைப்பையில் ஏற்படும் வீக்கம்.

gastrocele : இரைப்பைக் கட்டி ; இரைப்பைப் பிதுக்கம்.

gastrocnemius : கெண்டைக்கால் தசை : கெண்டைக்கால் புடைத்திருக்கச் செய்யும் தசை.

gastrodynia : இரைப்பை நோவு; இரைப்பை வலி.

gastroenteritis : இரைப்பை-குடல் அழற்சி : இரைப்பையிலும், சிறுகுடலிலும் சளிச்சல்வில் ஏற்படும் வீக்கம். நுண்ணுயிரியல் காரணமாக இது உண்டாகிறது. குழந்தைகளிடம் நோய்க் கிருமிகளினால் ஏற்படுகிறது.

gastroenterology : இரைப்பை-குடல் ஆய்வியல் : நுரையீரல், பித்தநீர்க் குழாய், கணையம் போன்ற சீரண உறுப்புகள் பற்றியும், அவற்றில் உண்டாகும் நோய்கள் பற்றியும் ஆராய்தல்.

gastroenteropathy : இரைப்பை-குடல் நோய் : இரைப்பையிலும், குடலிலும் ஏற்படும் நோய்கள்.

gastroenteroscope : இரைப்பை-குடல் நோய் காணும் கருவி :

இரைப்பையிலும், குடலிலும் உண்டாகும் நோய்களைக் கண்ணால் பார்த்தறிவதற்குப் பயன்படும் கருவி.

gaatroenterostomy : இரைப்பை-சிறுகுடல் பிணைப்பு : இரைப்பையையும் சிறுகுடலையும் அறுவை மருத்துவம் மூலம் பிணைத்தல்.

Gastrografin : கேஸ்டிரோகிராஃபின் : சோடியமும், மெக்னீசியம் உடைய டிரைசோடியேட்டம் கலந்த கலவை மருந்தின் வாணிகப் பெயர். குருதிப் போக்குக்குக் கொடுக்கப்படும் மருந்து.

gastrooesophageal : இரைப்பை-உணவுக் குழாய் சார்ந்த : இரைப்பை மற்றும் உணவுக் குழாய் சார்ந்த.

gastrooesophagostomy : இரைப்பை உணவுக் குழாய் இணைப்பு : இரைப்பையுடன் உணவுக் குழாயை இணைப்பதற்கான அறுவை மருத்துவம்.

gastropathy : வயிற்று நோய்; இரைப்பை நோய் : இரைப்பையில் ஏற்படும் ஒரு நோய்.

gastropexy : இரைப்பையைப் பொருத்துதல் : இடம்பெயர்ந்த இரைப்பையை அறுவை மருத்துவம் மூலம் பொருத்துதல்.

gastrophrenic : இரைப்பை-உதரவிதானம் சார்ந்த : இரைப்பை மற்றும் உதரவிதானம் சார்ந்த.

gastroplasty . இரைப்பை பிளாஸ்டிக் அறுவை மருத்துவம் : இரைப்பையில் நெஞ்சுப்பைத் தவிர்த்தை மீண்டும் அமைப்பதற்காக இரைப்பையில் செய்யப்படும் பிளாஸ்டிக் அறுவை மருத்துவம்.

gastroptosis . இரைப்பை கீழ்நோக்கி; இரைப்பை கீழிறக்கம்; இடம்பெயர்ந்தல் : இரைப்பை கீழ்

நோக்கியவாறு இடம் பெயர்ந்திருத்தல்.

gastroschisis : உள்ளூறுப்புப் புறநீட்சி : அடிவயிற்றுச் சுவர் பிறவியிலேயே முழுமையாக மூடாதிருத்தல். இதனால் உள்ளூறுப்புகள் இரட்டைச் சவ்வுப் பையினால் மூடப்படாமல் வெளியே நீட்டிக் கொண்டிருக்கும்.

gastrostomy : செயற்கை உணவுக் குழல் இரைப்பைக்கும புற அடிவயிற்றுச் சுவருக்குமிடையில் அறுவைச் சிகிச்சை மூலம் செயற்கை முறையில் உணவுட்டுவதற்காக உண்டாக்கப்படும் ஒரு குழல்

gastrotomy : அடிவயிற்றுத் துளை மருத்துவம்; இரைப்பை அறுவை; இரைப்பைத் துளைப்பு; இரைப்பை உதர இணைவு : அடிவயிற்றில் அறுவைச் சிகிச்சை செய்யும் போது அயல்பொருள்களை அபயப்படுத்துதல், குருதிக் குழாயில் குருதிக் கசிவைத் தடுத்தல், உணவுக் குழாயை அணுகுதல் போன்ற காரியங்களுக்காக இரைப்பையில் துளையிடுதல்.

gastrula : பின் கருக்கோளகை நிலை : முதிரா நிலைக் கருமுளையில் கருக்கோளகைக்கு அடுத்த நிலை.

Gaucher's disease : மண்ணீரல் விரிவாக்க நோய் : மண்ணீரல் அளவுக்குமீறி விரிவடையும் நோய் இதுசில யூதக்குழந்தைகளுக்குவழி. வழியாக வரும் ஓர் அரிய குடும்ப நோய்

gavage feeding : குழாய் வழி உணவூட்டல் : உணவுக் குழாயினுள் வாய்வழியாக ஒரு குழாயை செருகி வயிற்றுக்குள் திரவ உணவுகளையும், ஊட்டச் சத்துப் பொருள்களையும் செலுத்துதல்.

Gaviscon : காவிஸ்கான் : அலுமினியம் ஹைட்ராக்சைடும், மகனீ

சியம் டிரைசிலிக்கேட்டும் கலந்த வயிற்றுப் புளிப்புகற்றும் மருந்தின் வாணிகப் பெயர்.

Gelgercounter : கதிரியக்கம் கண்டறியும் கருவி : கதிரியக்கத்தைக் கண்டுபிடித்துப் பதிவு செய்யும் சாதனம்.

gelatin (e) : ஊன் பசை : ஊன்மம். எலும்பு, தோல்களிலிருந்து எடுக்கப்பட்டு உணவுப் பொருள் உறை, ஒளிப்படத்தகடு, பசைகள் முதலியவற்றில் பயன்படும் கூழ் போன்ற பொருள்.

gene : மரபணு; மரபுக்கூறு; பண்பியக்கி : ஒரு குறிப்பிட்ட இனக்கீற்றில் (குரோமோசோம்) ஒரு குறிப்பிட்ட இடத்தில் அமைந்திருக்கும் ஒரு குறிப்பிட்ட அலகு. இது உயிரமத்தின் இணைமரபுக்கீற்று ஆகும். இது மரபுவழிப் பண்புகளைக் காட்டுகிறது.

general paralysis of the insane (GPI) : கிரந்திப் பித்து நிலை : கிரந்திப்புண் தொற்றுவதினால் முளையில் ஏற்படும் பாதிப்பு. இதனால் மனத்தளர்ச்சியுண்டாகி பைத்தியம் ஏற்படும். தொடக்கத்தில் மறதி ஏற்பட்டு பின்னர் ஆளுமை சீர் குலைந்து போகும்.

generative : இனப்பெருக்கம் சார்ந்த.

genetic code : மரபுவழிப் பண்பு விதி; மரபணு நெறி : இனக்கீற்றின டி ஆக்கிரிபோ நியூக்ளிக் அமில (DNA) மூலக்கூற்றில் சேமித்து வைக்கப்பட்டிருக்கும் மரபுவழிப்பண்புப் பொருள் நிரல் வரிசைக்குக் கொடுக்கப்பட்டிருக்கும் பெயர். இந்த விதிமுறையின் படிதான் மரபணுக்களில் அடங்கியுள்ள தகவல்கள் உயிரணுக்களுக்கு அனுப்பப்படுகின்றன.

genetics : மரபுவழிப் பண்பியல்; மரபியல்; மரபணுமுறை : பாரம்பரியம்

பற்றியும் அதன் மாறுபாடு குறித்தும் ஆராயும் அறிவியல். அதாவது, மரபுவழிப் பண்புப் பொருள் பற்றியும், அது உயிரணுவுக்கு உயிரணு, தலைமுறைக்குத் தலைமுறை செல்வது குறித்தும் ஆராய்தல்.

genital : பிறப்புக்குரிய; இனப்பெருக்க உறுப்பு; இனவுறுப்புசார்ந்த; பிறப்புறுப்பிடம் : பிறப்புறுப்பு களுக்குரிய.

genitalia : புறப்பிறப்புறுப்புகள்.

genitocrural : பிறப்புறுப்பு-தொடை சார்ந்த : பிறப்புறுப்புப் பகுதி மற்றும் தொடை சார்ந்த.

genito urinary : பிறப்புறுப்பு-சிறுநீரகம் சார்ந்த; சிறுநீரகப்பிறப்புறுப்பு. பிறப்புறுப்பு மற்றும் சிறுநீரக உறுப்புகள் சார்ந்த.

genome : மரபியல் உயிர்மம் : மரபணுக்களில் அடங்கியுள்ள அடிப்படை இனக்கீற்றுக்களின் தொகுதி.

genotype : மரபுசார் வடிவம் ; கால் வழியமைப்பு : ஒரு தனிமனிதரின் இனக்கீற்றுக்களில் குறியீட்டு முறையில் சேமித்து வைக்கப்பட்டிருக்கும் முழுமையான மரபுவழிப் பண்புபற்றிய தகவல்கள்.

genu : முழங்கால் முட்டி; வளைவு.
genu pectoral position : முழங்கால்-மார்புநிலை : உடலின் எடையை முழங்கால்களும், மார்பின் மேற்பகுதியும் தாங்கிக்கொண்டு, தோள்பட்டையையும் தலையையும் முன்பகுதித் தண்டு தாங்கி நிற்கும் நிலை.

genus : உயிரினம்; இனப்பகுப்பு; பேரினம் : ஒன்றுக்கொன்று நெருங்கிய தொடர்புடைய பல வகைகள் கொண்ட உயிரினங்களின் முழுநிறைக் குழுமம்.

genu valgum (bow legs) : வளைவுக் கால்கள்; சப்பைக்கால்; வெளி

வளைவு : கால்கள் இயல்புமீறி வெளிப்புறமாக வளைந்திருத்தல். இதனால், முழங்கால்கள் விலகியிருக்கும்.

genu varum (knock knee) : இடிப்பு முழங்கால்: முழங்கால் உள் வளைவு : கால்கள் இயல்புமீறி உட்புறமாக வளைந்திருத்தல். இதனால் முழங்கால்கள் இணைந்திருக்கும்போது பாதங்களிடையே இடைவெளி இருக்கும்.

geophagia ; மண் தின்னல் : மண் உண்ணி : களிமண்ணை அல்லது மண்ணைத் தின்னும் பழக்கம்.

geophagism (geophagy) : மண் சோகை : மண்ணைத் தின்பதால் உண்டாகும் சோகை நோய்.

geriatrician : மூப்பியல் மருத்துவர்; முதுமையியல் மருத்துவர்; முதியோர் மருத்துவ வல்லுநர் : மூப்பியல் மருத்துவத்தில் வல்லுநர்.

geriatrics : மூப்பியல் மருத்துவம்; முதுமை மருத்துவம் : மூப்புப் பற்றியும் மூப்புக்குரிய நோய்கள் குறித்தும் ஆராயும் மருத்துவத்துறை.

germ : நுண்மம்; நுண்ணுயிரி : நோய் தோற்றத்தை உருவாக்கும் ஒரே உயிரணுவுடைய நுண்ணுயிரி.

germicide : நுண்மக் கொல்லி; நுண்ணுயிர்க் கொல்லி: நோய் நுண்மத்தை அழிக்கும் மருந்து.

gerontology : மூப்பியல்; முதுமையியல் : மூப்புபற்றியும் மூப்புக்குரிய நோய்கள் குறித்தும் அறிவியல் முறைப்படி ஆராய்தல்.

gigantism . அரக்க உருவம்: பேருருவம் உடல் அளவுக்கு மீறி வளர்ந்திருத்தல்; முக்கியமாக உயரமாக வளர்ந்திருத்தல். உடல் வளர்ச்சிக்கு முக்கியமாக உதவுவதாகக் கருதப்படும் தூம்பற்ற மூளையடிச்சுரப்பியான சுயச்சுரப்

பியின் முன்பகத்தில் ஏற்படும் கழலை காரணமாக இது உண்டாகிறது.

ginger : இஞ்சி: மணமும் சுவையுமுண்டாக்குவதற்காகப் பயன்படுத்தப்படும் இஞ்சிக் கிழங்கு.

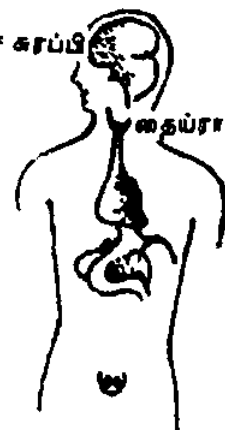gingiva : பல்லெயிறு: ஈறு : பல்லைச் சுற்றியுள்ள தசைத் திசு.

gingivitis : பல்லெயிறு வீக்கம்; ஈறுவீக்கம்; எயிறு அழற்சி : பல்வீக்கத்தினால் உண்டாகும் எரிச்சலினால் ஏற்படும் எயிறு வீக்கம்.

girdle : என்பு வளையம்; இருப்பு : கைகால்களைத் தாங்கும் என்பு வளையம். வரிந்துகட்டுவளையம், இடுப்பு, தோல்படடை வளையம்.

gland : சுரப்பி : உள்ளே அல்லது சுரப்பு நீரைச் சுரந்திடும் சுரப்பி. உடலின் இயக்கத்திற்குத் தேவை

அடிமுனை சுரப்பி



சுரப்பிகள்

யான பொருள்களைச் சுரக்கும் உடலின் பகுதி. வியர்வைச்சுரப்பி, பால் சுரப்பி, நிணநீர்ச்சுரப்பி, சீரணத்திற்கு உதவும் திரவங்களைச் சுரக்கும் சுணையம் போன்றவை இவ்வகையைச் சேர்ந்தவை.

glanders : குதிரைச் சயம், புரவிக் காய்ச்சல் : குதிரை, கோவேறு

கழுதைகள், கழுதைகள் ஆகியவற்றிடமிருந்து மனிதரைத் தொற்றிக் கொள்ளும் சயநோய்.

Glauber's salts : கிளாபர் உப்பு : சோடியம் சல்ஃபேட். ஜெர்மன் வேதியியலறிஞர் ஜே.ஆர். கிளாபர் இதனைக் கண்டுபிடித்தமையால் இது 'கிளாபர் உப்பு' எனப் பெயர் பெற்றது.

glaucoma : கண்விழி விறைப்பு நோய்; விழி யிகையழுத்த நோய்; கண்ணழுத்த நோய். கண்ணில் உள்ள அழுத்தம் காரணமாக உண்டாகும் நோய். இந்நோய் கடுமையானால் கடும வலி ஏற்படும்.

gleno humeral. தோள்பட்டை எலும்புக் கிண்ணம் தொடர்பான தோள்பட்டை மற்றும் முன்கால் மேற்புற எலும்பில் கிண்ணம் போன்ற குழிவான பகுதி தொடர்பான.

glenoid : எலும்புக் கிண்ணம் : எலும்புத் திசுவில் கிண்ணம் போன்ற குழிவு.

Glibenese : கிளைபினேஸ் : கிளிப்பிசைட் என்ற மருந்தின் வாணிகப் பெயர்.

glioblastoma multiforme : மூளைக்கட்டி : கடும உக்கிரத் தன்மையுடைய மூளைக்கட்டி

gliomyoma : நரம்பு தசைக் கழலை : நரம்பு மற்றும் தசைத் திசுவில் உண்டாகும் ஒருவகைக் கட்டி.

glipizide : கிளிப்பிசைட் : நீரிழிவு நோய்க்கு எதிராக வாய்வழி உட்கொள்ளப்படும் மருந்து.

globin : குளோபின் ; இரத்தச் சிவப்பணுவுடன் இணைந்து செந்நிறக் குருதியணுப் பொருளாக மாறும் ஒரு புரதப் பொருள்.

globulin : தசைப் புரதம் : உப்பு நீரில் கரையும் இயலுபுடன் உயிரினத் தசைக்கூறுகளில் காணப்படும் புரதவகை. இதில் நோய்த்தடைப

புக்கான A, D, E, G, M ஆகிய புரதங்கள் அடங்கியுள்ளன.

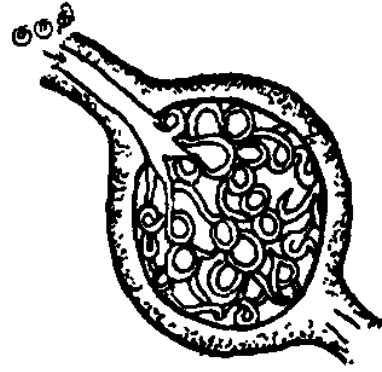
globulinuria ; சிறுநீர்ப் புரதம் : சிறுநீரில் புரதம் கலந்திருத்தல்.

globus hystericus : தொண்டை அடைப்பு : தொண்டையில் தசை முண்டு அடைப்பது போன்ற உணர்வு. இது நரம்புக் கோளாறினால் உண்டாகிறது. இசிவுநோய் கவலை, மனச்சோர்வு நிலைகளில் இது ஏற்படும்.

glomerulitis : தசை இணைக் குச்ச வீக்கம்; திறணைகள் : தசைக்கூறுகளின் இணைக் குச்சத்தில் ஏற்படும் வீக்கம்.

glomerulosclerosis : தசைக் குச்சக் கழலை : சிறுநீரகத்தின் தசைக் கூறுகளின் இணைக் குச்சத்தில் ஏற்படும் கட்டி.

glomerulus : நரம்புத் திரள்,



நரம்புத்திரள்

திறணை; குஞ்சம் : நாடி நரம்புகளின் திரள்முடி.

glossa : நாக்கு.

glossectomy : நாக்கு அறுவை மருத்துவம்; நாவெடுப்பு : நாக்கை வெட்டியெடுத்தல்.

glossitis : நாக்கு அழற்சி. நாவழற்சி : நாக்கு வீக்கம்.

glossoplegia : நாக்குவாதம்-
நாவாதம் : நாக்கு செயலற்றுப்
போதல்.

glottis : குரல்வளை முகப்பு; குரல்
வாய் : குரல் எழுகின்ற தொண்
டையின் பகுதி.

glucagon : குளுக்கோசு :
கணையப் பகுதியின் ஆல்ஃபா
உயிரணுக்களில் உற்பத்தியாகும்
இயக்குநீர் (ஹார்மோன்). இது
கிளைக்கோஜனை குளுக்கோசாக
மாற்றி, உணவு உண்டபோது
இரத்தத்தில் சர்க்கரை அளவுக்கு
மீறிக் குறைந்து விடாமல் தடுக்
கிறது.

Glucophage : குளுக்கோஃபாஜ் :
மெட்ஃபாரமின் என்ற மருந்தின்
வாணிகப் பெயர்.

Glucoplex : குளுக்கோப்பிளக்ஸ் :
அமினோ அமிலங்களின் கரை
சலின் வாணிகப் பெயர். இதனை
ஊசிமூலம் செலுத்தலாம்.

glucose : குளுக்கோஸ்; குருதி
பழச் சர்க்கரை: கொடிமுந்திரி அல்
லது திராட்சைப்பழத்திலிருந்து
தயாரிக்கப்படும் சர்க்கரை. இது
நுரையீரலில் கிளைக்கோஜனாகச்
சேமித்துவைக்கப்படுகிறது.

glue ear : காதுப் பசை : காதின்
மையப்பகுதியில் திரளும் பசை
போன்ற பொருள். இது திரண்டு
செவிப்பறையை விரிவாக்கிக்
கேட்கும் திறனைக் குறைக்கும்

gluten : மாப்புரதம்: பசையம் :
விலங்குகளிலிந்து சுரக்கும் பசைப்
பொருள். இது நீரில் கரையாது.

Glutril : கிளட்ரில் ; கிளிபோனூ
ரைடு என்ற மருந்தின் வாணிகப்
பெயர்.

glycerin(e): கிரீசீப் பாசு:கொழுப்
பிலிருந்து காரம் சேர்ப்பதால்
விளைவிக்கப்பட்டு, மருந்துக்கும்
பூச்சு நெய்க்களிம்புகளுக்கும் வெடி

மருந்துக்கும் பயன்படுத்தப்படும்
நீர்மப் பொருள்.

glycerophosphates, கிளிசரோபாஸ்
:பேட்:உடல்ஊக்க மருந்துக்கலவை
யில் சேர்க்க பசியைத் தூண்டும்.

glyceryl trinitrate : கிளிசரில்
டிரினிட்ரேட் : குருதிநாள விரிவ
கற்சி மருந்து. இது மாத்திரை
களாகக் கிடைக்கிறது. மாத்திரை
யை வாயில்போட்டு உமிழ்நீரில்
கரைத்து உட்கொள்ள வேண்டும்.

glycine : கிளைசின் : இன்றியமை
யாத அமினோ அமிலங்களில்
ஒன்று.

glycinuria : சிறுநீர் கிளைசின் :
சிறுநீரில் கிளைசின் வெளியேறுதல்

glycogen : கிளைக்கோஜன்: இழை
மங்களில் பழச்சீனி போன்ற
பொருளை உண்டாக்கப் பயன்
படும் பொருள்.

glycogenase : கிளைக்கோஜி
னேஸ் : கிளைக்கோஜனை குளுக்
கோசாக மாற்றுவதற்குத் தேவை
யான ஒரு செரிமானப் பொருள்
(என்ஸைம்) நொதி.

glycogenesis : கிளைக்கோஜனாக்
கம் : இரத்தக் குளுக்கோசிலிருந்து
கிளைக்கோஜன் உருவாதல்.

glycogenolysis : கிளைக்கோஜன்
பகுப்பு : கிளைக்கோஜன் பகுபட்
டுக் குளுக்கோசாக மாறுதல்.

glycogenosis : கிளைக்கோஜன்
பெருக்கம்: கிளைக்கோஜன் அளவு
அதிகரிக்கும் வளர்சிதை மாற்றக்
கோளாறு.

glycolysis : கிளைக்கோஜன்
சிதைவு : உடலிலுள்ள சர்க்கரை
நீரின் துணையினால் சிதைந்து
சூறுபடுதல்.

glycopyrrolonium : கிளைக்கோப்
பைரோலோனியம் : செயற்கை நச்
சுக்காரம் போன்ற ஒரு மருந்து.

எனினும், இது நச்சுக்காரம் போன்று இதயத் துடிப்புக் கோளாறு ஏற்படுத்துவதில்லை.

glycosides : கிளைக்கோசைட்ஸ் : காடி, காரங்களின் மூலம் பழ வெல்லம் போன்ற பொருள்களைத் தரும் தாவரப்பொருள் வகை.

glycosuria : சிறுநீர்ச் சர்க்கரை; சிறுநீரில் குருதிச் சர்க்கரை; சர்க்கரை நீரிழிவு ; சிறுநீரில் அதிக அளவில் சர்க்கரை இருத்தல்.

glycyrrhiza : அதிமதுர வேர் : இதிலிருந்து மருந்தாகவும், திண்பண்டமாகவும் பயன்படும் கரு நிறப்பொருள் எடுக்கப்படுகிறது.

glymidine : கிளைமைடின் : நீரிழிவு நோய்க்கு வாய்வழி கொடுக்கப்படும் ஒரு மருந்து.

gnathalgia : தாடைவலி.

gnathoplasty : தாடை பிளாஸ்டிக் மருத்துவம்; தாடை ஒட்டு அறுவை: தாடையில் செய்யப்படும் பிளாஸ்டிக் அறுவை மருத்துவம்.

goblet cells : கிண்ண உயிரணு : கிண்ணம் போன்ற வடிவுடைய ஒரு தனிவகைச் சுரப்பு உயிரணு. இது சளிச்சவ்வில் காணப்படுகிறது. இது குடுவை உயிரணுவாகும்.

Goeckerman regime யானைச் சொறிச் சிகிச்சை. யானைச் சொறி எனப்படும் நமட்டுச் சொறி நோயைக் குணப்படுத்துவதற்கான ஒரு முறை இதில், புற ஊதாக் கதிர் காட்டுவதும், கீல எண்ணெய் பூசுவதும், மாற்றி மாற்றிச் செய்யப்படுகிறது.

goggle-eyed : முட்டைக்கண விழி பிதுங்கி, விழி உருண்டு திரண்டு இருத்தல்.

goitre குரல் வளைச் சுரப்பி வீக்கம்; கழுலை; கண்டமாலை : குரல

வளை தொங்கு சதையாக வீங்கி ஆறாதிருக்கிற கோளாறு.

goitrogens : குரல்வளைச் சுரப்பி வீக்கப் பொருள் : குரல்வளைச் சுரப்பி வீக்கத்தை உண்டாக்கும் பொருள்கள்.

gonad : இருபால் உயிரணு மையம்; ஈனுறுப்பு : ஆண்-பெண் உயிரணு உருவாகும் உறுப்பு.

gonado trophin : இருபால் உயிரணு உறுப்பு இயக்கு நீர் : ஆண்-பெண் இரண்டும் பொதுவான நுண்ம உயிர்மத்தைத் தூண்டுகிற இயக்குநீர் (ஹார்மோன்).

gonalgia -முழங்கால் வலி

Gondafon : கோன்டாஃபோன் : கிளைமிடின் என்ற மருந்தின் வரணிகப் பெயர்.

gonioscopy : கண் கோண அளவிடு; கோளம் காணல்; ஈனுறுப்பு நோக்கல் : கண்ணின் முன்பக்க அறையின் கோணத்தைக் கண்கோணமானி யினால் அளவிடுதல்.

goniotomy : கண்விழி அறுவை மருத்துவம்; கோணத் திறப்பு; ஈனறுவை: கண்விழி விறைப்பு நோயைக் குணப்படுத்தப்படும் அறுவை மருத்துவம்.

gonorrhoea : மேகவெட்டைநோய்; வெட்டை நோய். வயது வந்தவர்களுக்குப் பாலுறவு மூலம் பரவும் நோய். அரிதாகக் குழந்தைகளிடமும் இது தொற்றும்.

goose flesh தோல் சிலிர்ப்பு : தோல் சிலிர்ப்பு நிலை மயிர்க்கால் களுடன் இணைந்துள்ள நுண்ணிய தசைகள் சுருங்குவதால் தோல் சிலிர்ப்பு உண்டாகிறது இது அதிகக் குளிரினாலும், பயத்தினாலும் ஏற்படும்.

gouge: நகவுளி; எலும்பு அகற்றுளி: அறுவை மருத்துவத்தில் எலும்பை அகற்றுவதற்குப் பயன்படுத்தப்படும் உட்குழிவான அலகுடைய உளி.

gout: மூட்டு வீக்கம்: மூட்டுகளிலும், காதுகளிலும், வேறிடங்களிலும் உள்ள குருத்தெலும்புகளில் சோடியம் பைரேட் படிந்து ஏற்படும் ஒருவகை வளர்சிதை மாற்றக் கோளாறு. இதனால், கால் விரல் வீங்கி, கடும் வலி உண்டாகிறது. இப்போது இந்தச் சோடியம் பைரேட்டை வெளியேற்றுவதற்கு மருந்துகள் உள்ளன.

Graefe's knife: கிராஃபிக் கத்தி: கண்ணில் புரையை அகற்றுவதற்குப் பயன்படுத்தப்படும் குறுகிய நுண்ணிய கத்தி.

graft: ஒட்டு முறை பதியம்; ஒட்டு: அறுவைச சிகிச்சையில் திசுவை அலலது உறுப்பினை இடம் மாற்றிப் பொருத்துதல்.

gramicidin: கிராமிசிடின்: உயிர் எதிர்ப்புத் தன்மை வாய்ந்த ஒரு கலவை மருந்து. இது டைரோதரி சினிலிருந்து எடுக்கப்படுகிறது. மிகவும் நச்சுத் தன்மை வாய்ந்தது. ஆனால் வெப்ப மண்டலத்தில் பயன்படுத்தத்தக்கது.

Gram's stain: கிராம் சாயம்: நுண்ணுயிரிகளை வேறுபடுத்திக் காண்பதற்கான பாக்டீரியாவியல சாயம். கிராம் உருவாக்கியது.

grand mal: பெருங்காக்காய். வலிப்பு, பெருவலிப்பு; காலகை வலிப்பு.

granny bashing. முதியோர் காயம் முதியோரைக் கவனிக்கும் பொறுப்புடையவர்கள் அவர்களுக்கு விளைவிக்கும் காயங்கள்.

granulation: புண்முளை; வளர்வு: புண் முதலியவற்றில் குணமாவ

தற்கு வளரும் மணல்போல் முளைகளுடன் தோன்றும் திசு.

granuloma: திசுக்கட்டி; குருணைக்கட்டி; வளர்மைக்கட்டி: ஆறிவரும் புணமீதான திசுக்களினால் உண்டாகும் ஒருவகைக்கட்டி.

gravel: கல்லடைப்பு: சிறுநீர்பையில் மணிக்கற்கள் (பரல்கள்) கட்டுதல்.

gravid: கருவுற்ற; சூல் கொண்ட; குலுற்ற: சூலகொண்ட.

gravity: ஈர்ப்பாற்றல்; ஈர்த்தல்; ஈர்ப்பு: பொருள்களிடையிலான இயல் ஈர்ப்பு வலிமைத்தரம்.

greenstick fracture: எலும்பு முறிவு: குழந்தைகள் வகையில் ஒரு புற எலும்பு வளைந்திருக்க மறுபுறமும் புறமுறிந்திருக்கும்.



எலும்பு முறிவு

gregarianism: கூடிவாழும் தன்மை: இணைந்து வாழும் இயல்பு; மந்தை மனப்பான்மை.

gregarious: மந்தை மனப்பான்மை: மந்தை மனப்பான்மையுடைய; கூடிவாழும் தன்மையுடைய;

இணைந்து வாழ விரும்புகிற.

grinder's asthma: உலோகத் தூசு ஈளை நோய்: உலோகத் தூசியைச் சுவாசிப்பதால் உண்டாகும் நோய்.

gripe: கடும் வயிற்று வலி; வயிற்றளைவு: கடுமையான வயிற்று நோவு; குடற்சுருக்குவலி.

Gripe-water: குடல்வலி மருந்து.

griseofulvin: கிரைசியோஃபுலின்: படர்தாமரை நோய்க்குப் பயன்படும் மருந்து. இது வாய்வழி உட்கொள்ளப்படுகிறது

grocer's itch : கர்ப்பாள் நோய் : சர்க்கரையை அல்லது மாவைக் கையாள்வதால் மளிகைக் கடைக் காரருக்கு உண்டாகும் கர்ப்பாள் நோய்.

groin : அரை/இடுப்பு; கவட்டை : வயிறும் தொடையும் சேருமிடம்.

growing pains : இளம்பிள்ளை நரம்பு நோவு; வளர்ச்சி வலி ; இளமையில் உறுப்புகளில் உண்டாகும் வலி. இது வாத வலியிலிருந்து வேறுபட்டது.

guanethidine: குவானித்தைடின் : தாழ்ந்த குருதியழுத்தத்தை தடுக்கக்கூடிய ஒரு மருந்து.

Guanimycin : குவானிமைசின் : வயிற்றுப் போக்கினைத் தடுக்கக் கூடிய ஒரு மருந்தின் வாணிகப் பெயர்.

guanoxan : குவானோக்சான் : தாழ்ந்த குருதியழுத்தத்தை தடுக்கக்கூடிய மருந்தின் வாணிகப் பெயர்.

guanazolo : புற்று ஒழிப்பு மருந்து : புற்று நோயில் புற்றுப்பகுதிகளை ஊட்டமறுத்து ஒழிகும் முயற்சிக்குத் தேர்வு முறையான மருந்தாக உதவும் பஸ்கட்டுச் சேர்மப் பொருள்.

Guarem : குவாரெம் : குவார் என்ற பானத்தின் வாணிகப் பெயர்.

guillotine : உள்நாக்கு வெட்டுக் கத்தி : உள்நாக்கு முதலியவற்றை வெட்டியெடுப்பதற்கான அறுவை மருத்துவக் கருவி.

Guinea worm: நரம்புச்சிவந்திப்புழு.

gumboil : பல்லீற்றுக்கட்டி; ஈறு கட்டி : பல் ஈறுகளில் உண்டாகும் சிறுகட்டி; இதனால் கட்டும் வலி உண்டாகும்.

gumma:மேகநோய்கட்டி;மேகப்புண் கிரந்திநோயின்நாள்பட்டவிளைவு உறுப்புகளில் உண்டாகும் பிசின் போன்ற செறிவுள்ள புடைப்பு.

gums : எயிறு : பல் நிற்கும் தசை; ஈறு.

gut : குடல் நாளம் : உணவு செரிமான அடிக்குழாய்; குடற்கூறு.

gynaecology: மகளிர் மருத்துவம்; பெண்ணோயியல்: பெண்பாலுறுப்பியல் : பெண்களின் இனப் பெருக்க மண்டல நோய்களைப் பற்றிய ஆய்வியல்.

gynoecomastia : ஆண்முலைப் பெருக்கம்; மார்திறள்; பாலசரப்பி விரிவாகம் : ஆண்களின் பாலூட்டும் சுரப்பி விரிவடைதல்.

Gypsona: ஜிப்சோனா : விரைவில் ஒட்டிக் கொள்ளக்கூடிய பாரிஸ் சாந்து ஒட்டுப் பசை மாவின வாணிகப் பெயர்.

gypsum : களிக்கல் (ஜிப்சம்) : மருத்துவத்தில் பயன்படுத்தப்படும் கட்டுக்காரைக்குரிய மூலக் கணிப்பொருள்.

gyrectomy : மூளை மடிப்பு அறுவை மருத்துவம்: மூளையின் மடிப்புச் சுருளை அகற்றுவதற்கான அறுவைச் சிகிச்சை.

gyrus : மூளைமடிப்புச் சுருள்; மடிமேடு; மூளை மடிப்பு : மூளையின் மடிப்புச் சுருள்பகுதி.

H

habilitation : தற்சார்பு வளர்ச்சி : ஒரு குழந்தை உடல அளவிலும், உளவியல் அளவிலும் உயர்ந்த அளவு தற்சார்பினைப் பெறுவதற்குப் படிப்படியாக வளர்ச்சியடைவதற்கான வழிமுறை.

habit : மனப்பாங்கு; பழக்கம். ஒரு குறிப்பிட்ட சூழ்நிலையில் அல்லது தூண்டுதலின்போது நடந்து கொள்ளும் பழக்கம் அல்லது உடற்பாங்கு. இது வளரும் வகை அல்லது முறையினால உருவாகிறது.

habitude : உடற்பாங்கு பழக்கம், போக்கு; மனப்பாங்கு.

habitual abortion . வாடிக்கைக் கருக்கலைப்பு; வழக்கக் கருச்சிதைவு : வாடிக்கையாகக் கருச்சிதைவு செய்தல்.

habituation : பழக்கப்படுத்துதல் வழக்கப்படுத்தல்; வழக்கமாதல் : ஒரு வகை நடத்தை முறையைப் பழக்கமாக வளர்த்துக்கொள்ளுதல். பொதுவாக, இது எதிர்மறைப் பழக்கத்தையே குறிக்கும். எடுத்துக்காட்டாக, தூக்கமாதிரை அருந்தி உறக்கங்கொள்ளுதல், போதை மருந்துப் பழக்கம் போன்றவற்றைக் கூறலாம்.

haem . குருதிச் சிவப்பு : குருதிச் சிவப்புப் பொருளில் பிசி த ம சேர்ந்த வண்ணப்பொருள்.

haemangioma : குருதிக் குழாய்க் கோளாறு : குருதிக்குழாய்கள தவ

றாகவளர்ச்சியடைதல். இது உடலின எந்தப் பகுதியிலும் ஏற்படலாம். தோலில் இது செம்புள்ளியாகத் தென்படும்.

haemarthrosis : மூட்டுக் குருதி; மூட்டில் குருதிக்கசிவு; குருதி மூட்டு; மூட்டுகளின் குழியில் இரத்தம் சேர்ந்திருத்தல்.

haematemesis : இரத்த வாந்தி : அண்மையில் உண்டான உணவு இரத்த வாந்தியாக வெளிவந்தால் அந்த இரத்தம் ஒளிச்சிவப்பாக இருக்கும். இலலையெனில் இரைப்பை நீரின வினை காரணமாகக் காப்பித்தூள் போன்று கருஞ்சிவப்பு நிறமாக இருக்கும்.

haematic : குருதிவினை மருந்து.

haematin : இரும்புச்சத்து : உலர்ந்த குருதியிலிருந்து கிடைக்கும் பழுப்புநிற இரும்புச்சத்துப் பொருள்.

haematinic . சிவப்பணு உற்பத்திப் பொருள்: இரத்தச் சிவப்பணுகளும், அதன் அமைப்பாளர்களும் உற்பத்தியாவதற்குத் தேவையான பொருள்.

haematocoele : குருதிக் குழிவு : இரத்தக்குழி; இரத்த வண்டம்.

haematocolpos: யோனிக்குழாய்க் குருதி : பெண்ணில கருப்பைக் குழாயில் (யோனிக் குழாய்) குருதி சேர்ந்திருத்தல்.

haematogenous : குருதி உருவாதல்.

haematology : குருதியியல் : குருதி உருவாதல். அதன் அமைப்பான்கள், அதன் பணி, குருதி நோய்கள் ஆகியவை பற்றி ஆராயும் அறிவியல்

haematoma : குருதிக்கட்டி ; இரத்தம் சேர்ந்து உண்டாகும் வீக்கம்.

haematometra: கருப்பைக் குருதி: கருப்பையில் குருதி திரண்டிருத்தல். இதனை 'மாதவிடாய் திரவம்' என்றும் கூறுவர்.

haematopoiesis : யோனிக் குழாய்க் குருதி; குருதி உற்பத்தி; குருதியாக்கம்.

haematosalpinx : கருக்குழாய்க் குருதி, குருதி அண்டக் குழல் : மனிதக் கரு உறுப்பிலிருந்து கரு வெளியேறும் குழாயில் உள்ள இரத்தம்.

haematozoa : குருதி ஒட்டுணுனி: இரத்தத்திலுள்ள ஒட்டுணுணிகள்.

haematuria : சிறுநீர்க் குருதி, குருதிச் சிறுநீர் : சிறுநீரில் இரத்தம் இருத்தல்.

haemochromatosis : திக அயப் பெருக்கம் : இருமபு வளர்சிதை மாற்றத்தில் பிறவியிலேயே ஏற்படும் கோளாறு. இதனால் திகக் களில் இரும்புச்சத்து அதிகரிக்கிறது. இதன் காரணமாகத் தோல் பழுப்பு நிறமாகிறது. ஈரலறிப்பும் உண்டாகிறது.

haemoconcentration குருதி அடர்வு; சிவப்பணுப் பெருக்கம்; குருதிச் செறிவு : இரத்தத்திலுள்ள நீர் அளவைவிட இரத்தச் சிவப்பணுக்கள் அதிகமாக இருத்தல்.

haemocytometer : குருதியணு அளவைமானி : இரத்தத்திலுள்ள குருதியணுக்களின் எண்ணிக்கையை அளவிடுவதற்கான கருவி.

haemodynamics : குருதியோட்ட இயக்கம் : உடலில் இரத்தவோட்டம் நடைபெறும் இயக்கங்கள்.

haemoglobin: குருதிச் சிவப்பணு நிறமி; குருதி நிறமி; செந்நிறக் குருதியணுவின் வண்ணப் பொருள். இது இரும்புச் சத்தினாலானது. இதில் மறிநிலை ஆக்சிஜனும் உள்ளது.

haemoglobinaemia : குருதி நிணநீர் சிவப்பணு நிறமி : குருதி நிணநீரில் குருதி சிவப்பணு நிறமிகள் இருத்தல்.

haemoglobinometer : குருதிச் சிவப்பணு நிறமி மானி : இரத்தத்திலுள்ள குருதிச் சிவப்பணு நிறமியை அளவிடுவதற்கான கருவி.

haemoglobinopathy : குருதிச் சிவப்பணு நிறமிக் கோளாறு : குருதிச் சிவப்பணு நிறமி இயல்பு மீறியதாக இருத்தல்.

haemoglobinuria : சிறுநீர்ச் சிவப்பணு நிறமி: சிறுநீரில் குருதிச் சிவப்பணு நிறமி இருத்தல்.

haemolysin : ஹீமோலைசின். குருதிச் சாறு இளக்கி: குருதி முறி : இரத்தத்திலுள்ள சிவப்பணுக்களைச் சிதைவுறச் செய்யும் மருந்து. மருந்து அல்லது நொதி.

haemolysis : குருதிச் சிவப்பணுச் சிதைவு; குருதிச் சிவப்பணு அழிப்பு; குருதிக் குலைவு : இரத்தத்திலுள்ள சிவப்பணுக்கள் சிதைந்து அதிலுள்ள குருதிச் சிவப்பணு நிறமிகள் வெளிப்படுதல்.

haemolytic disease of the new born . குழந்தை குருதிச் சோகை: குழந்தையின் இரத்தத்திலும், காயின் இரத்தத்திலுமுள்ள உறைமக் கூறு மாறுபடுவதால், பிறந்த குழந்தைக்கு ஏற்படும் குருதிக்கோளாறு. இதனால், குழந்தையின் சிவப்

பணுக்கள் அழிந்து விடுகின்றன; இரத்த சோகை உண்டாகிறது; மஞ்சள் காமாலை நோயும் ஏற்படும்.

haemopericardium: குலையுறைக் குருதி; இதயச் சுற்றுப்பை குருதி; இதய உறை குருதி: குலையுறையில் குருதி சேர்ந்திருத்தல்.

haemoperitoneum: வபைக் குருதி; குருதி உதரப்பை: வயிற்றின உட்பகுதியைச் சூழ்ந்துள்ள நீரடங்கிய இரட்டைச் சவ்வுப்பையில் (வபை) இரத்தம் சேர்ந்திருத்தல்.

haemophilias: குருதிப் பெருக்கு; குருதி உறையாக் கேடு: சிறுகாயத்திலிருந்தும் குருதிப் பெருக்கம் ஏற்படும் பரம்பரை நோய்.

haemophthalmia: கண் விழிக் குருதிக்க கசிவு: கண் விழியில் இரத்தம் கசிதல்.

haemopneumothorax: நுரையீரல் உள்வரிச் சவ்வுக் குழிக் குருதி; குருதி வளி மார்பு: உள்வரிச் சவ்வுக் குழாயில் இரத்தமும், காற்றும் சேர்ந்திருத்தல்.

haemopoiesis: குருதி உருவாதல்; குருதியாக்கம்.

haemoptysis: இரத்த வாந்தி; இரத்த இருமல.

haemorrhage: குருதிப் போக்கு; குருதி ஒழுக்கு: குருதிக் குழாய்களிலிருந்து இரத்தம் நிற்காமல் வெளிப்படுதல்.

haemorrhagic disease of the new born: குழந்தை குருதிப் போக்கு நோய்: பிறந்த குழந்தைகளுக்கு இரப்பையிலும், குடலிலும் ஏற்படும் இரத்தப் போக்கு நோய்.

haemorrhagic fever: குருதிப் போக்குக் காய்ச்சல்: கொசுவி

னால் பரவும் குருதிப் போக்குக் காய்ச்சல்.

haemorrhoidal: மூல நோய் சார்ந்த: குதவாய்ப் பகுதியில் உண்டாகும் மூல நோய்

haemorrhoidectomy: மூலநோய் அறுவை மருத்துவம்; மூல நீக்கம்: மூலத்தை அறுவைச் சிகிச்சைமூலம் அகற்றுதல்.

haemorrhoids: மூலநோய்; மூலம்: குதவாய்ப் பகுதியிலுள்ள நாளங்களில் உண்டாகும் நாளப்புடைப்பு.

haemosiderosis: திசு அயல்படிவு: திசுக்களில் அயச்சத்து படிதல்.

haemospermia: குருதி விந்துக் கசிவு: விந்துடன் கலந்து இரத்தம் வெளியேறுதல்.

haemostasis: குருதித் தடை; குருதிக் கழிவுத் தடை: குருதி நாளத்திற்குள்ளேயே குருதிதேங்கியிருத்தல்.

haemostat: குருதிப் போக்குத் தடைக் கருவி: குருதிப் போக்கினை நிறுத்தும் கருவி.

haemothorax: மார்புவரிக் குருதி, குருதி மார்பறை: நுரையீரலுறைக் குருதிமை: மார்பு உள்வரிச் சவ்வுக் குழியில் இரத்தம் சேர்ந்திருத்தல்.

hair: மயிர் (முடி): மனிதரின் உள்ளங்கை, உள்ளங்கால், உதடுகள், ஆண்குறி ஆகிய உறுப்புகள் நீங்கலாக தோலின எல்லாப் பகுதிகளிலும் வளர்ந்திருக்கும் மயிரிழைகள்

haldol: ஹால்டோல்: ஹால்பெரிடோல என்ற மருந்தின் வாணிகப் பெயர்.

halibut liver oil: தட்டை மீன் எண்ணெய்: பெரிய தட்டை மீனின்

நுரையீரலிலிருந்து எடுக்கப்படும் எண்ணெய். இதில் வைட்டமின் A வைட்டமின் D நிறைந்துள்ளன. 'காட்' என்னும் மீனின் நுரையீரலிலிருந்து எடுக்கப்படும் எண்ணெயைவிட இதைக் குறைந்த அளவில் பயன்படுத்தினால் போதும்.

halitosis : ஊத்தை நாற்றம்; நாறும் மூச்சு; மூச்சு நாற்றம் : மூச்சு விடும்போது கெட்டநாற்றம் ஏற்படுதல்.

hallucination : மாயக் காட்சி (மருட்சி); மாயத் தோற்றம்; இல் பொருள் தோற்றம்; பிரமை; மாயமை; உண்மையான புலன் தூண்டதல் எதுவுமின்றி ஏற்படும் பொய்யான தோற்றம். இது முரண் மூளை நோய் உட்பட உளவியல் கோளாறுகளின்போது ஏற்படும்.

hallucinosis : மாயத் தோற்றப் பித்து நிலை; இல்பொருள் தோற்ற நோயாளி : நோயாளிக்கு மாயத் தோற்றங்கள் உண்டாகும் ஒரு பைத்திய நிலை. இதில் பெரும்பாலும், மாய ஒலிகளும், பொய்க் காட்சிகளும் உண்டாகும்.

hallux : குளம்பு விரல்; காற் பெரு விரல் : கால் விரல்கள் பெரிதாகக் குளம்புபோல் இருத்தல். இந்த விரல்கள் மற்றப் பாதத்தை நோக்கி இருக்கும்.

halo : முழந்தாமெலும்பு : வட்ட இருப்பெலும்புத் தசைச் சுரிப்பைச் சுற்றியிருக்கும் முழந்தாமெலும்பு.

halogen: உப்பீனி (ஹேலோஜன்): புரோமின், குளோரின், ஃபுளோரின், அயோடின் போன்ற அலோகத் தனிமங்களில் ஒன்று.

halo peridol: ஹாலோ பெரிடால்: முரண் மூளைநோய் போன்ற உளவியல் கோளாறுகளைக் குணப்படுத்துவதற்கான ஒரு வகை மருந்து. இதனை வாய்வழி உட்

கொள்ளலாம். தேவைப்பட்டால் ஊசி மூலமும் செலுத்தலாம்.

halothane : ஹாலேத்தேன் : சுவாச மயக்க மருந்தாகப் பயன்படுத்தப்படும், தெளிவான நிற மறற திரவம், இது தீப்பிடிக்காதது; இதமான மணமுடையது; எரிச்சலூட்டாதது.

hammer toe: கால்விரல் கோணல்;



கால் விரல் கோணல்

சுத்தி விரல் : கால்விரல்களில் ஒன்று நிலையாக மேல் நோக்கி வளைந்து மடிந்திருக்கும் அங்கக் கோணல்.

hand : கை : மனிதருக்கு இருப்புக்கு மேலுள்ள உறுப்பு.

நாற்கால் விலங்குகளுக்கு முன்னங்கால்.

handicapped: ஊனமுற்றவர்; முடமானவர் : இயல்பாக இயங்க முடியாதபடி உறுப்புக் குறைபாடுள்ளவர்.

hangnail : நகத்தோல் : நகமடிப்பிலிருந்து ஒரு பகுதி விடுபட்டிருக்கும் குறுகிய தோல் பட்டை.

harelip : பிளவு உதடு (ஒறுவாய்):



பிளவு உதடு

பிளவு இதழ் : முயலுக்கு இருப்பதைப்போன்று பிளவுபட்ட மேல் உதடு. இது பிறவியிலேயே ஏற்படுவது.

Hartmann's solution: ஹார்ட்மன் கரைசல் : சோடியம் லாக்டேட், குளோரைட், பொட்டாசியம் குளோரைட், நியோமை

சின் ஆகியவை அடங்கிய ஒருவகை மின்பகுப்புக் கரைசல்.

Hashimoto's disease : ஹாஷிமோட்டோ நோய்: நடுத்தர வயதுப் பெண்களுக்குக் கேடயச் சுரப்பி (தேராய்டு) விரிவடைவதால் உண்டாகும் நோய்.

haustration: ஊனீர் சுரப்பு: பெருங் குடலில் உள்ளது போன்று ஊனீர் சுரத்தல்.

hay fever : தூசுக் காய்ச்சல்; தும்மல் காய்ச்சல்; மறி நீர்க்கோள் : தூசியினால் ஏற்படும் வேனிற் காலச் சளிக்காய்ச்சல்.

Haygarth's nodes: மூட்டுவீக்கம்: விரல் மூட்டுகளில் ஏற்படும் வீக்கம். மூட்டு வலியுடைய நோயாளிகளுக்கு இது உண்டாகும்.

heaf test: காசநோய்ச் சோதனை: ஒரு தனிவகைத் துப்பாக்கி மூலம் மேந்தோலில் பல துளைகள் இட்டு நடத்தப்படும் காசநோய்ப் பரிசோதனை. துளையிட்டதால் வீக்கம் ஏற்படுமானால், காசநோய் உள்ளது என்று அறியலாம்.

healing: குணப்படுத்துதல்; ஆறல்: நோயாளியை மீண்டும் நலம் பெறச் செய்தல். நோயாளியை இயற்கை முறையில் குணப்படுத்துதல் அல்லது திசுக்களைச் சீர்படுத்துதல்.

heal-all : சஞ்சீவி : அனைத்து நோய்களையும் குணப்படுத்தும் மருந்தி.

health : உடல்நலம்; நலவாழ்வு : உடல், உள்ளம் சமூகம் அனைத்தும் முழுமையான நலத்துடன் இருப்பதே ஆரோக்கியமான உடல்நலம் என்று உலகச் சுகாதார அமைவனம் கூறியுள்ளது. நோய் அல்லது ஊனம் எதுவும் இல்லா திருப்பது மட்டும் உடல்நலம் ஆகாது. சமூக நிலையிலும், பொருளாதாரத்திலும் சுறுசுறுப்பாக

பாச இயங்கும் திறனுடன் இருப்பதே ஆரோக்கியமான வாழ்வு ஆகும்.

heart : இதயம் : உடலில் குருதி ஓட்டத்தை ஊக்குவிக்கும் உறுப்பு. இது மார்பெலும்புக்குப் பின்புறம் இரு நுரையீரல்களுக்குமிடையில் சாய்வாக அமைந்துள்ளது.

heart-lung machine : இதயம் நுரையீரல் எந்திரம்; இதய நுரையீரல் பொறி : ஆக்சிஜனேற்றிய ஒரு குடும்பி நாளத்திலிருந்து இரத்தத்தை வெளியேற்றி மீண்டும் அதில் குருதியைச் செலுத்துவதற்கான ஓர் எந்திரம்.

heat exhaustion : வெப்ப மயக்கம்; வெப்பச் சோர்வு : கடும் வெப்பம் காரணமாகச் சோர்வு ஏற்பட்டு உண்டாகும் மயக்கம். அளவுக்கு மீறி வியர்வை சுரந்து உடலிலுள்ள திரவமும், உப்பும் இழக்கப்படுவதால் இது உண்டாகிறது.

heat stroke : வெப்பத் தாக்குதல்; வெப்பத் தாக்கம்; வெப்ப வாதம்: வெப்ப மயக்கத்தின் இறுதி நிலை. உடல் வெப்பத்தை இழக்க இயலா திருக்கும்போது இத்தாக்குதல் ஏற்பட்டு, மரணமும் உண்டாகலாம்.

hebenhrenia : உளச் சிதைவு : முரணமுளை நோயின் ஒருவகை. இதனால் பொதுவாக ஆளுமை சிதைவுறுகிறது. இது திடீரெனத் தோன்றும். பெரும்பாலும் குமரப் பருவத்தினரை இது தாக்குகிறது.

hedonism : இன்ப நாட்டம்: இன்ப வியல் கோட்பாடு : அளவுக்குமீறிய இன்ப நாட்டம் கொண்டிருத்தல். இந்நாட்டம் காரணமாக ஒருவர் வெறுக்கத்தக்க நடவடிக்கைகளில் ஈடுபடுகிறார்.

Hegar's sign : கருப்பைக் கழுத்து மென்மை : கருவுற்ற தொடக்க நிலையில், கருப்பையின் கழுத்துப்

பகுதி பெரிதும் மென்மையாக இருத்தல்.

heimlich's manoeuvre : குரல் வளைத் தடை நீக்கம் : குரல்வளை முகப்பினை அடைக்கின்ற, அயல் பொருளை (உ-ம் : உணவு) வெளிக்கொணர்வதற்கு மேற்கொள்ளப்படும் முதலுதவி நடவடிக்கை. ஹிம்லிக் முறை.

helium : ஹீலியம் (பரிதியம்) : கதிரவன் மண்டலத்தில் இருப்பதாகக் கருதப்பட்ட ஒரு வாயுத் தனிமம். இது 1868இல் கண்டுபிடிக்கப்பட்டது. சிலசமயம் ஈளை நோயாளிகளுக்கு மருத்துவம் அளிக்க ஆக்சிஜனுடன் இதனைக் கலந்து கொடுக்கப்படுகிறது.

Heller's operation: ஹெல்லர் அறுவை மருத்துவம் : உணவுக்குழாய்க்கும் இரைப்பைக்குமிடையிலான சந்திப்பிலுள்ள தசைப்படலத்தைப் பிளவு செய்கல். விழுங்குவது சிரமமாக இருக்கும்போது இவ்வாறு செய்யப்படுகிறது.

helminthagogue : குடற்புழு மருந்து : குடற்புழுவை வெளிக்கொண்டுவரும் மருந்து.

helminthiasis : புழுநோய் : குடற்புழுவினால் உண்டாகும் நோய். புழுவின் உடல் ஆக்கிரமிப்பு.

helminthology : குடற்புழுவியல் : ஒட்டுண்ணிக் குடற்புழுக்கள் பற்றிய ஆய்வியல்.

hemeralopia : ஒளிக்கூச்சம்; பகற் குருட்டுத்தன்மை : பிரகாசமான ஒளியில் பார்வை மங்குதல். இது இரவுக் குருட்டிலிருந்து வேறுபட்டது.

hemianopia : அரைக்குருடு; பாதிப் பார்வை : அரைப் பார்வை; மங்கல்

hemiatrophy : ஒருபக்கத் தேய்வு; பகுதி உறுப்பு நலிவு; பக்கத் தேய்வு :

முகத்தின் ஒருபாதி நலிந்து தேய்வுறுதல். இது ஒரு பிறவிக்கோளாறு.

hemichorea : ஒருபக்க வலிப்பு : காக்கா வலிப்பு நோயின் ஒரு வகை இதில் உடலின் ஒரு பகுதி மட்டுமே வலிப்புக்குள்ளாகும்.

hemicrania : ஒருபுறத் தலைவலி; ஒற்றைத் தலைவலி; ஒருபக்கத் தலைவலி : ஒற்றைத் தலைவலி போன்ற ஒருபக்கத் தலைவலி.

hemidiaphoresis : ஒரு பக்க வியர்வை : உடலின் ஒரு பக்கத்தில் மட்டும் வியர்த்துக் கொட்டுதல்.

hemiglossectomy : பாதி நாக்கு அறுவை : நாக்கின் பாதிப் பகுதியை அகற்றிவிடுதல்.

Heminevrin : ஹெமிநெவ்ரின் : குளோர்மெத்தியாசெல் என்ற மருந்தின் வாணிகப்பெயர்.

hemiparesis : ஒருபுறவாதம்; பாதி உடல் தளர்வு; பாதி முகத்தளர்வு : முகத்தின் அல்லது உடலின் ஒரு பக்கத்தில் இலேசான வாதம் உண்டாதல்.

hemiplegia : ஒரு பக்கவாத நோய்; பக்கவாதம் : ஒருபுறமாகச் செயலற்ற தன்மையுட்பும் வாதநோய்.

hemispherectomy : மூளைப் பகுதி நீக்கம் : காக்காய் வலிப்புச் சிகிச்சையின்போது, மூளையின் இருபெரும் பிரிவுகளில் ஒன்றை அறுவை மருத்துவமமூலம் அகற்றுதல். இது பகுதியாகவோ முழுமையாகவோ இருக்கலாம்.

Henoch schonlein purpura : தோற்படைக் குருதிக்கசிவு : தோலினமேல் காணப்படும் கருஞ்சிவப்புப் புள்ளிகள் கொண்ட படையிலிருந்து குருதி கசிதல். குறிப்பாக, முழங்கால தண்டுகளிலும், பிட்டங்களிலும் இவ்வாறு இரத்தம் கசியும் இந்நோய்

பெரும்பாலும் குழந்தைகளைப் பாதிக்கிறது.

heparin : ஈரல் அமிலம் : ஈரல் மற்றும் நுரையீரல் திசுக்களில் உள்ள ஓர் அமிலம். இதனை நரம்புவழியாகச் செலுத்தினால், குருதிக் கட்டுத் தடுக்கப்படுகிறது, குருதியுறைவு நோய்களைக் குணப்படுத்தப் பெருமளவில் பயன்படுத்தப்படுகிறது.

hepatectomy : ஈரல் அறுவை மருத்துவம்; ஈரல்பகுதி நீக்கம்; ஈரல் எடுப்பு : ஈரலை அல்லது ஈரலின் ஒரு பகுதியைத் துண்டித்து எடுத்தல்.

hepatic : கல்லீரல் மருந்து : கல்லீரலுக்கு நன்மை செய்யும் ஒரு வகை மருந்து.

hepatico choledochostomy : கல்லீரல் - பித்தநீர்நாள இணைப்பு; ஈரலில் பித்தக் குழல் வாயமைப்பு : கல்லீரல் மற்றும் பொதுவான பித்தநீர் நாளங்கள் துண்டுபட்டிருந்தால் அவற்றை முனைக்கு முனை இணைத்தல்.

hepatitis : கல்லீரல் அழற்சி : நச்சுப் பொருள்கள் காரணமாக கல்லீரலில் ஏற்படும் வீக்கம். இதன்காரணமாக, காய்ச்சலும், இரைப்பை-குடல் கோளாறுகளும், தோல் அரிப்பும் ஏற்படும்.

hepatization : கல்லீரல் இறுக்கம் : நுரையீரல் போன்ற பகுதிகளில் கல்லீரல் போன்ற பொருளாக இறுகிவிடும் நோய்.

hepatocirrhosis : ஈரலரிப்பு; கடின ஈரல் : ஈரல் உறுப்பின் இழைமம் இற்று இணைமங்கள் மட்டுமீறி வளர்ச்சியடையும் கோளாறு.

hepatomegaly : ஈரல் விரிவு, ஈரல் பெருக்கம்; பேரீரல்; ஈரல் வீக்கம் : ஈரல சரிவடைதல்

hepatotoxic : ஈரல் நச்சு : ஈரல் உயிரணுக்களுக்குத் தீங்கு விளைவிக்கும் நச்சுப்பொருள்.

hereditary : மரபுப் பண்பு, பாரம்பரிய.

heredity : மரபுவழி; பாரம்பரியம்.

hermaphrodite : இருபால் உயிரினம்; இருபாலினவுடலி : பெண்கூறும் ஆண்கூறும் ஒருங்கேயுடைய உயிரினம்.

hernia : விரிசல; குடலிறக்கம்; குடல் பிதுக்கம்: ஓர் உறுப்பு அல்லது ஓர் உறுப்பின் ஒரு பகுதிச் சுவர்ப் பகுதி விரிசல் வழி நீட்டிக் கொண்டிருத்தல். குடலின் ஒரு பகுதி, உடலினமுன்புறமுள்ள தசை சுவரின் வலுக்குறைந்த பகுதி வழியாக வெளித் தள எப்படுதல்.

hernioplasty : குடலிறக்க அறுவை மருத்துவம்; பிதுக்க ஒட்டறுவை மருத்துவம்; குடலிறக்க திருத்தமைப்பு : குடலிறக்கத்தை அகற்றுவதற்கான அறுவைச் சிகிச்சை.

herniorrhaphy : குடலிறக்க வலு ஓட்டம்; பிதுக்கத் தைப்பு : குடலிறக்க நோயில், நலிவாகவுள்ள பகுதியை நோயாளியின் சொந்தத் திசுக்களைக் கொண்டு வலுப்படுத்துவதற்குச் செய்யப்படும் அறுவை மருத்துவம்.

herniotome : குடலிறக்க அறுவைக் கத்தி; பிதுக்க வெட்டி : குடலிறக்க அறுவை மருத்துவங்களால் பயன்படுத்தப்படும் ஒரு தனிவகைக் கத்தி.

herniotomy : குடலிறக்க உட்பை அகற்றல்; பிதுக்க நீக்கம் : குடலிறக்க உட்பையினை அகற்றிவிட்டு அதன் உள்ளடக்கப் பொருள்களை இயல்புநிலைக்கு மீண்டும் கொண்டுவருவதற்கான அறுவை மருத்துவம்.

heroin(hern): தீவிரமருந்து: மயக்க மருந்திலிருந்து உண்டாகக்கப்படும் ஒருவகை மருந்து மருந்தடிமைப் பழக்கத்தை உண்டாக்கக்கூடியது. சட்டத்தில் தடைசெய்யப்பட்டது.

herpangina : அண்ணக்கொப்புளம்; அக்கி நெறிப்பு : முதுகெலும்புடையவற்றின் மேல்வாயின் (அண்ணம்) பின்புறத்திலுள்ள மிக நுண்ணிய கொப்புளங்கள் மற்றும் புண்கள்.

herpes: தேமல்; படர்ந்தாமரைதோலில் ஏறப்படும் ஒருவகை வைரஸ் நோய். இது ஒரு தொற்றுநோய்; பாலுறவு காரணமாகப் பெண்களுக்கு யோனிக் குழாய், பெண்குறி இதழ்கள் ஆகியவற்றில் உண்டாகும். ஆண்களுக்கு ஆண்குறியிலும் ஏற்படும். இது இருவகைப்படும். ஒன்று சாதாரணம். மற்றொன்று, சின்னம்மைக் கிருமியால் ஏற்படுவது.

hesperidin: எலுமிச்சைப் பொருள்: பெரும்பாலான எலுமிச்சை வகைகளில் உள்ள பழக்கம் போன்ற பொருள். இது எலுமிச்சைச்சாறு போன்று செயற்படக்கூடியது.

heterophile : பலவேறு வினைப் பொருள் : இன்னொரு இனத்திற்கு எதிராகச் செயற்படக்கூடிய ஓர் இனத்தின் பொருள். எடுத்துக்காட்டாக, மனிதரின் காப்புமூலம் ஆட்டின் இரத்த சிவப்பணுக்களுக்கு எதிராக வேலை செய்கிறது.

heterosexual : வேற்றுப்பால் கவர்ச்சி; வேற்றுப்பால் புணர்; இயற்கைப் பாலிணைவுடையவர்: இயற்கையான பால் இணைவுடையவர்கள். எடுத்துக்காட்டாக, ஓர் ஆண் ஒரு பெண்ணுடன் பாலுறவு கொள்ளவிழைதல்.

heterotaxy : உறுப்பு மாறாட்ட அடுக்கம்.

heterozygote: வெவ்வேறு பாலணு

வால் உண்டாகும் உயிருரு: இரட்டைக் குழந்தைகளில் வெவ்வேறு கருமுட்டையில் உருவாகும் உயிருரு.

hexachlorophane : ஹெக்சாக்ளோரோஃபேன் : தோலில் கிருமி நீக்கம் செய்வதற்குப் பயன்படும் ஒருவகை மருந்து. தவறாகப் பயன்படுத்தினால் குழந்தைகளுக்கு முளைச்சேதம் உண்டாகலாம்.

hexamine : ஹெக்சாமின் : சிறு நீர்க்குழாய் அறுவை மருந்துக்கு முன்பு பயன்படுத்தப்படும் நோய் நுண்மத்தடை மருந்து.

hexobarbitone : ஹெக்சோபார்பிட்டோன் : ஒருவகைத் தூக்க மருந்து.

hexopal : ஹெக்சோப்பால் : இன்னொரு சிட்டால் நிக்கோட்டினேட் என்ற மருந்தின் வாணிகப் பெயர்.

hexylresorcinol : ஹெக்சில் ரிசோர்சினால் : கிரைப்பூச்சி, வட்டப்பூச்சி, கொக்கிப்புழு, குடற்புழு ஆகியவற்றுக்கு எதிராகப் பயன்படுத்தப்படும் மருந்து.

Hibb's operation: ஹிப் அறுவை மருத்துவம் : முதுகந்தண்டுக் காச நோயிணையொட்டி, முதுகந்தண்டுக் கூட்டிணைவு செய்வதற்கான அறுவை மருத்துவம்.

Hibiscrub: ஹிபிஸ்கிரப் : அறுவை மருத்துவத்துக்கு முன்னர் கழுவுவதற்காகப் பயன்படுத்தப்படும் மருந்தின் வாணிகப் பெயர் இது, 4% சவர்க்காரக் கரைசலில் கலந்த குளோர்ஹெக்சிடின் குளுக்கோனேட் ஆகும்.

Hibitane : ஹிபிடேன் குளோர்ஹெக்சிடின் என்ற மருந்தின் வாணிகப் பெயர்.

hiccup : விக்கல் : குரல்வளை முகப்பு திடீரென அடைத்துக் கொள்வதால், சுவாச உறுப்பு

களில் விக்கல் ஒலியுடன் தன்னை யறியாமல் ஏற்படும் துடிப்பு.

hidrosis: வியர்வைச் சுரப்பு; வியர்த்தல்.

hilum : உள்வாய்ப் பள்ளம்: நாடி நரம்புக் குழாய்கள் உறுப்பினுள் நுழையும் உள்வாய்ப் பள்ளம்.

hip bone: இடுப்பெலும்பு : இடுப்புச் சந்து எலும்பு.

hip disease: இடுப்பு நோய்: இடுப்புச் சந்தில்காளான் வகை வளர்ச்சியினால் ஏற்படும் கோளாறு.

Hippocrates : ஹிப்பாக்ரேட்டீஸ் : புகழ் பெற்ற கிரேக்க மருத்துவர்; தத்துவஞானி. தாம் பிறந்த ஊரான காஸ் என்னுமிடத்தில ஒரு மருத்துவப்பள்ளியை நிறுவினார். "மருத்துவத்தின் தந்தை" எனப் போற்றப்படுபவர்.

hirsuties; hirsutism: மயிரடர்த்தி; மயிர் மிகைப்பு; மிகைமூடி: உடலில் மயிர் காணப்படும் பகுதிகளில் அளவுக்கு மீறி மயிர் அடர்ந்து வளர்தல்.

hirudin : ஹிருடின் : குருதி உறிஞ்சும் உயிரினமாகிய அட்டையிலிருந்து சுரக்கும் ஒரு பொருள். இது குருதிக் கட்டைத் தடுக்கப் பயன்படுகிறது.

Hirudoid : ஹிருடாய்ட்: தோலின் மேல்நோய்களுக்குப் பயன்படுத்தப்படும் மருந்தின வாணிகப் பெயர்

histidine : ஹிஸ்டிடின் : இரத்தச் சிவப்பணுக்களில் பரவலாக அமைந்துள்ள இன்றியமையாத அமினோ அமிலங்களில் ஒன்று.

histology : திசுவியல்; உயிர்தசுவியல்; நுண்உடற் கூறியியல் : உயிர்த்திசுக்கள் பற்றிய நுண்ணாய்வியல்.

histolysis : திசுச்சிதைவு; திசுமுறிவு : கரிமத் திசுக்கள் சிதைவுறுதல்.

histones : ஹிஸ்டோன் : உயர் உயிரிகளின் இனக்கீற்று டிஎன்ஏ யுடன் நெருங்கிய தொடர்புடைய ஒரு தனிவகைப் புரதம்.

HIV: எச்ஐவி (மனிதநோய்த்தடைக் காப்புக் குறைபாட்டு நோய்க்கிருமி) "எய்ட்ஸ்" எனப்படும் ஏமக் குறைவு நோய்க்கு மூலகாரணமான நோய்க்கிருமி.

hives: தோல்வீக்கம்; தோல் அரிப்பு: படைநோய்; குடல்வீக்கம்; தொண்டை அழற்சி.

hobnail liver : திரள் ஈரல்; ஈரல் கரணை : ஈரலறிப்பு நோயில் காணப்படும் திண்மையான ஈரல்.

Hodgkin's disease : ஹாட்ஜ்கின். நோய்: நிணநீர்க்கரணைகள் படிப்படியாக விரிவடைகிற, கேடுவிளைவிக்கக்கூடிய கட்டி.

Hogben test : ஹாக்பென் சோதனை (கருச்சோதனை): பெண்கருவுற்றிருக்கிறாளா என்பதை அறிய நடத்தப்படும் சோதனை. கருவுற்றிருப்பதாகக் கருதப்படும் பெண்ணின் அதிகாலைச் சிறுநீரை, ஒரு பெண்தேரைக்கு ஊசி மூலம் செலுத்தப்படும். பெண் கருவுற்றிருந்தால் அந்தத்தேரை, 2-24 மணி நேரத்தில் முட்டையிடும். இச்சோதனை 99% துல்லியமானது.

Homans' sign : ஹோமன் நோய்க்குறி : கால்விரல் வளைவு காரணமாக, பினகால் தசைப்பகுதியில் வலி ஏற்படுதல்.

homeopathy : இனமுறை மருத்துவம் (ஹோமியோபதி): நோய்க்கூற்றுப் பெருக்கத்தால் நோய் நீக்கும் முறை. இதனை ஜெர்மன் மருத்துவ அறிஞர் ஹானிமன் கண்டுபிடித்தார். நோயினால் உண்டாகும் அதே அறிகுறிகளை உண்டாக்கும் மருந்துகளை நோயாளிகளுக்குச் சிறிதளவு

கொடுத்து அதன் மூலம் நோய் நீக்கும் மருத்துவ முறை. எடுத்துக் காட்டாக வேனற்கட்டியை உண்டாக்கும் ஒரு மருந்தினை உடலில் செலுத்துவதன் மூலம் வேனற கட்டியைக் குணமாக்கல்.

homeostasis : சமநிலைபேணல்; நீர்ச் சமநிலை; உட்சீர்மை: குருதி அழுத்தம், உடல் வெப்பம், மின்னழுத்தம் போன்ற இயக்கங்கள் சீராக நடைபெறுமாறு செய்தல்.

homicide : மனிதக் கொலை; கொலை : ஒருவர் மற்றொருவரைக் கொலை செய்தல். ஒருவர் மற்றவரை வேண்டுமென்றே உட்கருத்துடன் கொன்றால், அது குற்றமுறு கொலைச் செயலாகும்; தற்செயலாக மரணம் விளைவித்தால், அது தற்செயல் கொலைச் செயலாகும்.

homocystinuria : சிறுநீர்க் கந்தகம் : சிறுநீரில் அமினோ அமிலம அடங்கிய 'ஹோமோசிஸ்டைன்' என்ற கந்தகம் அடங்கியிருந்தல். இது பிறவியிலேயே மரபாக உண்டாகும் வளர்சிதை மாற்றப் பிழையாகும். இதனால் மனவளர்ச்சி குன்றுதல், கண்வில்லை இடம் மாறுதல், எலும்புகள் அளவுக்கு மீறி வளர்ச்சியடைதல் போன்ற கோளாறுகள் ஏற்படும். குழந்தைகளுக்கு மரணம் விளையலாம்.

homogeneous : ஒரு சீரான; ஒரே படித்தான; ஒரின : உறுப்புகள் அனைத்தும் ஒரே மாதிரியாக அமைந்திருந்தல். எங்கணும் ஒரே மாதிரியான தன்மை கொண்ட.

homogenize : ஒரு படித் தாக்கம்; ஒரே சீராக்கு; ஒரு படித்தாக இருக்கும்படி செய்தல். பாலில் உள்ள கொழுப்பு அணுக்களை உடைத்து அதனை நன்றாகச் செரிக்கத் தக்கதாகச் செய்தல்.

homogeny : ஒரு படித்தான நிலை; ஒரே மூலத்தினின்றும் தோன்றிய தனால் ஏற்படும் ஒரு படித்தான நிலை.

homologous : ஒத்திசைவு; ஒத்தமைப்பு; பண்பொத்த: உடனொத்த தொடர்புடைய; உயிரணுக்கள் பிளவுபடும்போதும் ஒவ்வொரு பிரிவும் கட்டமைப்புடன இருத்தல்.

homosexual : ஒருபால் புணர்; ஒரினச் சேர்க்கையாளர்; ஒரு பாலின விருப்பு; ஒரு பாலினம் : தன்னை யொத்த பாலினத்தவர் மீதே பாலின விருப்புடையவர்.

homosexuality : ஒரினச் சேர்க்கை; ஒரின விழைவு : தன்னொத்த பாலினத்தவர் மீதே பாலின விரும்பமுடனிருக்கும் மனப்பாங்கு

homotransplant : மாற்று உறுப்பு இணைப்பு; ஒரின உறுப்பு மாற்றம் : ஒரே இனத்தைச் சேர்ந்த, ஒப்புடையதல்லாத உறுப்பினர்களிடமிருந்து உறுப்புகளை அல்லது திசுக்களைப் பொருத்துதல்.

homotype : ஒத்த உறுப்பு : உடனொத்த அமைப்புடைய உறுப்பு.

homozygote : இரட்டைப் பிறப்பில் ஒரேஇணைவு: கருமுட்டைஒத்த இரு பாலணுக்களாகபிரிந்துகருவுறுதல்.

hormone : இயக்குநீர் (ஹார்மோன்) : குருதியில் கலந்து உறுப்புகளைச் செயற்படத் தூண்டும் உட்சுரப்பு நீர்.

Horton syndrome : கடுங் தலைவலி : உடலில் ஹிஸ்டாமின் சுரத்தல் காரணமாக ஏற்படும் கடுமையான தலைவலி. இது ஒற்றைத் தலைவலியிலிருந்து வேறுபட்டது.

host : ஒட்டுண்ணித் தாய் உயிர்; ஊட்டுயிர் : ஒட்டுண்ணி உயிர்களுக்கு ஆதாரமாக உள்ள தாய்ப்பிராணிகள். விருந்தோம்பும் உயிர்.

hot dog headache : சூட்டுத் தலைவலி : உணவு உண்டப்பின் சோடியம் நைட்ரேட் அதிகமாவதால் உண்டாகும் சூட்டுத் தலைவலி.

hourglass contraction: நாழிகை வட்டில் சுருக்கம் : இரைப்பை, கருப்பை போன்ற உட்புழையுள்ள உறுப்புகளின் மத்தியில் வடு ஏற்பட்டு அதனை இருபகுதிகளாகப் பிரிக்கும் மணல் நாழிகை வட்டில் போன்ற வட்டவடிவமான சுருக்கம்.

HSV : எச் எஸ் வி: படர் தாமரை எனனும் தோல் நோயை (தேமல்) உண்டாக்கும் நோய்க் கிருமி.

human chorionic gonadotrophin (HCG) : நச்சுக்கொடியுக்குநீர்: நச்சுக் கொடியிலிருந்து சுரக்கும் இயக்குநீர். சிவசமயம் பெண் மலடு நீக்கக் கொடுக்கப்படுகிறது.

human T-cell lymphotropic viruses (HTLV) : மனித T-உயிரணு நிரணநீர்க் கிருமிகள் : மனிதருக்கு வெண்குட்டம் உண்டாக்கும் நோய்க்கிருமி. இது 'எய்ட்ஸ்' எனனும் ஏமக்குறைவு நோய்க்கும் காரணமாகிறது.

humerus : கைமேலெலும்பு; மேற்கையெலும்பு; புய எலும்பு : மனித உடலில் கையின் மேற்புறமுள்ள எலும்பு.

humor : தாது நீர் : உடம்பின் தாதுக்களைச் சார்ந்த நீர்.

humoralism : உடல் நீரியல் கோட்பாடு : உடலின் நீரியல் தாதுப் பொருள்களின் நிலைகளினாலேயே நோய்கள் தோன்றுகின்றன என்னும் கோட்பாடு.

Humullin : ஹியூமுல்லின் : மனிதக் கணையச் சுரப்பு நீர்த் (இன்சுலின்) தயாரிப்பின் வாணிகப்

பெயர். இதில் விலங்குக் கணையச் சுரப்பு நீரோ, கணைய மாசுபாடுகளோ இருப்பதில்லை.

hunger : பசி; உணவு வேட்கை : பொதுவாக உணவை உண்பதற்கான விருப்பம். பசியினால் இரைப்பையில் வலி உண்டாகும். உணவுஉண்டதும் வலிநீங்கிவிடும் முன் சிறுகுடலில் புண் ஏற்படுவதால் இந்த வலி உண்டாகிறது.

Hutchinson's teeth : உளிப்பல் அகற்சி : மேல் உளிப் பல்லின்



உளிப்பல் அகற்சி

எகிற்பு முனையான வெட்டு முனையலிட அகன்று

இருக்கும் கோளாறு.

Hyalase : ஹையாலேஸ் : ஹையாலாரோனிடேஸ் எனனும் மருந்தின் வாணிகப் பெயர்.

hyaline : படிகநிறப்பரப்பு; ஒளிபுகும் பளிங்கு தெளி : இணைப்புத் திசுக்கள் சிதைவுற்று, கண்ணாடி போன்று ஒளி ஊடுருவும் தன்மையுடையதாகுதல்.

hyalitis : கண்படல அழற்சி; விழிநீரம் அழற்சி : கண்ணின் மேற்படலத்தில் ஏற்படும் வீக்கம்.

hyaloid : கண்ணாடிப் படலம் : கண்ணின் கண்ணாடித்தாள் போன்ற புறப்படலம்.

hyaloid membrane : கண்மேற்படலம்.

Hycal : ஹைக்கால் : சிலப்பு நிறமான நறுமணமுள்ள, புரதமற்ற திரவ மருந்தின் வாணிகப் பெயர்.

hydatid cyst : நாடாப்புழு நீர்க்கட்டி : நாடாப்புழுவின் முட்டைப் புழுவினால் உண்டாகும் நீர்க்கட்டி.

நாய், ஆடு ஆகியவற்றிலிருந்து இது மனிதருக்குத் தொற்றுகிறது. இதனை அறுவை மருத்துவம் மூலம் அகற்றலாம்.

hydatidiform : நோய்நீர்த்தேக்கம் நீர்க்குமிழ் வடிவ : இழைக்கச்சைப் புழுவினாலாகி அதனை உட்கொண்ட நோய் நீர்த்தேக்கப்பை.

hydraemia: குருதிநீர் மிகுதி; குருதிநீர் மிகைப்பு : இரத்தத்தில் உயிரணு அளவைவிட நிணநீர் அளவு அதிகமாக இருத்தல். நிறைமாதக் கர்ப்பத்தின்போது இந்நிலை இருக்கலாம்.

hydrallazine : ஹைட்ராலாசின் : இரத்த அழுத்தத்தைக் குறைக்கக் கூடிய செயற்கைக் கூட்டுப்பொருளின் வாணிகப் பெயர்.

hydraminios: கருத்திரவ மிகைச்சுரப்பு; நீர்ச்சூலை; பனிக்குடநீர் மிகைப்பு; நீர் பனிக்குடம் : கருத்திரவம் அளவுக்கு அதிகமாகச் சுரத்தல்.

hydrargaphen : ஹைட்ரர்காஃபென் : சீழ் உண்டாகும் நுண்ணுயிரிகளுக்கு எதிராகப் பயன்படுத்தப்படும் ஒரு பாதரசப் பொருள். இது பாலேடு, தூள், திரவ வடிவில் கிடைக்கிறது.

hydrarthrosis: எலும்பு உயவு நீர்; நீர்ம மிகை மூட்டு; நீர் மூட்டு : எலும்பு மூட்டிணைப்பினுள் கசிவுறும் ஒருவகை உயவுநீர். இது இளம்பெண்களிடம்தோன்றி சில நாட்கள் இருந்துவிட்டு, மர்மமாக மறைந்துவிடும்.

hydrate : ஹைட்ரேட்; நீரேறிய : தனிமத்துடன் அல்லது மற்றொரு சேர்மத்துடன் நீர் இணைந்த சோம்ப்பொருள்.

Hydrenox : ஹைட்ரினாக்ஸ் : ஹைட்ராலாஃபலா மெத்தியாசிட் என்ற மருந்தின் வாணிகப் பெயர்.

hydro : நீர் மருத்துவமனை : நீர் மருத்துவ முறையினைப் பின்பற்றும் மருந்தகம்.

hydroa . தோல் அழற்சி : வெப்ப மண்டலப்பகுதிகளில் வெயில்படும் தோல் பகுதிகளில் ஏற்படும் அழற்சி நோய். இது குழந்தைகளுக்கு அதிகம் உண்டாகும்.

hydrocele : ஒதம்; நீர்ம விரை வீக்கம்; நீரணடம் : மனித விரைப்பையில் நீர்க்கோர்ப்பதால் உண்டாகும் வீக்கம்.

hydrocephalus : மூளை நீர்க்கோவை; மூளை நீர்மிகைப்பு; நீர்க்பாலம்; தலைநீர் தேக்க நோய் : தலையில்நீர் தங்குவதால் ஏற்படும் கோளாறு. மண்டையோட்டினுள் மூளைத் தண்டுவடநீர் அளவுக்கு அதிகமாகத் தங்குவதால் இது உண்டாகிறது.

hydrochloric acid : ஹைட்ரோகுளோரிக் அமிலம் : இரைப்பை உயிரணுக்களில் சுரக்கும் அமிலம். 0.2% வலிவுள்ள அமிலமாகக் கலந்துள்ளது.

hydrochlorothiazide : ஹைட்ரோகுளோரோதையாசிட் : சிறுநீர்க்கழிவினைத் தூண்டும் மருந்து.

hydrocyanic acid : ஹைட்ரோசயனிக் அமிலம் : இதனை நீர்சயனிக் அமிலம் என்றும் கூறுவர். இது 2% நீர்த்த அமிலம் இது வயிற்றுவலி அகற்றும் மருந்தாகப் பயன்படுத்தப்படுகிறது. இதனை அதிக அளவில் உட்கொண்டாலும் ஆவியை உறிஞ்சினாலும் ஆபத்து ஏற்படும். மரணமும் விளையக்கூடும்.

hydrogen : ஹைட்ரஜன் (நீர்வாயு) நீர்வளி : நிறமற்ற, மணமற்ற எளிதில் தீப்பற்றக்கூடிய வாயு. இது எடை மானத்தில் மிகக்குறைந்த தனிமம். இது, நீரில் மூன்றில் இரண்டு பங்கு அடங்கியுள்ளது.

hydrogen bomb : நீர் வாயுக் குண்டு : நீரகக் சேர்மம் செறியப் பெற்று உள்ளமைந்த அணு குண்டினால் ஹைட்ரஜன் கதிரகமாக மாற்றப்படுவதன் மூலம் பெரு விசையாற்றலை வெளிப்படுத்தும் குண்டுவகை.

hydrolysis : நீரால் பகுத்தல் : நீர் இயல்பின் துணைகொண்டு நீர்கலந்த சேர்மத்தில் நீர்க்கூறு சேர்மக் கூறுகள் சிதைவுற்றுக் கூறுபடும் நிலை.

hydromania: நீர்ப் பேரார்வம்.

hydrometer : நீர்ம எடைமானி : நீர்ம எடைமான ஒப்பீட்டளவைக் காட்டும் கருவி.

hydropathic: நீர் மருத்துவமுறை : நீர் மருத்துவ முறைக்குரிய தனி வசதிகளையுடைய மருந்தகம்.

hydropathy: நீர் மருத்துவமுறை : அகப்புற நிலைகளில் நீரைப் பயன்படுத்தி நோய் குணப்படுத்தும் மருத்துவமுறை.

hydropericarditis : குலையுறை அழற்சி : நெஞ்சுப்பையை மூடிக் கொண்டிருக்கும் சவ்வு வீங்கி, நீர் வழிதல்.

hydropericardium : குலையுறை நீர்; நீர் இதயப் பை : குலையுறையில் வீக்கமில்லாலே திரவம் சேர்ந்திருத்தல். இது இதயமும் சிறுநீரகமும் செயலிழக்கும்போது உண்டாகும்.

hydrophobia : நீர்வெறுப்பு; நீர் அச்சம்; நீர்மருட்சி : வெறிநாய்க் கடி காரணமாக உண்டாகும் தொண்டைத் தசை இறுக்கம்.

hydrophylic: நீர் வேட்கை அளவுக்கு மீறி நீர் அருந்தும் விருப்பு உண்டாதல்.

hydropic: நீர்கோவைக் கோளாறு.

hydropneumopericardium : குலையுறைக் காற்று: இதயத்தைச்

சுற்றியுள்ள குலையுறைச் சவ்வில் காற்றும், நீர்மமும் சேர்ந்திருத்தல்.

hydro panumoperitoneum : வபை வாயு: அடிவயிற்று உட்பகுதியைச் சூழ்ந்துள்ள நீரடங்கிய இரட்டைச் சவ்வுப் பையில் (வபை) நீர்மமும் வாயுவும் சேர்ந்திருத்தல்.

hydropneumothorax : மார்புக் குழித் திரவம்; நீர்வளி மார்பகம் : மார்புவளிக் குழியில திரவம் கசிந்து நெஞ்சுக் கூட்டில் ஏற்படும் கோளாறு.

hydrops : இழைம அழற்சி; நீர்க்கட்டு; நீர்க்கோவை : இழைமங்களின் நீர்க்கோவை.

hydropsy : மகோதரம் : நீர்க்கோவை நோய்.

hydrosalpinx : கருக் குழாய் விரிவாக்கம்; நீர்அண்டக்குழல் : மனிதக் கருப்பையிலிருந்து கரு வெளியேறும் குழாய்நீர் கோர்த்து உண்டாகும் விரிவாக்கம்.

hydrosaluric : ஹைட்ரோசலூரிக் : ஹைட்ரோகுளோரோத்தியாசைட் என்ற மருந்தின் வாணிகப் பெயர்

hydrotherapy: நீர்மருத்துவமுறை; குளியல் மருத்துவம் நீர்மருத்துவம் : அகப்புற நிலைகளில் நீரைப் பயன்படுத்தி நோயைக் குணப்படுத்தும் மருத்துவமுறை.

hydrothorax: மார்புநீர்க் கோவை; நீர்மார்பகம்: மார்புவளி உட்பள்ளத்தில் ஏற்படும் நீர்க் கோவை நோய்.

hydroxycobalamin : ஹைட்ராக்சி கோபாலமின் : வைட்டமின் B₁₂ என்ற ஊசிமருந்தின் வாணிகப் பெயர்.

hydroxybutyrate dehydrogenase : ஹைட்ராக்சியூட்டரேட் (டிஹைட்ரோஜினேஸ்) : நிண இயக்குநீர் (எனசைம்). இது நெஞ்

சுப்பைத் தசைப்பகுதி வீக்கத்தைக் குறிக்கும்.

hydroxyl : ஹைட்ராக்சில் : ஒற்றை இணைதிறனுள்ள அயனி. (OH). இதில் ஓர் ஆக்சிஜன் அணுவின் இணைநதுள்ள ஒரு ஹைட்ரஜன் அணு அடங்கியிருக்கும்.

hydroxy progesterone caproate : ஹைட்ராக்சிபுரோஜெஸ்டிரான் காப்ரோயேட் : அடிககடிக் கருச்சிதைவு ஏற்படுவதைத் தடுக்கத் தசையில் ஊசிவழி செலுத்தப்படும் மருந்து.

hydroxyurea. ஹைட்ராக்சியூரியா : வெண்குட்டத்திற்கு வாய்வழி கொடுக்கப்படும் ஒரு கூட்டுப் பொருள்.

hydroxyzine : ஹைட்ரோக்சிசின் : குமட்டல், வாந்தி ஆகியவற்றை நிறுத்தப் பயன்படும் மருந்து.

hygiene : உடல்நல இயல்; தூய்மை; துப்புரவு : உடல நலம பேணுவது பற்றிய அறிவியல்.

hygraphen : ஹைக்ராஃபென் : தலைமுடி சார்ந்த கோளாறுகளுக்குப் பயன்படுத்தப்படும் மருந்தின் வாணிகப் பெயர்.

hygroma: கழுத்து நீர்க்கட்டி; நீர்மக் கட்டி : பிறவியிலேயே கழுத்தில் அமைந்திருக்கும் நீர்மம் அடங்கிய வீங்கிய கட்டி.

hygrometer : ஈரமானி : ஈரநிலையை அளவிடும் கருவி

hygrometry : ஈரக்கணிப்பு : ஈரநிலையை அளவிடும் கணிப்பு.

hydroscope: ஈரங்காட்டி : காற்று மண்டலத்தில் ஈரநிலை காண உதவும் கருவி.

hygroscopic : ஈரம் உறிஞ்சி; நீரம் உறிஞ்சி; ஈரமீர்க்கும்; ஈரம் ஏற்பி : காற்று மண்டலத்திலுள்ள ஈரத்தை எளிதாக உறிஞ்சுகிற பொருள். எடுத்துக்காட்டு: கிளிசரின்.

Hygroton : ஹைக்ரோட்டோன் : குளோரோத்தாலிடோன் என்ற மருந்தின் வாணிகப் பெயர்.

hymen : கன்னிமைத் திரைச் சவ்வு கன்னிச் சவ்வு : முதிரா இளமைப் பருவத்தில் பெண் குறியின் புறவாயை மூடியுள்ள தாள்போன்ற சவ்வு.

hymenectomy : கன்னிச் சவ்வு; அறுவை மருத்துவம் : கன்னிமைத் திரைச் சவ்வினை அறுவை மருத்துவம் மூலம் கீறி விடுதல்.

hyoid : நாவடி எலும்பு; கவை எலும்பு : நாக்கின் வேர்ப்பகுதியில் உள்ள 'U' வடிவில் வளைந்த எலும்பு.

hyoscine : நச்சச் செடிக்காரம் : நச்சச் செடி வகையிலிருந்து எடுக்கப்பட்டு மருந்தாகப் பயன்படும் ஒரு காரப் பொருள்.

hyperacidity : மீமிகு அமிலத் தன்மை; அமில மிகைப்பு; அமிலப் பெருக்கம் : அளவுக்குமீறிய அமிலத் தன்மை

hyperaemia : மீமிகு குருதிப் பாய்வு; குருதித் திரட்சி; மிகைக் குருதி; குருதிப் பெருக்கம் : உடலின் ஒருபகுதியில் அளவுக்குமீறி குருதி பாய்தல்.

hyperaesthesia : மட்டற்ற கூருணர்வு நிலை; அதியுணர்வு : அளவுக்கு மீறிய கூர்நரமபுணர்ச்சிக் கோளாறு.

hyperalgesia . மட்டற்ற வலியுணர்வு; மிகைத்த வலியுணர்வு, அதிவலி வலியை அளவுக்குமீறி உணரும் திறனுடனிருத்தல்.

hyperalimentation : மட்டற்ற ஊட்டம் : அளவுக்குமீறி உணவு ஊட்டி வளர்த்தல்

hyperbaric oxygen treatment: அதிஅழுத்த ஆக்சிஜன் மருத்துவம் : காபன மானாக்சைடு வாயு நச்சி

னால் பாதிக்கப்பட்ட நோயாளிகளை அழுத்தமூட்டிய ஆக்சிஜன் அடங்கிய ஒரு நீள் உருளைக்குள் செலுத்திச் சுவாசம் சீராக நடைபெறுவதற்குச் செய்யப்படும் சிகிச்சை.

hyperbilirubinaemia : மட்டற்ற பிலிருபின் : இரத்தத்தில் அளவுக்கு மீறி பிலிருபின் இருத்தல். இதன் அளவு 100மீ.லிட்டருக்கு 1-1-5மீ. கிராம் அளவைவிட அதிகமாக இருக்குமாயின் அது மஞ்சள் காமாலை நோய் இருப்பதைக் குறிக்கும்.

hypercalcaemia : மட்டற்ற கால்சியம்; அதி கால்சியக் குருதி : குருதியில் அளவுக்குமீறி கால்சியம் இருத்தல். இதனால், பசியின்மை, அடிவயிற்றில் வலி, தசைவலி, உடல் நலிவு உண்டாகிறது.

hypercalciuria : மட்டுமீறிய சிறுநீர் கால்சியம் ; அதி கால்சிய நீரிழிவு : சிறுநீரில் அளவுக்குமீறி கால்சியம் இருத்தல். இது எலும்பு கால்சிய கசிவின் காரணமாக ஏற்படுகிறது

hypercapnia : குருதியில் மட்டற்ற கார்பன்டையாக்சைடு; அதி கரியம் : தமனி இரத்தத்தில் கார்பன்டையாக்சைடு (CO₂) அளவுக்குமீறி அதிகமாக இருத்தல்.

hypercatabolism : மட்டற்ற உயிர்ப் பொருள் சிதைபாடு : உடலினுள் சிக்கலான பொருள்கள் அளவுக்குமீறிச் சிதைநது எனிய பொருள்களாக மாறுதல்.

hyperchloraemia : மட்டற்ற குளோரைடு குருதி : இரத்தத்தில் அளவுக்குமீறி குளோரைடு இருத்தல்.

hyperchlorhydria : மட்டற்ற ஹைட்ரோகுளோரிக அமிலம்; அமில மிகைப்பு : இரைப்பை நீரில் அளவுக்கு அதிகமாக ஹைட்ரோ குளோரிக அமிலம் இருத்தல்.

hyper electrolytaemia : நீர் வெளியேற்றம் : நிணநீர் அடங்கிய சோடியம் மற்றும் குளோரைடு அளவு அதிகமாகி, நீர் மிகுதியாக வெளியேறுதல்.

hyperemesis : மிகை வாந்தி; அதி வாந்தி : கருவுற்ற பெண்கள் அளவுக்கு அதிகமாக வாந்தி எடுத்தல்.

hyper extension : மிகை நீட்சி; அதிநீட்டம் :

hyper flexion : மிகை வளைவு; மிகை மடங்கு; அதி மடக்கம் : உறுப்பு அளவுக்கு மீறி வளைந்திருத்தல்.

hyperglycaemia : குருதியில் மிகைச் சர்க்கரை; அதி சர்க்கரைக் குருதி : குருதியில் சர்க்கரை அளவுக்கு அதிகமாக இருத்தல். இது நீரிழிவு நோயைக் குறிக்கும்.

hyperglycinaemia : மிகைக் கிளைசின் : நிணநீரில் அளவுக்கு மிகுதியாக கிளைசின் இருத்தல். இதனால், இரத்தத்தில் அளவுக்கு அதிகமாக அமிலம் உண்டாகும், மனவளர்ச்சியும் குன்றும்.

hyperhidrosis : மிகை வியர்வை; வியாவை மிகைப்பு : உள்ளங்கைகளில் வியர்வை அளவுக்கு அதிகமாகச் சுரத்தல்.

hyperinsulinism : மிகை கணைய இயக்கு நீர்ச் சுரப்பு; இன்சுலின் மிகைப்பு : கணையத்தில் அளவுக்கு அதிகமாகக் இயக்கு நீர் சுரந்து, இரத்தத்தில் சர்க்கரை அளவு குறைவதாலும், இயக்கு நீரை (இன்சுலின்) அளவுக்கு அதிகமாகக் கொடுப்பதாலும் விட்டு விட்டு அல்லது தொடர்ச்சியாக, வலிப்புடனோ, வலிப்பு இல்லாமலோ மயக்கம் உண்டாதல்.

hyperinvolution : மிகை உட்கருளவு : மகப் பேற்றுக்குப் பிறகு கருப்பை இயல்பு அளவுக்குக் குறைவாக உட்கருளாக இருத்தல்.

hyperkalaemia : மிகைப்பொட்டாசியம் : குருதியில் அளவுக்கு மிகுதியாகப் பொட்டாசியம் இருத்தல். இதனால் குமட்டல், வயிற்றுப்போக்கு, தசை நலிவு உண்டாகும்.

hyperkeratosis : மிகைப் பொருமல் : மிகை ஊட்டத்தினால் ஏற்படும் உறுப்புப் பொருமல்.

hyperkinesis : மிகை இயக்கம்; அதிசலனம் .

hyper kinetic syndrome : மிகை இயக்க நோய்: பெரும்பாலும் 2-4 வயதுக் குழந்தைகளுக்கு ஏற்படும் நோய் இந்நோய் கண்ட குழந்தைகளுக்கு மனவளர்ச்சி மெதுவாக நடைபெறும். அளவுக்கு மீறிய முரட்டுத்தனம் ஏற்படும். அச்சமின்மையும், எந்தத் தண்டனையும், அஞ்சாத போக்கும் காணப்படும்.

hyperlipaemia: மிகைக்கொழுப்பு: இரத்தத்தில் அளவுக்கு அதிகமாகக் கொழுப்பு இருத்தல்.

hypermagnesaemia : மிகை மக்னீசியம் : குருதியில் அளவுக்கு மீறி மக்னீசியம் இருத்தல். இதனால் சிறுநீரகச்செயலிழப்பு உண்டாகும். அதிக அளவு மக்னீசியம் அடங்கிய வயிற்றுப் புளிப்பகற்றும் மருந்தினை உட்கொள்வதாலும் இது உண்டாகும்.

hypermetabolism : மிகை வளர்சிதை மாற்றம் : உடலில் அளவுக்கு அதிகமாக வெப்பம் உண்டாதல்.

hypermetropia : தொலைப் பார்வைக் கோளாறு; தூரப்பார்வை: கண தவறான இடத்தில் அமைந்திருப்பதால் ஏற்படும் கோளாறு. இதனால், ஒளிக்கதிர்கள், விழித்திரையின் மேல் விழுவதற்குப் பதிலாக, அதற்கு அப்பால் விழுகின்றன.

hypermobility . மிகை அசைவு; அதியசைவு : அளவுக்கு மீறி இயக்

கத் தன்மையுடனிருத்தல்.

hypernatraemia : மிகை சோடியம்; குருதி உப்பு மிகைப்பு : அளவுக்கு மீறி நீர்வெளியேறுவதால் இரத்தத்தில் அளவுக்கு அதிகமாக சோடியம் இருத்தல்.

hyperonychia : மிகை நகம்; அதிநகம் : நகங்கள் அளவுக்கு அதிகமாக வளர்தல்.

hyperosmolar diabetic coma : மிகை நீரிழிவு மயக்கம் : குருதியில் மிகையான அளவுக்கு சர்க்கரை அதிகரிப்பதால் உண்டாகும் இயல்பு கடந்த, எல்லா உணர்ச்சிகளும் இழந்த முழு மயக்கநிலை.

hyperoxaluria . மிகைக் கால்சியம் ஆக்சாலூரியா : சிறுநீரில் அளவுக்கு மிகுதியாகக் கால்சியம் ஆக்சாலேட் இருத்தல்

hyper peristalsis . மிகைத் தசைச் சுருக்கம்; அதியளவு : உணவு சாரம் எளிதில் செல்வதற்கு இசைவான தானியங்கிக் குடல் தசைகளின் சுருக்கு அலைகள் மிகுதியாக இருத்தல்.

hyperphagia : பெருந்தீனி; அதியுணவு : அளவுக்கு அதிகமாக உண்ணுதல்.

hyperphosphataemia : மிகை பாஸ்பேட்டு குருதி : இரத்தத்தில் பாஸ்பேட்டுகள் மிகுதியாக இருத்தல்.

hyper pigmentation . மிகை நிறமியாகம்; அதி நிறமேற்றம் : நிறமியாகம் அளவுக்கு அதிகமாக நடைபெறுதல்.

hyperpituitarism : அரக்க வளர்ச்சி : உடல் வளர்ச்சிக்கு முக்கியமாக உதவுவதாகக் கருதப்படும் மூளையடிச் சுரப்பியில் அளவுக்கு அதிகமாக இயக்குநீர் சுரந்து அரக்க உருவம் உண்டாதல்.

hyperplasia : மிகையணு வளர்ச்சி; அதி பெருக்கம் : உயிர்திசுவணுக்கள் அளவுக்கு அதிகமாக உருவாதல்.

hyperpnoea : மூச்சுத் திணறல் : விரைவான ஆழ்ந்த சுவாசம்; மூச்சுத் திணறல்.

hyperpyrexia : மிகைக் காய்ச்சல். உடல் வெப்பநிலை 40-41°C-க்கு (100°F) அதிகமாக இருத்தல்.

hyper secretion : மிகைச் சுரப்பு : உடலில் சுரப்புநீர் அளவுக்கு அதிகமாகச் சுரத்தல்.

hypersensitivity : மிகை உணர்வு; கூறுணர்வு : ஒரு தூண்டுதல் அல்லது ஊறுபொருள் காரணமாக அளவுக்கு அதிகமாக உணர்ச்சிவயப்படுதல்.

hypersplenism : மிகை மண்ணீரல் சுரப்பு : மண்ணீரலில் அளவுக்கு அதிகமாகச் சுரப்பு ஏற்படுதல். இது மண்ணீரல் வீக்கம் காரணமாக ஏற்படுகிறது.

hypertalorism : மிகை மண்டைத்திரிபு; அதி விலகு புருவம் : மனவளாச்சிக குறைபாடு காரணமாக உண்டாகும் மண்டையோடு சார்ந்த திரிபுக்கோளாறு (தாழ்ந்த நெற்றி, கூரிய உச்சித்தலை).

Hypertensin : ஹைப்பர்டென்சின் : ஆஞ்சியோடென்சின் என்ற மருந்தின் வாணிகப் பெயர்.

hypertension . மிகைக் குருதி அழுத்தம்; பேரழுத்தம்; குருதி உயர் அழுத்தம் : மிக மட்டுமீறி உயர்ந்த இரத்த அழுத்தம். இது மூளை இயக்கம் மற்றும் பலசுரப்பு சார்ந்த காரணங்களால் உண்டாகிறது.

hyperthermia : மிகை வெப்பநிலை, அதி வெப்பநிலை . ஒரு புற்றுக்கட்டியை வெப்பத்தின்

மூலம் கரைப்பதற்கு உடலில் உண்டாக்கப்படும் மிக அதிக அளவு வெப்பநிலை.

hyperthyroidism: மிகைக்கேடயச் சுரப்பி நோய்; கேடயமிகை: கேடயச் சுரப்பியில் (தேராய்டு) சுரப்புநீர் மிக அதிகமாகச் சுரப்பதால் உண்டாகும் நோய்.

hypertonia : மிகைத்தசைத் திண்மை; அதி விறைப்பு : தசைக கட்டமைப்பில் திண்மை அளவுக்கு அதிகமாக இருத்தல்

hypertrichosis : மிகையிர் அடர்த்தி : பொதுவாக மயிர் அதிகமில்லாத இடங்களில் மயிர் அளவுக்கு அதிகமாக அடர்ந்திருத்தல் (எ-டு. நெற்றி).

hypertrophy: உறுப்புப் பொருமல்; மிகை வளர்ச்சி; பெருக்கம்; அதி வளப்பம்: மிகை ஊட்டத்தால் ஏற்படும் உறுப்புப் பொருமல்.

hyperuricaemia : மிகைச் சிறுநீர் அமிலம் : இரத்தத்தில சிறுநீர் அமிலம் அளவுக்கு அதிகமாக இருத்தல். இது கீல்வாதத்தின் அறிகுறி.

hyperventilation : மிகை மூச்சு: சாலிசைலேட் நச்சு, தலைக்காயம் போன்ற நேரங்களில் மிகுதியாக மூச்சுவிடுதல்.

hyper vitaminosis : உயிர்ச்சத்து மிகைப்பு; மிகை வைட்டமின் : வைட்டமின்களை, முக்கியமாக வைட்டமின் D-ஐ அதிக அளவு உட்கொள்வதால் உண்டாகும் நிலைமை.

hyper volaemia . மிகைக் குருதியோட்டம் . சுற்றோட்டமாகச் செல்லும் குருதியின் அளவு அதிகமாக இருத்தல்.

hypeaema : கண் அறைக் குருதி; குருதி முன்னறை . கண்

முன்புற அறையில் குருதி இருத்தல்.

hypnogenesis : துஞ்சுநிலை தூண்டிடல்.

hypnology : அரிதுயிலியல் : மன ஆற்றல் கொண்டு தூண்டப்படும் அரிதுயில் பற்றிய ஆய்வியல்.

hypnosis : அரிதுயில் நிலை: மன ஆற்றல் கொண்டு தூண்டப்படும் அரிதுயில், வலியற்ற மகப்பேறு, பல்பிடுங்குதல், அரிதாக சிறிய அறுவைச் சிகிச்சை ஆகியவற்றுக்கு இது பயன்படுத்தப்படுகிறது.

hypnotherapy : அரிதுயில் மருத்துவ முறை: மனஆற்றல் மூலம் நீண்ட உறக்கத்தை அல்லது அரிதுயிலைத் தூண்டிச் சிகிச்சையளித்தல்.

hypnotic: (1) அரிதுயில் மருந்து; உறக்க ஊக்கியம்; உறக்கமூட்டி; சிவம் : அரிதுயிலைத் தூண்டுகிற மருந்து

(2) அரிதுயிலாளர் : மன ஆற்றலால் தூண்டப்படும் அரிதுயில் நிலைக்கு ஆட்பட்டவர்.

hypnotism: உறக்க முடுக்கம், அரிதுயிலுத்துவம் : புறத்தூண்டுதலினம்து மட்டுமே செயலாற்றும் இயல்புடைய செயற்கையான அரிதுயில் நிலை.

Hypnovel: ஹிப்னோவல்: மெடாசோலம் என்ற மருந்தின வானிகப் பெயர்.

hypoaesthesia : குன்றுணர்ச்சி; தாமுணர்வு : உடலின் ஓர் உறுப்பில் உணர்ச்சி குன்றியிருத்தல்.

hypocalcaemia: கால்சியம் குறைபாடு : இரத்தத்தில் காலசியம் குறைவாக இருத்தல்.

hypocapnia : கரியமில வாயுக் குறைவு : தமனி இரத்தத்தில் கார்

பன்டையாக்சைடு (கரியமில வாயு CO₂) குறைவாக இருத்தல்.

hypochloraemia : குளோரைடுக் குறைபாடு : சுற்றோட்ட இரத்தத்தில் குளோரைடுகள் குறைவாக இருத்தல்.

hypochlorhydria : ஹைட்ரோ குளோரிக் அமிலக் குறைபாடு; அமிலக் குறை : இரைப்பை நீரில் ஹைட்ரோ குளோரிக் அமிலம் குறைவாக இருத்தல்.

hypochlorite : ஹைப்போகுளோரைட் : ஹைப்போகுளோரஸ் அமிலத்தின் வானிகப் பெயர். காயங்களைக் குணப்படுத்தப் பயன்படுத்தப்படுகிறது.

hypochondria: மனவாட்ட நோய்; நோய்மைக் கலக்கம்: நோயெண்ணம். சும்படைவுக் கோளாறு; கற்பனைப் பிணி; மெளட்டிக நோய்.

hypochondriac : மனவாட்ட நோயாளி : மெளட்டிக நோயாளி.

hypochondrium : கீழ்விலா எலும்புப் பகுதி; விலாவடி : கீழ்விலா எலும்புகளுக்குக் கீழேயுள்ள அடிவயிற்றின் மேல் கிடைமட்டப் பகுதி (இடம், வலம்).

hypochromic : நிறமிக் குறைபாடு : இரத்தச் சிவப்பணுக்களில் செந்நிறக் குருதியணுக்கள் குறைவாக இருப்பதன காரணமாக வண்ணப் பொருள் அல்லது நிறமி குறைவாக இருத்தல்.

hypodermic : அடித்தோல்; அடித்தோல் சார் : தோலின் அடிப்பகுதி.

hypofunction : செயலின்மை; குறை இயக்கம், தாழ்வினை : செயலியக்கக் குறைபாட்டு நோய்.

hypogastrium : அடியகட்டுப் பகுதி, உந்திக கீழ்ப்பகுதி. அடிவயிற்றின் அடியகட்டுப் பகுதி.

hypoglossal : நாவடி நரம்பு; நாவின் அடியிலுள்ள நரம்புப் பகுதி.

hypogyaemia : குருதிக் குளுக் கோல குறைபாடு; குருதிச் சர்க்கரைக் குறை: குருதியில் குளுக் கோல் குறைவாக இருத்தல் இதனால், கவலை, மனக்கிளர்ச்சி, ஆழ்ந்த உறக்க நிலை, சன்னி ஆகியவை உண்டாகும். நீரிழிவு நோயாளிகளுக்கு இன்சலின் அதிகமாகக் கொடுத்து விட்டால் இந்நிலை ஏற்படலாம்.

hypokalaemia : பொட்டாசியம் குறைபாடு: குருதியில் பொட்டாசியம் அளவு மிகமிகக் குறைந்து விடுதல்.

hypomagnesaemia : மக்னீசியம் குறைபாடு: குருதியில் மக்னீசியம் குறைந்து விடுதல்

hypometabolism : உடல் வெப்பம் குறைதல்; தாழ்வளர் சிதை மாற்றம் மந்திப்புக் கோளாறு காரணமாக உடலில் வெப்பம் குறைவாக உற்பத்தியாதல்.

hypomotility : இயக்கக் குறைபாடு; குறையசைவு: இரைப்பையில் அல்லது குடல்களில் இயக்கம் குறைவாக இருத்தல்.

hyponatraemia : சோடியம் குறைபாடு: இரத்தத்தில் சோடியம் குறைவாக இருத்தல்.

hypopharynx. அடிக் குரல்வளை; அடித்தொண்டை: குரல்வளைக்குக் கீழே, குரல்வளையின் பின் புறமுள்ள குரல்வளையின் பகுதி.

hypothermia : ஆழ் உறை நிலை மருத்துவ முறை: ஒரு நோயாளியை இயல்பான உடல் வெப்ப நிலையிலிருந்து பல பாகைகள் குறைந்த குளிர்ந்த வெப்ப நிலையில் வைத்திருந்து நோயைக் குணமாக்கும் ஆழ்ந்த உறைநிலை மருத்துவமுறை.

hypophoria : காட்சி அச்சு முரண் தாழ்ச்சு: ஒரு கண்ணிலுள்ள காட்சி அச்சு மற்றொன்றை விடக் கீழே இருக்கும் நிலை.

hypophosphataemia : ஃபாஸ் ஃபேட் குறைபாடு: இரத்தத்தில் ஃபாஸ்ஃபேட்டுகள் குறைவாக இருத்தல்.

hypophysectomy : கபச்சுரப்பி அறுவை மருத்துவம்: கபச்சுரப்பியை அறுவை மருத்துவம் மூலம் அகற்றுதல்.

hypopigmentation : நிறமிக் குறைபாடு; தாழ் நிறமேற்றம்: நிறமி குறைந்த அளவில் இருத்தல்.

hypopituitarism : கபச்சுரபிக் குறைபாடு. உடல் வளர்ச்சிக்கு முக்கியமாக உதவுவதாகக் கருதப்படும் தூம்பற்ற மூளையடிச்சுரப்பியான கபச்சுரப்பி போதிய அளவில் இல்லாமலிருத்தல். இதனால் பெண்களுக்குக் கருப்பை மெலிவும் மாதவிடாய் தோன்றாமையும், பாலுணர்ச்சி உந்துதல் இன்மையும் உண்டாகும். குழந்தைகள் குள்ளமாக இருப்பார்கள்.

hypoplasia : திசு வளர்ச்சிக் கோளாறு; குறை வளர்ச்சி: திசுவில் ஏற்படும் குறைபாடான வளர்ச்சி.

hypoproteinaemia : புரதக் குறைபாடு; புரதக்குறைவு: தாழ் புரதக் குருதி: இரத்த ஊனீரில் புரதம் குறைவாக இருத்தல்

hypopyon : கண்ணறைச்சீழ்; சீழ் முன்னறை: கண்ணின் முன்பக அறையில் சீழ் சேர்ந்திருத்தல்.

hyposecretion : சுரப்புக் குறைபாடு; தாழ்சுரப்பி.

hyposensitivity : உணர்வுக் குறைபாடு: ஒரு தூண்டுதலுக்கு உணர்வு ஏற்படாதிருத்தல்

hyposmia : மோப்ப நுகர்வுணர்வுக் குறைபாடுதாழ்மோப்பம்:இயல்பான

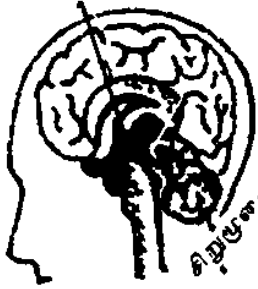
நுகர்வுத் திறன் குறைந்திருத்தல்.

hypospadias : சிறுநீர்க் குழாய் உருத்திரிபு; அடிநீர்த்துளை; வழிக் கீழ்துளை : ஆணின மூத்திர ஒழுக்குக் குழாய் பிறவியிலேயே உருத்திரிபுடன் இருத்தல்.

hypostasis : குருதி வண்டல்; அடித் தேக்கம் : குருதி ஓட்டக் குறைவினால் உடலுறுப்புப் பகுதிகளில் ஏற்படும் செயலற்ற தேக்கம்.

hypotension ; தாழ் குருதியழுத்தம்; தாழ்முத்தம்; குறை அழுத்தம் : தாழ்ந்த குருதியழுத்த நிலை. நெஞ்சுப்பைச் சுருக்கம் (10 எம்எம் எச்ஜி (mm Hg) அளவுக்குக் குறைவாகவும் நெஞ்சுப்பை விரிவியக்கம் 70 எம்எம் எச்ஜி அளவுக்குக் குறைவாகவும் இருத்தல்.

hypothalamus : கீழ்த்தளம் : உடலின் செயற்பாடுகளைக்கட்டுப்படுத்தும் முன் முளைப்பகுதி இஃது உணர்ச்சிகளுக்கும் இயற்கைக்கடன் உந்துதல்களுக்கும் பிறப்பிடமாகும்.



கீழ்த்தளம்

hypothenar eminence : அடிமுழ எலும்பு மேடு; அங்கையடி மேடு : உள்ளங்கையில் சுண்டு விரலின கீழுள்ள அடிமுழ எலும்புப் பகுதி மேடாக இருத்தல்.

hypothermia: வெப்பக்குறைபாடு; குறை வெப்பம்; தாழ் வெப்ப நிலை: உடலின் வெப்பநிலை இயல்பு அளவுக்குக் குறைவாக இருத்தல். இது மிக இளம் வயதினருக்கும் மிகவும் முதியவர்களுக்கும் ஏற்படுகிறது. தலைக் காயங்களைக் குணப்படுத்துவதற்கும். நெஞ்சுப்பை அறுவைச் சிகிச்சையின் போதும் செயற்கையான வெப்பக் குறை

பாடு (30°C அல்லது 86°F) ஏற்படுத்தப்படுகிறது.

Hypovase : ஹைப்போவாஸ் ; பிராசோசிஸ் என்ற மருந்தின வாணிகப் பெயர்.

hypoventilation : உயிர்ப்புக் குறைபாடு.

hypovitaminaemia : வைட்டமின் குறைபாடு : குருதியில வைட்டமின்கள் குறைவாக இருத்தல்.

hypovitaminosis . வைட்டமின் குறைவு நோய், தாழ் உயிர்ச்சத்துவம்: வைட்டமின்கள் குறைவாக இருப்பதால் ஏற்படும் நிலை.

hypoxaemia : ஆக்சிஜன் குறைபாடு : தமன் இரத்தத்தில் ஆக்சிஜன் குறைவாக இருத்தல்.

hypoxia : திசு ஆக்சிஜன் குறைபாடு; உயிர் வளிகுறை : திசுக்களில் ஆக்சிஜன் அளவு குறைந்திருத்தல்.

hysterectomy. கருப்பை அறுவை மருத்துவம், கருப்பை ஆக்கம்; கருவகம் எடுப்பு : கருப்பை சார்ந்த அடிவயிற்றுப் பகுதியை அறுவை மருத்துவம்மூலம் அகற்றுதல்.

hysteria : அச்சவெறி; வெறுப்பு நோய், நரம்பிழுவை: நரம்புக் கோளாறினால் அநேகமாக பெண்கள் உள் பண்பு உரம் பாதிப்பால் தன் வயம் இழுகும் இசிப்பு, முடக்குவாதம், உணர்விழப்பு ஆகியவை இந்நோயின அறிகுறிகள்.

hysterics . வலிப்புத் துடிப்புகள் : பெணடிர் தனவயம் இழப்புக் கோளாறில் உறுப்புகளின் இழப்பு வலிப்புகள்.

hysterogeny : இசிப்பு நோய்த் தூண்டல . இசிப்பு நோய்க் கோளாறு உண்டு பண்ணுதல்.

hysterology : கருப்பையியல் : கருப்பை பற்றிய ஆய்வியல்.

hystero salpingectomy : கருப்
பைக் குழாய்த் துண்டிப்பு: கருப்பை
யினையும் கருப்பைக் குழாய்கள்
இரண்டையும் துண்டித்து எடுத்தல்.

hysterosalpingostomy : கருவக
அண்டக் குழல் வாயமைப்பு: கருப்
பைக்குள் கரு உட்புகும் குழாயில்
உள்ள அடைப்புகளைக் களையும்
அறுவை மருத்துவம். கருவண்டத்
திலிருந்து கருமுட்டை அணுவை
கருப்பைக்குள் கொண்டு சேர்க்கும்
கருக்குழாயில் அடைப்பிருந்தால்

அறுவை மருத்துவம் செய்து
அடைப்பை அகற்றுதல்.

hysterotomy : கருவக அறுவை;
கருப்பை துளைப்பு; கருவகத் திறப்பு:
கருவை அகற்றுவதற்காகக் கருப்
பையில் செய்யப்படும் அறுவை
மருத்துவம்.

hysterotrachelorrhaphy : கருப்
பைக் கழுத்துச் சீராக்கம்; கருவகக்
கண்டத் தைப்பு: சிராய்த்துக்
காயப்பட்ட கருப்பைக் கழுத்துப்
பகுதியைச் சீர்படுத்தல்.

iatrogenic : இரண்டாம் நிலை; மருத்துவத் திரிபியம் : ஒரு முதல் நிலையைக் குணப்படுத்துவதால் உண்டாகும் இரண்டாம் நிலை.

ibuprofen : ஐபுப்ரோஃபென் : மயக்கமூட்டாத அழற்சியகற்றும் மருந்து.

ice : பனிக்கட்டி : உறுப்புகளில் காயங்களும் வீக்கங்களும் ஏற்பட்டிருந்தால், அதில் பனிக்கட்டியை வைத்துக் குணப்படுத்தும் முறை.

ichthammol : இக்தம்மோல் : மென்களிக்கல்லைச் சிதைத்து வடித்தல் மூலம் கிடைக்கும் திண்மையான கறுப்புத் திரவம். தோல் கோளாறுகளுக்கு மருந்தாகப் பயன்படுத்தப்படுகின்றது. கிளிசரைனில் இதன் கரைசல் வீக்கத்தைக் குறைக்கும்.

Ichthyol : இக்தியால் : இக்தம்மோல் என்ற மருந்தின் வாணிகப் பெயர்.

ichthyoses : தோல் கெட்டியாதல் : மேல்தோல் கெட்டியாகி சுருசுரப்பாகிவிடும் நோய்.

icterus : மஞ்சட் காமாலை; மஞ்சளம் : செந்நிறக் குருதியணுப் பொருள் அளவுக்கு அதிகமாக அழிந்துபடுவதால் ஈரலில் ஏற்படும் மரமரப்பு நோய்.

id : (1) மரபியல் மூலக்கருத்து; ஆழ்மனம் : கரு உயிர்ம இனக்கீற்றில் மரபியல் சிறப்பியல்புகளையெல்லாம் கொண்டுள்ளதாகக் கருதப்

படும் மூலக்கருத்து. (2) உணர்வுநீயல் : தனிப்பட்ட ஒருவரின் உணர்வுநீயல்களின் தொகுப்பு.

ideation : கற்பனை செய்தல் : எண்ணப்படிவங்களை உருவாக்குதல். இதில் சிந்தனை, அறிவுத்திறன், நினைவுத்திறன் ஆகியன அடங்கும்.

identical twins : முழுதொத்த இரட்டையர் : சினைப்பட்ட ஒரே கருமுளையிலிருந்து வளர்ச்சியடைந்த இரட்டைக் குழவிகள்.

identification : அடையாளம்; இனமறிதல்; இனம் காண்டல் : உளவியலில், தேர்ந்தெடுத்த ஒருவரை முன்மாதிரியாகக் கொண்டு நமது ஆளுமையை உருவாக்கிக்கொள்ளுதல்.

ideomotor : உளவியல் கிளர்ச்சி : தசைகளின் தானியக்கத்தை உண்டுபண்ணும் கருத்துகளின் வடிவில் எழும் உளவியல் உந்து ஆற்றல். எடுத்துக்காட்டாக, உறுப்புகளின் கிளர்ச்சி இயக்கத்தை உண்டாக்கும் மனக்கிளர்ச்சி.

idiopathic : ஆதாரமில்லா முதல் நிலை நோய்; மூலமிலா; வேறொரு நோயின் நிலையாய் அமையாமல் முதல் நிலையாக குறிப்பிட்ட காரணமன்றித் தோன்றும் நோய்

idiosyncrasy : தனிமனப்போக்கு; இயல்புக்கு மாறான செயல்; தனித்துவம் : தனிச் சிறப்புக்குரிய பண்பு

தனிமனிதருக்குச் சிறப்பியல்பான உடலமைப்பு.

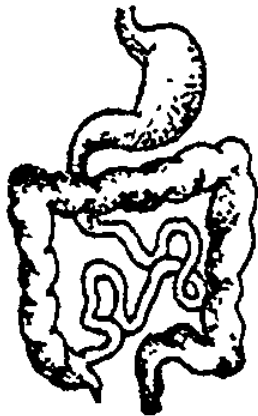
idoxuridine : ஐடோக்ஸுரீன் : விழிவெண்படலப் படர் தேமல் சிழ்ப்புண்ணுக்குப் பயன்படுத்தப்படும் மருந்து.

ileitis : சிறுகுடல் வீக்கம்; கடைச் சிறுகுடல் அழற்சி : சிறுகுடலின் பின்பகுதியில் ஏற்படும் வீக்கம் (அழற்சி).

ileocolostomy : செயற்கைப் புண்புரை; சிறுகுடல் பெருங்குடல் இடைத்துளைப்பு; சிறுகுடல் பின்பகுதிக்கும் பெருங்குடலுக்குமிடையில் அறுவை மருத்துவம் மூலம் ஏற்படுத்தப்படும் செயற்கைப் புண்புரை. பெருங்குடல் முற்பகுதியில் அல்லது ஏறுமுகப் பெருங்குடலில் ஏற்படும் தடையை அல்லது வீக்கத்தை அகற்ற இது செய்யப்படுகிறது.

ileocystoplasty : சிறு நீர்ப்பை விரிவாக்க மருத்துவம் : சிறுநீர்ப்பையின் வடிவளைவை அதிகரிப்பதற்குச் செய்யப்படும் அறுவை மருத்துவம்.

ileum : சிறுகுடல் பின்பகுதி, கடைச் சிறுகுடல்; ஈர்ப்பகம்; குடலீறு: சிறுகுடலின் சிழ்ப்பகுதியிலுள்ள ஐந்தில் மூன்று பகுதி. **ileus :** குடல் அடைப்பு; குடல் அசைவிழத்தல்; குடல்தொய்வுபக்க வாதத்தின் போது ஏற்படும் குடல் அடைப்பு. இதனால் வாந்தி உண்டாகும்.



சிறுகுடல் பின்பகுதி

ileoproctostomy : தளடநாளப் பிணைப்பு; சிறுகுடல் மலக்குடல் இணைப்பு; சிறுகுடல் பின்பகுதிக்கும் பெருங்குடல் அடிக் கூறுக்கும் (குதவாய்) இடையில் தசை நாளங்களில் அறுவை மருத்துவம்

iliac artery : இடுப்புக் குருதிநாளம் இடுப்புத் தமனி.

iliac passion : குடலடைப்பு வலி அடிக்குடலில் அடைப்பு ஏற்படுவதால் உண்டாகும் நோவு.

ilium : இடுப்பெலும்பு : வயது



இடுப்பெலும்பு

வந்த வரிடையே மூன்று எலும்புகளின் இணைவாகவுள்ள இடுப்பெலும்பின் மேற்

பகுதி.

illusion : விழிமாறாட்டத் தோற்றம்; திரிபுக்காட்சி; தோற்ற மயக்கம்; மருட்கை : பொய்த் தோற்றம்; மாயத் தோற்றம். எடுத்துக்காட்டாக, ஒரு வெள்ளைத் துணியை பேய் என்று தவறாக எண்ணுதல்.

illotycin : ஐலோட்டிசின் ; எரித் ரோமைசின் என்ற மருந்தின் வானிகப் பெயர்

image : மனக்காட்சி; உள உரு, வடிவமைவு. மனதில் உருவம் கற்பித்துக் காணுதல்.

imagery : நினைவுக் காட்சி; மனக்காட்சி : மனத்தகத் தோற்றம்; புனைவாற்றல்; கற்பனை.

Imferon : இம். பெரோன் : அயன் டெகஸ்ட்ரான் தொகுப்பின் வானிகப் பெயர். அயச் சத்துக் குறை

பாட்டுக்குக் கொடுக்கப்படும் மருந்து.

imipramine : இ மி ப் பிரா மின் : மனச்சோர்வினைப் போக்கக் கொடுக்கப்படும் மருந்து.

immune reaction response : ஏம மறுவினை விளைவு : உடலில் பொருத்தப்படும் மாற்று உறுப்பினை உடல் ஏற்றுக் கொள்ள மறுத்தல்.

Immunity : தடைகாப்பு நிலை; தடுப்பாற்றல்; நோய் எதிர்ப்புச் சக்தி; ஏமம் : உடலில் புகும் நோய்க் கிருமிகளை எதிர்த்து நோய் உண்டாவதைத் தடுக்கும் தடைகாப்பு நிலை.

immunization : தொற்றுத்தடை : தொற்று நோய்களிலிருந்து தடை காப்பு அளித்தல்.

immuno compromised patients தடைகாப்பு ஒடுங்கிய நோயாளிகள் : தடைகாப்பு நிலை ஒடுக்கப்பட்ட நோயாளிகள். மருந்துகளினால் குறைபாடான நோய்த்தடைகாப்பு ஏற்படுதல்.

immunodeficiency : தடைகாப்புக் குறைபாடு : நோய்த தடைகாப்பு நிலை குறைவாக இருத்தல். இதனால் நோய்கள் எளிதில் பீடிக்கின்றன.

immuno deficiency diseases : தடைகாப்புக் குறைபாட்டு நோய்கள் : நோய்த்தடை காப்புநிலையில் ஏற்படும் கோளாறுகளினால் வரும் அல்லது வந்தடையும் நோய்.

immunogenesis : தடைகாப்பு உருவாக்கம் : உடம்பில் நோய்த தடைகாப்பு நிலையை உருவாக்கும் முறை ஏமவாக்கம்.

immunogenicity : தடைகாப்புத் தூண்டுதிறன் : உடலில் நோய்த தடைகாப்பு நிலையைத் தூண்டும் திறம்பாடு ஏமத் தூண்டுதிறன்.

immunoglobulins (Igs) : தடைகாப்புப் புரதங்கள் : அதிக அளவு மூலக்காற்று எடையுள்ள புரதங்கள். இதனை நிணநீர் உறபத்தி செய்கிறது இது பாக்டீரியா, போன்ற மூலங்களுடன் இணைந்து நோய்ததடைக் காப்பினை உண்டாக்குகிறது.

immunology : நோய்த் தடைக் காப்பியல்; நோய்த் திகுப்பாற்றியல்; ஏமவியல் : உடம்பிலுள்ள நோய்த் தடைக்காப்புத் தூண்டு திறன் பற்றிய ஆய்வியல்.

immunopathology : தடுப்பாற்று நோயியல்; திகுக்காய ஆய்வியல் : நோய்த் தடைக்காப்பு அமைப்புத் தொடர்பான திகுக்காயம் குறித்து ஆராய்தல்.

immunosuppression : நோய்த் தடைக்காப்புக குறைப்பு மருத்துவம், தடுப்பாற்றலுக்கு : நோய்த தடைக் காப்புத் தூண்டு திறனை மட்டுப்படுத்துவதற்கான மருத்துவம்.

Imodium : இமோடியம் : ஐயோ பெராமிட் என்ற மருந்தின் வாணிகப் பெயர்.

impacted tooth : தெற்றுப்பல் :



தெற்றுப்பல்

மற்றொரு பல்லுக்கு அடியில் வளரரும் பல. இது மேல்நோக்கிவளர முடிவதில்லை.

impalpable : தொட்டுணர முடியாத : தொட்டுணர முடியாத அளவுக்கு மிக மெல்லியதான; மிக நுண்ணிய தான.

impaludism : மண்ணீரல் அழற்சிக் காய்ச்சல் . சதுப்பு நிலத்தில் வாழ் வோரிடையே காணப்படும் இடையிடையிட்ட மண்ணீரல் அழற்சியும். காய்ச்சலும் வாய்ந்த நோய் வகை.

impediment in speech: தெற்று வாய் : திக்கித் திக்கிப் பேசுதல்.

inperforate: துளையில்லா மாத விடாய் வழியடைப்பு, இயல்பு மாறிய அடைப்பு: பெண்ணின் கருப் பை வாய்க் குழாயில் (யோனிக் குழாய்) மாதவிடாய்த் திரவம் வெளியேறுவதற்கு இயற்கையான திறப்புலழி இல்லாதிருத்தல். இது பிறவியிலேயே ஏற்படுகிறது

impetigo: கொப்புளத் தொற்று நோய்; செஞ்சொறி; தொற்றுச் சிரங்கு : கொப்புளத்தில் உண்டாகும் ஒருவகைத் தோல் வீக்க நோய் இது கடுமையாகத் தொற்றக் கூடியது.

implantation. உயிரணு பொருத்து தல்; உயிரணுப் பதியம்; உள்வைத்தல்; இடுகை: திசுக்களில் உயிருள்ள உயிரணுக்களை அல்லது திடப்பொருள்களை உள்ளே புகுத்துதல். எடுத்துக்காட்டு: ரேடியம் அல்லது திட மருந்துகளை உட்புகுத்துதல்; கருப்பையின உள்வரிச் சவ்வுல கருவுற்ற சினைையைப் புகுத்துதல்வேறு திசுவை ஓட்டுதல்.

implants: செலுத்துத் திசுக்கள்; உள்வைப்பு: திசுக்களில் அறுவை மருத்துவமமூலம் புகுத்தப்படும் ஓட்டுத் திசுக்கள்.

impotence: ஆண்மையின்மை: ஆணிடம் பாலுறவுக்கான ஆண்மைத் தன்மை இல்லாதிருத்தல்.

impregnate; சினைப் படுத்துதல்; கருவுறச் செய்தல்; சூலமை; கருவுறச் செய்தல்.

impulse. திடீர் உணர்ச்சி; உளத் தூண்டல்; உணர்ச்சி வயப்படுதல்; துடிதுடிப்பு; உட்தூண்டு. நாடி நரம்புகளில் திடீரென அலையெழுப்பும புறத்தூண்டுதல்.

Imuran: இமுரான்: அசாத்தி யோப்பிரின் என்ற மருந்தின் வாணிகப் பெயர்.

inaccessibility: அணுக முடியாமை; எட்டாமை: உளவியல் மருத்துவத்தில் நோயாளியிடம் எவ்விதப் பதில் செயலும் எழா திருத்தல்.

inassimilable: செரிக்க முடியாத; அகத்துறிஞ்சாத: செரிமானம் செய்து கொள்ள இயலாதிருக்கிற.

incest: முறை தகாப் புணர்ச்சி; கூடா பாலுறவு; கூடாக்கலவி: தடை விதிக்கப்பட்ட அணுக்க உறவினரிடையிலான கலவி. எடுத்துக் காட்டு; தந்தை மகனுக்கிடையில், தாய் மகனுக்கிடையில் புணர்ச்சி தடை செய்யப்பட்டதாகும்.

incised wond: வெட்டுக்காயம்: கூரிய கத்தி போன்ற ஆயுதங்களால் வெட்டிய காயம்.

incision: வெட்டுதல் (கீறுதல்); கீழிததல்; கீறல்: கூர்மையான கருவியினால் உடல் திசுவில் வெட்டுதல்.

incisor: உளிப்பல்; வெட்டுப்பல்: முனவாய்ப்பால், உணவை அரைத்து உண்ணப் பயன்படுகிறது.

inclusion bodies: உள் துகள்கள்: நோய்க் குணத் திசுக்கள், இயல்பான திசுக்களின் சில உயிரணுக்களில் காணப்படும் நுண்ணிய துகள்கள்.

incombatibility: ஒவ்வாமை; பொருந்தாமை; ஒன்றாமை: இரத்த தானமளிக்கப்பட்ட இரத்தத்தை நோயாளிக்குச் செலுத்துமபோது அந்த இரத்தம் ஒத்திசையாமல் போதல்.

incompetence: திறமைக்கேடு, தகுதியற்ற; உடல் இயலாமை; தகாமை: சில இயல்பான பணிகளைச் செய்திட இயலாதிருத்தல் எ-டு நெஞ்சுப்பைச் சவ்வடைப்பு இயங்காதிருத்தல்.

incontinencia : தன்னை அடக்க மின்மை; கட்டுப்பாடிழந்த; அடக்காமை
ஒழுக்கை : சிறுநீர் கழித்தல் போன்ற இயற்கை முனைப்புகளை அடக்க இயலாதிருத்தல்.

incoordination : இணக்கமின்மை; தசை ஒத்தியங்காமை; இணை: ஒழுங்கின்மை; ஒருங்கிணையாமை; தசை இயக்கங்களை ஒரு முகப்படுத்த இயலாதிருத்தல்.

incubation : அடை காப்பு; அடைவுக் காலம்; நோய்காப்புக் காலம்; அடைநிலை : நோய்க்குறி தோன்றும் முன்பு நோய்க்கிருமிகள் பெருக்கமடையும் கால அளவு.

incubator : கருமுதிர்ச்சிக் கருவி; சீர் வெப்பப் பெட்டி; அடை காப்பி : (1) முழுவளர்ச்சியுறாமல் உரிய காலத்திற்கு முன்னரே பிறந்த குழந்தைகளை வளர்க்கும் கருவி. (2) மருத்துவ முறைகளுக்கான நோய்க்கிருமிப் பெருக்க அமைவு.

incus : காத்தெலும்பு : சுத்தி எலும்பு பிலிருந்து ஒலியலை அதிர்வுகளை வாங்கும் காது எலும்பு.

indapamide : இன்டாப்பாமைடு : தாழ்ந்த குருதியழுத்தத்தை எதிர்க்கும் சிறுநீர்க் கழிவினைத் தூண்டும் மருத்துவம்.

Indema : இன்டிமா : ஃபெனிண்டி. யோன் என்ற மருந்தின் வாணிகப் பெயர்.

Inderal : இன்டெரால். புரோப்ரா

னோலால் என்ற மருந்தின் வாணிகப் பெயர்.

Inderetic : இன்டெரெட்டிக் : பெண்ட்ரோஃபுளுசைட் என்ற மருந்தின் வாணிகப் பெயர்.

indian hemp : இந்தியச் சணல்.

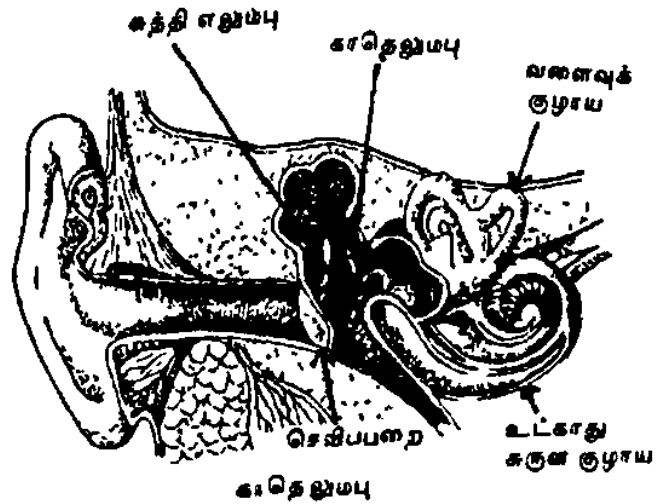
indican : இன்டிக்கான் : சிறுநீரிலிருந்து வெளியேறும் பொட்டாசியம் உப்பு.

indicanuria : மிகை இன்டிக்கான் : சிறுநீரில் உள்ள மிகையான பொட்டாசியம் உப்பு. இயல்பான சிறுநீரில் இது சொற்ப அளவில் இருக்கலாம். அதிக அளவில் இருந்தால் குடலில் தடை ஏற்பட்டிருப்பதைக் குறிக்கும்.

indigenous : வட்டார நோய்கள்; உள்ளூர் நோய் : ஒரு குறிப்பிட்ட வட்டாரத்தில் அல்லது நாட்டில் பரவும் நோய்.

indigestion : செரிமானமின்மை; செரியாநிலை : வயிற்றில் உணவு சீரணிக்காமலிருத்தல்; வயிற்று உந்தம்.

indigocarmine : லைச்சாயக் கரைசல் : சிறுநீரகம் செயற்படுவதைப் பரிசோதிக்க உதவும் 0.4% கரை



சல். சிறுநீர் நிலநிறமாக இருந்தால் சிறுநீரகம் இயல்பாகச் செயற்படுகிறது என்று பொருள்.

Indocid : இன்டோசிட் : இன்டோமெத்தாசின் என்ற மருந்தின்

வாணிகப் பெயர்.

indole : இண்டோல் : குடல்களிலுள்ள டிரிப்டோஃபான் சிதைவுறுவதால் உண்டாகும் பொருள். இது நுரையீரலில் இண்டாக்கிலாக ஆக்சிகரணமாகி, சிறுநீரில் இண்டிக் கானாக வெளியேறுகிறது.

indolencea : நோவற்ற புண்; வலியற்ற புண் : வேதனை உண்டு பண்ணாத, ஆனால் மெதுவாக ஆறக் கூடிய புண்.

indomethacin : இண்டோமீத்தாசின் : வீக்கத்தைக் குறைக்கக் கூடிய மருந்து. வாதக் கோளாறுகளுக்குப் பயன்படக் கூடியது. குமட்டலைத் தடுக்க வாய்வழி உட்கொள்ளலாம்.

indoramin : இண்டோராமின் : தாழ்ந்த குருதியழுத்தத்தைக் குறைக்கக் கூடிய மருந்து.

induced abortion : தூண்டிய கருச்சிதைவு; கருச்சிதைவு தூண்டல்; தூண்டல் சிதைவு : மருத்துவ முறை மூலம் கருச்சிதைவினைத் தூண்டிவிடுதல்.

induction : இடுப்பு வலி வருவித்தல்; தூண்டல்; ஊக்குதல்: மயக்கம், இடுப்பு வலி, (மகப்பேற்று வலி) போன்றவற்றைத் தூண்டி வருவித்தல்.

induration : உணர்விழப்பு : திசுக்களைக் கடினமாக்கி உணர்ச்சியிழக்கச் செய்தல்.

industrial disease : தொழிலியல் நோய்கள்; தொழில்சார் நோய்கள் ; ஒரு தொழிலில் ஈடுபடும்போது தூசு, புகை, வேதியியல் போன்ற பொருள்களால் உண்டாகும் நோய்.

industrial therapy : தொழிலியல் மருத்துவம் : உளவியல் மருத்துவமனையில், தொழிலாள நோயாளிகளுக்கு உளவியல் சிகிச்சையளித்து, அவர்களை மீண்டும் தொழிலாளர் சமுதாயத்தில் சேர்ப்பதற்கு ஆயத்தம் செய்யும் பகுதி.

inertia : செயலின்மை; இயக்கொழிவு; மெது நிலை : கருப்பை கருங்கி விரியாமல் செயலற்றதாக இருத்தல்.

inextremis : இறக்குந்தறுவாயில்

infant: குழவி; பச்சிளங் குழந்தை; கைக்குழந்தை : ஒரு வயதுக்குக் குறைந்த பச்சிளங் குழந்தை.

infantilism : உடல்-உள வளர்ச்சியின்மை; குழந்தையுள்ளம்; இளந்தோற்றம்; மழலையம் : அறிவோ உடம்போ வளர்ச்சியடையாத நிலை.

infarction : திசு மாள்வு; திசு அழிவு; குருதி நசிவுறல் : இரத்தம் பாய்வது நின்று போவதால் திசுவின் ஒரு பகுதி மாண்டுபோதல்.

infection : நோய் தொற்றுதல் நோய்த்தொற்று : காற்று, நீர் மூலம் நோய்க் கிருமிகள் பரவி நோய் தொற்றுதல்.

infectious disease: தொற்று; நோய் : ஒரு குறிப்பிட்ட நோயக கிருமி மூலம் தொற்றுகிற நோய். இது ஒருவரிடமிருந்து இன்னொருவருக்கு நேரடியாக அல்லது மறைமுகமாகப் பரவும்.

infectious mononucleosis : கர்ப்பிக் காய்ச்சல் : ஒருவகைத் தொற்று நோய். இந்நோய் கண்டவர்களுக்குக் காய்ச்சல், தொண்டைப்புண், நிணநீர்க் கரணைகள் விரிவடைதல் உண்டாகும்.

infective : தொற்றவைக்கும் இயல்புடைய; தொற்றும் பண்பு : தொற்று நோயை ஒன்றிலிருந்து இன்னொன்றுக்குத் தொற்றச் செய்யும் இயல்புடைய.

inferior . கீழார்ந்த.

inferiority complex: தாழ்வு மனப் பாண்மை: தனக்குப் பாதுகாப் பில்லை என ஒருவருக்கு ஏற்படும் உணர்வு. இதனால் சிலர் மூர்க்கத் தனமாக நடக்கக்கூடும்.

infertility: மலட்டுத்தன்மை; கருத்தறிக்காமை; மலடு: இனப் பெருக்கம் செய்யும் திறன் இல்லா திருத்தல். இந்நிலை கணவனிடமோ மனைவியிடமோ இருக்க லாம்.

infestation: ஒட்டுணணி மொய்ப்பு; பீடித்தல்; மொய்ப்பு: மனித உடம்பில் விலங்கு ஒட்டுண்ணிகள் நிறைந்திருத்தல்.

infiltration: ஊடுபரவல்; ஊடுரு வல்; உட்பரவல்: சுற்றுப்புறத் திசுக்கள் ஊடுருவுதல். வடியும் அல்லது கசியும் திரவம் படிப்படி யாக உட்சென்று பரவுதல்.

inflammation: அழற்சி (லீக்கம்): காயம் காரணமாக உயிர் வாழும் திசுக்களில் உண்டாகும் எரிச்சல், லீக்கம், அழற்சி போன்ற விளைவு கள்.

influenza: சனிக்காய்ச்சல்; புளுக் காய்ச்சல்: கடுநீர்க் கோப்புடன கூடிய காய்ச்சல். இது கொள்ளை நோயாகப் பரவக் கூடியது.

infrared rays: அகச்சிவப்புக் கதிர் கள்: நிறப்படட்டையில் சிவப்பு நிறத் துக்கு அப்பாற்பட்ட கட்டிலப் படாக் கதிர்கள்.

infundibulum: பெய்குழல் வடிவு; கூப்புப் புழை: ஊற்றாங்குழல் போன்ற வடிவுடைய குழாய்

infusion: சிரைவழி உட்சொரிதல்; உட்செலுத்துதல், நீரேற்றம்: உட வினுள் திரவம் சொரிதல். அமி னோ திரவங்களை உடலுக்குள் உட்செலுத்துதல்; திரவமேற்றுதல்.

ingestion: உணவுச் செலுத்தம்: உணவை அல்லது மருந்தை

இரைப்பைக்குள் கொண்டு செல்லுதல்,

ingram regime: யானைச் சொறி மருத்துவம்: யானைச்சொரி எனப் படும் நமட்டுச் சொறியைக் குணப் படுத்தும் முறை. இதற்கு டித்ரோ னால் குழம்பு, புறணதா ஒளி பயன்படுத்தப்படுகிறது.

inhalation: மூச்சுவழி உள் இழுத் தல்; ஆவி பிடித்தல்: காற்று அல் லது பிற ஆவி முதலியவற்றை உள் வாங்குதல்.

உள் இழுக்கப்படும் மருந்துப் பொருள்.

inherent: உள்ளார்ந்த; உற்ற: இரண்டற நீங்காது உள்ளியல் பாக இருக்கிற

inhibition: தடையுணர்ச்சி; கூச் சம்; உட்தடுப்பு: நீடித்த பழக்கம் அல்லது பயிற்சி காரணமாகச் செயல் வேட்கைகளில் உள்ளார்ந்த தடையுணர்ச்சி.

injection: மருந்து ஊசி போடு தல்; உட்செலுத்தல்; ஊசிக்குத்தல்: திசுக்களில் ஊசியிட்டு மருந்து செலுத்துதல் ஊசிவழிமருந்தேற்றல்.

injector: ஊசிக் கருவி: திரவத் தை அதிக அளவில் பாய்ச்சும் ஒரு சாதனம்.

innate: உள்ளியல்பான: உள்ளார்ந்த; மரபணுவியல் சார்ந்த இயல்பு.

innervation: நரம்பு வலுவூட்டு தல்; நரம்பூட்டம்: ஓர் உறுப்பின் நரம்பூட்டம்.

Innocent: தீங்கற்ற; தமையற்ற; சாதுவான. நோய் வகையில் கடு மையிராத.

innocuous: கேடற்ற; தீங்கிலா; தீதற்ற, தீங்குவிளையா: தீங்கு விளைவிக்காத.

innominate: பெயரற்ற; பெய ரிலா; பெயரிடப்படாத. அநாமதேய-

innominate bone: பெயரிடப்படா இடுப்பு எலும்பு; வயதுவந்தவரிடையே மூன்று எலும்புகளின் இணைவாக உருவான இடுப்பெலும்பு.

inoculation : நோய்த்தடுப்பு ஊசி; தடுப்பூசி : தொற்று நோய்களைத் தடுக்க, பாதுகாப்பு வினையை ஊக்குவிக்க அந்நோயணுக்களைக் கொண்ட மருந்தை ஊசுமூலம் உடலில் செலுத்துதல்.

inorganic : கரியமற்ற கனிம : கனிப்பொருள் தோற்றமுடைய.

inositol nicotinate : இனோசிட் டோல் நிக்கோட்டினேட் : குருதி நாள விரிவகற்சி மருந்தாகப் பயன்படுத்தப்படும் நிக்கோட்டினேட்.

inquest : சடல ஆய்வு; இறப்பாய்வு : திடீரென அல்லது எதிர் பாராமல் நடந்த மரணத்தின் போது உடலைப் பரிசோதனை செய்தல்.

insecticide : பூச்சிகொல்லி மருந்து : பூழூச்சிகளை அழிப்பதற்கான மருந்து.

insemination : கருவூட்டல்; விந்தேற்றல்; விந்தூட்டம்; விந்தளிப்பு : பொதுவாகப் பாலுறவு மூலம் கருப்பைக்குள் விந்தணுவைச் செலுத்துதல்.

insensible : உணர்ச்சியற்ற, புலப்படா; உணரா : உணர்விழந்து காழ்த்துப் போன.

insertion : உறுப்பிணைப்பு; செருகல்: தசை உறுப்பு இணைந்திருக்கும் முறை. தசையின இறுதிப்பகுதி எலும்பில் இணைந்திருத்தல்.

Integrin : இன்ட்டெக்ரின் . ஆக்சி பெர்டமின் என்ற மருந்தின் வாணிகப் பெயர்.

integument : புறஉறை மேந்தோல : தோலின் புறப்போர்வை.

Intellect : அறிவாண்மை : பகுத்தறிவுத் திறன்; சிந்திக்கும் ஆற்றல்.

intelligence : மதிநுட்பம்; அறிவுத்திறம்; நுண்ணறிவு; அறிவாற்றல் : ஆற்றிவுடைய உயிர்களுக்குள்ள கூர்மைத் திறன்; விவேகம், இதை அறிவு அளவெண் மூலம் அளவிடலாம், அறிவாற்றல்.

intelligence quotient : அறிவுத்திற அளவெண் : அறிவுக்குறி எண். மதிநுட்ப அளவு அலகு

intensive therapy unit (ITU) : தீவிர மருத்துவப் பிரிவு: மிக உயர்ந்த மருந்து உத்திகள் பயன்படுத்தப்படும் மருத்துவப் பிரிவு.

intensive inoculation : தீவிர மருந்துசி போடுதல் : படிப்படியாகச் செறிவை மிகுதிப்படுத்தி மருந்துசி போடுதல்.

interaction : பின்னிய செயல்விளைவு; இடைவினை : ஒன்று அல்லது அதற்கு மேற்பட்டவை ஒன்றின மீது ஒன்று செயல்விளைவினைக் கொண்டிருத்தல்.

interarticular : மூட்டுகளிடையே; மூட்டிடையே.

interatrial : இதயத்தமனிசுளிடையே.

intercellular : உயிரணுக்களிடையே.

intercostal : இடுப்பெலும்புகளிடையே; விலா எலும்பு இடைவெளி :

Intercourse : பாலுறவு; கலவி : கலவி; புணாச்சி.

intercurrent . உடனிகழ்வான : ஏற்கெனவே ஒரு நோய் பீடித்த ஒருவருக்கு இரண்டாவதொரு நோய் பீடித்தல்.

interferon இடையீட்டுப் புரதம் : சில நோய்க் கிருமிகளுக்கு எதிரான ஒருவகைப் புரதம். ஓர் உயிரணுவை ஒரு கிருமி தாக்கும்போது

இந்தப் புரதத்தை உற்பத்திசெய்யுமாறு உயிரணு தூண்டப்படுகிறது. அந்தப் புரதம் நோய்க்கிருமியை எதிர்த்துப் போராடுகிறது.

interlobar : தொங்குதசைகளிடையே: பகுதி பிதுக்கங்களிடையே.

inter menstrual : மாதவிடாய்களிடையே.

internal : உட்பகுதியில், உட்காது: காதின் உள்ளூறுப்புகள் உள்ள பகுதி

interosseous : எலும்புகளிடையே

interphalangeal : கைகால் விரல் மூட்டுகளிடையே.

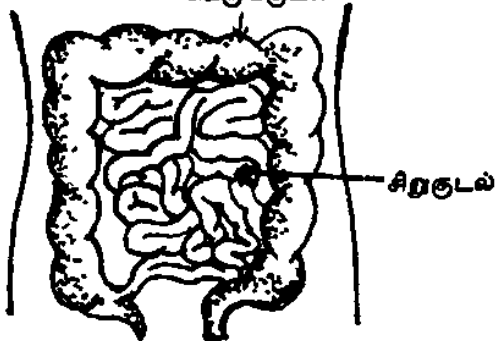
interposition operation : சிற்றெலும்பு மாற்று மருந்து: சிறு எலும்புகளின் தொகுதி முழுவதையும் அல்லது ஒரு பகுதியை அறுவை மருந்துமூலம் மாற்றுதல்.

interserosal : ஊளிர்ச்சவ்வுகளிடையே.

intersexuality : இருபால்தன்மை: ஆண்-பெண் இருபால தன்மைகளுமுடைய.

interstices : சிறு இடைவெளிகள்: ஒடுங்கிய பிளவுகள்; சந்து வெடிப்பு.

intestine : குடல்: உணவுக்குழாயின் கீழ்ப்பகுதி. இது பெருங்குடல்



குடல்

பெருங்குடல், சிறுகுடல் என இரு பகுதிகளைக் கொண்டது.

intertrigo : தோல் வீக்கம்: ஈரமான தோல் மடிப்புகளில் ஏற்படும்.

intervertebral : முள்ளெலும்புகளிடையே.

intima : குருதி நாள உள்பூச்சுச் சவ்வு உட்படலம்: குருதி நாளத்தின் உள்பூச்சுச் சவ்வுத் திசு.

intolerance : சகிப்புணர்வின்மை; சகியாமை: சத்துப்பொருள்கள், மருந்துகள் போன்ற குறிப்பிட்ட பொருள்களை உடல் ஏற்றுக் கொள்ள மறுத்தல்.

intraabdominal : உள் அடிவயிறு; வயிற்றுள்; வயிற்றினுள்.

intracapillary : தந்துகியுள்

intracapsular : பொதியுறையுள்.

intracardiac : இதயத்துள்.

intracellular : உயிரணுவுள்.

intracerebral : பெருமூளையுள்.

intracorpuseular : குருதிக்கணத்துள்

intracranial : மண்டையோட்டுள்.

intracranial pressure (ICP) : மண்டையோட்டு உள்ளழுத்தம்: மண்டையோட்டினுள் உள்ளழுத்தத்தை முளைத்திசுக்கள் இயல்பான அளவில் வைத்திருத்தல்

intracutaneous : தோல் திசுவினுள்; சருமத்துள்.

intradermal . தோலினுள்; தோலுள்.

intradural : மூளைச் சவ்வுள்; கடின உறையுள்: மூளையையும் முதுகுத தண்டையும் சூழ்ந்திருக்கும் மேல் சவ்வின உட்பகுதி.

intrahepatic . ஈரலுள்.

intraobular : காது மடலுள்; நுண்வளையக.

intralymphatic: ஊனீர் நாளத்துள்.

intramedullary: எலும்பு மச்சையினுள்.

intramural சுவர்ப் படுகையுள், சுவருள்: புழையுடைய குழாய் அல்லது உறுப்பின் சுவர்ப் படுகைப் பாளங்களுக்குள்.

intramuscular: தசையுள்; தசைக்குள்.

intranasal: மூக்குள்; நாசியுள்.

intraocular: கண்கூட்டுள், கண்ணுள்.

intraoral: வாய்வழியே; வாயுள்: வாய்வழியே செலுத்துதல்.

intraorbital: கண குழியுள்.

intrapartum: பிறப்பின்போது; பேற்றுள்.

intraperitoneal: வபையுள், உதர்ப்பையுள்: அடிவயிற்று உட்பகுதியைச் சூழ்ந்துள்ள நீரடங்கிய இரட்டைச்சவ்வுப் பையுள்.

intraparyngeal: அடித்தொண்டையுள்.

intraplacentar: நச்சுக்கொடியுள்.

intrapleural: நுரையீரல குழியுள்.

intrapulmonary: ஈரலுள்.

intrapunitive: தந்தண்டனைப் போககு, தன் நிந்தைய.

intraretinal: விழித்திரையுள்: கண விழியின் பின்புறத் திரையுள்.

intraspinal: முதுகுத் தண்டுப் புழையுள்; முளைத் தண்டுள்.

intrasplenic: மணணீரலுள்.

intrasynovial: உயவு நீர்மத்தினுள்.

intrathoracic: மார்புக் கூட்டினுள்; மாபகம்.

intratracheal: குரல்வளையுள்.

intrauterine: கருப்பையுள்: கருவுறுவதைத் தடுக்கக் கருப்பை

யுள் செருகப்படும் சாதனம்.

intravaginal: யோனிக் குழாயுள்; அல்குலுள்: பெண்ணின் கருப்பைக் குழாயினுள்.

Intraval: இன்டராவல்: தியோப் பெனட்டோன என்ற மருந்தின் வாணிகப் பெயர்.

intravascular: குருதி நாளத்துள்; குழலுள்.

intravenous: சிரை வழி; நரம்பு வழி, சிரையுள்: நரம்பின் ஊடாக உட்செலுத்துதல்.

intraventricular: இதயக் கீழறை யினுள்

intrinsic: உயிரிக்கூறான, அகநிலை: உள்ளராந்த உயிரக் கூறான.

introitus: உள்வழி; நுழைவாயில்: யோனி வாய் உடலிலுள்ள ஓர் உள்வழி. ஒரு குழிவினுள் உள்ள நுழைவு வாய்; குறிப்பாக, கருப்பை வாய்க் குழாய்.

introjection: தூதாள்மிய உணர்வு; உள்வீச்சு. புற உலகப் பொருள்களுடனும் ஒன்றுபட்டு அவற்றின் நிலைகளையும் முடிவுகளையும் தமதாக உணரும் உணர்வு.

Introspection: உள்முக நோக்கு; தன் உள் ஆய்வு; உற்புறக் காட்சி; தற்காட்சி, தன் உள்ளத்தைத் தானே நுணுகிக் காணும் செயல்.

introversion: அகமுகக் கோட்டம்; உட்திருப்பம், உள்ளொடுக்கம். அகம் புறமாகத் திருப்புதல்; உள்முகச் சிந்தனை, எண்ணங்களை உள் நோக்கித் திருப்புதல்.

introvert: அகமுக நோக்காளர்; உள் நோக்குபவர்; அழுத்தமானவா; சிந்தனை உள்முகமாகத் திருப்பும் இயல்புடையவர்; தன்னைப் பற்றியே எண்ணுபவர்.

intubation : உட்செருகல்; குழல் பொருத்தம்; குழலுட் செலுத்தல்; குரல்வளை திறந்திருக்கும்படி அதனுள் குழாயைச் செருகுதல்.

intussusception: குடல் செருகல்; குடலுள் மடிப்பு; குடலேற்றம் : குடலின ஒருபகுதி இன்னொரு பகுதிக்குள் செருகிக் கொண்டிருக்கும் நிலை. இதனால் குடலிலும் வயிற்றிலும் கடும அடைப்பு ஏற்படும். இது பெரும்பாலும் குழந்தைகளுக்கு, குறிப்பாகப் பால் குடிமறக்கும் வேளையில் ஏற்படும்.

inunction : நெய்யாட்டு; எண்ணெய் தேய்த்தல்; நீலல்; தடவுகை : தோலில எண்ணெய் தடவுதல்.

invagination : உறையிலிடுதல்; உளமுக மடிப்பு உளளுறையீடு; உட்குழிவு: குழாய் போன்ற உறையை அகம்புறமாகத் திருப்புதல்.

invasion: வல்லந்த நுழைவு; பற்றுதல்; தாக்கம் : உடலுக்குள் நோய்க் கிருமிகள் வல்லந்தமாக நுழைதல்.

inversion : தலைகீழ்த் திருப்புதல்; உள திருப்பல்; கவிழ்த்தல் : கருப்பையைத் தலைகீழாகப் புரட்டுதல் போன்ற தலைகீழ்த் திருப்பம்.

invertase : சர்க்கரைப் பகுப்பான்: குடல் நீரிலுள்ள சர்க்கரையைப் பிரிக்கும் செரிமானப் பொருள்.

invitro : கண்ணாடிக் குழாயில், குழலில்; புற நிலை : வேதியியல் துறை ஆய்வுகூடத்தில் சோதனைகண்ணாடிக்குழாயில்.

invivo : உயிருள்ள திசுவில்; உடலுக்குள்; அகநிலை.

involutum : எலும்பு மேலுறை : புதிய எலும்பின் மேலுறை. இது எலும்பு இடைமததைச் சுற்றி அமையும்.

involuntary : தன்னியக்க; அளிச்ச : விருப்பாற்றலுக்குப் படாமல் தானாக இயல்கிற; இத

யத் தசைகள், இரைப்பைத் தசைகள் இவ்வாறு இயங்குவன.

involution : உட்கருங்கள்; உள் மடிப்பு; உட்கருள்வு : ஓர் உறுப்பு தனது பணியைச் செய்து முடித்ததும் இயல்பாகச் சுருண்டு சுருங்கி விடுதல். எடுத்துக்காட்டாக, மகப்பேற்றுக்குப் பிறகு கருப்பைச் சுருங்கிக் கொள்ளுதல்.

Iodatol : ஐயோடாட்டோல்: அயோடினேற்றிய எண்ணெயின வாணிகப் பெயர்.

iodex : அயோடெக்ஸ் : அயோடின் அடங்கிய கறைபடாத களிம்புமருந்தின் வாணிகப்பெயர். சுளுக்கு குழந்தைகளின் மயிர்க்குரு ஆகியவற்றுக்கு ஏற்றது.

iodides : அயோடைடுகள் : மற்றொரு தனிமத்தோடு அயோடின் சேர்ந்த கூட்டுக் கலவை. பொட்டாசியம் அயோடைடு, சோடியம் அயோடைடு, ஆகியவை மருத்துவத்தில் பெருமளவில் பயன்படுகின்றன.

iodine : அயோடின் (கறையம்) : கரியப் பொருளைக் கருந்தவிட்டு நிறமாகக் கறைப்படுத்தும் இயல்புடைய தனிமம். சிறுகாயங்களுக்கு உடனடியாகப் பூசுவதற்கான 'டிங்சர்' தயாரிக்கப் பயன்படுகிறது.

iodism : அயோடின் நச்சு அயோடின் அல்லது அயோடைடுகளினால் நச்சூட்டம் ஏற்படுதல். தடுமன், வேனற்கட்டி ஆகியவை இதன் அறிகுறிகள்.

iodized oil : அயோடினேற்றிய எண்ணெய் : கரிம முறையில் இணைக்கப்பட்ட 40% அயோடின் அடங்கிய கசகசா விதை எண்ணெய். இது நிறமற்றதாகவோ வெண்மஞ்சள் நிறத்திலோ இருக்கும். இதன் கருநிறக் கரைசல்கள் ஊடுகதிர் (எக்ஸ்-ரே) சோதனைகளில் பயன்படுகிறது.

iodoform : அயோடின் நச்சுத் தடை மருந்து : நச்சுத்தடைக் காப்பாகப் பயன்படுத்தப்படும் அயோடின் சேர்மம்.

iodopsin : அயோடாப்சின் : வைட்டமின் A-இல உள்ள ஒரு புரதப்பொருள். கண்விழியின் பின்புறத் திரையிலுள்ள சுழிவடிவக் கட்டமைப்பில் இருக்கும் கருஞ்சிவப்புப்பகுதியின் ஒரு கூறு.

iodoxyl : அயோடாக்சில் : 50% அயோடின கலந்த ஒரு கலவை மருந்து. சிறுநீர்க்கோளாறுகளுக்கு நரம்பு வழியாகச் சறிது சிறிதாகச் செலுத்தப்படுகிறது.

ion : அயனி (மின்மயத் துகள்) : நீர்க்கரைசலிலும் சேண வெளியிலும் அணு அமைதிக் குலைவால் ஏற்படும் மின்செறிவூட்டப்பட்ட துகள்

ionamin : அயோனாமின் : ஃபெண்டர்மின் என்ற மருந்தின் வாணிகப் பெயர்.

ionization : அயனியாக்கம் : கரைசலிலுள்ள ஒரு பொருளைப் பிரித்தல்.

iopanoic acid : அயோப்பானாயிக் அமிலம் : புட்டிரிக் அமிலத்திலிருந்து வழிப்பொருளாக எடுக்கப்படும் சிக்கலான அயோடின்.

IQ : அறிவுத்திற அளவெண், அறிவுத்திறன் குறியீடு ; அறிவுக் குறிவிழுக்காடு எண்.

iridectomy : விழித் திரைப்படல அறுவை மருத்துவம்; திரையெடுப்பு; விழித்திரை நீக்கம் : விழித்திரைப்படலத்தின் ஒரு பகுதியைத் துண்டித்து எடுத்தல்.

iridium இரிடியம் (உறுதியம்) அணு எண் 77 கொண்ட உறுதிமிகு உலோகத் தனிமம். மார்புப்புறறு நோயைத் தொடக்கத்தில் குணப்படுத்தப் பயன்படுகிறது.

iridoccele : விழித்திரைப் பிதுக்கம் : விழித்திரைப்படலத்தின் ஒரு பகுதி பிதுங்கியிருத்தல்.

iridocyclitis : விழித்திரை வீக்கம்; திரைச் சூழலழற்சி; திரை குவித்தசையழற்சி: விழித்திரைப்படலம் வீங்கியிருத்தல்.

iridodialysis : விழித்திரைப் பிரிப்பு : விழித்திரைப்படலத்தைக் கண்ணிமை இணைப்பிலிருந்து தனியாகப் பிரித்தல்.

iridotomy : விழித்திரைக் கீறல்; திரை வெட்டு : விழித்திரைப்படலத்தில் கீறல் செய்தல்.

iridoblegia : விழித்திரை வாதம் : விழித்திரைப்படலம் செயலற்றுப் போதல்.

iris : விழித்திரைப்படலம் : நடுவில் விழிமணிக்குரிய துளையுடைய கருவிழிச் சவ்வு.

iritis : விழித்திரை அழற்சி.

irongluconate : அயக்குளுக் கோனேட் : இரும்பின் கரிம உப்பு களில் ஒன்று எரிச்சலைக் குறைக்கக்கூடியது.

iron chelators : அயம் நீக்கிகள்.

irreducible : குறுக்க இயலாத; குறையா; உள்ளொடுங்கா : விரும்பிய நிலைக்குக் கொண்டுவர முடியாதிருத்தல்.

irritable : கூருணர்ச்சியுள்ள; தசைகள், நரம்புகள் வகையில் புறத்தூண்டுதலினால் எளிதில் உயிர்ப்பியக்கம் எழுப்பப்பெறத்தக்க.

irritant, எரிவந்தப் பொருள்; உறுத்தி : எரிச்சலூட்டக் கூடிய ஒரு பொருள்.

ischaemia : குருதிப் பற்றாக்குறை; குருதியோட்டக்குறை : உடலின் எந்த ஒரு பகுதிக்கும் இரத்தம் போதிய அளவு செல்லாதிருத்தல்.

ischaemic heart disease : இதயக் குருதிக் குறைநோய் : இதயத் தசைகளுக்கு போதிய அளவு இரத்தம் செல்லாததால் உண்டாகும் இதயநோய்.

ischium : இடுப்பெலும்பு ; இடுப்பெலிம்பின் கீழ்ப்பகுதி : உட்காரும் போது உடலைத் தாங்குகிறது எலும்பு.

islets of langerhans : கணைய உயிரணுக்கள் : கணையம் முழுவதிலும் பரவலாக இருக்கும் தனிவகை உயிரணுக்களின் தொகுதி. இவை கணைய நீரைச் (இன்சலின்) சுரக்கின்றன. இந்நீர் இரத்த ஓட்டத்தில் நேரடியாக ஈர்த்துக் கொள்ளப்படுகிறது.

Ismelin : இஸ்மெலின் : குவானித் தைடின் என்ற மருந்தின் வாணிகப் பெயர்.

isocarboxazid : ஐசோகார்பாக்சாசிட் : சோர்வு நீக்கும் மருந்து.

isoflurane ; ஐசோஃபுரான் ; விரைந்து ஆவியாகக் கூடிய திரவ மயக்கமருந்து. இது உப்பீனியோடு சேர்ந்த ஒருவகை ஈதர்.

Isogel : ஐசோஜெல் : பேதி மருந்தாகப் பயன்படும் ஒருவகைக் குருணை மருந்தின் வாணிகப் பெயர்.

isolation : தனிமைப்படுத்துதல்; ஒதுக்கிவைப்பு; தனியம் : பல்வேறு காரணங்களுக்காக ஒரு நோயாளியை மற்ற நோயாளிகளிடமிருந்து பிரித்துவைத்தல்.

isolation hospital : தனிமை மருத்துவ மனை : தொற்று நோயாளிகளுக்காகத் தனிப்படுத்தப்பட்ட மருத்துவ மனை.

isolation ward : தனிமைப் பிரிவு : தொற்று நோயாளிகளுக்காகத் தனிப்படுத்தப்பட்ட மருத்துவ மனைப் பிரிவு.

isoleucine: ஐசோலூசின் : இன்றியமையாத அமினோ அமிலங்களில் ஒன்று.

isolevin : ஐசோலெவின் : ஐசோப் பிரினாலின் சல்ஃபேட் என்ற மருந்தின் வாணிகப் பெயர்.

isometric : சம மட்டுடைய; சம நீள்; இணை அளவு : ஒரே சீரான அளவுள்ள.

isoniazid : ஐசோனியாசிட் : எலும்புருக்கி நோயில் (காச நோய்) பயன்படுத்தப்படும் மருந்து. இது ஐசோநிக்கோட்டினிக் அமிலத்திலிருந்து வழிப் பொருளாக எடுக்கப்படுகிறது.

isoprenaline sulphate : ஐசோப் பிரினாலின் சல்ஃபேட் . ஈளை நோய்க்குக் (ஆஸ்த்மா) கொடுக்கப்படும் மருந்து. இது குண்டிக் காய் இயக்குநீரிலிருந்து எடுக்கப்படும் வருபொருள்.

isotopes : ஓரகத் தனிமங்கள் (ஐசோடோப்புகள்): ஒரே பொருண்மையுடன் எடை மட்டும் வேறுபாடுடைய தனிம வகை. கதிரியக் கத் தன்மையுடைய இத்தகைய தனிமங்கள் மருத்துவத்தில் நோய் மருத்துவத்துக்குப் பயன்படுத்தப்படுகிறது.

isopropanal : ஐசோபுரோப்பானால் : கைகளுக்குத் தொற்றுத் தடைகாப்பு மருந்தாகப் பயன்படும் வேதியியல் பொருள்.

isotone : ஒரெண் அணு : கருவுட்பகுதியில் நொதுமங்களை ஒரே எண்ணாக உடைய அணு.

isoxazole penicilline . ஐசோக் சாகோல் பெனிசிலின் : கொப்புளங்கள், அரச பிளவைகள் ஆகியவற்றைக் குணப்படுத்த வாய் வழி உட்கொள்ளப்படும் மருந்து.

isoxuprine : ஐசோக்ஃப்ரின் : கருமுதிர்வுக்கு முன் ஏற்படும்

வயிற்று வலிக்குக் கொடுக்கப்படும் மருந்து.

ispaghula : இஸ்பாகுலா: வயிற்று உப்புசத்திற்குப் பயன்படுத்தப்படும் இயற்கை இழைம உணவு.

isthmus. இணைப்புறுப்பு; உறுப்பு: இடை இணைப்பு: கேடயச் சுரப்பியின இரு பகுதிகளையும் இணைக்கும் ஒடுக்கமான உறுப்புக்கும் இச்சொல் பயன்படும்.

itch: சிரங்கு (நமைச்சல்); அரிப்பு; சொறி : தோலில் அரிப்புக்காணும் தொற்று நோய் வகை.

itch-mite : சிரங்குப்பூச்சி: தோலைத் துளைத்து, சிரங்குக்குக் காரணமாக இருக்கும் சிறு பூச்சிவகை.

ITU : தீவிரச் சிகிச்சைப் பிரிவு.

IUCD : உள்கருப்பைக் கருத்தடைச் சாதனம்.

IUGR: உள்கருப்பை வளர்ச்சிக்குறைவு.

IVF : சோதனைக் கூடக் கருவுறல் :

Izal : ஐசால் : தொற்றுத் தடை காப்பு மருந்தாகப் பயன்படுத்தப்படும் குழம்பு மருந்தின் வாணிகப் பெயர்.

J

jacquemier's sign : யோனிக் குழாய் நீலம் ; தொடக்க நிலைக் கருப்பத்தில் யோனிக் குழாய்ச் சவ்வில் காணப்படும் நீலநிறம்.

jakob-Creutzfeldt disease : ஜேக்கப்-குருட்ஸ்.:பெல்ட் நோய் : மனத் தளர்ச்சியினால் ஏற்படும் ஒருவகைப் பைத்தியம்.

jaundice: மஞ்சட் காமாலை; மஞ்சளம்:குருதியில்பிலிருபின் அளவதிக மாவதால் உண்டாகும் நோய். இதனை வேதியியல் முறையில் மட்டுமே கண்டறிய முடியும். தோல் மஞ்சள் நிறமாதல், வெண் விழிப்படலம் மஞ்சள் நிறமாதல், சளிச்சவ்வு மஞ்சளடைதல் 1 ஆகியவை இந்நோயின் அறிகுறிகள்.

jawbone : தாடை எலும்பு . கீழ்த் தாடை அல்லது மேல் தாடை எலும்பு.

jectofer : ஜெக்டோ.:பர் : அயான் சோர்பிட்டால கைடரிக் அமிலத்தின் வாணிகப்பெயர். இது ஊசியழியாகச் செலுத்தப்படுகிறது.

jejunal biopsy : சிறுகுடல் சவ்வுச் சோதனை : வயிற்று நோயைக் கண்டுபிடிப்பதற்குப் பயன்படுத்தப்படும் ஒருவகைச் சோதனை. இடைச்சிறுகுடல் சவ்வு சிறிதளவு வெட்டி எடுக்கப்பட்டு அதில் உயிர்ப்பொருள் ஆய்வு செய்யப்படுகிறது.

jejunostomy : இடைச்சிறுகுடல் அறுவை மருத்துவம் : இடைச்சிறுகுடலுக்கும் முன் அடிவயிற்றுச்

சுவருக்குமிடையில் அறுவை மருத்து மூலம் உண்டாக்கப்பட்ட குழல் உறுப்பு.

jejunum இடைச்சிறுகுடல் (நடுச்சிறுகுடல்); இடைக்குடல்: இலியம எனற முற்பகுதிச் சிறுகுடலுக்கும் சிறுகுடல் பின்பகுதிக்கும் இடையிலுள்ள சிறுகுடலின பகுதி இது 2 44மி. நீளமுடையது.

jelly test : பாகுச் சோதனை; கூழ்ம ஆய்வு; இழுதுச் சோதனை : பழைய எலும்புருக்கி நோய் மருந்தின் பாகு வடிவம். இது குழந்தைகளுக்குத் தோளெலும்புகளுக்கிடையில் செலுத்தப்படுகிறது. அந்த இடத்தில் வீக்கம் ஏற்படுமானால், நோய் இருக்கிறது என்று பொருள்.

Jelonet: ஜெலோனெட், மெழுகுத்துணி : கன்மெழுகு மென் கட்டுத்துணியின் வாணிகப் பெயர்.

jigger: தோல் நோய் ஈ : தோலைத்துளைத்து நோய் உண்டாக்கும் வெப்ப மண்டல ஈ வகை.


joint : மூட்டு: எலும்புப் பிணைப்பு; மூட்டிணைப்பு மூன்று எலும்புகளின் மூட்டு.

jointbreaker fever : மூட்டு முறிவுக் காய்ச்சல் , "ஓ'நியாங் நியாங்" என்னும் காய்ச்சல்.

joule : யூல் : வேலை ஊக்க ஆற்றலின் அலகு, ஒரு யூல் என்பது, ஒரு கிலோ எடையை ஒரு மீட்டர் தூரத்திற்கு ஒரு நியூட்

டன் விசையினால் நகர்த்தும்
போது செலவழியும் ஆற்றல்
அளவு.

jugular : கழுத்துச் சார்ந்த :



கழுத்து சார்ந்த
பெரும் நரம்புகள்

கப்பட்ட அலம்பு உணவு.

கழுத்து
அல்லது
தொண்டை
சார்ந்த பெரிய
நரம்புகள்.
junkfood:
அலம்பு
உணவு: மா
னோசோ
டியம் சிள
ட்டாமேட்
போன்ற
வேதியியல்
பொருள்
கள் சேர்க்

junctional tubule : இணைப்பு
நுண்குழல்.

junket : தயிர்க்கட்டி : மேலே
பாலேடு கலித்த இனிப்பூட்டிய
தயிர்க்கட்டி.

juvenile : இளம் பருவம்; சீறார் :
இளமைப் பருவத்துச் சிறப்பியல்
பான பருவம்.

juxtangina : தொண்டை வீக்கம்;
தொண்டையழல்.

juxta-epiphyseal vessels :
முனை வளரி அணுக்கக் குழல்கள்.

juxtaposition : அணுக்க விருப்பு.

juxtaspinal : முதுகெலும்பு அருகில்

juxtavasical : சிறுநீர்ப்பை அரு
கில்.

K

kahn test: காள் சோதனை; காள் ஆய்வு : கிரந்தி நோயைக் (மேகப் புண்) கண்டறிவதற்கான ஓர் ஊனீர்ச் சோதனை.

kalaazar : காலா-அசார்; கருங் காய்ச்சல் : கீழ்த்திசை வெப்ப மண்டலங்களில் நிலவும் கடுங் கொள்ளைநோய். இரத்தச்சோகை காய்ச்சல், மண்ணீரல் அழற்சி, சோர்வு ஆகியவை இந்நோயின் அறிகுறிகள். இது ஒரு வகை ஒட்டுண்ணியால் உண்டாகி மணற்பூச்சியினால் பரவுகிறது.

kanamycin : கானாமைசின் : ஸ்டிரெப்டோமைசின் போன்ற உயிர் எதிர்ப்பொருள்.

kaolin : காவோலின் : இயற்கையாகக் கிடைக்கும் அலுமினியம் சிலிக்கேட். வயிற்றுப் போக்கு, உணவு நச்சு ஆகியவற்றுக்கு வாய வழி கொடுக்கப்படுகிறது.

kaposi's sarcoma : காப்போசிக் கழலை : உக்கிரத்தன்மையுடைய ஒருவகைக் கழலை. இது முதலில் பாதங்களில் பழுப்பு நிற அல்லது கருஞ்சிவப்பு நிறப் படலமாகத் தோன்றித் தோல் முழு ம் பரவுகிறது. இது, "எய்ட்ஸ் சிண்ட்ரோம் ஏமக்குறைவு நோயைக் கடுபையாக்கும் என இப்போது கருதப்படுகிறது.

kay's test : கேய் சோதனை : பெருகுவிக்கும் ஹிஸ்டாமின் சோதனை.

keflex : கேஃப்ளெக்ஸ் : செஃபாலெக்ஸின் மெனோ ஹைட்ரேட் என்ற மருந்தின் வாணிகப் பெயர்.

kelfizine : கேல்ஃபிசின் : சல்ஃபா மெட்டோபைசின் என்ற மருந்தின் வாணிகப் பெயர்.

kell factor : கேல் காரணி : காக்கசியர்கள் 10% பேருக்கு பரம்பரையாகக் காணப்படும் ஒருவகை குருதிக் குழுமம் சார்ந்த காரணி.

keloid : வடுத் திசு வளர்ச்சி; வடு மேடு; தழும்பேற்றம் : தழும்புத் திசு அளவுக்கு அதிகமாக வளர்ச்சியடைதல். இதன் உறுப்பு கருங்கி உருத்திரிபு ஏற்படும். சில வகைக் கறுப்புத் தோல்களில் இது ஏற்படுகிறது.

kemadrin : கெமாட்ரின் : புரோசைக்ளிடின் என்ற மருந்தின் வாணிகப் பெயர்.

kemicetine : கெமிசெட்டின் : குளோராம் பெனிக் கால் என்ற மருந்தின் வர்ணிகப் பெயர்.

keratotomy : விழிவெண்படல அறுவை மருந்து : விழிவெண்படலத்தை அறுவை மருந்து மூலம் துண்டித்து எடுத்தல்.

keratinization : கொம்புப் பொருள மாற்றம் : வைட்டமின் A குறைபாடு காரணமாகக் கொம்புத் திசு மாற்றமடைதல்

keratitis : விழி ஊடுருவு படல அழற்சி; விழி வெண்படல அழற்சி;

ஒளிப்படல அழற்சி: விழிவெண் படலத்தில் ஏற்படும் வீக்கம்.

kerato conjunctivitis: கண் நோய், கண் சவ்வழற்சி: விழி வெண்படலமும், இமையிணைப் படலத்தில் ஏற்படும் வீக்கம். இது ஒரு தொற்று நோய்.

kerato conus: விழி வெண்படலப் பிதுக்கம்; கூம்பு விழி: விழி வெண்படலம் கூம்புபோல் பிதுக்க மடைநதிருத்தல்.

keratoiritis: விழித்திரை வீக்கம்; விழித்திரை அழற்சி: விழிவெண் படலமும் விழித்திரைப்படலமும் வீக்கமடைதல்.

keratomalacia: விழிவெண் படல நலிவு; விழி நைவு: வைட்டமின் A குறைபாடு காரணமாக, விழிவெண்படலம் நலிவடைதல்.

keratome: விழி அறுவைக் கத்தி; விழிவெட்டி: விழி வெண்படலத்தைக் கீறுவதற்கு ஏற்றவாறு ஒரு சட்டுவக் கரண்டியுடைய ஒரு தனி வகைக் கத்தி.

keratopathy: விழிவெண்படல நோய்; விழி நோய்.

keratophakia: விழியாடி பொருத்துதல்: தொலைப் பார்வைகளை கோளாறினைச் சரிப்படுத்துவதற்காக விழி வெண்படலத்திற்குள் உயிரியல் முறை ஆடியை அறுவை மருத்துவம் மூலம் பொருத்துதல்.

keratosis: தோல் புடைப்பு; முள் உரு வளர்ச்சி; கரடு தட்டல்: தோலின் கொம்புப் படுகைத் தடிமனாதல. இது பாலுண்ணிபோல் புடைப்பாகத் தோன்றும்.

kerecid. கெரிசிட். ஐடோக்குரிடின் என்ற மருந்தின் வாணிகப் பெயர்.

kerion. உச்சித் தோல் சீழ்க்கட்டி; மண்டைத் தோல் சீழ்க்கட்டி; தலைத் தோல் கட்டி; சீழ்க்கூடு: உச்சி

வட்டக் குடுமித் தோலில் ஏற்படும் சதுப்புத் தன்மையுடைய சீழ்க்கட்டி. இது முடியின் படர் தாமரை நோயுடன் தொடர்புடையது.

kernicterus: காமாலை மூளைக் கோளாறு; பித்தநீர் மாசுபாடு: மூளையில் அடி நரம்புக் கணுவில் பித்தநீர் மாசுபடுதல். இதனால் மனக்கோளாறு ஏற்படக் கூடும்.

kernig's sign: முழங்கால் மூட்டு வளைவு: தொடை இடுப்புப் பகுதிக்குச் செங்குத்தாக வளைந்திருக்கும்போது முழங்கால் முட்டிக்காலை நீட்டுவதற்கு இயலாதிருத்தல். தண்டு மூளைக் கவிகைச் சவ்வழற்சியின்போது இது ஏற்படுகிறது. கெர்னிக் விளக்கியது.

ketalar: கேட்டலார்: கேட்டாமின் என்ற மருந்தின் வாணிகப் பெயர்.

ketamine: கேட்டாமின்: நரம்பு வழியாகச் செலுத்தப்படும் நோவகற்றும் மருந்து.

ketonaemia: குருதிக் கரிமச் சேர்மம்: இரத்தத்திலுள்ள கரிமச் சேர்மப் பொருள்கள்.

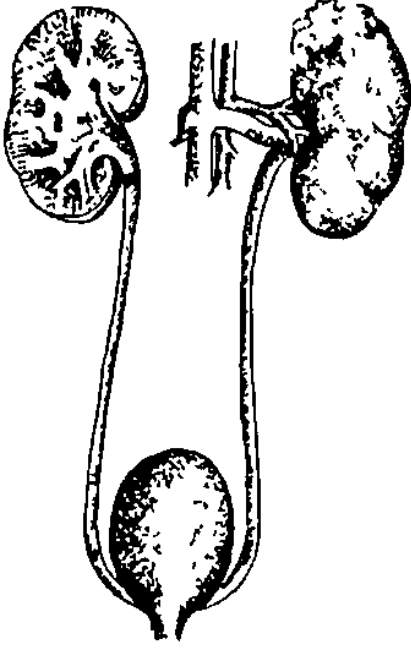
ketonuria: சிறுநீர் கரிமச் சேர்மம்: சிறுநீரில் கரிமச் சேர்மப் பொருள்கள் இருத்தல்.

ketoprofen: கேட்டோபுரோஃபென். வீக்கத்தைக் குறைத்து நோவகற்றும் மருந்து. சிலவாதம், வாதம் போன்றவற்றுக்குப் பயனுடையது.

ketosis குருதிக் கரிமச் சேர்மத்திரட்சி: இரத்தவோட்டத்தில் கரிமச்சேர்மப் பொருள்கள் அதிகமாகச் சேர்ந்திருத்தல்.

ketovite: கேட்டோவைட்: வைட்டமின் C, B₁, B₆, ஃபோலிக் அமிலம் ஆகியவை அடங்கியுள்ள மாத்திரை மற்றும் திரவத்தின் வாணிகப் பெயர்.

kidney : சிறுநீரகம்; சிறுநீர் வடிப்பி;
இரத்தத்திலிருந்து கழிவுப்



சிறுநீரகம்

பொருளைப் பிரித்துச் சிறுநீராக்கி வெளியேற்றும் உறுப்பு.

kinaesthesia : தசையசையுணர்வு; இயங்குணர்வு

kinetic : இயக்கம் சார்ந்த; இயக்க வியல் : இயக்கத்தின் விளைவுடைய.

kleptomania : திருட்டுப் பழக்கம்; அளிச்சைத் திருட்டு; திருட்டு வெறி; மனக்குழப்பம் காரணமாகக் கட்டாயமாகத் திருடும் பழக்கம்.

klumpke's paralysis : முடக்குவாதம் : கை மற்றும் முன்கைத் தசையில் முடக்குவாதம் ஏற்பட்டு மெலிதல். மேற்கை நரம்புகள், கழுத்துப் பரிவு நரம்புகள் ஆகியவற்றின் அடிவேர்களில் காயம் காரணமாக உணர்வு மற்றும் கண்பார்வைக் கோளாறுகள் உண்டாகின்றன. கிளம்ப்சே விவரித்தது.

knee : முழங்கால் மூட்டு; மூட்டி; துடையெலும்பின் கீழ்முனை, முன

கால் எலும்பின் தலைப்பகுதி இவை இணையும் கீழ்மூட்டு.

knuckles : கைமூட்டி; விரல்மூட்டி; கைவிரல்களுக்கும் உள்ளங்கை எலும்புகளும் இணையுமிடையிலான பின்புறப் பகுதி.

kohler's disease : எலும்பு வீக்கம்; கைகால்களிலுள்ள படகு வடிவ எலும்பில் ஏற்படும் வீக்கம். இது 3-5 வயதுக் குழந்தைகளுக்கு ஏற்படுகிறது.

koilonychia : கரண்டி நகம்; கூண்டு நகம்; குழி நகம் : அயச்சத்துக் குறைபாடு காரணமாக உண்டாகும் சோகையினால் ஏற்படும் கரண்டி வடிவ நகங்கள்.

konakion : கோனாகியான் : ஃபைட்டோமினாடியோன் என்ற மருந்தின வாணிகப் பெயர்.

koplik's spots : வாய் வெண்புள்ளி : தட்டம்மையின் தொடக்க நாட்களில் வாயினுள் ஏற்படும் சிறிய வெண்புள்ளிகள்.

korsakoff psychosis syndrome : போதைப் பைத்தியம் : மதுபானப் போதையினால் மனத்தளர்ச்சி உண்டாகி ஏற்படும் பைத்தியம். இந்நோய் கண்டவர் தன்னுணர்வுடனும், விழிப்புணர்வுடனும் இருப்பார். ஆனால் அண்மை நிகழ்ச்சிகள் மறந்து போகும்.

krabbe disease : மைய நரம்பு மண்டல நலிவு : மைய நரம்பு மண்டலம் நலிவுறுவதால் உண்டாகும் மரபு நோய் இது மனக் கோளாறு நிலையுடன் தொடர்புடையது. கிராபே விவரித்தது.

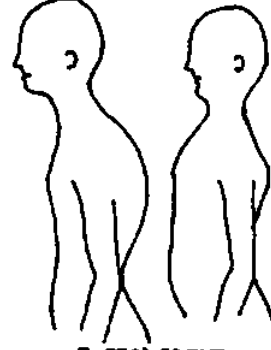
krukenberg tumour : கருப்பைக் கட்டி . பெண் கருப்பையில் உண்டாகும் இரண்டாம் நிலை உக்கிரமான கட்டி. முதல் நிலைக்கட்டி இரைப்பையில் உண்டாகிறது.

kur : மைய நரம்பு நோய் : மைய நரம்பு மண்டலத்தில் மெல்ல மெல்ல உண்டாகும் கிருமி நோய். இது மனித இறைச்சியை உண்பதால் உண்டாகிறது. நியூகினியில் மலை வாழ் மக்களிடம் பெரும்பாலும் ஏற்படுகிறது.

kwashiorkor : புரதக் குறைபாட்டு நோய்; சவலை நோய்; புடைச் சவலை : கடும் புரதச் சத்துக் குறைபாட்டினால் பிறந்த குழந்தைகளுக்கும், சிறுவர்களுக்கும் ஏற்படும் நோய். இதனால், இரத்தசோகை, உடல் நலிவு,

நுரையீரல் வீக்கம் ஏற்பட்டு இறுதியில் மரணம் விளையும்.

kyphosis : முதுகுத் தண்டு



கூள முதுகு

kyphotic : கூளன் :

வளைவு நோய்; கூளல் (முதுகு) ; கூன் : முதுகுத் தண்டு அளவுக்குமீறி முன்பின்புறமாக வளைந்திருக்கும் நோய்.

L

labetalol : லேட்டாலோல் : மிக உயர்ந்த குருதி அழுத்தத்தைக் கட்டுப்படுத்த ஊசிமூலம் செலுத்தப்படும் ஆல்ஃபா-பீட்டா தடுப்பு மருந்து. இதனை வாய்வழியாகவும் கொடுக்கலாம்.

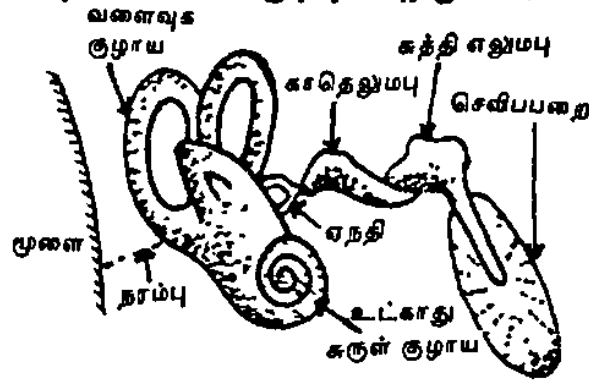
labia : பெண்குறி இதழ் : இதழ் போன்ற பெண் குறியின் பகுதி.

labile : நிலையற்ற, நிலையா, சீரற்ற : நிலைமாற்றமடையக் கூடிய; பொருள் மாற்றம் பெறக் கூடிய.

lability : நிலையின்மை, நிலைபிறழும் : நிலைமாறும் தன்மை.

labioglossolaryngeal : வாய் முடக்குவாதம் : உதடுகள், நாக்கு குரல்வளை ஆகியவற்றில் படிப்படியாக ஏற்படும் முடக்குவாதம்.

labyrinth : காதுத் திரிபுத்துளை;



காதுத் திரிபுத் துளை

செவி வளை : உட்காதுடன் திருக்கு மறுக்கான துளை.

labour : பிள்ளைப் பேற்றுவலி; பேறுகை வலி : குழந்தை பிறப்ப

தற்கு உண்டாகும் இடுப்பு வலி. முதற்கட்டத்தில் கழுத்துப்பகுதி முழுமையாக விரிவடைகிறது; இரண்டாம் கட்டத்தில் குழந்தை வெளிவருகிறது; மூன்றாம் கட்டத்தில் நச்சுக்கொடி வெளியேற்றப்படுகிறது.

labyrinthitis : உட்காது அழற்சி.

lacerated wound : கீறல் காயம்; சிராய்ப்பு; குதறிய காயம்: திசுக்கள் கிழிந்து ஏற்படும் சிராய்ப்புக் காயம்.

lacrimal, lachrymal; lacrymal : கண்ணீர்க்கலம் சார்ந்த; கண்ணீரக.

lachrymal canal ; கண்ணீர்க்கால்.

lachrymal duct : கண்ணீர்க்குழாய் : கண்ணின் உள்மூலையிலிருந்து கண்ணீரை மூக்கடிக்குக் கொணரும் நரம்புக் குழாய்.

lachrymal sac : கண்ணீர்ப்பை.

lachrymal vase. கண்ணீர்க்கலம்

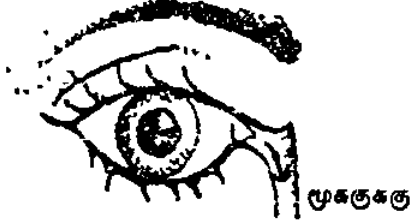lachrymals : கண்ணீர் உறுப்புகள் : கண்ணீர்த் தொடர்புடைய உறுப்புகள்; கண்ணீர்ச் சுரப்பி, கண்ணீர்க்கால் முதலியவற்றினதொகுதி.

lacrimation : கண்ணீர் வடிதல்; கண்ணீர்ச் சுரப்பு, கண்ணீர்ச் சொறிதல், அழகையினால் கண்ணீர் வடிதல்.

lactagogue : பால் சுரப்பு மருந்து; பால்சுரப்பூக்கி : பால் சுரப்பைத்

தூண்டுவதற்குக் கொடுக்கப்படும் மருந்து.

lachrymal gland : கண்ணீர்ச்



கண்ணீர்ச் சுரப்பி

சுரப்பி : கண்கடையிலுள்ள கண்ணீர்ச் சுரப்பி.

lactalbumin: பால் புரதம். எளிதில் சீரணமாகக் கூடிய இரு பால் புரதங்களில் ஒன்று.

lactation : (1) பால் சுரப்பு; பாலூட்டல் : தாயின் மார்பகத்திலிருந்து பால் சுரத்தல்.

(2) பால் கொடுத்தல் : குழந்தைக்குத் தாய்ப்பால் கொடுத்தல்.

lacteals : பால் நாளங்கள்; குடற் பால் குழாய்; பாற்குழல் : குடல் நீர்மங்களால் உண்டாக்கப்படும் பால் போன்ற கணையம், பித்தம் ஆகிய நீர்மத்தைக் கொண்டு செல்லும் நாளங்கள்.

lactic acid : லாக்டிக் அமிலம் : பாலை புளிக்கச் செய்யும் அமிலம்.

lactiferous : பால் சுரப்பிக்கிற; பாலேந்தி : பால்போன்ற நீர்மத்தை உண்டாக்குகிற.

lactogenic : பால் சுரப்புத் தூண்டல், பாலூக்கி; பலசுரப்பூக்கி.

lactometer : பால்மானி : பாலின் ஒப்பு அடர்த்தியை அளவிடுவதற்கான கருவி.

lacto-protein : பால் புரதம் : பாலில் உள்ள வெண்கரும் பொருளாகிய புரதம்.

lactose : பாலிமம், பால் சர்க்கரை:

பாலில் உள்ள சர்க்கரை. குழந்தைகளுக்குக் கொடுப்பதற்கான நீர்த்த பசும்பாலில் கார்போஹைட்ரேட்டை அதிகமாக்குவதற்கு இது சேர்க்கப்படுகிறது.

lactosuria : சிறுநீர்ச் சர்க்கரை; பால் சிறுநீர்; நீரிழிவு.

lacuna : இடைக் குழிவு; சிறுபள்ளம்; வெற்றுக்குழி : எலும்பு, தசை முதலியவற்றிலுள்ள இடைக் குழிவான பகுதி.

laevulose, levulose : பழச்சர்க்கரை : பல்வேறு இனிப்புக் கனிகளில் காணப்படும் சர்க்கரைப் பொருள். தேன, கரும்பு ஆகியவற்றில் உள்ள சர்க்கரை இதில் அடங்கும்.

lamella : தாள் படலம்; நுண்தகடு : செதிள் அடுக்கு; தசைச் சவ்வு; எலும்புத்தகடு.

lamina : மென்தகடு; எலும்புப் பட்டை; தகடு : எலும்பினாலான தாள்படலம்; சவ்வு.

laminectomy : மென்தகடு அறுவை மருத்துவம்; தகடுப்பு : மென்தகட்டினை அகற்றுவதற்கான அறுவை மருத்துவம்.

lamprene : லாம்ப்ரென் : குளோஃபாசிமின் என்ற மருந்தின் பெயர்.

lanolin : ஆட்டுக் கம்பளச் சத்து : தைலவகை மூலப்பொருளான ஆட்டுக்கம்பளச் சத்து. ஆட்டுக் கம்பளத்திலிருந்து எடுக்கப்படும் கொழுப்புப் பொருள். இது களிம்புப் பொருளாகப் பயன்படுகிறது.

lanoxin : லானோக்சின் : டைகோக்சின் என்ற மருந்தின் வாணிகப் பெயர்.

laparotomy : அடிவயிற்று அறுவை; உதரத்திறப்பு; வயிற்றுத் திறப்பு: அடிவயிற்றின் புறத்தோட்டின் அறுவை.

laperoccele : குடல்சரிவு; இடுப்பிலுள்ள தசைகள் விலகுவதால் ஏற்படும் குடல் சரிவு

Largactil | லார்காக்டில் : அமிட்ரிப்டிலின் என்ற மருந்தின் வாணிகப் பெயர்.

laroxyl : லாரோக்ஸில் : அமிட்ரிப்டிலின் என்ற மருந்தின் வாணிகப் பெயர்.

larva : முட்டைப்புழு, கூட்டுப்புழு; புழுப்பருவம்; இனஉயிரி : அரைகுறை உருமாற்றமடையும் உயிர்களின் முதிரா வடிவம்.

larvicide : முட்டைப்புழு அழிப்பான்; முட்டைப் புழுக் கொலவி; முட்டைப்புழுவை அழிக்கும் மருந்து.

laryngeal : குரல்வளை சார்ந்த மிடற்று.

laryngectomy : குரல்வளை அறுவை மருத்துவம், குரல்வளை வெட்டு; மிடற்றெடுப்பு : குரல்வளையை அறுவை மருத்துவம் மூலம் அகற்றுதல்.

laryngitis : குரல்வளை அழற்சி, மிடற்றழற்சி : குரல்வளையில் ஏற்படும் வீக்கம்.

laryngologist : குரல்வளை நோய்வல்லுநர்; மிடற்றியலார்.

laryngology : குரல்வளை நோயியல்; மிடற்றியல் : குரல்வளை நோய்கள் பற்றிய ஆய்வியல்.

laryngopharyngectomy : தொண்டை அறுவை மருத்துவம் : குரல்வளையையும் அடித்தொண்டையின் கீழ்ப்பகுதியையும் துண்டித்து அகற்றுதல்.

laryngoscope : குரல்வளை ஆய்வுக் கருவி; குரல்வளை நோக்கி; மிடறுகாட்டி : குரல்வளையைக் கூர்ந்து ஆய்வதற்குப் பயன்படும் துணைக் கருவித் தொகுதி.

laryngotomy : உட்குரல்வளை அறுவை மருத்துவம்; குரல்வளை வெட்டு; மிடற்றுத் திறப்பு : வெளியிலிருந்து குரல்வளையின் உட்பகுதியில் வெட்டும் அறுவை மருத்துவ முறை.

laryngotracheitis குரல்வளைமூச்சுக் குழாய் அழற்சி : குரல்வளையிலும் குரல்வளைப்பை தொடரும். மூச்சுக்குழாயிலும் ஏற்படும் வீக்கம்.

laryngotracheo bronchitis : சுவாச குழாய் வீக்கம்; மூச்சுக் குழல் அழற்சி : குரல்வளை, குரல்வளைக் குழாய், மூச்சுக் குழாய்கள் ஆகியவற்றில் ஏற்படும் வீக்கம்.

lasen syndrome : மூட்டுப் பிறழ்ச்சி : பணமுக மூட்டுப் பிறழ்ச்சிகள். லேசன் விவரித்தது.

laser : லேசர் கற்றை; வீச்சுமிழ் ஒளி : தூண்டிவிட்ட கதிரியக்க வெளிப்பாட்டின் மூலம் ஒளிப் பெருக்கம் செய்தல். இதனால் உண்டாகும் வெப்பம் திசுக்களை உறையவைக்கிறது. இது புற்று நோய் மருத்துவத்திற்குப் பயன்படுகிறது. அறுவைக்கும் பயன்படும்.

Lassa fever : குருதிப் போக்குக் காய்ச்சல் : கிருமிகளினால் உண்டாகும் இரத்தப் போக்குக் காய்ச்சல்களில் ஒன்று. இது பீடித்த 3-16 நாட்களில் அறிகுறிகள் தோன்றும். நச்சுக்காய்ச்சல் (குடற்காய்ச்சல்; டைஃபாய்டு) குருதி நச்சுட்டு போன்ற நோய்களில் நோய்க் குறிகள் தோன்றும். ஆறாம் நாள் வாயிலும் தொண்டைப் புண்கள் உண்டாகும் இந்நோய் கண்டவர் களில் 67% பேர் இறந்து விடுகிறார்கள். இந்நோயாளிகளைத் தனிமைப்படுத்தி மருத்துவமனிக்க வேண்டும்.

lassar's paste : லேசர் பசை : துத்தநாக ஆக்சைடு மாவுப்

பொருள். சாலிசலிக் அமிலம் ஆகியவற்றை மென்சென் மெழுகில் கலந்த பசை மருந்து. படை நோய்க்குப் பயன்படுத்தப்படுகிறது.

latent heat : உட்செறி வெப்பம்; மறைந்துள்ள வெப்பம் : புதை குடு. வெப்ப நிலை மாறாமல். பொருளின் நிலையில் மாறுதல் ஏற்படுத்தும் வெப்பம்.

laudanum : சாராய அபிணிக் கரைசல் : சாராய அபிணிக் கரைசலின் பழைய பெயர்.

laxatives : பேதி மருந்துகள்; மலமிளக்கிகள் : குடலிளக்க மருந்துகள்; மலச்சிக்கலின் போது மலத்தை இளக்கி எளிதாக வெளியேற்றுவதற்குப் பயன்படுத்தப்படும் மருந்துகள்.

LE : தோல்படை உயிரணுக்கள் : தோல்படை நோய்கண்ட நோயாளிகளிடம் காணப்படும் உயிரணுக்கள்.

lead : ஈயம்; காரீயம்; நச்சு உப்புக்கள் உள்ள மென்மையான உலோகம். இதனால் தோலில் கொப்புளம், வலி, வீக்கம் உண்டாகும். இதைக் குணப்படுத்த அபிணி தடவுகிறார்கள்.

lecithinase : லெசித்தினேஸ் : லெசித்தின் ஆக்கச் சிதைவினை ஊக்குவிக்கும் ஒரு செரிமானப் பொருள்.

Lederfen : லெடெர்ஃபென் : ஃபென்ஃபென் என்ற மருந்தின் வாணிகப் பெயர்.

Ledermysin : லெடெர்மெசின் : டிமெத்தில் குளோர்டெட்ராசைக்ளின் என்ற மருந்தின் வாணிகப் பெயர்.

leech : அட்டை; சூப்பட்டை : குருதி உறிஞ்சும் நீர் வாழ் உயிரினம்.

legumen : பயற்றங்காய் : உணவாகப் பயன்படும் பயற்றினச் செடியின் பகுதி.

legumes : பயற்றினம், அவரை இனம் : பட்டாணி, அவரை, மொச்சை போன்ற பயற்றினத் தாவரங்கள்.

lenitive : நேவகற்று மருந்து : பிணி தணிக்கும் மருந்து.

lens : வில்லை; விழி வில்லை; விழியாடி; கண் வில்லை : கண்ணின் படிக்க நீர்மம் பளிக்கு நீர்மங்களுக்கிடையேயுள்ள கதிர் சிதறுவிக்கும் அமைவு.

lenticular : வில்லை வடிவான : கண்ணின் விழி வில்லை வடிவான.

lentil : அவரை விதை : புரதம் பெருமளவு உள்ள அவரை விதை. இது மலிவானது; ஊட்டச்சத்து நிறைந்தது.

lentizol : லென்டிசோல் : அமிட்ரிப்டிலின் என்ற மருந்தின் வாணிகப் பெயர்.

leontiasis : சிங்கமுகத் தோற்றம்; சிங்கமுகம்; சிங்கத் தலை; பெருந்தலை : முகமும் தலையும் பருத்துச் சிங்கம் முகம்போல் தோற்றமுண்டாக்கும் ஒருவகை நோய்.

leprologist : தொழுநோய் வல்லுநர்; தொழுநோயியலார் : தொழுநோய் பற்றிய ஆராய்ச்சியிலும் மருத்துவத்திலும் வல்லுநர்.

leprology : தொழுநோயியல் : தொழுநோய் பற்றியும், அதற்கான மருத்துவம் குறித்தும் ஆராயும் இயல்.

leprosy : தொழுநோய் (குட்டநோய்). வெப்ப மண்டலங்களில் காளான் நோய்க் கிருமியினாலுண்டாகும் நோய். இது தோலில் படிப்படியாகப் பரவக் கூடியது. கந்தக மருந்துகளினால் இதனைக் கட்டுப்படுத்தலாம்.

leptocytosis : சிவப்பணுக் குறைபாடு; மெலியணுமயம் : மெல்லிய, தட்டையான, சுற்றோட்டமாகச் செல்லும் இரத்தச்சிவப்பணுக்கள். இது இரத்தச் சிவப்பணுக்கள் குறைபாட்டினால் உண்டாகும் 'தாலசேமியா' என்னும் நோயின் அறிகுறியாகும்.

leptomeningitis : மூளைச் சவ்வு உறை வீக்கம்; மெல்லுறையழற்சி : மூளையை அல்லது தண்டுவடத்தை மூடியுள்ள உள் சவ்வுகள் வீங்குதல்.

lesbianism : பெண் ஒரு பார்புணர்ச்சி; பெண்ணிடைப் பாலுறவு; தன் இனக் காமம் : பெண்கள் ஒரு பார்புணர்ச்சியில் ஈடுபடுதல்.

lesbian vice . பெண்கள் செயற்கை முயக்கம் . பெண்களிடையிலான செயற்கைப் புணர்ச்சி.

leschNyhan disease : யூரிக் அமில மிகை உறபத்தி : யூரிக் அமிலம் அளவுக்குமீறி உறபத்தியாதல். இது ஒரு பிறவிக் கோளாறு. இதனால் மூளைக்குச் சேதம் உண்டாகலாம். இந்நோய் கண்டவர்கள் தங்களையே அழித்துக் கொள்ளத் தூண்டப்படுவார்கள். கடைவாயைக் கடித்தல், உதடுகளைக் கடித்தல், விரல்களைக் கடித்தல் ஆகியவை இந்நோயின் அறிகுறிகள்.

lesion : நலவுப் புண்; சிதைவுப் புண்; நசிவுப் புண்; உருக்குலைவுப் புண்; நோய்ப் பழுது; நோயகம் : உறுப்புகள் (திசுக்கள்) சிதைவுறுவதால் உண்டாகும் உறுப்புக் கோளாறு.

leucine : லியூசின் : இன்றியமையாத அமினோ அமிலங்களில் ஒன்று

leucocidin : லியூக்கோசிடின் : கிருமிப் புற நச்சு. இது இரத்த வெள்ளையணுக்கள் சிலவற்றை அழிக்கிறது

leucocytes : ஊனீர் நுண்மம்; குருதி வெள்ளையணுக்கள்; வெள்ளையணுக்கள் : குருதியின் நிறமற்ற நுண்மம். இது வெள்ளை அணுக்கள் ஆகும்.

leucocytolysis : வெள்ளையணு அழிவு; வெள்ளையணு முறிவு : இரத்தத்திலுள்ள வெள்ளையணுக்கள் சிதைவுற்று அழிதல்.

leucocytosis : மிகை வெள்ளணுக்கள்; வெள்ளையணுப் பெருக்கம்; வெள்ளையணுவேற்றம் : இரத்தத்தில் வெள்ளையணுக்களின் எண்ணிக்கை அதிகமாகத் தோற்றும்போது இது உண்டாகும்.

leucoderma : பாண்டு நோய் (வெண் குட்டம்); வெண்தோலை; வெண்தீட்டு . தோலில் நிற நுண்மம் (நிறமி) இல்லாமையால் உண்டாகும் நிறமின்மை நோய்.

leucoma : விழி வெண்புள்ளி; வெண்புரை : விழி வெண்படலத்தில் ஒளி ஊடுவிச் செல்லாத வெண்புள்ளி

leuconychia : நக வெண்புள்ளி; நக வெண்பொட்டு : நகங்களில் காணப்படும் வெண்புள்ளிகள்.

leucopathy : பாண்டு நோய்தன்மை: நிற நுண்மமற்ற தன்மை.

leucopenia : வெள்ளணுக் குறைபாடு; வெள்ளையணுவிறக்கம் : இரத்தத்திலுள்ள வெள்ளணுக்களின் எண்ணிக்கை குறைதல்

leucopoiesis : வெள்ளையணு உருவாக்கம்; வெள்ளையணுவாக்கம்; வெள்ளையணு வளர்வு : இரத்தத்தில் வெள்ளணுக்கள் உருவாதல்.

leucorrhoea : வெள்ளைப் போகரு; வெள்ளை வீழ்தல், வெள்ளை : பெண்ணின் சுருப்பை வாயக் குழாயிலிருந்து (யோனிக் குழாய்) பசை போன்ற வெள்ளைப் போக்து (வெண்கசிவு) ஏற்படுதல்.

leucotome: மூளை அறுவைக் கூர் தகடு : மூளை முன அலகுக்குரிய அறுவைத் தகட்டுக் கத்தி.

leucotomy: மூளைத் தகட்டு அறுவை. மூளை முன அலகின் ஊசி அறுவை. அலைக்கழிப்பு நரம்புக் கோளாறுகளில் இது பயன்படுத்தப்படுகிறது.

leucovorin: லியூக்கோவோரின் : வாய்வழி கொடுக்கப்படும் ஃபோலினிக் அமிலம்.

leukaemia: வெள்ளையணுப் பெருக்கம்; வெள்ளையணு மிகைப்பு; வெள்ளையணுப்புற்று; வெண்புற்று; குருதி வெள்ளை நுண்மப் பெருக்கக் கோளாறு.

leukeran: லியூக்ரன் : குளோராம்புசில் என்ற மருந்தின் வாணிகப் பெயர்.

leukoplakia: வெண் தடிப்புப் படலம்; வெண்படலம் : சளிச்சவ்வுப் படலங்களில் ஏற்படும் தடித்த வெண்மையான படலம். இது வாயினுள் உதடுகளில் அல்லது பிறப்புறுப்புகளில் உண்டாகலாம். இது புற்று நோய்க்கு முந்திய நிலையைக் குறிக்கும். சிலசமயம் மேகப்புண காரணமாக உண்டாகலாம்.

levallorphan: மயக்க எதிர்ப்பு மருந்து : மயக்கமுட்டும் மருந்தின் செயலாற்றலை எதிர்க்கும் மருந்து.

levamisole: லெவாமிசோல் : குடற்புழு அகற்றும் செயற்கை மருந்துப் பொருள் இதனால் நச்சு விளைவுகள் ஏற்படுவதில்லை.

levator: தூக்குவிசைத் தசை; உயர்த்தி, தூக்கி உறுப்பினை உயர்த்தும் தசை.

levonorgestrel: லெவோனோர் ஜெஸ்ட்ரெல் : வாய்வழி உட்கொள்

ளப்படும் கருத்தடை மருந்தாகப் பயன்படும் ஓர் இயக்குநீர் (ஹார்மோன்).

Levophed: லெவோஃபெட் : நோராட்ரனலின் என்ற மருந்தின் வாணிகப் பெயர்.

levorphanol: லெவோர்ஃபனால் : நோவாற்றும் மருந்தாகப் பயன்படும் ஒரு செயற்கைப் பொருள். இதனை வாய்வழியாகவும் கொடுக்கலாம்.

libido: உணர்ச்சி உந்துதல், புலனுணர்வு நிறைவு; காம வேட்கை; விழைச்சு : பாலுணர்ச்சியின் உந்துதல். மனித நடத்தை முறையின் முக்கிய உந்துதலாகக் கருதப்படும் புலனுணர்வு.

lichen: செம்பருக்கள்; படை. சிவப்புப் பருக்களுடன் கூடிய தோல் நோய் வகை.

lidocaine: லிடோக்கேயன் : லிக்னோக்கேயன் என்ற மருந்தின் வாணிகப் பெயர்.

Lidocaine: லிடோத்தெசின் : லிக்னோக்கேயன் என்ற மருந்தின் வாணிகப் பெயர்.

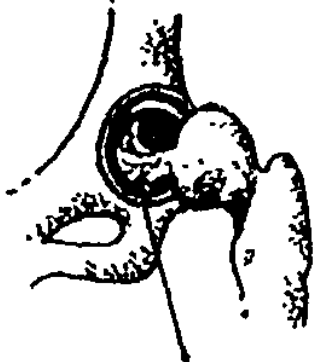
lienculus: துணை மண்ணீரல் : மண்ணீரலின் சிறிய துணையுறுப்பு.

lienitis: மண்ணீரல் வீக்கம்; கணைய அழற்சி.

lienorenal: மண்ணீரலுக்குரிய : மண்ணீரல் மற்றும் சிறுநீரகம் தொடர்பான.

life expectancy: ஆயுள்; வாழ்நாளம் : மரணம் ஏற்படும் சராசரி வயது. இது சுகாதாரம், நோய் ஆகியவற்றினால் மட்டுமின்றி கல்வி, தொழில், சுற்றுச்சூழல் போன்ற சமூகக் காரணிகளினாலும் பாதிக்கப்படுகிறது.

ligament : இணைப்பிழை; விசி;
கட்டு நாள்: பிணையம்: எலும்பு



இணைப்பிழை

களைப் பிணைக்கும் தசைநார் உறுப்புகளைப் பற்றிப் பிடிக்கும் நரப்பு. **ligate :** குருதி
நாளக் கட்டு; கட்டுதல் : அறுவை மருத்துவத்தின்போது இரத்தம் வடியாமல் குருதி நாளத்தைக் கட்டி இறுக்குதல்.

ligation: குருதிக் கட்டுமானம் ; பிணைத்தல் ; குருதி நாளக் கட்டு : அறுவை மருத்துவத்தின்போது குருதி வடிவத்தை தடுப்பதற்கு குருதி நாளத்தைக் கட்டி இறுக்குதல்.

ligature : கட்டுப்பிணைப்பு; கட்டு இழை; கட்டுப் பொருள்; முடிச்சு; கட்டு நாள் : குருதி வடிவத்தை தடுப்பதற்கு அல்லது வீக்கம் தணிப்பதற்குக் கட்டிப் பிணைத்தல்.

lightening : கவலைத் தணிப்பு; அழுத்தக் குறைவு; நாயமை வயிற்றழுத்தக் குறைவு; சூல்தளர்ச்சி: உள்ளத்தின் கவலையைத் தவிர்த்தல், மனக்கவலை தீரப்பெறுதல்.

lightning pains . மின்னல வலி; மின்னல் குத்துவலி : உடல் உறுப்புகளில், குறிப்பாகக் கீழ் உறுப்புகளில் மின்னல வெட்டுப்போல திடீரென வலி உண்டாதல்.

lignocaine : விக்னோக்கேயன் : உறுப்பெலலை உணர்வு நீக்கும் மருந்து. இது புரோக்கேயனை விட ஆற்றல் வாய்ந்தது; அதிக நேரம் செயற்படக் கூடியது.

lime water : எலுமிச்சை நீர்; சுண்ணாம்பு நீர் : சொறி, கரப்பான் மருந்தாகப் பயன்படும் கால்சியம் ஹைட்ராக்சைடு, எலுமிச்சம்பழச் சாறு ஆளிவிதை அல்லது ஆலிவ் எண்ணெய் கலந்து இது பயன்படுத்தப்படுகிறது.

Lincocin; லிங்கோசின் : லிங்கோமைசின் என்ற மருந்தின் வாணிகப் பெயர்.

lincomycin : லிங்கோமைசின் : நோய்க் கிருமிகளினால் உண்டாகும் கழும் தொற்று நோய்களுக்கு எதிரான உயிர் எதிர்ப்பொருள்.

linctus : லிங்டஸ : இனிப்பான கூழ் போன்ற திரவம். இதனைச் சிறிது சிறிதாக அருந்த வேண்டும்.

lingua : நாக்கு; நா.

liniment : தேய்ப்புத் தைலம்; தைலம்; களிம்பு : கீலவாத நோய்க் குரிய பூச்சிதைல மருந்து போன்ற தேய்ப்புத் தைல வகை.

linolenic acid : லினோலெனிக் அமிலம் : தாவரக் கொழுப்புகளில் காணப்படும் இன்றியமையாத பூரிதமாகாகக் கொழுப்பு அமிலம்

Lioresal : லியோரெசால் : ஃபாக்பாக்லோஃபன் என்ற மருந்தின் வாணிகப் பெயர்.

liothyronine: லியோதைரோனின்: கேடயச்சுரப்பியில் சுரக்கும் டிரை அயோடோத்தைரோனின் என்ற சுரப்புநீர். இது தைராக்கினுடன் சேர்ந்து உடல் சூக்களின் வளர்சிதை மாற்றத்தைத் தூண்டுகிறது.

lipaemia : குருதிக் கொழுப்பு : இரத்தத்தில் கொழுப்பு அதிகமாக இருத்தல்.

lipase : கொழுப்புப் பகுப்புப் பொருள்; கொழு சிதை பொதி : கொழுப்பைப் பகுக்கும் செரிமான் பொருள் (எனசைம்).

lipiodol : லிப் பி யோ டால் : அயோடினேற்றிய எண்ணெயின் வாணிகப் பெயர்.

lipolysis : கொழுப்புப் பகுப்பு; கொழுப்பழிவு; கொழுப்பு முறிவு; கொழுச் சிதைவு. செரிமாவப் பொருள் மூலம் வேதியியல் பகுப்பாய்வு முறை.

lipoma : கொழுப்புக்கட்டி; கொழுப்புத் திசுக்கட்டி; கொழுப்புப் புத்து. கொழுப்புத் திசு அடங்கிய கடுமையற்ற கட்டி.

lipoprotein . கொழுப்புப் புரதம் : அதிக அடாத்தியுடைய கொழுப்புப் புரதம்.

lipuria : சிறுநீர்க் கொழுப்பு; கொழுப்பு இழிவு.

liquor : மதுபானம், சாறு : சாராயம் முதலிய போதை தரும் குடிவகை.

liquorice : அதிமதுரம் : அதிமதுர வேரிலிருந்து எடுக்கப்பட்டு மருந்தாகவும், தின்பண்டமாகவும், பயன்படும் கருநிறப்பொருள்.

liquor amni : பனிக்குட நீர் : பனிகுடத திரவம்.

lithiasis கல்லடைப்பு, கல்லுருப் பெறல்; கடினமாதல; கலநோய்; கல் அடர்வு. உடலின் உள்ளூறுப்பு களில் கலபோன்ற தடிப்பு.

lithium carbonate . லித்தியம் கார்பனேட் மனசசோவு நோய்க்குப் பயன்படுத்தப்படும் மருந்துப் பொருள் இதைக் கொடுப்பதற்கு முன்பு குருதி ஊனீர் அளவு, கேடயச் சுரப்பி இயக்கம் ஆகியவற்றைக் கண்டு கொள்ள வேண்டும். இதனால் வயிற்றுப்போக்கு, வாந்தி, அரைத் தூக்க நிலை ஏற்படலாம்.

litholapaxy : சிறுநீர்க் கல் நீக்க மருத்துவம்; கல் கரைத்தெடுத்தல் :

சிறுநீர்ப்பையிலுள்ள ஒரு கல்லை உடைத்து அதன் துகள்களை நீர்த்தாரை மூலம் அகற்றுதல்.

lithopaedion : இறந்த கருமுனை; கல் பிண்டம் : கருப்பையில் தங்கியுள்ள ஒரு இறந்த கருமுனை. இரட்டைகளில் ஒன்று இறந்து போய் சிலசமயங்கள் சுண்ணாம்பு உப்புகளினால் செறிவுற்றுப் பதனமாகி விடுதல்.

Lithophyt : கற்கள் உடைக்கும் மருந்து. குண்டிக்காயிலுள்ள கற்களை உடைக்கும் மருந்து.

lithotomy : குண்டிக்காய் அறுவை மருத்துவம்; கல்வெட்டு; கல் அகற்றல் : குண்டிக்காயிலுள்ள கற்களை நீக்கும் அறுவை முறை.

lithotrite : சிறுநீர்ப்பைக் கல் உடைப்புக் கருவி; சிறுநீர்ப்பை கல் நொறுக்கி : சிறுநீர்ப்பையிலுள்ள ஒரு கல்லை உடைக்கும் கருவி.

lithotrixy : குண்டிக்காய்க் கல் உடைப்பு : இயல்பாக வெளிவரும் வகையில் குண்டிக்காய்க் கற்களைப் பொடியாக்கும் மருத்துவச் சிகிச்சை முறை.

lithuresis : கல்லடைப்பு நீக்கம் : சிறுநீர்ப்பையில் மணிக்கல் கட்டியிருக்கும் கல்லடைப்பை நீக்குதல்.

litmus : நிறமாற்ற லண்ணப் பொருள் : சிறுநீரிலுள்ள ஒரு தாவர நிறமி. இது அமிலத்தை (சிவப்பு) அல்லது காரத்தை (நீலம்) குறிக்கும் பொருளாகப் பயன்படுகிறது.

little's disease : கத்திரிக் கால் நோய் : கால் கத்திரிபோல திரி படையும் ஒரு பிறவி ஊனநோய்.

liver . ஈரல் (ஈரல குலை) : உடலிலுள்ள மிகப்பெரிய உறுப்பு. இதன் எடை வயதுவந்தவர்களிடம் 1-2-3-கிராம் என்று வேறுபடும்-உடலின் எடையில் ஏறத்தாழ முப்பதில் ஒரு பகுதியாக

இருக்கும். இது, அடிவயிற்றுக் குழியின் வலது மேற்பகுதியில் அமைந்திருக்கும்.

livid: வெளிர் நீலம்; கன்றிய நிலை: போதிய ஆக்சிஜனேற்றம் இல்லாமையால் கன்றிப் போய் வெளிறிய நீலநிறமாதல்.

LMP: கடைசி மாதவிடாய்க் காலம்.

lobe: தொங்கு சதை (மடல்):



புறக்காது மடல்

தட்டை வட்டாகத் தொங்கும் பகுதி.

lobe of ear: புறக் காது மடல்.

lobectomy: மடல் நீக்கம்; மடல்வெட்டு மடல் நீக்கு

வதற்கான அறுவை மருத்துவம்.

lobule: சிறு இதழ்; நுண்ணறை; நுண்மடல்; சிறுமடல்: காதின சிறு மடல்.

localize: உறுப்பெல்லைக்குட்படுத்து; நிலைப்படுத்தம்; பரவாத நிலை: நோய் வகையில் உறுப்பெல்லைக்குட்படுத்துதல்; உடல் முழுவதும் பரவாது செய்தல்.

lochia: கருப்பை வாய்க் கசிவு; பேற்றுக்கும் பின்சுரப்பு; பேற்றுப் போககு; ஈன் கசிவு பிள்ளைப் பேற்றின்போது கருப்பை வாய்க் குழாயிலிருந்து (யோனிக் குழாய்) வெளியேறும் கசிவு.

locomotor: புடைபெயர்வு; இயக்கத்தன்மை ஊருவிசை: நரம்புகள், மூட்டுகள் ஒரிடத்தில் நிலை திராமல் இடம் பெயர்தல்.

loculated: பள்ளக்குழிகள்; நுண்ணளவுப் பகுதி; பொந்திய: பல்வேறு பள்ளக குழிகளாகப் பகுத்திருத்தல்

loin: அரை(இடுப்பு); விலா; இடைபோலி விலா எலும்புகளுக்கும் இடுப்பு எலும்புகளுக்கும் இடைப்பட்ட பகுதி.

lomotil: லோமோட்டில்: டைஃபிளாக்சிலேட், ஹைட்ரோக்ஸுளோரைடு, அட்ராப்பின் சல்ஃபேட் ஆகியவை கலந்த ஒரு கலவை மரும்தின் வாணிகப் பெயர். இது வயிற்றுப் போக்குக்குக் கொடுக்கப்படுகிறது.

Loniten: லோனிட்டென்: மினோக்சிடில் என்ற மரும்தின் வாணிகப் பெயர்.

loperamide: லோப்பெராமைட். வயிற்றுப்போக்கை நிறுத்தும் மருந்து.

lorazepam: லோரஸ்பாம்: டையாஸ்பாம் போன்றதொரு நோவகற்றும் மருந்து.

lordoscoliosis: தண்டெலும்பு வளைவு: தண்டெலும்பின் பின் முன் நோக்கிய வளைவு.

lordosis: தண்டெலும்பு வளைவு; முதுகெலும்பு முன் குவியம்; நிமிர்முதுகு: இடுப்புப் பகுதித் தண்டெலும்பு முன்புறமாகப் புறங்குவிந்து வளைந்திருத்தல்.

Loroxane: லோரக்சேன்: காமாபென்சீளைத்திட்ரோக்ஸுளோரைட் என்ற மரும்தின் வாணிகப் பெயர்.

lotio rubra: லோஷியோ ருப்ரா. சிவப்புநிறக் கழுவு நீர்மம்.

loupe: உருப்பெருக்காடி வளையம்; ஒளி பெருக்கக் குவி ஆடி; இரு கண உருப்பெருக்கி. கண, காது, நோயியலில் பயன்படுத்தப்படும். உருப்பெருக்காடி அமைக்கப்பட்டு தலையில சொருகிக் கொண்டு திகப்பகுதியைப் பெரிதாக்கிப் பார்ப்பதற்கு பயன்படுத்தப்படும் வளையம்

low back pain : கீழ் முதுகு வலி : தண்டெலும்புகளிடையிலான தகட்டின் பிற்பகுதிப் பக்கக்கிளை இடப்பெயர்வு காரணமாக ஏற்படும் இடுப்பு வாத நோய். இது முதுகுத் தண்டின் நரம்பு வேருக்குப் பரவி, இடுப்பு நரம்பு வலி உண்டாக்க்கூடும்.

low birthweight : குறைந்த பிறப்பு எடை : பிறக்கும் குழந்தையின் எடை 2.5 கிகிராமுக்குக் குறைவாக இருத்தல்.

LRTI : கீழ் மூச்சுக் குழாய் நோயழற்சி

LSD : எல்.எஸ்.டி : டையெத்திலாமைட் அமிலம்.

lubb-dupp : இதய ஒலி ; லப்-டப் என்று இதயம் சுருங்கி விரிவதால் ஏற்படும் ஒலி.

lubricants : மலமிளக்கி மருந்து; மசகு : மலம் எளிதாக வெளியேறுவதற்கு உதவும் இளக்கும் மருந்து. உராய்வுக் காப்புப் பொருள்.

lucid : அறிவுத் தெளிவு நிலை; குழப்பமற்ற : மனத்தளர்ச்சியினால் ஏற்படும் பைத்திய நிலையிலுள்ளவர் அவ்வப்போது நல்லறிவுடன் தெளிவாக இருப்பர். இது அறிவுத் தெளிவுநிலை எனப்படும்.

lucid interval : இடைநிலைத் தெளிவு, நல்லறிவு இடைவேளை பைத்தியம் பிடித்தவர்களின் நல்லறிவுள்ள இடைவேளை.

lugol's solution : லூகோல கரைசல் : அயோடினும், பொட்டாசியம் அயோடைடும் கலந்த கரைசல். கேடயச் சுரப்பி நச்சு நீக்க அறுவை மருந்துக்கு முன பயன்படுத்தப்படுகிறது.

lumbago : இடுப்பு வாதநோய்; இடுப்பு வாதவலி, முதுகுவலி கீழ்வாதநோய். முதுகின் கீழ்ப்பகுதி இயங்க முடியாதவாறு வலி உண்டாதல்.

lumbar : கீழ் முதுகு; இடை; இடுப்பு நரம்பு : இடுப்புப் பகுதித் தண்டெலும்பு. இடுப்புப் பகுதியைச் சார்ந்த.

lumbo-abdominal : இடுப்பு-அடிவயிறு சார்ந்த : இடுப்பையும் அடிவயிறறையும் சார்ந்த.

lumbo-costal : இடுப்பு-விலா எலும்பு சார்ந்த : இடுப்பையும் விலா எலும்புகளையும் சார்ந்த.

lumbosacral : இடுப்படி நரம்பெலும்பு சார்ந்த : இடுப்பையும், இடுப்பு நரம்பையும் இடுப்படி மூட்டு முக்கோண எலும்பையும் சார்ந்த.

lumbrical : விரல்வளைவுத் தசை : கைகால் விரல்களை வளைப்பதற்கான தசைகளில் ஒன்று.

Luminal : லூமினால் : ஃபெனோபார்பிட்டோன் என்ற மருந்தின் வாணிகப் பெயர்.

lumpectomy : கட்டி அறுவை : ஒரு கட்டியைச் சுற்றியுள்ள திசுக்களை மிகக் குறைந்த அளவு அகற்றி கட்டியை நீக்குவதற்கான அறுவை மருத்துவம்.

lymphocytes : எலும்பு மச்சை வெள்ளணுக்கள் : எலும்பு மச்சையிலுள்ள இரத்த வெள்ளணுக்கள்.

lung power : குரல் ஆற்றல்.

lungs : நுரையீரல் ; நெஞ்சுக் கூட்டின் பெரும்பகுதியிலுள்ள இரண்டு முக்கியச் சுவாச உறுப்புகளில் ஒன்று. இவை இரண்டையும் இதயமும், நுரையீரல் இடையிடமும் தனியே பிரிக்கின்றன.

lungwort : நுரையீரல் பூண்டு : நுரையீரல் நோய்க்கு நல்லது என்று கருதப்படும் காளான் வகைப் பூண்டு.

lunula : நகப்பிறை : நுண்பிறை : நகத்தின் வேர்ப்பகுதியில் பிறை வடிவிலுள்ள வெண்பகுதி.

lupus : தோல்படை; தோல் முடிச்சு நோய் : தோலில் உண்டாகும் பல்வேறு படைநோய்களில் ஒன்று.

luxation : மூட்டுவிலகல்; மூட்டு நழுவுதல்; மூட்டுப் பிறழவு : மூட்டு இடம் பெயர்தல்.

lycopodium : பாசிப்பொடி : பாசி வகையிலிருந்து எடுக்கப்பட்டு அறுவை மருத்துவத்தில் உறிஞ்சு பொருளாகப் பயன்படும் நுண் பொடிவகை.

lymecycline : லைமிசைக்கிளின் : டெட்ராசைக்கிளின் லைசின் வழிப் பொருள்களில் ஒன்று. டெட்ராசைக்கிளின் போன்று செயற்படக்கூடியது.

lymph : நிணநீர்; வடிநீர் : புண் முதலியவற்றிலிருந்து கசியும் ஊனீர் பசுவின் அம்மைக் கொப்புளங்களிலிருந்து எடுக்கப்படும் காப்புச் சீநீர் வகை. இது ஒளி ஊடுருவக்கூடியது; நிறமின்றி அலலது இவ்வே சான மஞ்சள் நிறத்தில் இருக்கும்.

lymphadenectomy : நிணநீர்க் கரணை மருத்துவம்; வடிநீர்க்கோள வெடுப்பு : நிணநீர்க் கரணையை அறுவை மருத்துவம் மூலம் அகற்றுதல்.

lymphadenopathy : நிணநீர்க் கரணை வீக்கம்; வடிநீர்க்கோள நோய்.

lymphangiectasis : நிணநீர் நாளம் விரிவடைதல், வடிநீர்க் குழல் விரிவு.

lymphangioma : நிணநீர் நாளக் கட்டி; வடிநீர்க் குழல் புத்து.

lymphangioplasty : நிணநீர்நாள மாற்று மருத்துவம்; வடிநீர்க் குழல்

அமைப்பு : நிணநீர் நாளங்களுக்குப் பதிலாக செயற்கை நாளங்களைப் பொருத்துதல்.

lymphangitis : நிணநீர்நாள வீக்கம்; வடிநீர்க் குழல் அழற்சி.

lymphatic : நிணநீர் சார்ந்த

lymphatic gland : நிணநீர்ச் சுரப்பி.

lymphatic vessel : நிணநீர் நாளம்.

lymphoma : நிணநீர்த் திசுக்கட்டி; வடிநீர்ப் புத்து : நிணநீர்த் திசுக்களில் உண்டாகும் கடுமையல்லாத கட்டி. இது, நிணநீர்க் கரணைகளிலிருந்து உண்டாகிறது.

lymphorrhoea : நிணநீர் யிகை வெளியேற்றம் : பல்வேறு நிணநீர் நாளங்களிலிருந்து, நிணநீர் மிகுதியாக வெளியேறுதல்.

lymphosarcoma : நிணநீர்த் திசுக்கழலை; நிணநீர் திசுப்புத்து : நிணநீர்த் திசுக்களில் உண்டாகும் உக்கிரமான கட்டி.

lysine : லைசின் : லைசின்க்குத் தேவையான இன்றியமையாத அமினோ அமிலங்களில் ஒன்று.

Lysol : நோய்த் தொற்றல் தடுப்பு நெய் : நச்சுத்தடை மருந்தாகப் பயன்படுத்தப்படும் நீரில் கரையாத தக்க சவர்க்கார நெய்க் கலவை வகை. இது சவர்க்காரக் கரைசலில் அடங்கியுள்ள 50% கிரிசோல்.

lysozyme : லைசோசைம் : நோய்க் கிருமிகளை எதிர்க்கக்கூடிய அடிப்படைச் செரிமானப் பொருள் (என்சைம்). இது கண்ணீர், எசசில் போன்ற உடல் திரவங்களில் அடங்கியுள்ளது.

M

maceration : மென்பதமாக்கல்; தோல் மெலிவு; தோல் மென்மை; மென்பதனம் : தோலின் மரததுப் போன படுகையை நீர் நயப்பு மூலம் மென்மையாக்குதல்.

mackenrodt's ligaments : குறுக்கு முளைத் தசைநார் : கருப் பையைத் தாங்கி நிற்கும் முக்கிய மான முளைத் தசைநார்கள் குறுக் கிடாக அமைந்திருத்தல்.

macrocephaly : பெருந்தலை : நீண்ட அல்லது பெரிய தலை.

macrocheilia : பெரு உதடு. தடி உதடு. உதடுகள் அளவுக்கு அதிக மாக வளர்ந்திருத்தல்.

macrocyte : பெருஞ்சிவப்பணு; பேரணு : மரணம் விளைவிக்கும் குருதிச் சோகை வகையில் காணப் படும் பெரிய சிவப்பணுக்கள்.

macroductyly : பருத்த விரல்; மிகு வளர்ச்சி விரல்; மாவிரல்: விரல் கள் அல்லது கால்விரல்கள் அள வுக்குமீறி வளர்ச்சியடைந்திருத தல.

Macrodex : மேகரோடெக்ஸ் . அதிக மூலக்கூற்று எடையுள்ள டெக்ஸ்யூரான் மருந்தின வாணி கப் பெயர்

macroglossia: பெருநாக்கு; பெரு நா . அளவுக்குமீறிப் பெரிதாக வுள்ள நாக்கு.

macromastia : பெரு மார்பகம், பெரு முலை . மார்பகம் அளவுக்கு மீறி பெரிதாக இருத்தல்.

macrophages : ஒற்றைக் கரு உயி ரணுக்கள் : அயல் பொருள்களையு ம, உயிரணுச் சிதைவுகளையும் அகற்றித் துப்புரவு செய்யும் உயி ரணுக்கள்.

macroscopic : கண்ணுக்குப் புல னாகிற : வெற்றுக் கண்களுக்குப் புலனாகிற.

macula : மறு; விழித்திரைப்புள்ளி; கருவிழித் தழும்பு : தோலில் நிலை யாக உள்ள மறு. கண்விழிப் பின் புறத் திரையில் உள்ள மஞ்சள் புள்ளி.

madecassol : மேடிக்காசோல் : எலும்புப் புரத உற்பத்தியைத் தூண்டி நோயைக் குணப்படுத்த உதவும் களிம்பு மருந்தின் வாணி கப் பெயர்.

madribon : மேட்ரிபோன் : சல் ஃபாடைமெத்தோக்கின் மருந்து.

madura foot : மதுரைப் பாதம்; மதுரைத் தாள் : இந்தியாவிலும் வெப்ப மண்டல நாடுகளிலும் பாதத்தில் ஏற்படும் பூஞ்சண நோய். இதனால் வீக்கம் உண் டாகி கரணைகளும், உட்புரைப் புண்களும் ஏற்படும். இறுதியில் குருதி நச்சுப்பாடு உண்டாகி மரணம் விளையும். குணப்படுத்த அந்தப்பாதத்தை வெட்டவேண்டும்

magnesium carbonate : மக்னீ சியம் கார்பொனேட் : இரைப்பைப் புண ணின்போது, வயிறறுப் புளிப்

பகற்றும் பேதி மருந்தாகப் பயன்படும் ஒரு தூள் மருந்து.

magnesium hydroxide : மக்னீசியம் ஹைட்ராக்சைடு : மிகவும் பயனுள்ள வயிற்றுப் புளிப்பகற்றும் மருந்து; மலமினக்கு மருந்து. இது வெறும் வயிற்றில் நீர்த்த கரைசலாகக் கொடுக்கப்படுகிறது. தோல் வீக்கத்திற்கு இதன் 25% கரைசலைக் கொண்டு ஒற்றடம் கொடுக்கப்படுகிறது. கொப்புளங்கள், அரச பிளவைகள் ஆகியவற்றுக்கு கிளிசரினுடன் கலந்த குழம்பு மருந்தாகப் பூசப்படுகிறது. உடலில் மக்னீசியம் குறைபாடு இருந்தால், ஊசிமூலம் உடலில் செலுத்தப்படுகிறது.

magnesium trisilicate : மக்னீசியம் டிரைசிலிக்கேட் : மென்மையான, வயிற்றுப் புளிப்பகற்றும் தன்மையுடைய தூள் மருந்து; சுவையற்றது, வெண்ணிறமானது. இரைப்பைப் புண்ணுக்குப் பெருமளவு பயன்படுத்தப்படுகிறது.

magnetic resonance imaging : காந்த நாடி அதிர்வு உருக்காட்சி : உடலின் வழியே மெல்லிய கண்டங்களைப் பரிசோதிப்பதற்காக உருக்காட்சிப் புலத்தையும் கதிரிய அலைவெணை சைகைகளையும் உண்டாக்கும் அணுக்காந்த நாடி உத்தி. இதில் ஊடுகதிர் (எகஸ்-ரே) பயன்படுத்தப்படுவதில்லை. அதனால் உடலில் பக்க விளைவுகள் ஏற்படுவதில்லை.

magnum : பெரும்புழை : தலையோட்டின் பின் எலும்பிலுள்ள பெரும் புழை போன்ற பெரிய புழை.

mal : நோய்; கேடு

malabsorption : வயிற்றுப்போக்கு அகத்துறிஞ்சாமை; உள்ளூறிஞ்சு திறனற்ற; உள்ளீர்ப்புக்கேடு, குறை உறிஞ்சுகை : குழந்தைகளுக்கு உணவு செரித்தபின் குடல் உறிஞ்சி

களால் உறிஞ்சப்படாத நிலையில் அப்படியே திரவ மலமாக வெளியேறுதலால் ஏற்படும் வயிற்றுப் போக்கு. புரதச்சத்து, மாப்பொருள்கள், கொழுப்புச்சத்து இவற்றின் விகிதம் அதிகரித்தாலும் இது உண்டாகலாம்.

maladjustment : உறுப்பமைதிக் கேடு : உடல் உறுப்புகள் பொருத்தமின்றி அமைந்திருத்தல்.

malaise : உடல்நலக் குறைபாடு; உடலியக்கச் சோர்வு; சுகக்கேடு; வாட்டம் : எவ்வித நோயும் இல்லாமலேயே உடல் நலம் குன்றிய நிலை.

malalignment : தெற்றுப் பல் : பற்கள் ஒரு சீராக இராமல் ஒழுங்கின்றி அமைந்திருத்தல்.

malar : கன்ன எலும்பு : கன்னத்துக்குரிய எலும்பு.

malaria : முறைக்காய்ச்சல் (மலேரியா) : வெப்ப மண்டலப் பகுதிகளில் உண்டாகும் உடல் நலத்திற்குக் கேடு விளைவிக்கும், மலைக் குளிர் காய்ச்சல். இது 'அனோஃபிலிஸ்' எனும் கொசு வினால் உண்டாகிறது.

malariaologist : முறைக்காய்ச்சல் வல்லுநர்; மலேரியா நோய வல்லுநர்; மலேரியியலார். முறைக் காய்ச்சல் மருத்துவத்தில் வல்லுநர்.

malassimilation : செமித்தல் கோளாறு; செரிமானக் கேடு : உணவு செமிப்பதில் ஏற்படும் கோளாறு.

Malatex : மாலாட்டெக்ஸ் : ஃபுரோப்பிலீன் கிளைக்கோல் என்ற மருந்தின் வாணிகப் பெயர்.

malformation : உடல் திரிபு; இயல்பிலா வளர்ச்சி; வடிவக் கேடு; உக்கிர வேகம் : உடல் கட்டமைப்பு இயல்புமீறித் திரிபடைந்திருத்தல்;

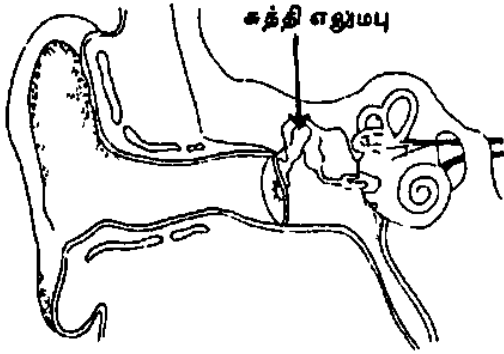
பொருத்தமில்லா உருவ அமைப்பு;
உடல் செப்பக் கேடு

malignancy : உக்கிர வேகம் :
நோய் வகையில் துன்பம் விளை
விக்கும் தீவிரத் தன்மை.

malignant : உக்கிரமான; கொடிய;
வீரிய : நோய் வகையில் உக்கிர
மான; வேகமாகத் தொற்றிப்
பரவுகிற; கேடு விளைவிக்கிற.

malingering : நோய்ப் பாசாங்கு :
நோய் நிலை நீடிப்பதாக நடித்துக்
கடமையைத் தட்டிக் கழிக்க முயல்
தல்.

malleus : காதின சுத்தி எலும்பு :
காதுச் சவ்வின் அதிர்ச்சியை உட்



காதின சுத்தி எலும்பு

காதுக்குள் ஊடுபரவவிடும் எலும்
புப் பகுதி.

malnutrition : ஊட்டச் சத்துக்
குறைபாடு; ஊட்டக் குறை; குறை
பூட்டம். ஊட்டக்கேடு : சத்துக்
குறைவான உணவு; ஊட்டச்
சத்துப் பற்றாக்குறை.

malocclusion : முரண் தாடை :
தாடைகளை மூடும்போது மேல்
தாடைப் பற்களும் கீழ்த்தாடைப்
பற்களும் முறையாக ஒன்றிணை
யாமல் இருத்தல்.

malposition : நிலை மாறுபாடு;
உறுப்பு நிலை மாற்றம். ஓர் உறுப்பு
இயல்புக்குமீறி நிலை பிறழ்ந்திருத்
தல்.

malpractice : ஒழுங்கற்ற மருத்து
வம்; தவறான மருத்துவம்; முறை
யிலா மருத்துவம் : ஒழுக்கக்
கேடான அல்லது தீங்கு செய்யக்
கூடிய முறையில் மருத்துவத்
தொழில் நடத்துதல்.

malpresentation : முதிர்கரு
முனைப்பு : இடுப்புக் கூட்டினுள்
முதிர்கரு வழக்கத்திற்கு மாறாக
முனைந்திருத்தல்.

maltose : மாவெல்லம் : மாலூறலி
லிருந்து எடுக்கப்படும் சர்க்கரை.

malunion : பிணைப்புத் தவறு;
எலும்பு இணையாமை : முறிவைத்
தவறான நிலையில் பிணைத்தல்.

mammilla : முலைக்காம்பு; முலைக்
காம்பு வடிவ உறுப்பு.

mammal : பாலூட்டி : குட்டி
போட்டுப் பாலூட்டும் உயிர்.

mammoplasty : மார்பக ஒட்டு
றுப்பு அறுவை : மார்பகத்தில
செய்யப்படும் ஒட்டுறுப்பு அறுவை
மருத்துவம்.

mammography : மார்பக ஊடு
கதிர்ப் படம் : ஊடுகதிர் (எக்ஸ்-ரே)
ஊடுருவல் மூலம் ஊடுகதிர்ப்
படமெடுத்து மார்பகத்தின்
செயல்விளக்கம் காட்டுதல்.

mammotrophic : மார்பகவிளைவு;
மார்பகத்தில் ஏற்படும் பாதிப்பு.

Mandelamine : மாண்டிலாமின் :
மாண்டெலிக் அமிலத்தின் வாணி
கப் பெயர்.

mandelic acid : மாண்டெலிக்
அமிலம் : சிறுநீர் நோய் நுண்மத்
தடை மருத்தாகப் பயன்படுத்தப்
படும் அம்மோனியம் உப்பு.

Mandrax : மாண்ட்ராக்ஸ் : மெத்
தாக்குவாலோன். டைஓபென்
ஹைட்ராமின் இரண்டும் கலந்த
மருந்து.

mania : மூளைக் கோளாறு; உள்கிளர்ச்சி வெறி : மனமாறாட்டக் கோளாறு; போரர்வம்; மட்டுமீறிய ஆவல்; உணர்ச்சி ஆர்வ மிகுதி.

maniac : பித்தர் : அறிவிழந்தவர்; பைத்தியம் பிடித்தவர்; வெறியர்.

manic depressive psychosis : வெறி-ஏக்க உள்நோய், மாற்றுப் பித்தக் கோளாறு. இடையிடையே நனவிலையுடன மாறி மாறிக் களிப்பு சோர்வு வெறிகள் உண்டாக்கும் பித்தக் கோளாறு.

mannite : இன்னுணவுப் பொருள்: இயற்கையான குடலிளக்க இன்சாற்றுப் பொருள்.

manometer : அழுத்தமானி : திரவம் அல்லது வாயுவின் அழுத்தத்தை அளவிடும் கருவி

Mantoux reaction : மாண்டூக்ஸ் இணக்கம்: எலும்புருக்கி நோய்க்கு தோல்வழி ஊசிமருந்தாகச் செலுத்தப்படும் மருந்து.

manubrium : மார்பெலும்பு; நெஞ்சுமேலெலும்பு; மார்பக எலும்பின் அல்லது மார்பெலும்பின் மேற்பகுதியின் கைப்பிடி வடிவிலான கட்டமைப்பு

MAOI : மாவோய் மானோ அமின் ஆக்சிடேஸ் இன்கிபிட்டர் மருந்து.

marasmus : உடல் கரைவு; குழந்தை உடல் மெலிவு; நோஞ்சான்; பெரு இணைப்பு; மெலி சவலை : ஊடச்சத்துக் குறைபாடு காரணமாக, உடல், முக்கிய குழந்தையின் உடல் மெலிதல்.

Marburg disease : பசுங்குருங்கு நோய் : நோய்க் கிருமியினால் கரும் தொற்றுநோய் காய்ச்சல் திடீரென வருவதும் விடுவதும், தலைவலியும், தசைக் கீல்வாதமும் இதன் அறிகுறிகள் 5-7 நாட்களில் கட்டிகள் தோன்றலாம். இந்த

நோய்க் கிருமி உடலில்-2-3 மாதங்கள் வரை இருக்கக்கூடும். இந்நோய் கண்டவர்களில் 30% பேருக்கு மரணம விளைகிறது.

marcain : மார்க்கேயன் : பூப்பி வாணிகப் பெயர்.

Marevan : மாரிவான் : குருதிக் கட்டுக்கு எதிராக வாய்வழி கொடுக்கப்படும் மருந்து.

marmite : மார்க்மைட் : காடிச் சத்திலிருந்து (நொதி) எடுக்கப்படும் ஒரு செறிவுப் பொருளின் வாணிகப் பெயர். இதில் வைட்டமின் B தொகுதி கிராமுக்கு 1.5 மிகி; நியாசின், நிக்கோட்டின அமிலம் கிராமுக்கு 16.5 மிகி, ஃபோலிக் அமிலம் அடங்கியுள்ளது.

Marplan : மார்ப்பிளான் : ஐசோ கார்போக்சோசிட் என்ற மருந்தின் வாணிகப் பெயர்.

masochism : வன்மைப் பாலின்பம்: அடக்கிக் கொடுமை செய்வதை ஏற்று இன்புறும் முரணியல் சிறின்பநிலை.

massage : தேய்த்துப் பிசைதல்; பிடித்துவிடல்; நீவுதல் : தசைகளும் மூட்டுகளும் செயலாற்றத் தூண்டு வதற்காக அவற்றைத் தேய்த்துப் பிசைந்துவிடுதல். மாரடைப்பின் போது இதயத்தைச் செப்பப்படச் செய்வதற்காக மார்புப் பகுதியில் இவ்வாறு செய்வர்.

mastalgia : மார்பக வலி; முலை வலி : மார்பகத்தில் உண்டாகும் நோவு.

mastectomy : மார்பகற்று அறுவை; முலை நீக்கம் : மார்பகத்தை அகற்றுவதற்கான அறுவை மருத்துவம்.

Masteril : மாஸ்டெரில் : டிரோஸ்டானோலீன் என்ற மருந்தின் வாணிகப் பெயர்.

mastication: பல்லரைப்பு; மெல்லுதல்; அசை போடுதல் : பல்லை மெல்லுதல்.

mastitis: மார்பக அழற்சி; முலையழற்சி: மார்பகத்தில் ஏற்படும் வீக்கம் மார்பகங்களில் ஏற்படும் கரணை மாற்றங்களினால் உண்டாகிறது.

mastoid: பொட்டெலும்புக் கூம்பு; பொட்டெலும்புக்கூம்புமுனைப்பு; பொட்டெலும்புக்கூம்பு முனைப்பின் மேல் வரும் கட்டி.

mastoid operation (mastoidectomy): செவிப்பறை அறுவை: செவிப்பறைக் கோளாறு நீக்குவதற்கான அறுவை மருத்துவம்.

mastoiditis: செவிப்பறை வீக்கம்: செவிப்பறைக் காற்று உயிரணுக்களில் ஏற்படும் வீக்கம்.

masturbation: தற்புணர்ச்சி: தன்னின்பம்; கைமுட்டி; கையின்பம்; கைப்புணர்வு: செயற்கைச் சிறிறின்பக் கையாடற் பழக்கம்.

match test: மூச்சோட்டச் சோதனை: மூச்சோட்டத் திறனை அளவிடுவதற்கான ஒரு சோதனை பற்றவைத தீக்குச்சியை 10 செ.மீ. தூரத்தில் வைத்து ஒருவர் வாயால் ஊதி அணைக்க முடியவில்லையென்றால், அவருக்கு மூச்சோட்டம் குறைவாக இருக்கிறது என்று கொள்ளவேண்டும்.

materia medica: மருந்தியல் நூல்: மருந்துகளின் தோற்றம், செயற்பாடும் வேளையளவு ஆகியவற்றை ஆராயும் அறிவியல்.

matrix: உயிரணுப் பொருள்; திசுக்கூழ்; மச்சை: உயிரணுக்களிடையே உள்ள பொருள்.

maturation: கொப்புளம் பழுத்தல்; முற்றிய; முதிர்ந்த; முதிர்மை: கொப்புளம் சீக்கட்டி பழுப்புறுதல். முதிர்வு பெறுதல்.

Maxidex: மாக்ஸிடெக்ஸ்: கண்களின் ஏற்படும் அழற்சியைத் தணிப்பதற்கான சொட்டு மருந்தின் வாணிகப் பெயர்.

maxilla: தாடை; முக எலும்பு; மேல் தாடை: தாடை எலும்பு; முக்கியமாக மேல்தாடை எலும்பு.

Maxolon: மாக்ஸோலான்: மெட்டோக்ளோப்ராமைட் என்ற மருந்தின் வாணிகப் பெயர்.

mazindol: மாசின்டோல்: பசியைத் தூண்டும் ஒரு மருந்து.

measles: தட்டம்மை (புட்டாளம்மை); மணல் வாரி: வைரஸ் கிருமியினால் உண்டாகும் ஒரு தொற்று நோய். முதலில் காய்ச்சலும், பிறகு உடலில் கொப்புளங்களும் தோன்றும்.

meatotomy: சிறுநீர்க் குழாய் அறுவைப் துவார வெட்டு: சிறுநீர் நாடிக் குழாய்ப் புண்களை அகற்றுவதற்காகச் செய்யப்படும் அறுவை மருத்துவம்.

meatus: நாடிக் குழாய்; துவாரம்; துளை: ஒரு செல் குழாய்.

meconium: முதல் மலம்; காட்டுப் பி; பிண்ட மலம்: மெக்கோனியம்: பிறந்த குழந்தையின் வயிற்றிலிருந்து வெளிப்படும் பசுங்கருமை நிறப் பொருள்

medazolam: மெடாசோலம்: உறுப்பெல்லை உணர்வு நீக்கியாகப் பயன்படும் ஒரு பென்சோடியாஸ்பின் வகை மருந்து.

media: குருதிக் குழாய் மென் தேல், குருதிக் குழாய் இடைப்பாளம்; ஊடுபொருள்; இடைப்படலம்: குருதிக் குழாயின் இடை மென்தோல்.

median: நடுநாடி, இடை; மைய: நடுக்குருதிக் குழாய்; நடுநரம்பு; கண்களுக்கிடையிலுள்ள ஒரு புள்ளியிலிருந்து பாதங்களுக்கிடையிலான ஒரு புள்ளியரையில் உட

வில் மையத்தின் வழியே செல்லும் ஒரு கற்பனைக்கோடு.

mediastinum : நுரையீல் இடையிதழ்; மார்புத் தடுப்புச்சுவர்; இடைப்படலம்: உடற கூற்றில் நுரையீரல்களிலுள்ள மென்தோலாலான இடைத் தடுக்கிதழ்.

mediastinoscopy : நுரையீரல் இடையிதழ் அறுவை : நுரையீரல் இடைத் தடுக்கிதழைக் கண்ணால் பரிசோதிப்பதற்காகச் செய்யப்படும் ஒரு சிறிய அறுவை முறை.

medicament : மருந்து : குணப்படுத்தும் மருந்து.

medicated : மருந்துடன் கலத்தல்: மருந்து சார்ந்த பொருளைக் கருவாகக் கலத்தல்.

medicinal : மருந்து சார்ந்த : குணப்படுத்தும் பண்புகள் கொண்ட.

medicine : மருத்துவம் (மருந்து) : மருத்துவத்துறை. மருத்துவக்கலை; மருந்து; உட்கொள்ளும் மருந்து.

medico : மருத்துவர்.

medico surgical : மருத்துவ அறுவை : மருத்துவம், அறுவை மருத்துவம் இரண்டும் சார்ந்த.

medicosocial : மருத்துவ சமூகவியல் : மருத்துவம், சமூகவியல் இரண்டும் சார்ந்த.

Mediterranean anaemia : மத்திய தரைக்கடல் குருதிச்சோகை : இரத்தத்தில் சிவப்பணுக்கள் குறைபாட்டினால் உண்டாகும் "தாலசேமியா" என்னும் பிறவிக் குருதிச்சோகை நோய்.

Mediterranean fever : மத்திய தரைக்கடல் காய்ச்சல் . பிறவியில் தோன்றும் ஒருவகைக் காய்ச்சல்-

medium : ஊடுபொருள்; ஊடகம்;

உயிரளம்; வளர்ப்புப் பொருள்; வளர்மசாதனம் : பாக்டீரியாவியலில் உயிரிகளின் வளர்ச்சிக்காகப் பயன்படுத்தப்படும் பொருள்.

medrogestone : பெருஞ்சுரப்பிச்சுரிப்புநீர் : பெண்களுக்குரிய ஓர் இயக்குநீர் (ஹார்மோன்). இது வாய்வழி அல்லது ஊசி வழி செலுத்தப்படுகிறது. இது பெருஞ்சுரப்பியினைச் சுருங்கச் செய்கிறது.

medrone : மெட்ரோன் : மெத்தில் பிரெட்னிசோலான் என்ற மருந்தின் வாணிகப் பெயர்.

medroxyprogesterone : மெட்ரோக்சிபுரோஜெஸ்டிரோன் : அடிக் கடிக்கருச்சிதைவு ஏற்படுவதைத் தடுப்பதற்குப் பயன்படும் ஒரு வகை இயக்குநீர் மருந்து. இது சிறுநீர்க் குருதிப்போக்கு, மாதவிடாய் தோன்றாமல், கருப்பைப் பிளவை, கருப்பை உட்புறச் சவ்வுலீக்கம் ஆகியவற்றுக்குப் பயன்படுகிறது. குறுகிய காலக் கருத்தடைப் பொருளாகவும் பயன்படுத்தப்படுகிறது.

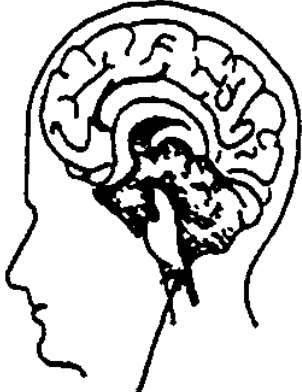
medroxyprogesterone acetate : மெட்ரோக்சிபுரோஜெஸ்டிரோன் அசிட்டேட் : 90 நாட்கள் வரைச் செயற்படக்கூடிய நீண்டகாலக் கருத்தடை மருந்து. இது ஊசி வழியாகச் செலுத்தப்படுகிறது.

medulla : மச்சை; அகணி : நீண்ட எலும்பின் மையத்திலுள்ள உட்சோறு.

medullo blastoma : சிறுமூளைக் கட்டி : குழந்தைகளுக்குத் தலையின் பின்பக்கத்திலுள்ள சிறுமூளையின் நடுப்பகுதியில் தோன்றும் விரைவாக வளரக்கூடிய உக்கிரமான கட்டி.

medulla oblongata : பின் மூளை : மூளையின் பின்பகுதி. இது சுவாசம், இதயத் துடிப்பு போன்ற

உடலுக்கு இன்றியமையாத



பிள் மூளை

பெரும்பாலான நடவடிக்கைகளைக்கட்டுப்படுத்துகிறது.

mefenamic acid: மெஃபெனாமிக் அமிலம்: நோவகற்றும் மருந்து. வீக்கத்தை

தணிக்கவும், காய்ச்சலைக் குறைக்கவும் பயன்படுத்தப்படுகிறது.

mefruside: மெஃப்ரூசைட்: சிறுநீர்ப் போக்கினைத் தூண்டும் ஒரு மருந்து.

megacephalic: பெருந்தலை: தலை அளவுக்கு அதிகமாகப் பெரிதாக இருத்தல்

Megaclor: மெகாக்ளோர்: குளோமோசைக்ளின் என்ற மருந்தின் வாணிகப் பெயர்.

megacolon: அகன்ற பெருங்குடல்: பெருங்குடல் விரிவடைந்து, மிகையூட்டத்தால் பொருமியும் இருத்தல்

megakaryocyte: பன்முகக் கரு உயிரணு; பெருங் கருச்செல்: இரத்த தட்டணுக்களை உற்பத்தி செய்கிற மச்சையின பெரிய பன்முக உட்கருக்களையுடைய உயிரணுக்கள்.

megaloblast முதிராச் சிவப்பணு: வைட்டமின B₁₂ அல்லது ஃபோலிக் அமிலப் பற்றாக்குறையினால் உண்டாகும் பெரிய உட்கருவுள்ள முதிராத இரத்தச் சிவப்பணுக்கள்.

megalomania: தற்புகழ்ச்சிப்பிதது; தற்பெருமை நோய்: தற்

பெருமைக் கோளாறு; உயர் அவாக் கிறுக்கு.

meibomian cyst: மயிர்ப்பை நெய் மச்சரப்பி நீர்க்கட்டி: கண்ணிமையின விளிம்பில் மயிர்ப்பை நெய் மச்சரப்பிகளில் ஏற்படும் நீர்க்கட்டிகள்.

meibomian glands: மயிர்ப்பை நெய்மச்சரப்பிகள்: கண்ணிமை பரப்பிலுள்ள வரிப்பள்ளங்களில் அமைந்துள்ள மயிர்ப்பை நெய்மச்சரப்பி.

megrin: ஒற்றைத் தலைவலி.

megrims: எழுச்சியின்மை: மனச்சோர்வு நிலை, வெறி எண்ணம்; அச்சந்தருகிற மனநோய்வகை.

meigs syndrome: கருப்பைக் கட்டி: மகோதரம் எனும் அகட்டு நீர்க்கோவை, நெஞ்சுச்சளி இவற்றுடன் வரும் கருப்பை சார்ந்த கடுமையல்லாத திண்மையான கட்டி.

meiosis: கருமுளை அணு இயக்க மாற்றம்; எண் குறை பகுப்பு: கருமுளை அணுக்களில் ஏற்படும் அணு இயக்க மாற்றக்கூறு. இது, இனப்பெருக்கத்தில் இருபால்களின் பாலணுக்களும் இணைந்து கலந்து ஒன்றையொன்று பொலிவுபடுத்தி கருமுதிர்ச்சியடைய உதவுகிறது.

melaena: கருமலம். இரைப்பை, குடல் அழற்சியினால் ஏற்படும் இரத்தக் கசிவு காரணமாக கரு நிறத்தில் மலம் போதல்.

melancholia: அழுங்கு நோய்: வேண்டாத அச்சங்களுக்கு ஆட்படுத்தும் மனச்சோர்வு நோய்.

melancholy: மனச்சோர்வு; பெருந்துக்கம்; இயல்பான மனச்சோர்வு நிலை.

melanin : மைக்கருமை; கரியம் .
தோல், முடி, கண்ணிமை ஆகிய
வற்றில் காணப்படும் மைக்
கருமை.

melanism : மிகை மைக்கருமை;
தோல், மயிர் ஆகியவற்றில் மட்டு
மீறிய கருநிறமிகளால் ஏற்படும்
மைக் கருமை.

melanosis : கரும் புற்றுநோய் ;
சதைப் பற்றுகளில் கருநிறமி
களின் அளவு மீறிய படிவினால்
ஏற்படும் மிகுகருமைக் கோளாறு.

melarsoprol : மெலார்சோப்ரோல்:
உறக்க நோயின்போது நரம்பு
வழி செலுத்தப்படும் கரிம ஆர்
செனிக் (உள்ளியம்) பொருள்.

melarsonyl potassium : மெலார்
சோனில் பொட்டாசியம் : உறக்க
நோயின்போது நரம்பு வழி
செலுத்தப்படும் கரிம ஆர்செனிக்
(உள்ளியம்) பொருள். இது
மெலார்சோப்ரோலைவிட நச்சுத்
தன்மை குறைந்தது.

melatonin : மெலாட்டோனின் :
மூளையின் மூன்றாவது குழியின்
பின்னுள்ள செயல் விளக்கம்
உணரப்படாத பினியல் சுரப்பியில்
உற்பத்தியாகும் ஒருவகை இயக்குநீர்
(ஹார்மோன்). இது பல்வேறு
சுரப்புச் செயற்பாடுகளைத் தடுப்ப
தாகத் தெரிகிறது. சூரிய ஒளிச்
சிகிச்சையினால் இந்த இயக்குநீர்
சுரப்பது கட்டுப்படுத்தப்படுவதாக
அண்மை ஆராய்ச்சிகள் காட்டு
கின்றன.

Melitase : மெலிட்டேஸ் : குளோ
ரோப்புரோப்பாமைட் என்ற
மருந்தின் வாணிகப் பெயர்.

Melleril : மெல்லரில் தியோரி
டாசின் என்ற மருந்தின் வாணிகப்
பெயர்.

membrane : சவ்வு . மூடியிருக்
கும் மெல்லிய தோல்.

membrum virile : ஆண்குறி.

menadiol : மெனாடியோல் . நீரில்

கரையக் கூடிய, வைட்டமின் K
என்ற உயிர்ச் சத்துக்கு இணை
யான பொருள்.

menarche : பருவமடைதல்; தீரட்சி
யடைதல்; பெண்மையடைதல்; பூப்
படைதல்; முதல் மாதவிடாய் : மாத
விடாய்க் காலமும் மற்ற உடல்
மாற்றங்களும் தொடங்கும் காலம்.

meninges : மூளைச் சவ்வு
கள்; மூளை உறை : தண்டு மூளைக்
கவிகைச் சவ்வுகள். இவை மூன்று
வகையின : (1) மூளையையும்
முதுகுத் தண்டையும் சூழ்ந்து
கொண்டிருக்கும் உறுதியான மேல்
சவ்வு; (2) நடுவிலுள்ள சிலந்தி
நூல் போன்ற சவ்வு; (3) அடிச்
சவ்வுப் படலம்.

meningioma : தண்டு மூளைச்
சவ்வுக்கட்டி; உறைப்பித்து . தண்டு
மூளைக் கவிகைச் சவ்வில் மெல்ல
மெல்ல வளரும் இழைமக்கட்டி.

meningism : தண்டு மூளைச் சவ்வு
அழற்சினோய்க்குறி; உறைத் துன்பம்:
தண்டு மூளை கவிகைச் சவ்வு
அழற்சிக்கான அறிகுறிகள்.
கழுத்தது விறைப்பாதல் இக்குறி
களில் ஒன்று.

meningitis : தண்டுமூளைச் சவ்
வழற்சி; மூளை உறை அழற்சி :
தண்டு மூளைக் கவிகைச் சவ்வில்
ஏற்படும் வீக்கம். இதனை மூளை
அழற்சி என்றும் கூறுவர்.

meningocoele: மூளை உறைப் பிதுக்
கம் : தண்டு மூளைக் கவிகைச்
சவ்வு வளர்ச்சி.

meninx: தண்டு மூளைக் கவிகைச்
சவ்வு : மூளையையும் முதுகுந்
தண்டு நரம்பினையும் சுற்றிச்
சூழ்ந்திருக்கும் மூவகைச் சவ்வு
களில் ஒன்று.

meningoencephalitis : மூளை
அழற்சி; உறை மூளை அழற்சி :
மூளையும், தண்டு மூளைக் கவிகை
சவ்வு வீக்கமடைதல்.

meniscectomy: முழங்கால் குருத் தெலும்பு அறுவை: காயம், இடப் பெயர்வு காரணமாக முழங்கால் முட்டின் பிறை நிலா வடிவான குருத்தெலும்பினை அகற்றுதல்.

meniscus: (1) பிறைக் குருத் தெலும்பு; அரை வட்டக் குருத்து வளையம்: பிறை நிலா வடிவிலுள்ள முக்கியமாக முழங்கால் முட்டிலுள்ள குருத்தெலும்பு.

(2) குவிமட்டம்: கண்ணாடிக் குழாய்களிலுள்ள நீர்மங்களின் குவிந்த மேற்பரப்புத் தோற்றம்.

menopause: இறுதி மாதவிடாய்: மாதவிடாய் முடிவுறல்; மாதவிடாய் நின்றல்: பெண்களுக்கு மாதந்தோறும் வரும் மாதவிடாய் நின்று போதல். இது பொதுவாக 45-50 வயதில் ஏற்படும். மாதவிடாய் நின்றபின் இனப்பெருக்கத்திறன் இராது.

menorrhagia: மிகை மாதவிடாய்ப் போக்கு; மாதவிடாய் மிகைப்பு; மாதவிடாய் பெரும்போக்கு: மட்டுமீறிய மாதவிடாய் போக்கு ஏற்படுதல்.

menorrhoea: குறை மாதவிடாய்ப் போக்கு: மாதவிடாய்ப் போக்கு அளவுக்குக் குறைவாக ஏற்படுதல்.

menses: மாதவிடாய்; மாதவிடாய்ப் போக்கு; தீட்டு: வீட்டு விலக்கு; தீண்டல்.

menstrual: மாத விலக்குக்குரிய: மாதந்தோறும் மாதவிடாய் நிகழ்கிற 28 நாட்கள் சுழற்சியில் 4-5 நாட்களுக்கு மாதவிடாய் போக்கு நிகழ்வதாகும். மாதவிலக்குசார்ந்த.

menstruation: மாதவிடாய் வெளியேற்றம்; மாதவிடாய் ஒழுக்கு; மாதவிடாய்ப் போக்கு: பெண்களுக்கு 13 வயது முதல் தொடங்கி 45 வயது வரையில் மாதந்தோறும் இரத்ததப்போக்கு ஏற்படுதல்.

mental: மனநோய் (மனநோயாளி): பைத்தியப்பிடித்தல்; மன

நோயாளி; பைத்தியம் பிடித்து மருத்துவமனையில் இருப்பவர். 30 வயதானவர், 12 வயதான குழந்தைபோல் நடந்து கொண்டால் அவர் பித்தநிலையுடைய வராவார். மனம்சார்ந்த.

menthol: பச்சைக் கற்பூரம்: வாத நோய்க்கான களிம்பு மருந்து தயாரிக்கப் பயன்படும் பச்சைக் கற்பூரம்.

mepacrine: மெப்பாக்விளின்: முறைக்காய்ச்சலுக்கு (மலேரியா) எதிரான ஒரு செயற்கைப் பொருள். சில சமயம் வயிற்றிலுள்ள ஒட்டுண்ணியான நாடாப்புழுக்களுக்கு எதிராகவும் பயன்படுத்தப்படுகிறது.

meprobamate: பெப்ரோபாமேட்: மைய நரம்பு மண்டலத்தில் செயற்பட்டு மன அமைதியைக் கொடுக்கும் ஒரு மென்மையான உறக்க மருந்து.

mepyramine: மெப்பிராமின்: ஒவ்வாமையினால் உண்டாகும் தோல் நோய்களுக்குப் பயன்படுத்தப்படும் ஒருவகை மருந்து.

Merbentyl: மெர் பென்டில்: டைசைக்கிளோமைன் என்னும் மருந்தின் வாணிகப் பெயர்

mercaptapurine: மெர்க்காப் டோப்பூரின்: குழந்தைகளுக்கு ஏற்படும் கடுமையான வெண்குட்ட நோய்க்குப் பயன்படுத்தப்படும் மருந்து.

mercurialism: பாதரச நச்சு விளைவு: பாதரசத்தினால் உடலில் ஏற்படும் நச்சு விளைவுகள் பண்டைக் காலத்தில் இது மேகப்புண்களைக் குணப்படுத்தப் பயன்படுத்தப்பட்டது.

mercuric oxide: பாதரச ஆக்சைடு: கண்வலி போன்ற கண்நோய்களுக்குப் பயன்படுத்தப்படும் நோய் நுண்மத்தடை மருந்து.

mercurochrome ; மெர்க்குரோக்ரோம் : பாதரசம் அடங்கிய ஒரு வகைச் சிவப்புச்சாயம் . நோய நுண்மத் தடைப் பண்புகள் உடையது. பாதரச நிறமி.

mercury : பாதரசம் (மெர்க்குரி) : திரவ வடிவிலுள்ள ஒரே உலோகத் தனிமம். வெப்பமானிபோன்ற அளவைக் கருவிகளில் பயன்படுகிறது இதிலிருந்து கிடைக்கும் மெர்குரஸ் உப்பு ஒரிணைத் திறமுடையது; மெர்க்குரிக் உப்பு ஈரிணைத் திறங்கொண்டது.

mesarteritis: நடுத் தமனி அழற்சி; இடைத் தமனி அழற்சி. இதயத்திலிருந்து கொண்டு செல்லும் நாளமாகிய தமனியின் நடுப்பகுதியில் ஏற்படும் வீக்கம்.

mescaline : மெஸ்காலின் ; சோக நினைவின் எதிர் விளைவினை உண்டாக்கப் பயன்படுத்தப்படும் ஒரு மருந்து

mesencephalon : நடுமூளை; இடைமூளை : மூளையின் மையப் பகுதி.

mesentery : குடல்தாங்கி, குடல் இணையம்; வலை : குடற குழாயில் ஒரு பகுதியை அகட்டிப் புறத்துடன் இணைக்கும் இருமடி ஊநீர்ச் சவ்வு.

mesogaster : இரைப்பை இணைப்புச் சவ்வு : வயிறறின் பின்புறப் பகுதியேயுட இரைப்பையை இணைக்கும் மென் சவ்வு.

mesothelioma : மார்புக் கட்டி; இடைத் தோலியப் புற்று : மார்புவரி, குலையுறை, வலை ஆகியவற்றில் மிக விரைவாகப் பரவி மரணம் வளைவிக்கக் கூடிய ஒரு வகைக் கட்டி. இது கல்நார்த தொழிலில் ஈடுபட்டுள்ளவர்களுக்கு உண்டாகிறது.

Mestimon : மெஸ்டினோன் : பைரி

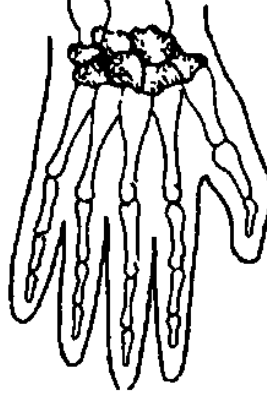
டோஸ்டிமைன் என்ற மருந்தின் வாணிகப் பெயர்.

metabolic : வளர்சிதை மாற்றம் சார்ந்த, ஆக்கச் சிதைமாற்ற உயிர்ப்பொருள் மாறுபாட்டினைத் தோற்றுவிக்கிற.

metabolism : வளர் சிதையம்; வளர்சிதை வினை மாற்றம்; ஆக்கச் சிதை மாற்றம் : உயிர்களின் உடலினுள்ளே இயற் பொருளான உணவுச் சத்து உயிர்ச் சத்தாகவும் உயிர்ச்சத்து மீண்டும் இயற் பொருளாகவும் மாறுபடும் உயிர்ப்பொருள் மாறுபாடு

metabolite . வளர்சிதை வினை மாற்றப் பொருள் : வளர்சிதை மாற்றத்திற்கு உதவக் கூடிய பொருள் எதுவும் வைட்டமின்கள் இவ்வகையைச் சேர்ந்தவை.

metacarpus : உள்ளங்கை எலும்பு . மணிக்கட்டுகுகும் விரல்களுக்குப் பட்ட உள்ளங்கைப் பகுதி.

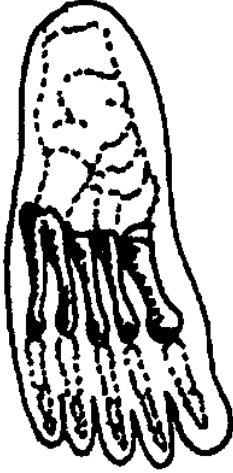


உள்ளங்கை எலும்பு இயங்க வைக்கும் இயக்கு நீர் மருந்து.

metastasis : உறுப்பிடை மாற்றம்; நோய் இடமாறல், மாற்றிடம் புகல் கட்டிகளை உண்டாக்கும் உயிரணுக்கள் உறுப்புகளிடையே இட மாற்றம் பெறுதல்.

metatarsus : கால்விரல் எலும்புகள்; அடிக்கால் எலும்பு . கணுக்காலுக்கு கால்விரல்களுக்கும் இடைப

பட்ட ஐந்து நீண்ட விரல்களின் எலும்புத் தொகுதி.



கால்விரல்
எலும்புகள்

metformin : மெட்ஃபோர்மின் : நீரிழிவு நோய்க்குப் பயன்படும் மருந்து

methacyc - line : மெத்தாசைக்ளின் கடுமையான மார்புச்சளி நோய்க்குப் பயன்படும்

உயிர் எதிர்ப்பு பொருள்.

methadone : மெத்தாடோன் : நோவகற்றும் செயற்கை அபினிச்சத்து. இதனை வாய்வழியாகக் கொடுக்கலாம்; ஊசிவழியாகவும் செலுத்தலாம். வறட்டு இருமலுக்கு மிகவும் ஏற்றது.

methaemoglobinaemia : குருதி ஆக்சிஜன் குறைபாடு : இரத்தத்தில் மெத்தேயோகுளோபின் இருத்தல். இதனால் இரத்தம் ஆக்சிஜன் சரிவர ஊட்டப்பெறாமல் சுழல்வதால் தோல் நீலநிறமாகக் காணப்படும்.

methaemoglobinuria : சிறுநீர் மெத்தேமோகுளோபினூரியா : சிறுநீரில் மெத்தேமோகுளோபின் இருத்தல்.

methandienone : மெத்தாண்டியனோன் : உயிர்ப்பொருள் அழிவுண்டாவதைத் தடுக்கும்பொருள். உடலில் நைட்ரஜன் சமநிலையை மீண்டும் ஏற்படுத்த உடல் முயலும்போது ஏற்படும் தசைச்சோலினை நீக்கப் பயன்படுகிறது.

methane : மீத்தேன் (CH₄) : கரிமப் பொருள்கள் அழுகி மொதிப்பதால் உண்டாகும், நிறமற்ற, மணமற்ற, எளிதில் தீப்பற்றக் கூடிய வாயு.

methaqualone : மெத்தாக்குவாலோன் : வாய்ப்பழி கொடுக்கப்படும் தயிலூட்டம் மருந்து. பார்பீட்டுரேட்டுசூலுக்குப் பதிலாகப் பயன்படுத்தப்படுகிறது.

methionine மெத்தியோனின் : கந்தகம் அடங்கிய இனறியமையாத அமினோ அமிலங்களில் ஒன்று. கல்வீரல் அழற்சிக்குப் பயன்படுத்தப்படுகிறது.

methixene மெத்திக்சென் : பார்க்கின்சன் நோய்க்குப் பயன்படும், நச்சுக்காரம் போன்ற ஒரு மருந்து. இது உடல் நடுக்கத்தைக் குறைக்கிறது.

methocarbamol : மெத்தோகாம்பமோல் : தசைக்காயங்களின் போது பயன்படுத்தப்படும் வலிநீக்க மருந்து.

methohexitone : மெத்தோஹெக்சிட்டோன் : மெத்தோஹெக்சிட்டால் சோடியம் என்ற மருந்தின் வானிகப்பெயர். மயக்க மருந்தாகப் பயன்படுகிறது.

methotrexate : மெத்தோட்ரெக்சேட் : ஃபாலிக் அமிலம் எனப்படும் வைட்டமினுக்கு எதிர் பொருள். புற்றுநோய்க்குப் பயன்படுத்தப்படும் மருந்து.

methotrim eprazine : மெத்தோட்ரிம் எப்ராசின் : நோவகற்றும் மருந்தாகவும் உறக்க மருந்தாகவும் பயன்படும் குளோரோப்ரோமைசின் போன்ற ஒரு மருந்து. இது முரண்முனை நோய், கடைக்கணு நோய்கள் போன்றவற்றில் பயன்படுகிறது.

methoxamine. மெத்தோக்சாமின் : உணர்விழப்பின்போது இரத்த அழுத்தத்தை மீட்பதற்காகப் பயன்படுத்தப்படும் மருந்து. இதனை நரம்பு வழியாக அல்லது தசை வழியாகச் செலுத்தலாம்.

methoxyflurane : மெத்தாக்ஸிஃபுரான் : ஒரு திரவ மயக்க

மருந்து. இதன் ஆவியை நுகர்வதால் மயக்கம் உண்டாகிறது.

methoxypheniramine : மெத்தோக்சின்:பெனிராமின் : மூச்சுக் குழாயை விரிவடையச் செய்யும் மருந்து.

methylated spirit : மெத்திலேற்றிய சாராயம் : குடிப்பதற்கு ஏற்புடையதாக இல்லாதவாறு 2% மர இரசகற்பூரத்தை கலக்கப்பட்ட ஆல்க்ககால், இது சாராய அடுப்புகளுக்குப் பயன்படுகிறது.

methylcysteine : மெத்தில்சிலடைன் : இருமல சளியின பசை தனமையைக் குறைப்பதற்குப் பயன்படும் மருந்து.

methylpheno barbitone : மெத்தில்:பெனோ பார்பிட்டோன் : காககாய் வலிப்பு, முதுமைத் தளர்ச்சி ஆகியவற்றில் வலிப்பினைப் போக்குவதற்குப் பயன்படும் மருந்து.

methylprednisolone : மெத்தில் பிரெட்னிசோலோன் : வாத மூட்டு வலிக் குப் பயன்படுத்தப்படும் மருந்து. இயல்புக்கு மீறிக் கணவிழி பிதுங்கியிருக்கும் நிலையில இது ஊசிவழியாகச் செலுத்தப்படுகிறது.

methylsalicylate . மெத்தில்சாலிசைலேட் (பசுஞ்செடி எண்ணெய்): எரிச்சலைப் போக்கவும், வாதவலியை நீக்கவும் எண்ணெயாக அல்லது களிம்பாகப் பூசப்படும் மருந்து.

methylscopolamine : மெத்தில்ஸ்கோப்போலாமின் : தசை சுரிப்புக் கோளாறுகளுக்குப் பயன்படும் மருந்து முக்கியமாக இரைப்பை, உள்ளூறுப்புத் தசைகளின் சுரிப்புக்குப் பயன்படுத்தப்படுகிறது.

methylthiouracil . மெத்தில்தியூராசில் . கேடயச சுரப்புநீர் குறைக்கும் கலவை மருந்து.

methyprylone . மெத்திப்பிரை

லோன் : உறக்க மூட்டும் பார்பிட்டோரேட் அல்லாத ஒரு மருந்து.

methysergide : மெத்திசெர்ஜைடு: கடுமையான ஒற்றைத் தலைவலியைக் குணப்படுத்துவதற்கான பயனுள்ள மருந்து.

Metinex : மெட்டி.னெக்ஸ் : மெட்டாலாசின் என்ற மருந்தின் வாணிகப் பெயர்.

metolazone : மெட்டோலாசோன்: சிறுநீர்க் கழிவினை ஊக்குவிக்கும் மருந்து.

Metopirone : மெட்டோப்பைரோன் : மெட்டிராப்போன் என்ற ஒரு மருந்தின் வாணிகப் பெயர்.

metoprolol : மெட்டோப்ரோலோல் : மட்டுமீறிய மிக உயர்ந்த குருதி அழுத்தத்தைக் குணப்படுத்தப் பயன்படும் மருந்து.

metritis : கருப்பைலீக்கம்; கருப்பை அழற்சி; கருவக அழற்சி.

metronidazole : மெட்ரோனிடாசோல் . நேரடி ஆக்சிஜன் இல்லாமல வாழ்கிற பாக்டீரிய நோய்க் கிருமிகளுக்கு எதிராகப் பயன்படுத்தப்படும். நுண்ணுயிர் எதிர்ப்பு மருந்து. இதனை வாய் வழியாகவும், நரம்பு வழியாகவும் கொடுக்கலாம்.

metrorrhagia : கருப்பை இரத்தப் போக்கு; இடை மாதவிடாய். மாதவிடாய் நாட்களுக்கிடையே கருப்பை கையிலிருந்து இரத்தப்போக்கு ஏற்படுதல்.

metyrapone மெட்டிராப்போன் : சிறுநீர்ப்போகினை மறைமாகத் தூண்டும் ஓர் மருந்து.

Mexitil : மெக்சிட்டில் : மெக்சிலெட்டின் என்ற மருந்தின் வாணிகப் பெயர்.

meziocillin : மெசியோசிலின் : ஆம்பிசிலின போன்ற ஓர் உயிர் எதிர்ப்பொருள்.

mianserin : மியான்செரின் : மனச்சோர்வகற்றும் மருந்து. முக்கியமாக மனக்கவலையின் போது பயன்படுத்தப்படுகிறது.

Michel's clips : மைக்கேல் கிளிப் : காயங்களை மூடுவதற்குப் பயன்படும் சிறிய உலோகப் பிடிப்பு ஊக்குகள்.

miconazole : மைக்கோனாசோல் : பூஞ்சாண நோய்த்தடுப்பு மருந்து. பேணுகளின் கருவாயில் ஏற்படும் புண்ணைக் குணப்படுத்தப் பயன்படுகிறது.

microangiopathy : குருதிநாளத் தின்மம்; நுண்குழல் நோய் : குருதி நாளங்களில் ஆதாரச்சவ்வு கெட்டியாதலும், இரட்டிப்பாதலும். நீரிழிவு எலும்புப் புராத நோய்களில் இது ஏற்படுகிறது.

microbiology : நுண்ணுயிரியல் : நுண்ணுயிரிகள் பற்றி ஆராயும் அறிவியல்.

microcephalic : குறுந்தலையர்; சிறிய தலை : இயல்புமற்றிய மிகச் சிறிய தலையை உடையவர்.

microcyte : நுண சிவப்பணு; சிற்றணு : இயல்பான அளவை விடச் சிறிதாகவுள்ள இரத்தச் சிவப்பணு. குறிப்பாக அயக்தறை பாட்டு இரத்தச் சோகையில் இது ஏற்படுகிறது.

microfilaria : யானைக்கால் நுண்பூ; யானைக்கால் ஒட்டுண்ணி; யானைக்கால் நோயை உண்டாக்கும் நுண்ணிய புழுக்கள்.

micrognathia : சிறுதாடை : கீழ்க் தாடை.

microgynon : மைக்ரோஜினான் : வாய்வழி உட்கொள்ளப்படும் கருத்தடை மருந்து.

micron : மைக்ரோன் : பதின்மான நீட்டலளவை அலகில பத்து இலட்சத்தில ஒரு பகுதி.

micronutrients : நுண்சத்துப் பொருள்கள் : நுண்ணுயிர் சத்துப் பொருள்கள்.

microorganism : நுண்ம உயிரினம்; நுண்ணுயிரி; நுண்ணுறுப்பி : நுண்ணோக்காடியில் பார்த்தால் மட்டுமே கண்ணுக்குப் புலனாகக் கூடிய நுண்ணிய உயிர்கள் பொதுவாக நுண்ணிய நோய்க் கிருமிகளை இது குறிக்கும். எலினும் ஓரணு, உயிர் (புரோட்டோசோலா), பூஞ்சாண ஆல்கா, மரப்பாசி போன்றவையும் இதில் அடங்கும்.

microscopic : மிக நுட்பமான; நுண்ணிய; நுண்ணோக்கிய : நுண்ணோக்காடியின்றிப் புலப்படாத மிக நுண்ணிய.

microsporum : நுண் ஒட்டுண்ணி : மனிதர் மற்றும் விலங்குகளின் திசுக்களிலுள்ள கெராட்டினில் பூஞ்சாண ஒட்டுண்ணி இனம்.

microsurgery : நுண்ணோக்காடி அறுவை மருத்துவம்; நுண்அறுவை : அறுவை மருத்துவத்தினபோது இருகண நுண்ணோக்காடிகளைப் பயன்படுத்தி அறுவை மருத்துவம் செய்தல். திசுக்களைப் பெரிதுபடுத்திக் காட்டுவதால் நுண்ணிய அறுவை சாத்தியமாகிறது.

microvascular surgery : நுண் குருதிநாள அறுவை : இரு கண நுண்ணோக்காடியைப் பயன்படுத்தி இரத்த நாளங்களில் அறுவை மருத்துவம் செய்தல்.

micturition : மிகை சிறுநீர்கழிவு, சிறுநீர் பெய்தல்; சிறுநீர்ப்போக்கு. அடிக்கடி சிறுநீர் கழிக்க விருமபும கோளாறு.

midriff : உந்து சவ்வு (உதரவிதானம்). நெஞ்சமேல் வயிறிடைப்

பட்ட சவ்வு. ஈரலுக்கும் குடலுக்கும நடுவேயுள்ள சவ்வு.

migraine : ஒற்றைத் தலைவலி; ஒரு பக்கத் தலைவலி : அடிக்கடி உண்டாகும் கடுமையான ஒற்றைத் தலைவலி. இத்துடன், வாந்தியும், பார்வைக் கோளாறும் ஏற்படலாம்.

migraine : மைக்ரலைவ் ஒற்றைத் தலைவலிக்குப் பயன்படும் புகைவலி, பாராசிட்டமால், காஃபின். கோடைக் கலந்த ஒரு கலவை மருந்து

Migravess : மைக்ராவெஸ் : ஒற்றைத் தலைவலியைக் குணப்படுத்துவதற்கான மெட்டிக் குளாப்பிராமின் ஆஸ்பிரின் அடங்கிய மாத்திரையின் வாணிகப் பெயர்.

Migrol : மைக்ரோல் : ஒற்றைத் தலைவலிக்குப் பயன்படும் எர் கோட்டாமின், சைக்கிளிசின், காஃபின் அடங்கிய மருந்தின் வாணிகப் பெயர்

Mikulicz disease : மிக்குலிக்ஸ் நோய் : கண்ணீர் மற்றும் எச்சில் சுரப்பிகள் அளவுக்கு மீறி விரிவடைதல்.

miliaria : இருப்புக் கொப்புளம், வியர்க்குறு : வியர்வை நாளங்களில் அடைப்பு ஏற்படுவதால் இருப்புப் பகுதியில் ஏற்படும் மணலவாரிப் பருக்கள் போன்ற கொப்புளங்கள் உண்டாதல்.

miliary : கூலவிதை போன்ற நுண்மணிய, வியர்க்குறு : கூலவிதை போன்ற கொப்புளங்கள்.

milium : கண் கழலை . முகத்தில், முக்கியமாக கண்ணிமைகளைச் சுற்றி ஏற்படும் நுண்ணிய வெண்மையான கழலை.

milk : பால் : தாய்ப்பாலில் இன்றியமையாத சத்துப் பொருட்கள்

அனைத்தும் சரிவிகிதங்களில் அடங்கியுள்ளன. குழந்தைகளுக்குத் தாய்ப்பால் கொடுப்பதால், நோய் தொற்றுதல் தடுக்கப்படுகிறது.

millo phylline : மில்லோஃபிலின் மூச்சுக் குழாயை விரிவடையச் செய்யும் அமினோஃபைலின் போன்ற மருந்து.

Miltherex : மில்தெரக்ஸ் : காச நோய் சளியைப் பாதுகாப்பாக அப்புறப்படுத்துவதற்குப் பயன்படும் குளோரின் தயாரிப்பின் வாணிகப் பெயர்.

Milton : மில்ட்டன் : சோடியம் ஹைப்பர் குளோரைட்டின் நிலைப்படுத்திய ஒரு கரைசல். இதன் 2.5%-5% கரைசல் காயங்களைக் கழுவப்பயன்படுகிறது. 1% கரைசல் குழந்தைகளையும், பால் புட்டிகளையும் நோய் நுண்மம் நீக்கப் பயன்படுகிறது.

Milwaukee brace : முதுகெலும்பி அணைவரிககட்டை : முதுகெலும்பின் பக்கவாட்டு வளைவினைச் சீராக்குவதற்கான சிகிச்சையின் போது உடலில் அணியப்படும் அணைவரிககட்டை.

Minadex : மினாடெக்ஸ் : நோய் நீங்கி நலம் பெறும் போது கொடுக்கப்படும் சத்து மருந்தின் வாணிகப் பெயர்.

miner's anaemia : சுரங்கச் சோகை : சுரங்கத் தொழிலாளர்களுக்கு உண்டாகும் கொக்கிப்புழு நோய்.

Minims : சிற்றலைகு : மருந்து நீரளவையின் அறுபதின் கூறு.

Minocin . மினோசின் : மினோசைக்ளின் என்ற மருந்தின் வாணிகப் பெயர்.

minocycline : மினோசைக்ளின் : டெட்ராசைக்ளின்களில் ஒன்று. உணவோடு உட்கொள்ளும்போது இரைப்பையிலிருந்து ஈர்த்துக் கொள்ளப்படுகிறது.

Minovlar : மினோவ்லார் : வாய் வழி உட்கொள்ளப்படும் கருத்தடை மருந்தின் வாணிகப் பெயர். இதில், எத்திங்லூஸ்ட்ராடியல் நோரெஸ்திஸ்டெரென் அடங்கியுள்ளது.

minoxidil : மினோக்சிடில் : மற்ற மருந்துகளுக்குக் குணமாகாத, கடுமையான, மிக உயர் இரத்த அழுத்தத்திற்குப் பயன்படுத்தப்படும் மருந்து.

Mintezol . மின்டசோல் : தையா பாண்டசோல என்ற மருந்தின் வாணிகப் பெயர்

miosis (myosis) : கண் மணிச் சுருக்கம் : கண்ணினமணி அளவுக்கு அதிகமாகச் சுருங்கிவிடுதல். கண் ஆடி சுருக்கமாதலின் குறுகல் பார்வை; கிட்டப்பார்வை.

miscarriage : கருச்சிதைவு : உரிய காலத்திற்கு முன்கரு வெளியேறுதல்.

Mithracin : மித்ராசின் : மித்ராமைசின் என்ற மருந்தின் வாணிகப் பெயர்

mithridatization : நச்சுக் காப்பீடு : சிறிது சிறிதாக நஞ்சுண்டு நச்சுக்காப்பீடு செய்து கொள்ளுதல்.

mitochondrion : மிட்டோக் கோண்டிரியோன் : உயிரணு உயிர்ம ஊனமத்தில உள்ள மிக நுட்பமான கட்டமைப்பு. இதில் பல்வேறு உயிர்வேதியியல் செய்முறைகளுக்கு இன்றியமையாத செரிமானப் பொருள்கள் (என்சைம் அடங்கியுள்ளன).

mitomycin : மிட்டோமைசின் :

மார்பகப்புற்றுக்குப் பயன்படுத்தப்படும் ஒரு மருந்து.

mitosis : உயிர்மப் பிளவியக்கம் : உயிரணு நுண்ணிய இழைகளாகப் பிரிதல். இவ்வாறு பிரியும் இழைகள் தாய் உயிரணுவின் பண்புகளை அப்படியே கொண்டிருக்கும்.

mitral : நெஞ்சுச் சவ்வடைப்பு : நெஞ்சுப்பையின் சவ்வடைப்புகளில் ஒன்று

mittelschmerz : அடிவயிற்று வலி : கருவுறும் காலத்தில் மாதவிடாய் நாட்களுக்கிடையில் அடிவயிற்றில ஏற்படும் வலி. இது அண்டத்திலிருந்து கருவணு வெளிவரும்போது நிகழ்கிறது.

Mixogen : மிக்சோஜென் : இறுதி மாதவிடாய்க்குப்பின் ஏற்படும் கோளாறுகளுக்குப் பயன்படுத்தப்படும் ஆஸ்ட்ரோஜன் ஊஸ்டிரோஜன் கலவை மருந்தின் வாணிகப் பெயர்.

Modecate : மோடிகேட் : ஃபுளுஃபெனாசின் என்ற மருந்தின் வாணிகப் பெயர்.

moditen : மோடிட்டென் : ஃபுளுஃபெனாசின் என்ற மருந்து.

Moduretic : மோடூரெட்டிக் : அமிலோரைட் ஹைடிரோகுளோரித்தியாசிட் கலந்த கலவை மருந்தின் வாணிகப் பெயர்.

Mogadon : மோகடான் : நைட்ராஸ்பாம் என்ற மருந்தின் வாணிகப் பெயர்.

molar teeth : பின்கடை வாய்ப்பற்கள்; அரவைப்பற்கள்; கடைப்பல : பின்கடைவாய்ப்பல் வகையில் அரைக்க உதவுகிற பற்கள்.

mole : மறு (மச்சம்) : தோலில் காணப்படும் மச்சம். சில மச்சங்கள் தட்டையாக இருக்கும்; வேறு சில புடைப்பாக இருக்கும். சில சமயம் இதில் மயிர் வளர்திருக்கும்

molecule : மூலக்கூறு : வேதியியல் பொருளின் பண்பு மாறுபடாத மிகச் சிறிய நுண்கூறு.

Molipaxin : மோலிப்பாக்சின் : டிராடோசோன் என்ற மருந்தின் வாணிகப் பெயர்.

mollities : மென்மைத் தன்மை; மென்மையுறல்.

mongol : பிறவி அறிவிலி : ஊக்கங்குன்றிய நிலையில் அறிவிலியாக இருக்குள் ஆள் மரபுக்கோளாறால்.

Monitor . கதிரியக்க உணர்கருவி : அணுவாற்றல் எந்திரத் தொழிலாளர்களிடையே கதிரியக் விளைவுகளைக் கண்டுணர உதவும் பொறி.

monitoring : அளவீட்டுப் பதிவு; காணிப்பு : உடல் வெப்பநிலை, நாடித்துடிப்பு, மூச்சோட்டம், இரத்த அழுத்தம் போன்ற அளவீடுகளைத் தானாகவே காட்சித் திரையில் காட்டி பதிவு செய்தல்.

Monitron : அளவீட்டுப் பதிவு கருவி : உடல் வெப்பநிலை, நாடித்துடிப்பு, மூச்சோட்டம், இரத்த அழுத்தம் போன்றவற்றைத் தானாகவே அளவீட்டுப் பதிவுசெய்யும் கருவி.

monocular : ஒரு கண்ணுக்குரிய; ஒற்றைக் கண்ணாடி : ஒரு கண்ணுக்கென அமைக்கப்பட்ட.

monocyte : ஒற்றைக்கரு உயிரணு; ஒற்றை உயிரணு; ஒற்றைக் கரு : ஒற்றை உட்கருவுள்ள உயிரணு.

monomania . ஒற்றைக் கருத்து வெறி; ஒரு பொருள் வெறி.

mononuclear : ஒற்றைக் கரு உயிரணு; ஒற்றைக் கரு : ஒற்றை உட்கருவுள்ள உயிரணு. பொதுவாக இரத்த உயிரணுவகையைக் குறிக்கிறது.

monocucleosis : ஒற்றைக் கரு உயிரணுப் பெருக்கம் . இரத்தத்தில் ஒன்றை உட்கருவுள்ள உயிரணுக்

கள் அளவுக்குமீறிப் பெருகுதல்.

monoplegia : ஒற்றை உறுப்பு முடக்கு வாதம்; ஓரங்கவாதம் : ஓர் உறுப்பில் மட்டும் முடக்குவாதம் ஏற்படுதல்.

monosodium glutamate : மானோசோடியம் குளுட்டாமேட் : உணவுக்கு நறுமணமூட்டுவதற்காகச் சேர்க்கப்படும் ஒரு வேதியியல் பொருள்.

monosomy. இனக்கீற்று இணையின்மை : இனக்கீற்று இல்லாதிருப்பதால் ஏற்படும் நிலைஒற்றைக்கீற்று

monosulfiram : மானோசல் : பிராம் : சொறி சிரங்குககுப்பயன்படும் கழிவு நீர்மம். இதன் 20% ஆல்க்கால் கரைசல் பயன்படுத்தப்படுவதற்கு முன்பு மூன்று பகுதி நீரில் நீர்க்கப்படுகிறது.

morbidity : நோய் நிலை : நோய் சாரந்த நிலை.

moribund : மரணத் தறுவாயில்; மாள் நிலை : சாகுநதறுவாயிலுள்ள.

morphine : அபினிச் சத்து, மாப்பின் : நோவாற்றும் மருந்தாகப் பயன்படும் அபினிச் சத்து.

morphology : உயிரின அமைப்பியல்; உடலுரு அமைப்பு; வடிவமைப்பு : விலங்குகள், தாவரங்கள ஆகியவற்றின் வடி அமைப்பு பற்றிய அறிவியல்.

mortality: இறப்பு; இறக்கும் பண்பு; அழியும் இயல்பு : குறிப்பிட்ட கால அளவின்போது ஏற்படும் மரணங்களின் எண்ணிக்கை வீதம் 'மார்ட்டாலிட்டிரேட்' எனப்படும்.

mortification : திசு அழிவு; உளளழிவு : திசுக்கள் உள்ளழிந்து கெடுதல்.

mosquito transmitted haemorrhagic fevers : குருதிப்போக்குக் காய்ச்சல : வெப்பமண்டலப் பருவ

நிலையில் முக்கியமாக ஏற்படும் தொற்றுக் காய்ச்சல் வகைகள். இவற்றினால் முக்கியமாக மூட்டுத் தசைகளிலும், தோலிலும் இரத்தப் போக்கு உண்டாகும். இவை கொகவினால் பரவுகிறது. மஞ்சள் காய்ச்சல் இவ்வகையைச் சேர்ந்தது.

motion : மலங்கழிதல் : இரைப் பையிலிருந்து மலம் வெளியேறுதல்.

motor nerve : கட்டளை நரம்பு; இயக்கு நரம்பு தசை இயக்கத்தைத் தூண்டுகிற நரம்பு மண்டலம்.

mountain sickness : மலைநோய்; உயர்ந்த மலைப் பகுதிகளில் ஆக்சிஜன் குறைபாடு காரணமாக உண்டாகும் மூச்சடைப்பு, இதயத் துடிப்புக் கோளாறு போன்ற அறிகுறிகள் கொண்ட நோய்.

mucaine : முக்கைன் : எக்சோத்தாசின என்ற மருந்தின் வாணிகப் பெயர்.

mucilage : பிசின்; பசைக்கூழ்; நீரில் கரைந்த தாவரப் பசைப் பொருள்

mucin : முசின் : பல உயிரணுக்களிலும், சுரப்பிகளிலும் காணப்படும் விளைக்கோ புரதங்களின் கலவை.

mucinolysis : முசின் சிதைவு; முசின் முறிவு : முசின் சேர்மாவம் ஆக்கச் சிதைவுறுதல்.

mucolytics : திட்பக் குறைப்பு மருந்து : மூச்சுக் குழாய்ச் சுரப்பு நீரின் திட்ப ஆற்றலைக் குறைக்கும் மருந்துகள்.

mucosa : சளிச்சவ்வு, மென் சவ்வு; சீதச் சவ்வு.

mucositis : சளிச்சவ்வு அழற்சி

mucous : சனியுடைய; சீத : சனியால் மூடப்பட்ட கோழை சார்ந்த.

mucoviscidosis : சிறுநீர்ப்பை வீக்கம்.

mucus : சளி; கோழை; சீதம் : சளிச் சுரப்பிகளிலிருந்து சுரக்கும் குழம்பு நீர்ப் பொருள்.

multicellular : பல உயிரணுக்களுடைய : பல உயிரணுக்களினால அமைந்த.

multigravida : பல குழந்தைப் பேரூ பல சூலி; பலபேற்றுத்தாய் :

multilobular : பலமடல்; பன்மடல : பல காதுமடல்களைக் கொண்டிருத்தல். பல்லிதழ்.

multivite : பல உயிர்ச் சத்து மாத்திரை: வைட்டமின் 'ஏ', அனூரின, ஹைட்ரோகுளோரைடு, அஸ்கார்பிக் அமிலம், கால்சியும் பெரால் போன்ற பல உயிர்ச்சத்துகள் அடங்கிய மாத்திரைகள்.

mumps : புட்டாளம்மை; பொன்னுக்கு வீங்கி : காதின முன்புறச் சுரப்பியையும் வாய் உட்புறத்தையும் இணைக்கும் சுரப்பி நாளங்களில் ஏற்படும் வீக்கம் வைரஸ் நுண்கிருமிகளால் ஏற்படுவதாகும்.

munchausen sindrome : பொய் புகலும் நோய்: தேவையின்றி மருத்துவ சோதனைகள், அறுவைச் சிகிச்சைகள், சிகிச்சைகள் செய்து கொள்வதற்காக நோயாளிகள் அடிக்கடிப் பொயக் காரணங்களைக் கூறுதல்; எடுத்துக்காட்டாக, குழந்தையைப் பற்றித் தாய் பொய் கூறுதல்.

mural : நாள உட்கவர் சார்ந்த; சுவரிய; சுவர் மேல் : உட்குழிவான உறுப்பு அல்லது நாளத்தின் சுவர் பற்றிய

murmur : முறுமுறுப்பு; முணு முணுப்பு : இதயத்தின் அல்லது பெருந்தமனிகளின் அசைவினைக் கேட்கும்போது கேட்கும் மெல்லிய மான ஒலி. அசைவொலி.

musca : வீட்டு ஈ : சாதாரண வீட்டு ஈ இனம். இது தமனி நோய்கள் பலவற்றைப் பரப்புகிறது.

muscle : தசை நார் : உடலின் அசைவுக்கு உதவுகிற, வலுவான, சுருங்கி விரியக்கூடிய தசை. நெஞ்சுப்பையின் மையத் தசை தானாகவே இயங்கக் கூடியது; இதனை மைய நரம்பு மண்டலம் இயக்குகிறது.

muscular dystrophies : தசை மெலிவு : மரபு வழி உண்டாகும் நோய் வகைகளில் ஒன்று. இதனால் தசைகள் படிப்படியாக நலிந்து, ஊனமடைந்து, திரிபடைகின்றன. குழவிப் பருவத்தில் இது ஏற்படுகிறது.

musculature : தசை மண்டலம்; தசையம் : உடலின் தசைமண்டலத்தின் கட்டமைப்பு.

mustard : கடுகு : கடுகுச் செடியின் விதை. இது வாந்தியுண்டாக்குவதற்கு வாய்வழியாகக் கொடுக்கப்படுகிறது. எரிச்சலைப் போக்கத் தைலமாகப் பூசப்படுகிறது.

mustine : மஸ்டின் : நைட்ரஜன் மஸ்டார்ட்.

mutagen : முட்டாஜென் : மரபணுத் திரிபைத் தூண்டக்கூடிய ஒரு மருந்து.

mutagenesis : வகை மாற்றத் தூண்டல் : மாறுதலடைந்து புது உயிரினம் தோன்றுவதைத் தூண்டுதல்

mutagenicity : வகைமாற்றத்திறன் : மரபணு மாற்றத்தை உண்டாக்கும் திறன்.

mutant : வகைமாற்ற உயிரணு : மரபணு மாற்றத்தை அல்லது மாறுதலடைந்து புது உயிரினம் தோன்றுவதைத் தூண்டுகிற உயிரணு

mutation : வகைமாற்றம்; திசு மரபுப் பிறழ்வு; மாறுபாடு : ஒரு வாமும் உயிரணுவின் மரபணுக்கள் அல்லது இனக் கீற்றுகள் மாறுதலடைந்து புது உயிரினம் தோன்றுதல். அயனியக் கதிரியக்கம், வகைமாற்ற வேதியியல் பொருட்கள், புறஆதாக்க கதிரியக்கம் போன்றவை வகைமாற்றத்தைத் தூண்டக்கூடும்.

mute : ஊமை : வாய்பேச முடியாதிருத்தல் வாய்பேச முடியாதிருப்பவா.

mutilation : உறுப்புச் சிதைவு : உடல் உறுப்பினை வெட்டிக்குறைத்தல்; சூடமாக்குதல்; உருவைக் கெடுத்தல்; உருச்சிதைவு செய்தல்; உறுப்பைப் பயனற்றதாக்குதல்.

mutism : ஊமைத் தன்மை; மொழியற்ற நிலை : வாய்பேச இயலாதிருத்தல் அல்லது வேண்டுமென்றே வாய்பேசாதிருத்தல். இது பிறவியிலே இருக்கலாம். பெரும்பாலும் காதுகளாமை (செவிடு) காரணமாக ஊமைத் தன்மை ஏற்படுகிறது.

myalgia : தசை வாதம்; தசை வலி : தசையில் உண்டாகும் கீல் வாத நோய்.

Myambutol : மியாம்புட்டால் : எத்தாம்புட்டால் என்ற மருந்தின் வாணிகப் பெயர்.

myasthenia : இயக்கு தசை நலிவு : தசைவலுக்குறை; தசைப்பலவீனம்

myasthenic crisis : சுவாசத் தசை நலிவு : தசை நலிவு கடுமையாவதன காரணமாக மூச்சோட்டத் தசைகள் திடீரென நலிவடைதல்.

Mycardol : மைக்கார்டால் : பெண்டாஎரித்திரிட்டில் டேட்ரா நைட்ரேட் என்ற மருந்தின் வாணிகப் பெயர்.

mycelium : பூசணவலை : பூஞ்சைக் காளானின் வெண்மையான நாரியல் பொருள்.

mycetoma : பூஞ்சண நோய்; பூசணத் தடிப்பு : காவில் அல்லது கையில் கடற்பஞ்சு போன்று தோன்றும் நோய் வகை.

mycfradin : மைசிஃப்ராடின் : நியோமைசின் என்ற மருந்தின் வாணிகப் பெயர்.

mycobacterium : நீஞ்சுளைப் பாக்டீரியா : அமிலத்தை எதிர்க்கக் கூடிய நீள் உருளை வடிவிலான பாக்டீரியா வகை.

mycologist : காளானியலறிஞர்; பூசணவியல் வல்லுநர் : பூஞ்சைக் காளான் பற்றிய ஆய்வறிஞர்.

mycology : காளானியல்; பூசணவியல் : பூஞ்சைக் காளான் பற்றி ஆராயும் அறிவியல்.

mycoplasma : நுண்ணுயிரி : சுதந்திரமாக வாழும் மிக நுண்ணிய உயிரிகள் எனக் கருதப்படும் மிகச் சிறிய உயிரி இனம். இவற்றுள் சில ஒட்டுண்ணிகள்; சில அழுகற் பொருள்களில் வாழ்பவை; வேறு சில நோய் உண்டாக்குபவை.

mycosis : ஒட்டுயிர்க் காளான் நோய்; பூசண நோய் : ஒட்டுயிர்க் காளான் காரணமாக உண்டாகும் நோய்.

mycotoxins : காளான் நச்சுகள் : ஒட்டுயிர்க் காளான்களினால் உண்டாகும் நச்சுப் பொருட்கள். சுமார் 100 வேதியியல் பொருட்கள் காளான் நச்சுகள் எனக் கண்டறியப்பட்டுள்ளன. இவற்றுள் பல புற்றுநோய் முதலிய பல நோய்களை உண்டாக்கக் கூடியவை.

Mydriacyl : மைட்ரியாசில் : டிராபிக்காமைட் என்ற மருந்தின் வாணிகப் பெயர்.

mydriasis : கண்மணி அகற்சி; பாவைத் தளர்த்தி; துளை விரிவு : கண்ணின் மணி இயல்புக்குமீறி விரிவடைதல்.

mydriatics : கண்ணகற்சி மருந்துகள்; பாவை விரிவாக்கி மருந்துகள்; துளை விரிப்பி : கண்மணி அகற்சியை உண்டாக்கும் மருந்துகள்.

mydrilate : மைட்ரிலேட் : சைக்ளோபெண்டோலேட் என்ற மருந்தின் வாணிகப் பெயர்.

myelin : மையலின் : ஒரு நரம்பின் பொதி சவ்வில் அடங்கியுள்ள வெண்ணிறக் கொழுப்புப் பொருள்.

myelitis : தண்டுவட அழற்சி; நரம்புறை அழற்சி; முதுகுத் தண்டுநாள வீக்கம்

Myelobromol : மைலோபுரோமால் : மிட்புரோனிட்டால் என்ற மருந்தின் வாணிகப் பெயர்.

myelofibrosis : எலும்பு மச்சை இழைமம் : எலும்பு மச்சைக் குழியினுள் உருவாகும் இழைமத் திசு. இது, இரத்த அணுக்கள் உருவாவதைத் தடுக்கிறது.

myeloma : எலும்பு மச்சைப்புற்று : எலும்பு மச்சையிலுள்ள வெள்ளணுக்களில் படிப்படியாக ஏற்படும் புற்று நோய். காரணமின்றி எலும்புகளில் வலி உண்டாதல், அடிக்கடி நோய்கள் தொற்றுதல், சிறுநீரகம் செயலிழத்தல் ஆகியவை இந்நோயின் அறிகுறிகள். பெரும்பாலும் 40 வயதுக்கு மேற்பட்டவர்களுக்கு இந்நோய் உண்டாகிறது. எலும்பு மச்சை மாற்று மருத்துவம் மூலம் இந்நோயைக் குணப்படுத்தலாம்.

myelopathy : முதுகந்தண்டுவட நோய் : கழுத்தைச் சார்ந்த முதுகெலும்பில ஏற்படும் நோய்.

Myleran : மைலிரான் : பூசல் ஃபான் என்ற மருந்தின் வாணிகப் பெயர்.

myocardial infarction : நெஞ்சுத் தசையழிவு: நெஞ்சுப் பைத் தசைப் பகுதிக்கு இரத்தம் செல்லாத காரணத்தால் நெஞ்சுப் பைத் தசையின் ஒருபகுதி அழிந்து போதல். இரத்தம் பெறாத திசுக்கள் அழுகி விடுகின்றன. இது குணமாவதற்குச் சிறிது காலம் பிடிக்கும். இந்நோய் கண்டவர்க்குத் திடீரெனக் நெஞ்சு வலியுண்டாகும்; மாரடைப்பும் ஏற்படும்.

myocarditis : நெஞ்சுப்பைத்தசை வீக்கம்; இதயத் தசையழற்சி.

myocardium : நெஞ்சுப்பைத்தசை இதயத்தசை : நெஞ்சுப்பையின் மையத்தசைப் பகுதி.

Myocrisin : மையோக்ரிசின் : ஆரித்தியோமாலாட் என்ற மருந்தின் வாணிகப் பெயர்.

myofibrosis : மிகை இணைப்புத் திசு : தசையில் அளவுக்கு மீறியுள்ள இணைப்புத் திசுக்கள்.

myogenic : தசை சார்ந்த : தசையிலிருந்து தோன்றுகிற அல்லது தொடங்குகிற.

myohaemoglobin : தசைப்புரதம்: செந்நிறக் குருதியணு வண்ணப் பொருளை ஒத்த ஒருவகை தசைப் புரதம் இது குருதியணு வண்ணப் பொருளை விடக் குறைந்த மூலக்கூற்று எடை உள்ளது. இது ஆக்சிஜனுடன் இணைந்து ஆற்றலை உண்டாக்குகிறது.

myokymia : தசைச் சுரிப்பு, தசை துடிப்பு : கீழ்க்கணணிமையில் தசை இழுத்துக்கொள்ளுதல். கண் இழைமக் காழ்ப்புக் கோளாறுடைய நோயாளிகளுக்கு இது ஏற்படுகிறது.

myoma : தசைக்கட்டி : தசைத் திசுக்களில் ஏற்படும் கட்டி.

myomalacia : தசை மென்மை; தசை மெலிவு : நெஞ்சுப்பையின் தசைப்பகுதியில் திசு மாள்வுக்குப்

பிறகு ஏற்படுவது போன்று தசை மென்மையடைதல்.

myometrium : கருப்பை உள்ளிடைச் சுவர்; கருப்பைத் திசுச் சுவர்; கருவகத் தசை : கருப்பையின் திண்ணிய தசைச் சுவர்.

myoneural : தசை நரம்பு சார்ந்த; தசை நரம்பியல் சார்ந்த

myopathy : தசைநோய்: தசை நலிவு : தசைகளில் ஏற்படும் ஒரு நோய்.

myope : கிட்டப்பார்வை நோயாளி: அண்மைப் பார்வைக் கோளாறு உடையவர்.

myopia : கிட்டப்பார்வை; அண்மைப் பார்வை : அண்மைப் பார்வைக் கோளாறு. இதில் ஒளிக் கதிர்கள் கண்விழியின பின்புறத்திரைக்கு முன்னால் குவிகின்றன.

myoplasty : தசையமைப்பு; தசை ஒட்டுறுப்பு அறுவை : தசைகளில் ஒட்டுறுப்பு அறுவை மருத்துவம் செய்தல்.

myosarcoma : தசைக் கழலை; தசைப் புற்று : தசையிலிருந்து எழும் உக்கிரமான கழலை.

myosin : மையோசின்; தசைப் புரதம் ; தசை உயிரணுக்களைச் சுருங்கச் செய்யும் முக்கிய புரதங்களில் ஒன்று.

myosis : கண்பார்வை இடுக்கம், பாவைச் சுருக்கயிகைப்பு.

myotomy : தசை வெட்டு : தசைத் திசுவை வெட்டியெடுத்தல் அல்லது கூறுபடுத்துதல்.

Myotnine: மையோட்டேனைன் : பெத்தனிக்கால் என்ற மருந்தின் வாணிகப் பெயர்.

myringitis : தசைச் சவ்வு வீக்கம்; தசை நார்ச் சவ்வு வீக்கம்.

myringoplasty : தசைச் சவ்வு அறுவை : தசைநார்ச் சவ்வில்

உள்ள கோளாறை நீக்குவதற்
காகச் செய்யப்படும் அறுவை
மருத்துவம்.

mysoline : மைசோலின் : பிரிமி
டோன் என்ற மருந்தின் வாணி
கப் பெயர்.

Mystecline F : மிஸ்டெக்ளின் F :
டெட்ராசைக்ளினும், ஒரு பூஞ்
சனை எதிர்ப்புத் தூளும் கலந்த
கலவையின் வாணிகப் பெயர்.

myxoedema: மந்திப்புக் கோளாறு:
கேடயச் சுரப்பிக் குலைவு காரண

மாக உடல் உறுப்புகளின் அடிச்
சவ்வுகள் தடித்து உடலும் உள்ள
மும் ஊக்க அழிவு உண்டாக்கும்
நோய்.

myxoma : ஊனீர்ப் புற்று : பெரும்
பாலும் சவ்வுப் பொருள் அடங்கி
யுள்ள ஓர் இணைப்புத் திசுக்
கழலை.

myxoviruses : சனிக் காய்ச்சல்
கிருமிகள் : கடும நீர்க் கோப்புடன்
கூடிய சனிக்காய்ச்சலை உண்டாக்
கும் நோய்க் கிருமிகளின்
தொகுதி.

N

nabothian follicles: நபோத்தியன் லீம்ஃக் கட்டி: கருப்பையில் கழுத்தைச் சார்ந்த கோழைச் சுரப்பிகள் அளவுக்கு மீறி வீங்குவதால் உண்டாகும் நீர்க்கட்டி விரிவாக்கம். அங்குசுரப்பியின் நாளம் ஒருகுணப்படுத்தும் மேல்தோல் இழைமப்படலத்தின் மூலம் அடைக்கப்பட்டு, இயல்பான சளி வெளியேறாமல் செய்கிறது அடைபட்ட சுரப்பிப்பைகள் நீர்க்கோவை கட்டியாகும்.

Nacton : நாக்டோன் : போல்டின் மெத்தில் சல்ஃபேட் என்ற மருந்து.

Naecle's obliquity : நெகேலி சரிவு; நெகேலி கோணல் ; முதிர்கருமுனையின் தலை ஒரு பக்கமாகச் சாய்ந்தது, இடுப்பெலும்பு வளைமபின் குறுக்குவிட்டம் குறைவாக இருத்தல்.

naevus : மச்சம்; மறு; மச்சக் கட்டிகள் : தோலில் நிறமிகளை உண்டாக்கும் உயிரணுக்களிலிருந்து அல்லது இரத்த நாளங்கள் அளவுக்குமீறி வளர்ச்சியடைவதன் காரணமாக தோலில் உண்டாகும் வட்டவடிவ மறு.

naftidrofuryl oxalate : நாஃப்டிராஃபுரில் ஆக்சாலேட் : இரத்த அழுத்தம் மாறுதலடையாமல் இரத்தம் பாயும் அளவை அதிகரிக்கும் மருந்து. இது மூளை மற்றும் புறநிலைக் கோளாறுகளுக்குப் பயன்படுத்தப்படுகிறது இதன் பக்கவிளைவுகளாகத் தலைவலி, வாந்தி, வயிற்றுப்போக்கு, மயக்

கம் உண்டாவதாகக் கூறப்படுகிறது.

NAI : விபத்து இன்றிக் காயம் (என்.ஏ.ஐ.).

nalidixic acid : நலிடிக்சிக் அமிலம் : சிறுநீர்க் கோளாறுகளுக்குப் பயன்படும் மருந்துகளில் ஒன்று.

naloxone : நாலாக்சோன் : மரமரப்பை எதிர்க்கும் பொருள். இது மரமரப்பூட்டும் வினைகள் அனைத்தையும் எதிர்மாறாக்குகிறது. இது தானே நோவகற்றும் வினையைச் செய்வதில்லை. இது சுமார் அரைமணி நேரம் வேலை செய்கிறது.

nandrolone phenylpropionate : நாண்ட்ரோலோன் பெனில்புரோப்பியோனேட் : இது டெஸ்டொடிரோன போன்று புரதம் உருவாக்குகிற, திசு வளர்க்கிற ஒரு மருந்து. ஆனால் இது பெண்கள் மீது ஆணமையாக்க விளைவுகளைக் கொண்டிருப்பதில்லை. ஏதேனும் காரணத்தினால் பெருமளவில் திசு சேதமடைந்துள்ள அல்லது நலிவு நோய் உள்ள நோயாளிகளுக்கு இது கொடுக்கப்படுகிறது.

nape : பிடரி : கழுத்தின் பின்புறம்; பின் கழுத்து.

naphazoline : நாஃபாசோலின் : மூக்கில் உண்டாகும் ஒவ்வாமைக் கோளாறுகளிலும், மூக்கு அழற்சியிலும் பயன்படுத்தப்படும் அடைப்பு நீக்க மருந்து. இதன்

1/2000 முதல் 1/1000 வரையிலான சரைசல் பீச்சுத் தூவல் மருந்தாக அல்லது சொட்டு மருந்தாகப் பயன்படுத்தப்படுகிறது.

napkin rash : இடுப்புக் கச்சைத் தடிப்பு; அணையாடைக் கட்டி; குழந்தைகள் அணையாடையில் சிறுநீர் கழித்து, நவச்சார ஆவித் தன்மையுடன் ஆக்கச் சிதைவு ஏற்படுவதன் காரணமாக உண்டாகும் தோல் தடிப்பு நோய்

Naprosyn : நாப்ரோசின்; ஃபெர்னாப்ராக்க்சான் என்ற மருந்தின் வாணிகப் பெயர்.

naproxen : நாப்ரோக்சென் . இரைப்பை நீர்க்கசிவு ஏற்படாமல் வலியைக் குறைத்து, வீக்கத்தை நீக்கி, விறைப்பினைப் போக்கும் மருந்து.

Narcan : நார்க்கான் ; நாலெக்சோன் என்ற மருந்தின் வாணிகப் பெயர்.

narcissism : தற்காதல் (தற்பூசனை), தன்னுடல் காதல்; தன்காமம் தன்மீதே காதல கொள்ளும் உளவியல் கோளாறு.

narcoanalysis : துயில் மயக்கப் பகுப்பாய்வு; போதை பிரித்தாய்வு; மயக்க நிலை ஆய்வு; இலேசான மயக்க மருந்து கொடுத்துத் துயில் நிலையில் இருக்குமபோது மன நிலையைப் பகுப்பாய்வு செய்தல்.

narcolepsy : துயில் மயக்க நோய்; கட்டுப்படா தூக்கம் : தவிர்க்க முடியாத திடீர்த தூக்கக் கோளாறு. பல்வேறு நோய் நிலைகளில் பகலில் அடிக்கடி உறங்கும் நிலை.

narcosis : மருந்து மயக்க நிலை; மருந்தால் நனவிழப்பு, போதை மயக்கம், வெறி மயக்க நிலை : மருந்து தூட்டுவதால் ஏற்படும் மயக்க நிலை; நோவுணர்ச்சியில்லா நிலை; மரமரப்பு மருந்தூட்டிய நிலை உளவியல் கோளாறுகளின்போது

மருந்துட்டி இந்த மயக்க நிலை வரவழைக்கப்படுகிறது.

narcosynthesis : மருந்து மயக்கப் பகுப்பாய்வு; போதை நினைவூட்டுச் சேர்க்கை: இலேசான மயக்க மருந்து தூட்டி துயில் மயக்கத்தை உண்டாக்கி நோயாளிகளின் நினைவிலிருந்து ஒரு நிகழ்ச்சி பற்றிய தெளிவான நினைவை வரவழைப்பதற்கான பகுப்பாய்வு முறை

narcotic : துயிலூட்டும் பொருள்; சூழ்நிலை உறக்க ஊக்கி; போதை யூட்டி : மயக்க மருந்து; நோவுணர்ச்சி நீக்கும் பொருள்; மரமரப்புட்டும் மருந்து. இதனால் சுவாசத்தளர்ச்சி ஏற்படலாம். இதனைத் துயிலூட்டும் எதிர்ப்பு மருந்துகளைப் பயன்படுத்தி நீக்கி விடலாம்.

narcotism: மயக்க மருந்துப் பண்பு : மயக்க மருந்தின் செயலாற்றல் பண்பு.

Nardil : நாட்டில் : ஃபெனல்சின் என்ற மருந்தின் வாணிகப் பெயர்.

nares : மூக்குத் துளைகள்; மூக்கு ஓட்டைகள்; நாசித் துளைகள் : மூக்கின புறக்குழிவிருந்து உள் நோக்கிச் செல்லும் இரு துளைகள்.

Narphen : நாஃபென் : ஃபெனாசோசின் என்ற மருந்தின் வாணிகப் பெயர்.

nasal : மூக்கு சார்ந்த; மூக்கின்; நாசிய : மூக்குக்கு உரிய; மூக்கிடைத்தட்டு இணை எலும்பு.

nasopharyngitis : மூக்குத் தொண்டை அழற்சி : மூக்கிலும் அடித் தொண்டையிலும் ஏற்படும் வீக்கம்.

nasopharyngoscope : மூக்குத் தொண்டை உள்நோக்குக் கருவி : மூக்கு, தொண்டைப் பகுதிகளின் உட்புறத்தைப் பார்க்க உதவும் கருவி.

nasopharynx : மூக்கடித் தொண்டை; மேல் தொண்டை; மென்மையான அண்ணத்திற்கு மேலேயுள்ள தொண்டையின் ஒரு பகுதி.

nasosinusitis : மூக்கு உட்புழை அழற்சி; மூக்கிலும் அதை அடுத்துள்ள எலும்பு உட்புழைகளிலும் ஏற்படும் வீக்கம்.

natamycin : நாட்டாமைசின் : பூஞ்சண எதிர்ப்புப் பொருள். தொண்டை நோய்களுக்குப் பயன்படுத்தப்படுகிறது.

Natulan : நாட்டுலான் : புரோகார்போசைன் என்ற மருந்தின் வாணிகப் பெயர்

naturopathy(nature-cure): இயற்கை மருத்துவம்; இயல்பு மருத்துவம்: இயற்கையின் போக்கிலேயே குணமாகும்படி நடத்தப்படும் மருத்துவ முறை. வேதியியல் உரங்கள் இல்லாமல் பயிராகும் உணவுப் பொருள்கள், மூலிகைகளிலிருந்து தயாராகும் மருந்துகள் ஆகியவை இந்த முறையின் அடிப்படை. இது இயல்பான உடல் இயக்கத்தின்படி நோயைக் குணப்படுத்த உதவுகிறது எனக் கூறுவர்.

nausea : குமட்டல் : வாந்தி எடுப்பதற்கு முன்பு வரும் குமட்டல் உணர்வு.

Navidrex-k : நாவிட்ரெக்ஸ்-K : சைக்ளோ பெந்தியாசைடும், பொட்டாசியமும் கலந்த ஒரு கலவையின் வாணிகப் பெயர்.

Nebcin : நெப்சின் : டோப்ராமைசின் என்ற மருந்தின் வாணிகப் பெயர்.

nebula : விழி மறு; புரை; ஒளிபுகுப் படல மறைப்பு; படலத் திரை : விழி வெண்கோளத்தில் படர்ந்து பார்வைக் கோளாறு உண்டாக்கும் மேகம் போன்ற மறு அல்லது புள்ளி.

nebulizer : தெளிப்பான் மாற்று

கருவி; தெளி கருவி : ஒரு திரவத்தை நுண்ணெளிப்பானாக மாற்றுகிற ஒரு கருவி. இதில் தோல், மூக்கு அல்லது தொண்டையில் தெளிப்பதற்கான மருந்து அடங்கியிருக்கும்.

Necator . புத்தகப் பூச்சி: புத்தகப் பூச்சியின் ஒருவகை.

necropsy : பிண ஆய்வு; இறந்த திசு ஆய்வு; இறந்த பிறகு செய்யப்படும் உடல் பரிசோதனை.

necrosis ; உடல் இழைம அழுகல்; உடல் திசு மடிதல்; நசிவு; அழிவு : எலும்புடன உடற்பகுதி இழைமம் (திசு) அழுகுதல்.

necrotizing facitis : தசை அழுகல் நோய் : உடலுக்குள் நுழையும் தசை தின்னி பாக்டீரியாவினால் உண்டாகும் நோய்.

nefopam : நெஃபோபாம் : நோவகற்றும் அல்லது உணர்ச்சியின்மையைத் தூண்டும் ஒரு மருந்து. இது மூச்சோட்டத்தைக் குறைப்பதில்லை.

negativism : வெற்று மறுப்பு வாதம்; எதிர் மறைக் கொள்கை : நோயாளி தீவிரமாக ஒத்துழைக்க மறுத்தல்; குறிப்பாகச் செய்யச் சொல்வதற்கு எதிர்மாறாக எதனையும் நோயாளி செய்தல். முரண் மூளை நோயின்போது இது உண்டாகும்.

negligence : அசட்டை; கருத்தின்மை; கவனமின்மை; புறக்கணிப்பு மனப்பான்மை : மற்றவர்களுக்குக் கேடு விளையும் வகையில் அசட்டையாகவும், கவனக் குறைவாகவும் நடந்து கொள்தல். மருத்துவர் அல்லது செஸிலியர் நோயாளிகளுக்குச் சிகிச்சையளிப்பதில் கவனங் குன்றி இருத்தல். இது சட்டப்படியான இழப்பீடு பெறுவதற்கு வழக்குத் தொடரக் காரணமாக அமையலாம்.

Negram : நெக்ராம் : மாலிடிக்சிக் அமிலத்தின் வாணிகப் பெயர்.

Neisseria : உடலுண்ணிக் கிருமி : கிராம் சாயம் எடுக்காத புள்ளிக் கிருமி வகைகளில் ஒன்று. இந் நோய்க் கிருமிகள் இணை இணையாக அமைந்திருக்கும் இவை மனிதரிடமும், விலங்குகளிடமும் உடலுண்ணிகளில் காணப்படும். இது மேக வெள்ளை, மூளை வெளியுறை அழற்சி உண்டாக்கும்.

Nelaton's line : நெலாட்டான் கோடு : இடுப்பு சாந்த முதுகந்தண்டின் மேற்பகுதியையும் முன்பகுதியையும் இடுப்புக் குழாயுடன் இணைக்கும் ஒரு கற்பனைக்கோடு. தொடை எலும்பின் பெருங்கால் எலும்பு பெரும்பாலும் இந்தக் கோட்டின் மேல் அல்லது அதற்குக் கீழே அமைந்திருக்கும்.

Nelson syndrome : நெல்சன் நோய் : கபச்சுரப்பிக் கட்டியுடன் தொடர்புடைய நோய். இதனால், தோல் நிறம் மாறுகிறது. அதாவது வெள்ளை கறுப்பாகவும், கறுப்பு வெள்ளையாகவும் மாறி விடுகிறது. இதனால், தங்களுக்கு இன வெறித் தொல்லை ஏற்படுவதாகப் பெரும்பாலான நோயாளிகள் கூறுகிறார்கள்.

nematodes : நீளருளைப் புழுக்கள்; உருளைப் புழு; நாற்புழு; வட்டப்புழு. நீண்டு உருண்ட வடிவமுடைய புழுக்கள். இதன் இருபாலினங்களும் குடற்குழாயில் காணப்படுகின்றன. இவற்றில் பலவகைகள் மனிதனுக்கு ஒட்டுண்ணிகளாக உள்ளன. இவை இரு தொகுதிகளாகப் பகுக்கப்பட்டுள்ளன: (1) குடலில் மட்டுமே வாழும் புழுக்கள், கொக்கிப் புழுக்கள், சாட்டைப் புழுக்கள் இந்த வகையின. (2) பெரும்பாலும் திசு ஒட்டுண்ணிகளாக உள்ளன. எடுத்துக் காட்டு: நரம்புச் சிலந்திப் புழுக்கள், யானைக்கால் நோய்ப் புழுக்கள்.

nembutal : நெம்புட்டால் : பென்டாபர்பிட்டோன் என்ற மருந்தின் வாணிகப் பெயர்.

NeoCytamen : நியோசைட்டாமென் : ஹைட்ராக்சோ கோபாலமைன் என்ற மருந்தின் வாணிகப் பெயர்.

neologism (neology) : புதுச்சொற்புனைவு : சிந்தனைக் கோளாறைக்குறிக்கப் புதிதாகச் சொற்களைப் புனைந்து கூறுதல்.

Neo Mercazole : நியோமெர்க்காசோல் ; காபோமாசோல் என்ற மருந்தின் வாணிகப் பெயர்.

neomycin : நியோமைசின் : நோயினால் வீக்கமடைந்த தோலைக்குணப்படுத்துவதற்கு வாய்வழி கொடுக்கப்படும் உயிர் எதிர்ப்புப் பொருள். சிலசமயம் குடல் நோய்களுக்கும் வாய்வழி கொடுக்கப்படுகிறது.

Neo Naclex : நியோநாக்ளெக்ஸ் : பாண்ட்ரோஃபுளுவாசைட் என்ற மருந்தின் வாணிகப் பெயர்.

neonatal period : குழவி மரணக்காலம் : ஒரு குழந்தையின் வாழ்நாளில் முதல் 28 நாட்கள். குழந்தை பிறந்த முதல் ஒரு மாதத்தில் ஏற்படும் குழந்தைகள் மரணவீதம்

neonate : பச்சிளங்குழவி; பிறந்த பிள்ளை : பிறந்து 4 வாரங்கள் வரையுள்ள குழந்தை.

neonatology : குழவி ஆய்வியல் : குழந்தை மருத்துவ இயல் : பிறந்த குழந்தை பற்றிய அறிவியல் ஆய்வு.

neoplasia : கழலை உருவாக்கம்; திசு மிகைப்பு; கட்டிகள் : சொற்பொருளின்படி இது புதிய திசுக்கள் உருவாகாததைக் குறிக்கும். எனினும், மரபுப்படி இது கழலை உருவாக்கத்தில் நோயியல் செய்முறைகளைக் குறிக்கும்.

neoplasm : உடற்கட்டி; புது வளர்ச்சி; திக மிகைப்பெருக்கம்; புதுப் பெருக்கம்; புற்று: புற்று நோயாகவுள்ள அல்லது புற்று அல்லாத ஒரு கட்டி.

Neosporin : நியோஸ்போரின் : பாலிமிக்கின் நியோமைசின், கிரா மிசிடின் அடங்கியுள்ள, கண நோய்க்கான சொட்டு மருந்து.

Nepenthe : துயர் மறப்பு மருந்து; மறதியூட்டல்; மன அமைதியூட்டல்; மனததுயரை மறக்க வைக்கும் மருந்து. இது அபினிச்சாரம் போன்ற ஓர் அபினித் தயாரிப்பு.

nephralgia : சிறுநீரக வலி.

Nephril : நெஃப்ரில்: பாலித்தை யாசைட் என்ற மருந்தின் வாணி கப் பெயர்.

nephritis : சிறுநீரக வீக்கம்; சிறு நீரக அழற்சி: சிறுநீரகத்தில் ஏற் படும் வீக்கம், விரிவகற்சி போன்ற பல்வேறு நிலைகளின் ஒரு தொகுதியைக் குறிக்கும் சொல்.

nephrocalcinosis : சிறுநீரகக் கண்ணமாக்கம்: சிறுநீரகக் கண்ணமேறல்: சிறுநீரகத்தினுள் கண்ண மாக்குதல் நடைபெறும் பல்வேறு பகுதிகள்.

nephrocapsulectomy : சிறுநீரக உறை நீக்கம்; சிறுநீரகக் கூட்டு வெட்டு: சிறுநீரக மேலுறையை அறுவைச் சிகிச்சைமூலம் நீக்குதல்.

nephrolithiasis : சிறுநீரகக் கல் நோய்: சிறுநீரகத்தில் கற்கள் இருத்தல்.

nephrolithotomy : சிறுநீரகக் கல் நீக்கம்; சிறுநீரகக் கல் எடுப்பு: சிறு நீரகத்திலுள்ள கற்களை அறுவைச் சிகிச்சைமூலம் அகற்றுதல்.

nephrology : சிறுநீரகவியல்: சிறு நீரகத்தைப் பற்றியும் அதில் உண்டாகும் நோய்கள பற்றியும் சிறப்பாக ஆராய்தல்.

nephron : சிறுநீரக வடிப்பி; சிறு

நீரகக் கூறு: சிறுநீரகத்தின் ஓர் அலகு. இதன் எண்ணிக்கையைப் பொறுத்து, சிறுநீரகத்தின் அளவு அமையும். மனிதரின் சிறுநீரகத்தில் 10 இலட்சம் நெஃப்ராக்கள் காணப்படும். இது உடலின் நீர்க் கொள்ளவைக் கட்டுப்படுத்துகிறது; சோடியம், பொட்டாசியம் போன்ற மின் பகுபொருள்களையும் கட்டுப்படுத்துகிறது. இரத்தத்தில் அமில, காரச் சமநிலையைப் பேணுகிறது. குளுக்கோஸ், அமினோ அமிலங்கள், பாஸ்பேட், பைகார்பனேட், புரதங்கள் ஆகியவற்றின் சரியான அளவைப் பேணுகிறது. யூரியா, யூரிக் அமிலம், கிரியாடினின் சல்ஃபேட் போன்ற கழிவுப் பொருள்களை அகற்றுகிறது. இயல்பான இரத்த உற்பத்திக்குத் தேவையான எரித் ரோப்பாய்டின் என்ற பொருளை உற்பத்தி செய்கிறது.

nephropathy : சிறுநீரக நோய்: குருதிநாள விரிவகற்சியினால் உண்டாகும் சிறுநீரக நோய்.

nephropexy : சிறுநீரகம் பொருத்துதல், சிறுநீரகப் பொருத்தம்: மிதக்கும் சிறுநீரகத்தை அறுவைச் சிகிச்சைமூலம் பொருத்துதல்.

nephroplasty : சிறுநீரக ஒட்டுறுப்பு மருத்துவம், சிறுநீரக அமைப்பு: சிறுநீரகத்தில் ஒட்டுறுப்பு அறுவை மருத்துவம் செய்தல்.

nephroptosis : சிறுநீரக இடப் பெயர்ச்சி; சிறுநீரகச் சரிவு: சிறுநீரகம் இறங்கி இடம் பெயர்ந்திருத்தல். சில சமயம் மிதக்கும் சிறுநீரகத்தையும் இது குறிக்கும்.

nephropyosis : சிறுநீரகச்சீழ்; சிறுநீரகச் சீழ்மை: சிறுநீரகத்தில் சீழ்ப்பிடித்தல்.

nephroscope , சிறுநீரக ஆய்வுக் கருவி, சிறுநீரக நோக்கி: சிறுநீரகத் திசுக்களைக் நோக்குவதற்கான உள்ளூறுப்பு நோக்குக் கருவி. சிறுநீர் தொடர்ந்து கழிவதற்கும்,

அதனுடன் சேர்ந்து வரும் சேதாரப் பொருள்கள் வெளியேறுவதற்கும் இதில் வசதி செய்யப்பட்டுள்ளது.

nephrosis : சிறுநீரக நசிவு; சிறுநீரகக் கேடு: சிறுநீரகத்தில் வீக்கம் ஏற்படாமல் நசிவு ஏற்படுதல்.

nephrotic syndrome : சிறுநீரக நோய்; சிறுநீரக நோய்க்குறி தொகுப்பு; சிறுநீரகிய இணைப்போக்கு : இரத்த நிணநீர் முட்டை வெண்கரு குறைவதனால் உண்டாகும் நோய். இதனால் சிறுநீரகங்களில் குறைந்த அளவு திசுவியல் மாற்றங்கள் ஏற்படுன்றன. சிறுநீரக முடிச்சு நோய்களிலும் இது ஏற்படக்கூடும். இதனால் நீரிழிவு நோய் சிக்கலாகக்கூடும்.

nephrotomy : சிறுநீரகக் கீறல்; சிறுநீரகவெட்டு, சிறுநீரகத் துளையீடு : சிறுநீரகப் பொருளிலகீறலிடுதல்.

nephrotoxic : சிறுநீரக நச்சு : சிறுநீரக உயிரணுக்கள் செயற்படுவதைத் தடுக்கிற அல்லது அந்த உயிரணுக்களை அழிக்கிற நச்சுப்பொருள்.

nephro ureterectomy ; சிறுநீரக நாள அறுவை மருத்துவம்; சிறுநீரக நீர்க்குழல எடுப்பு : சிறுநீரகத்துடன் சிறுநீர்க் கசிவு நாளத்தின் ஒரு பகுதியை அல்லது முழுவதையும் அறுவை மருத்துவம்மூலம் அகற்றுதல்.

nerve : நரம்பு : வெளிநரம்புக்கும் நரம்பு மையத்திற்குமிடையில் துடிப்புகளை அனுப்புவதற்கு உதவும் இழைகளின் நீண்ட தொகுதி.

nervous . நரம்பு சார்ந்த; நரம்பிய; பதைப்பு : நரம்புகள் நிறைந்த; நரம்புணர்வைப் பாட்க்கின்ற மென்மையான நரம்புகளையுடைய நரம்புக் கோளாறுடைய.

nervous system : நரம்பு மண்டலம் : நரம்புகளின் அமைப்பு.

Nethaprin D span: நெத்ராப்ரின் டோஸ்பான் இணைப்பு நோயில் (ஆஸ்க்மா பயன்படும் மூச்சுக் குழாய் அடைப்பு நீக்க மருந்தின் வாணிகப் பெயர்.

Neulactil : நியூலாக்டில் : பெரிசையசின் என்ற மருந்தின் வாணிகப் பெயர்.

neural ; நரம்பு சார்ந்த; நரம்பிய : நரம்பு மண்டலம் சார்ந்த.

neuralgia : நரம்புவலி; நரம்புக் குத்துவலி : நரம்பு மண்டலத்தில் ஏற்படும் வலி. நரம்பு உழைச்சல்.

neurapraxia : வெளிநரம்புச் செயலிழப்பு; நரம்புச் செயல் தேக்கம் : வெளிநரம்பு இழைமங்களில் தற்காலிகமாக ஏற்படும் செயலின்மை. இது நசுங்குதல் அல்லது நீண்டகால அழுத்தம் காரணமாக உண்டாகிறது.

neurasthenia : நரம்புத் தளர்ச்சி நோய் : களைப்பு, சோம்பல், முயற்சியின்மை, படப்படப்பு, அதிகக் கூருணர்வு, காரணமின்றி எரிச்சல், அடிக்கடி உடல் தளர்ச்சி ஆகியவை உண்டாகும் அரிதாக ஏடக்கூடிய ஒரு நோய்.

neurectomy : நரம்பு அறுவை மருத்துவம்; நரம்பெடுப்பு: நரம்பின் ஒரு பகுதியை வெட்டியெடுத்தல்; நரம்பைத் துணித்தல்.

neurilemma : நரம்பிழைப்புறைச் சவ்வு; நரம்பிழைத் தகடு : துகந் தண்டு நாளத்தைச் சுற்றியுள்ள ஒரு நரம்பு இழைமத்தை மூடியுள்ள மெல்லிய புறச்சவ்வு

neurine : நரம்பிழைமம்சார்ந்த.

neuritis : நரம்பழற்சி : நரம்பின் வீக்கம்.

neuroblast : நரம்பணு; நரம்பு மூலவணு : நரம்பு உயிரணு.

neuro dermatitis : நரம்புத் தோலழற்சி; நரம்பியத் தோலழற்சி : தோலில் தடிமனான படலங்கள் ஏற்படுதல். தடிப்பு கனமாக, எரிச்சல் அதிகமாகிறது. சொரிவதால் தோல் மேலும் தடிப்பாகிறது.

neurofibroma : நரம்பு நாரக் கழலை; நரம்புநார்ப்புத்து : நரம்புகளின் இணைப்புத் திசுக்களில் ஏற்படும் கட்டி.

neurogenic: நரம்புத் திசுவாக்கம் : நரம்புத் திசுவினுள் தோனுகிற அல்லது நரம்புத்திசு உருவாக்குகிறது.

neuroglia : மூளை ஆதாரத் திசு : மூளையையும் நரம்பு நாளத்தையும் தாங்குகிற திசுக்கள்.

neuroglycopenia : நரம்பணுச் சர்க்கரைக் குறைவு; நரம்பியச் சர்க்கரை இறக்கம் : நரம்பணுகளில் குளுக்கோஸ் (சர்க்கரை) குறைவாக இருத்தல். இது மூளை தவறாகச் செயற்பட உடனடிக்காரணமாகிறது.

neuroleptics : நரம்பு மண்டல மருந்துகள் : நரம்பு மண்டலத்தில் செயற்படும் மருந்துகள். இதில் முக்கியமான உளவியல் சமனமூட்டும் மருந்துகள் இதில் அடங்கும்.

neurologist : நரம்பியல் மருத்துவர்; நரம்பியலார்; நரம்பியல் வல்லுநர்; நரம்பியல் மருத்துவ வல்லுநர்.

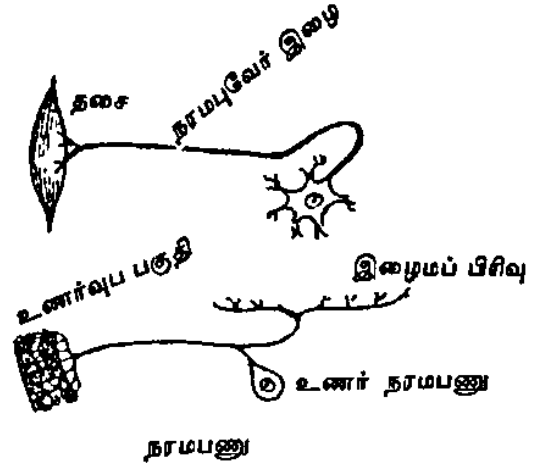
neurology : நரம்பியல் : நரம்பு மருத்துவ இயல். நரம்பின், கட்டமைப்பு, செயல்முறை, நரம்பு நோய்கள், அந்நோய்களுக்கான மருத்துவம் பற்றி ஆராயும்துறை

neuroma (neuromata) : நரம்புக் கட்டி.

neuromuscular : நரம்புத் தசை சார்ந்த.

neurone : நரம்பணு : நரம்பு மண்டலத்தின் அடிப்படைக்

கட்டமைப்பு அலகு. அது நரம்பு



உயிரணுக்களுக்குத் துடிப்புகளை கொண்டு செல்கிறது.

neuropath : நரம்பு நோயாளி : அளவுக்குமீறிய நரம்புணர்ச்சிக் கோளாறுடையவர்.

neuropathic நரம்பு நோய் சார்ந்த; நரம்பு நோய் : நரம்பு மண்டல நோய் தொடர்புடைய.

neuropathology : நரம்பு நோயியல் : நரம்பு மண்டலம் தொடர்பான நோய்கள் பற்றிய மருத்துவத் துறை.

neuropathy : நரம்புக் கோளாறு : இயல்புமீறிய நரம்புக் கோளாறு.

neuropeptides : மூளைச் சுரப்புகள் : மூளையில் தொடர்ச்சியாகச் சுரக்கும் வேதியியல் பொருள். இது மனப்போக்குகளுக்கும், மனநிலைமைகளுக்கும் காரணமானது என இப்போது கருதப்படுகிறது.

neuropharmacology : நரம்பு மருந்தியல் : நரம்பு மண்டலத்தைப் பாதிக்கும் மருந்துகள் பற்றி ஆராயும் மருந்துப் பொருளியலின் ஒரு பிரிவு.

neuro-physiology நரம்பு மண்டல இயக்கவியல். நரம்பு மண்டலம் பற்றிய உடலமைப்பு இயல்.

neuroplasticity: நரம்பு இயக்காற்றல் : நரம்பு உயிரணுக்கள் மறு உயிர்ப்புப் பெறுவதற்கான திறன்

neuroplasty: நரம்பு அறுவை மருத்துவம்; நரம்பமைப்பு: நரம்புகளில் செய்யப்படும் அறுவைமருத்துவம்.

neuropsychiatry: நரம்பு உளவியல் மருத்துவம்; நரம்பு மருத்துவம்: நரம்பியலையும் உளவியல் மருத்துவத்தையும் இணைத்து நோய்களுக்கு மருத்துவம் செய்தல்.

neuro-psychic: நரம்பு-உளவியல் சார்ந்த: நரம்பியல், உளவியல் இரண்டும் சார்ந்த பண்புகள்.

neurorrhaphy: நரம்புத் தையல்; நரம்புத் தைப்பு: அறுந்துபோன நரம்பின் இரு முனைகளையும் தையலிட்டு இணைத்தல்.

neurosis: மூளைக் கோளாறு; மனக் கோளாறு: நரம்பியம்; நரம்புத் தளர்ச்சி: நரம்புச் சிக்கலால் உண்டாகும் உள நிலைக் கோளாறு. மூளை நுணம அமைதிக்கோளாறு. இது நோயாளியின் சுற்றுச்சூழலில் ஏற்படும் அதிர்ச்சிகள், கவலைகள் காரணமாக உண்டாகிறது இது பைத்திய நிலையிலிருந்து வேறுபட்டது.

neurosurgery: நரம்பு அறுவை மருத்துவம். நரம்பு மண்டல அறுவைச் சிகிச்சை.

neuro-syphilis: நரம்புக் கிரந்தி

neurotic: நரம்பு மருந்து; நரம்பியக்கச் சீரழி: நரம்பு மண்டலத் தைப் பாதிக்கும் மருந்து. நரம்புக் கோளாறுடையவா.

neurotomy: நரம்பறுவை; நரம்பு வெட்டு: ஒரு சிரை உணர்வீழ்ப்புகான நரம்பு அறுவைச் சிகிச்சை.

neurotoxic: நரம்பு நஞ்சு, நரம்பு வழி நச்சு: நரம்புத் திசுக்களை அழிக்கக்கூடிய நச்சுப் பொருள்.

neutropenia: வெள்ளணுக் குறைபாடு: இரத்தத்தில் வெள்ளணுக்கள் குறைவாக இருத்தல். அதாவது, ஓர் அலகு இரத்தத்தில்

500-க்குக் குறைவான வெள்ளணுக்கள் இருத்தல்.

neutrophil: பழுதை கரு வெள்ளணு: இரத்தத்தில் பெருமளவுள்ள துகளுள்ள வெள்ளணுக்கள் இதிலுள்ள துகள்கள், வலுவான சிவப்பூதா நிறச் சாயப் பொருளாகவோ, வலுவான நீல நிறச் சாயப் பொருளாகவோ இருப்பதில்லை.

NGU: சிறுநீர்ப் புறவழி அழற்சி: வெட்டையில்லாத சிறுநீர்ப் புறவழி அழற்சி.

NHS: தேசியச் சுகாதாரப் பணி.

niclosamide: நிக்கோசாமைடு; முதிர்ச்சியடைந்த நாடாப் புழுவை வெளியேற்றும் மருந்து. இது ஒரு வேளைக்கு 2 கிராம் அளவுக்குக் கொடுக்கப்படுகிறது. இதை அருந்த பட்டினியிருக்கவோ பேதிக் கழிவு செய்யவோ தேவையில்லை.

nicotinamide: நிக்கோட்டினாமைடு நிக்கோட்டினிக் அமிலத்திலிருந்து எடுக்கப்படும் வழிப்பொருள். நிக்கோட்டினிக் அமிலத்தின் குருதிநாள விரிவகற்சி மருந்தின் விளை தேவையில்லாதபோது வைட்டமின் மட்டும் போதும் எனக் கொடுக்கப்படுகிறது

nicotine: புகையிலை நஞ்சு; நிக்கோட்டின்: புகையிலிருந்து வடித்தெடுக்கப்படும் எண்ணெய் வடிவ நச்சுச் சத்து.

nicotinic acid: நிக்கோட்டினிக் அமிலம்: வைட்டமின் B கலவையில் இன்றியமையாத உணவுக் காரணிகளில் ஒன்று. இக்கலவையின் குருதிநாள விரிவகற்சி விளையானது கடுங்குளிரால் ஏற்படும் கன்னிய கைகால் கொப்புளங்களுக்கும் பயனுடையதாகும்.

nictitation: கண கொட்டுதல்; இமையியக்கம்; இமைச் சிமிட்டல்: கண்ணிமைகளை தன் முயற்சியின்றி விரைவாக இமைத்தல்.

உள்ளிமைப் படலம் வேகமாகத் திறந்து முடியாடப் பெறுதல்.

nictating membrane: உள்ளிமைப் படலம்: பல உயிர்களில் உள்ளிமைப் படலம் முழுமையாக வளர்ந்து முடிபோல் கண்ணை முடியிடுக்கும்

NICN: மகப்பேற்றுக்குப் பிந்திய தீவிர மருத்துவப் பிரிவு.

nidation: கருப்பதிவு: கருப்பைப் படலத்தில் கருவைப் பதியவைத்தல்.

nidus: பதி மையம், தொற்று மிகைப் பகுதி: ஒரு நோயின கருமையம். நசுக்கு மையம். நோய்தோன்றும் இடம்.

night blindness: மாலைக் கண்; மாலைக் குருடு: குறைந்த ஒளியில் கண் தெரியாதிருக்கும் நோய். இது வைட்டமின் A பற்றாக குறையினால் உண்டாகிறது.

night cry: உறக்கக் கீச்சொலி, இராக் கதறல்; உரத்தக் குரல்: உறக்கத்தின்போது ஏறபடும கீச்சொலி. இடுப்பு நோய்களின போது தளர்ந்த மூட்டுகளில் வலி உண்டாகும் இந்த ஒலி முனைப்பாகக் கேட்கும்.

night sweat: இரவு வியர்வை: இரவு நேரத்தில் அளவுக்கு அதிகமாக வியர்வை உண்டாதல் இது காசநோயின் (டி.பி) அறிகுறி.

Nightingale ward: னைட்டிங்கேல் கூடம்: மருத்துவமனையிலுள்ள ஒரு செவ்வகமான நோயாளர் படுக்கைக் கூடம். இதில் 30-36 நோயாளிகளுக்கான படுக்கைகள், சன்னல்களுக்கிடையிலான சுவர்களின் நெடுகில அமைக்கப்பட்டிருக்கும்.

nikethamide: நிக்கெத்தமைடு: மூச்சடைப்பு மயக்கத்தின்போது பயன்படுத்தப்படும் மைய நரம்பு மண்டலத்தைத் தூண்டும் மருந்து. இதனை நரம்பு ஊசி அல்லது தசை ஊசிமூலம் கொடுக்கலாம்.

Nikolsky's sign: நிக்கோல்ஸ்கி நோய்: தோலை இலேசாக அழுத்தினாலும், இயலபான மேல் தோல், ஈரமான கையில் ரப்பர் கையுறை நகர்வதுபோல் நகர்தல். இது நீர்க்கொப்புளத் தோல் நோயின் அறிகுறியாகும்.

Nilodin: நிலோடின்: லுக்காந்தோன் என்னும் மருந்தின் வாணிகப் பெயர்.

nipple: முலைக்காம்பு; காம்பு: மார்பகத்தின் மையத்திலுள்ள கூம்பு வடிவக் குமிழ். இதற்கடியில் பால் சுரக்கும் நாளங்கள் அமைந்திருக்கும்.

niridazole: நிரிடாசோல்: கடுமையான குருதி உறைகட்டி நோய்க்குக் கொடுக்கப்படும் ஒரு மருந்து. இது வேளை மருந்தாகப் பகுக்கப்பட்டு 12 மணிநேர இடைவெளிகளில் கொடுக்கப்படுகிறது. புற நோயாளிகளுக்கும் இதைக் கொடுக்கலாம் இதை உட்கொள்வதால், சிறுநீர் அடர்ப்பு நிறத்திலிருக்கும் என்று நோயாளிகளை எச்சரிப்பது நல்லது.

nit: பேன் முட்டை; ஈறு: ஈர் ஒட்டுணணி இனவகைகளின் முட்டை

nitinal: நிட்டினால்: நினைவு உலோகம். நிக்கலும் டைட்டேனியமும் இணைந்த உலோகக் கலவை. இது தனது பண்பியல்புகளை நினைவில் வைத்துக் கொள்கிறது. எடுத்துக்காட்டாக, ஒரு குறிப்பிட்ட வெப்ப நிலையில் ஒரு நிட்டினால் சுருள் தயாரிக்கப்பட்டு, பின்னர் அது முறுக்கப்படுகிறது அல்லது அதன் வடிவு நீங்கும் அளவுக்கு நீட்டப்படுகிறது என்றால், அதை அதே வெப்ப நிலைக்கு மீண்டும் சூடாக்கும்போது, அது தனது பழைய சுருள் வடிவுக்கு மீண்டும் திரும்பிவிடும். இதனைப் பல்வேறு வகையில் பயன்படுத்தலாம். இதனைக் கொண்டு பற்குழிகளை நிரப்பலாம்; வாதநோயைக்

குணப்படுத்த ஊன்று பொருளாகப் பயன்படுத்தலாம்; இன்றியமையாத தமனிகளில் 'வலைச் சட்டங்களாகப்' பொருத்தி குருதிக்கட்டுகளைத் தடுக்கலாம். விண்வெளி மற்றும் இராணுவப் பயன்பாடுகளுக்கும் இது ஏற்றது.

nitrazepam . நைட்ராஸ்பாம் பென்சோடியாஸ்பைன் வகையைச் சேர்ந்த துயிலூட்டும் மருந்து இந்த மருந்தை உட்கொள்ளும் சிலருக்கு விரிவான கனவுகள் தோன்றக் கூடும்.

nitro furantoin . நைட்ரோஃபூராண்டாயன் : கிராம் சாயம எடுக்காத கிருமிகளால் விளையும் நோய்களின் நுணமததடைமருந்து. சிறுநீர்ப்பை அழற்சியில் பயன்படும்

nitrofurazone : நைட்ரோஃபூராசோன் : பாக்க்டீரியா எதிர்ப்பு மருந்து. இது வெப்ப மண்டலப் பயன்பாட்டுக்காகக் களிம்பாகவும் கரைசலாகவும் கிடைக்கிறது.

nitrogen : நைட்ரஜன் (வெடியம்) வாயு மண்டலத்திலுள்ள வாயுக்களில் ஐந்தில் நான்கு பகுதியாகவுள்ள வாயுத் தனிமம். இதனை மனிதர் நேரடியாகப் பயன்படுத்த முடியாது. எனினும், மண்ணிலும் பயறு இனச் செடிகளின் வேர்களிலும் உள்ள சில உயிரிகள், நைட்ரஜனை நிலைப்படுத்தும் திறனுடையவை இது புரதம் போன்ற பல்வேறு உயிரணுத் துணைப்பொருள்களுக்கும், புரத உணவுகளுக்கும் இன்றியமையாததாகும்.

nitrogen balance : நைட்ரஜன் சமநிலை ஒருவர் அன்றாடம் உட்கொள்ளும் புரதத்திலிருந்து கிடைக்கும் நைட்ரஜன் அளவு, அவர் வெளியிடும் நைட்ரஜனுக்குச் சம அளவில் இருக்குமானால் அது நைட்ரஜன் சமநிலை எனப்படும். உட்கொள்ளும் நைட்ரஜன் வெளியேறும் நைட்ரஜனைவிடக் குறை

வாக இருப்பின் அது எதிர்மறை நைட்ரஜன் சமநிலையாகும். சிறுநீரிலுள்ள யூரியா, அம்மோனியா, கிரியேட்டினின் ஆகியவை மூலமாக நைட்ரஜன் முக்கியமாக வெளியேறுகிறது. மொத்த நைட்ரஜனில் 10% மலத்தின் வாயிலாக வெளியேறுகிறது.

nitrous oxide : நைட்ரஸ் ஆக்சைடு : இதனைச் சிரிப்பு வாயு என்றும் கூறுவர். வாயு வடிவமயக்க மருந்தாகப் பயன்படுகிறது. இது நீலநிற நீருருளைகளில் கிடைக்கிறது.

nivaquine : நிவாக் குவின் : குளோரோக் குவின் என்ற மருந்தின் வாணிகப் பெயர்

Nobecutane : நோபிக்குட்டேன் : கரையக்கூடிய ஒரு செயற்கைப் பிசினின் வாணிகப் பெயர். இந்தக் கரைசலைக் காயத்தில் தெளித்தால், அது ஒளி ஊருருவக்கூடிய தீப்பறறாத நெகிழ்வுப் படலமாக மாறுகிறது இது காற்றும் நீராவியும் உட்புக அனுமதிக்கிறது ஆனால், பாக்க்டீரியா உட்புக வழிவிடாது.

nocturia : இரவில் சிறுநீர் கழிதல்.

node : கரணை; முடிச்சு; கணு; முண்டு : கில்லாதக் கழலை இதயத்தின் வலதுத் துளையில் உள்ள புடைப்பு

nodule : நரம்புக் கரணை; கழலை நுண கணு ' நரம்புக் கரணை.

Noludar : நாலுடர் மெத்திப் பிரிலோன் என்ற மருந்தின் வாணிகப் பெயர்.

non compos mentis : மனச்சீர்கேடு . சீர்கெட்ட மனம்.

non Hodgkin's lymphoma: நிண அணுத்திசு நோய் . நிண அணுத்திசுக்களில் ஏற்படும் நோய் அணுவியல் நச்சு எதிர்ப்பு மருந்துகள் இதற்குப் பயனுடையவை ஆனால்

நோய்க்கு முன் உட்கொள்ளுதல் நலவதன்று.

non protein nitrogen (NPN) புரதம் சாரா நைட்ரஜன் : புரதம் அல்லாத மற்ற நைட்ரஜன் பொருள்களிலிருந்து பெறப்படும் நைட்ரஜன். எடுத்துக்காட்டு: யூரியா; யூரிக் அமிலம்; கிரியேட்டினின்; அம்மோனியா.

nonspecific urethritis : சிறுநீர்ப் புறவழி அழற்சி : வெட்டையில்லாத சிறுநீர்ப்புறவழி அழற்சி.

norcuron : நார்குரான் வெக்குரோனியம் என்ற மருந்தின் வாணிகப் பெயர்.

Norflex : நார்ஃபிளக்ஸ் : ஆர்ஃபோனார்டீன் என்ற மருந்தின் வாணிகப் பெயர்.

normoblast : கரு மைய முன்னோடி சிவப்பணு இயல்பான வடிவளவுள்ள கருமையங் கொண்ட இரத்தச் சிவப்பணுக்கள். இது சிவப்பணுக்களுக்கு முன்னோடி.

normocyte : இயல்புச் சிவப்பணு : இயல்பான வடிவளவுள்ள இரத்தச் சிவப்பணு.

normoglycaemic : இயல்புச் சர்க்கரை : இரத்தத்தில் இயல்பான அளவில் சர்க்கரை இருத்தல்.

normotension : இயல்பு அழுத்தம்; இயலழுத்தம் : இயல்பான அளவு இரத்த அழுத்தம்.

normothermia : இயல்பு வெப்பம், உடலிலுள்ள இயல்பான அளவு வெப்பம். இது மிகை வெப்பம், குறை வெப்பம் இரண்டுக்கும் வேறுபட்டது.

normotonic : இயல்புத் தசைத்திசு : தசைத்திசு இயல்பான அளவு வலிமை, விறைப்பு, இயக்கத் திறனுடன் இருத்தல்

Norplant : நார்ப்பிளாண்ட் : லீலோ நார்கெஸ்டிரால் என்ற மருந்தின் வாணிகப் பெயர்.

nortriptyline : நார்ட்ரிப்டிலின் : அமிட்ரிப்டிலின் போன்றதொரு சோர்வகற்றும் மருந்து.

nosocomial : மருத்துவமனை நோய் சார்ந்த.

nosography : நோய் விளக்கம் : நோய்களின் முறைப்படியான விளக்க வருணனை.

nosology : நோய் பகுப்பாய் வியல்.

nostalgia : தாயக நாட்டம், ஊர் நோய் : வீட்டு நினைவுமனப்பாங்கு பழங்கால நாட்டம்.

nostrils : மூக்குத் துளைகள்; மூக்கு ஓட்டை, நாசித்துளை : மூக்கின் முன்பக்கத் திறப்பு வாயில்கள்.

Novocaine : நோவோக்கேயன் : புரோக்கேயன் என்ற மருந்தின் வாணிகப் பெயர்.

Noxyl flex : நாக்சில் ஃபிளக்ஸ் : நாக்சிட்டியோலின் என்ற மருந்தின் வாணிகப் பெயர்.

noxytiolin : நாக்சிட்டியோலின் : பாக்க்டீரியாக்களுக்கான ஒரு கரைசல் மருந்து நோயுற்ற சவ்வுப்பைகளில் தெளிக்கப் பயன்படுத்தப்படுகிறது

NSU; (Non specific urethrites). சிறுநீர்ப் புறவழி அழற்சி : வெட்டையில்லாத சிறுநீர்ப்புறவழி அழற்சி

nucha : பிடரி : கழுத்தில் பின்புறம்.

nuclear magnetic resonance (NMR) : அணுக்காந்த ஒலியலை அதிர்வு : காந்த ஒலியலை அதிர்வு உருக்காட்சியாக்கம்.

nucleated : உட்கருவுடைய : ஒன்று அல்லது அதற்கு மேற்பட்ட உட்கருவைக் கொண்டுள்ள.

nucleoproteins : அணுக்கருப்புரதங்கள் : உயிரணுக்களின் உட்கருவில் காணப்படும் புரதங்கள். இதில் உட்கரு அமிலத்துடன் இணைந்த

ஒரு புரதம் இருக்கும். இது சீரணத்தின்போது உடைந்து வளர்சிதை மாற்றம் பெற்று யூரிக் அமிலம் சிறுநீர் வழியாக வெளியேறும்.

nucleotoxic : உட்கரு நச்சு : உயிரணு உட்கருவிலுள்ள நச்சுத் தன்மை. இது வேதியியல் பொருள்களையும், நேரய்க் கிருமிகளையும் குறிக்கும்.

nucleus : உட்கரு; அணுக்கரு : அணுக்கரு : உயிரணுவின் உட்பகுதி. இதில் நிறக்கொள்கள் (குரோமோசோம்) மரபணுக்கள் அடங்கியிருக்கும்.

nullipara : மலடி; ஈனாத்தாய்; பேற்றிலி : குழந்தை பெறாத ஒரு பெண்.

Nupercaine : நூப்பர்கேயன் : சிங்கோக்கெயன் என்ற மருந்தின் வாணிகப் பெயர்.

nutration : தலையாட்டம்; தலையாடல் : கட்டுப்படுத்த முடியாமல் தலை ஆடுதல்.

nutrient : ஊட்டசத்து; ஊட்டம் : ஊட்டச் சத்தாகப் பயன்படும் பொருள்.

nutriment : சத்துணவு : ஊட்டச் சத்து மிகுந்த உணவு.

nutrition : உணவூட்டம்; ஊட்டச் சத்து; ஊட்டம் : திசுக்களின் உயிர் வாழ்வுக்கும்; வளர்ச்சிக்கும், பழுதடைந்த திசுக்களைப் பழுது பார்ப்பதற்கும் ஒட்டு மொத்தமாகத் தேவைப்படும் சத்துள்ள உணவு.

nutritional deficiency உணவூட்டக் குறைபாடு : உணவில் ஊட்டச் சத்துகள் குறைவாக இருத்தல்

nutritional odema : ஊட்டக் குறைவு வீக்கம் : ஊட்டச்சத்துக் குறைபாட்டினால் உண்டாகும் உடல் வீக்கம்.

nuxvomica: எட்டிக்காய்: நர மூக்கி

மருந்தாகப் பயன்படும் "எட்டிக்காய்" (ஸ்டிரைக்னின்) எடுக்கப்படும் எட்டி மரத்தின் கொட்டை.

nyctalgalia : இரவு வலி : இரவு நேரத்தில் ஏற்படும் வலி.

nyctalopia : மாலைக் குருடு; இரவுக் குருடு; மாலைக் கண்; நிசிக் குருடு : இருட்டில் மட்டும் தெளிவாகப் பார்வை தெரியாது.

nyc phobia : இரவுக்கிலி; இருள் அச்சம்; நிசிமருட்சி : இரவு நேரத்திலும், இருட்டிலும் ஏற்படும் இயல்பு மீறிய அச்சம்.

nycturia : இரவுச் சிறுநீர்க்கழிவு : இரவில் அடக்க முடியாமல் சிறுநீர் கழித்தல்.

Nydrane : நிட்ரேன் : பெக்லாமைட் என்ற மருந்தின் வாணிகப் பெயர்.

nymphae : அல்குல் சிறு உதடு; சிற்றிதழ்; சிற்றுதடு புறப் பிறப்பு உறுப்பின் உதடு (இதழ்) சிறிதாக இருத்தல்.

nymphomania: மகளிர் கழிகாமம்; பாலுறவு வேட்கை; காம மகன் : ஒரு பெண் அளவுக்கு மீறி காம உணர்வு கொண்டிருத்தல்.

Nystaform : நிஸ்டா:பார்ம் : பூஞ்சண எரிச்சலுக்குப் பூசப்படும் களிம்பு மருந்தின் வாணிகப் பெயர்.

nystagmus : அதிர் கண்; கண்விழி ஊசலாட்ட நோய்; விழி நடுக்கம், கண் நடுக்கம் : கண்விழிகள் ஓயாமல் ஊசலாடும் நிலையிலுள்ள கண்ணோய்; சுரங்கத் தொழிலாளர்களுக்கு உண்டாகும் கண்ணோய்.

nystatin : நிஸ்டாட்டின் : கொணடை அழற்சியைக் குணப்படுத்தற்கான பூஞ்சண வளாச்சியைத் தடுக்கிறது

oat cell carcinoma : புல்லரிசி உயிரணுப்புற்று : புறப்படல நுரையீரல் உயிரியல் பொருள் உக்கிர வளர்ச்சி. இது சளிச் சவ்வின் கீழடி ஊனீர் நாளங்கள் நெடுகிலும் பரவுகிறது. நுரையீரல் புற்று களில் முன்றில் ஒருபகுதி இந்த வகையைச் சேர்ந்தது. இதை முன் கணிப்பு செய்வது கடினம். ஏனென்றால், அறுவை மருத்துவம் முன் கணிப்புக்கு உதவுவதில்லை. அதேபோன்று, வேதியியல் ஆய்வு முறையும், ஊடுகதிர் ஆய்வுமுறையும் முன் கணிப்புக்கு உதவுவதில்லை. ஏனெனில், மருத்துவம் தொடங்குவதற்கு முன்னரே புற்றுக் கட்டி நன்கு பரவிவிடுகிறது.

obesity : உடல் பருமன்; கொழுமை. பரு உடலமை : அளவுக்கு மீறிய கொழுப்பு காரணமாக உடல் மட்டுமீறித் தடிமனாக இருத்தல் உடலின் எரியாற்றல் தேவைகளுக்கு அதிகமாக உணவு உண்பதால் இது உண்டாகிறது உடலின் எடை/உயர வீதத்தின் அடிப்படையில் பருமன் அளவை அளவிடலாம்

objective : புறநோக்கு; பார்க்கக் கூடிய; உணரத்தக்க . நோயாளி உணர்ச்சி சாராமல் மற்றவர்கள் நோக்கும் தன்மையில்.

obligate : உயிர் வாழ் திறன்; மாற்றில்லா : ஒரு குறிப்பிட்ட சூழ்நிலைகளில் மட்டுமே உயிர் வாழ்வதற்கான திறம்பாடு. எடுத்துக் காட்டாக, ஒரு பிணைப்பு ஒட்டுண்ணி, ஓர் ஒட்டுண்ணியாக அல்லாமல் வேறுவிதமாக உயிர் வாழ முடியாது

oblique : உள்-புறத்தசைகள் : புறத்தேயும், உள்ளேயும் உள்ள கோணல்-சாய்வு வடிவத்தசைகள்.

OBS : கரிம முளை நோய்.

obsessional neurosis : அலைக் கழிப்பு முளைக்கோளாறு; விரும்பா உளவியக்கம்; பித்து நோய் : நோயாளியிடம் அவர் விரும்பாமலே லேண்டாநினைவுகளுக்கோன்றி அவரை அலைக்கழித்தல். இந்நினைவுகளை அகற்ற அவர் விரும்பினாலும், அவரது விருப்பத்திற்கு எதிராக இந்த எண்ணங்கள் இடைவிடாமல் தோன்றி அவருக்கு மனவேதனையுண்டாக்கும். ஒருவர் ஒரே செயலைத் திரும்பத் திரும்பச் செய்து கொண்டிருப்பது இவ்வகையைச் சேர்ந்த இன்னொரு கோளாறு. அடிக்கடி கையைக் கழுவுவதும், கதவுப்பிடியை எப்போதும் பிடித்துக் கொண்டிருப்பதும் இவ்வகையைச் சேர்ந்தவை. குற்றவுணர்வு இதற்குப் பெரும்பாலும் காரணம். சேக்ஸ்பியரின் 'மாக்பெத்' நாடகத்தில் அரசனைக் கொன்ற கணவனுக்கு உடந்தையாக இருந்த மாக்பெத் சீமாட்டி தன் கையில் இரத்தக் கறை படிந்திருப்பதாக எண்ணி அடிக்கடி கைகழுவும் மனநோய்க்கு ஆளாவதாகச் சித்திரிக்கப்பட்டிருக்கிறது.

obstetrician : தாய்மை மருத்துவர்; மகப்பேறு மருத்துவர்; பேற்றியல் வல்லுநர் : மகப்பேற்று மருத்துவ வல்லுநர்.

obstetrics : தாய்மை மருத்துவம்; பேற்று மருத்துவம் : மகப்பேறு தொடர்பான மருத்துவ இயல்.

obturator : எலும்புப் புழையடைப்பு; அடைப்புத் தட்டு; மூடி : ஓர் இடை வெளியை மூடிக்கொள்ளும் அடைப்பு வயது வந்தவரிடையே மூன்று எலும்புகளின் இணைலாக உருவான இடுப்பு எலும்பின் இரு திறப்புகளும் தசைகளினாலும் தசை நார்களினாலும் மூடப்பட்டுவிடுதல்.

occipital பின்மண்டைஎலும்புசார்ந்த பின் உச்சிய : தலையோட்டின் பின் புறமுள்ள எலும்பு. இதிலுள்ள பெரிய துவாரத்தின வழியாக முதுகந்தண்டு செல்கிறது.

occiput : பின்தலை; பிடரி : மண்டையின் பின் பகுதி.

occlusion : உள்துளை நிரப்பு; குழல் அடைப்பு மூடல் : நாளங்களின் அல்லது இரத்த நாளங்களின் உள்துளையை அடைத்தல் பல் மருத்துவத்தில் கடைவாய்ப்பிற்களின் புழையைய அடைத்தல்.

occupational therapy : தொழில் முறைபணிவழி மருத்துவம்; தொழிலிய நோய் : அன்றாட வாழ்க்கையின் அனைத்துத் துறைகளிலும் உச்ச அளவு செயல் திறனையும், சுதந்திரத்தையும் எட்டும் வகையில், குறிப்பிட்ட நடவடிக்கைகள் மூலம் உடலியல் மற்றும் உடலியல் சிகிச்சையளித்தல்.

Octapressin : ஆக்டாபிரசின் : பிரிலோக்கெய்ன், ஃபெலிப்பிரசின் இரண்டும் கலந்த கலவை மருந்தின வாணிகப் பெயர்.

ocular : கண்ணுக்குரிய; விழியின்; கண்சார்ந்த : பார்வை சார்ந்த,

கருவியில் பொருத்தப்படும் விழிக் கண்ணாடிச் சில்லு.

oculentum : கண் களிம்பு; அஞ்சனம்; கண் மை : கண்ணோய்க்குப் பயன்படும் களிம்பு மருந்து.

ocronasal : கண்மூக்கு சார்ந்த.

ocularist : செயற்கை விழியாக்குநர்.

oculist : கண் மருத்துவர் : கண் மருத்துவ வல்லுநர்

oculomotor : கண்ணியக்க நரம்பு; கண்ணியக்க : மூன்றாவது மண்டையோட்டு நரம்பு. இது கண்களை அசைத்து, மேல் இமையை அளிக்கிறது.

odontalgia பல்வலி. பல் உளைச்சல்.

odontic : பல் சார்ந்த.

odontoid : பல் போன்ற; பல்லுரு; பல்லையை,

odontology : பல் மருத்துவவியல்; பல்லியல்.

odontoma : பல்கட்டி; பல்புத்து : பற்களின் கட்டமைவுகளில் உண்டாகும் கட்டி.

odontotherapy : பல்நோய் மருத்துவம்; பல் மருத்துவம்

oedema : இழைம அழற்சி; நீர்க்கோவை; வீக்கம் : இழைமங்களில் உண்டாகும் நீர்க்கோவை. இது பல காரணங்களால் உண்டாகும். இது இரத்தத்தில் ஏறப்படலாம். இதய நுரையீரல் மண்டலங்களிலும். சிறுநீரக மண்டலத்திலும் ஈரலிலும் உண்டாகலாம்.

oedipus complex : ஈடிப்பஸ் உணர்வு; தந்தையை வெறுத்த தாய்ப்பாச மிகைப்பு : உள்ளியலின்படி எதிர்பாலராகிய பெற்றோரிடமிள்ளைகளுக்கு உள்ளார்ந்து இருப்பதாகக் கருதப்படும் அடங்கிய உள்ளுணர்ச்சி. தாயிடம் மகனுக்குள்ள இந்த உட்செறிவானபற்

றுணர்வு, தந்தைமீது அவனுக்குப் பொறாமையைத் தோற்றுவிக்கிறது. இதனால் அவன் உணர்ச்சிப் போராட்டத்திற்கு ஆளாகிறான். இதனைத் தனது குழந்தைப்பருவப் பாலுணர்வு என்ற கோட்பாட்டில் உளவியலறிஞர் ஸ்பிராய்டு விளக்கியுள்ளார். ஆண் குழந்தைகளிடம் இந்த உணர்வு இருப்பது இயல்பு என்று அவர் கூறியுள்ளார்.

oesophageal : உணவுக் குழாய் சார்ந்த; இரைக் குழல் சார்ந்த.

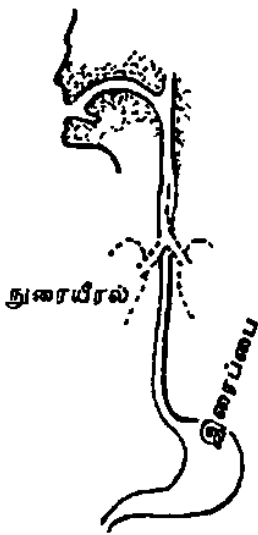
oesophageal Artesia உணவுக் குழாய் வளர்ச்சி.

oesophagectasis: உணவுக் குழாய் அழற்சி; உணகுழல் ஊதல்.

oesophagectomy : உணவுக் குழாய் அறுவை மருத்துவம்; உணகுழல் எடுப்பு. உணவுக் குழாயின் ஒரு பகுதியை அல்லது அதனையும் முழுவதுமாகத் துண்டித்து எடுத்தல்.

oesophagitis : உணவுக் குழாய் அழற்சி; உணவுக் குழாய் வீக்கம்.

oesophagus : உணவுக் குழாய்;



உணவுக் குழாய்

உணகுழல் : தொண்டையை கடந்து இரைப்பைக்குள் செல்லும் குழாய் இது 23 செ மீ நீளமுடையது.

oesophagos - cope : உணவுக் குழாய் கருவி, உணவுக் குழாய் நோக்கி; உணகுழல் காட்டி : உணவுக் குழாயினுள் செலுத்தி உள்ளூறுப்புகளைப் பார்க்கக் கூடிய கருவி.

oesophagotomy; உணவுக் குழாய்

அறுவை; உணகுழல் அறுவைத்திறப்பு

oestrogen : கருப்பை இயக்குநீர் : கரு அண்டத்திலிருக்கும் இயக்குநீர்கள் பேற்றுமைக் காலம் முழுவதிலும் இவை சிறுநீரிலும் வெளியேறும்.

ointment : களிம்பு; மருந்து நெய்.

oleum ricini : விளக்கெண்ணெய் : ஆமணக்கு விதையிலிருந்து எடுத்த எண்ணெய்.

olfaction: நுகர்வுணர்வு/மோப்பம்/மணம் உணர்வு : வாசனை அறியும் உணர்வு.

olfactories : நுகர்வுறுப்புகள் முகர்வுணர்வுக்குரிய உறுப்புகள்.

olfactory : நுகர்வுணர்வு சார்ந்த; நுகர்ச்சி; மோப்பம்; நாசி சார்ந்த

oligaemia : குருதிக் குறைபாடு; குறை குருதி : இரத்தத்தின் மொத்த அளவு குறைவாக இருத்தல்.

oligohydramnios ; கருந்திரவக் குறைபாடு; குறைநீர்ப் பனிக்குடம்.

oligomenorrhoea : சீரற்ற மாதவிடாய்; மாதவிடாய் குறை ஒழுக்கம் : மாதவிடாய் உரிய காலத்தில் நிகழாதிருத்தல். மாதவிடாய் இயல்பான காலச் சுழற்சிக்கு மேற்பட்டு 35 நாட்களுக்கு மேலும் நீடித்தல்

oligophrenia : மன வளர்ச்சிக் குறைபாடு; உள வளர்ச்சிக் குறை : மன வளர்ச்சி இயல்புக்குக் குறைவாக இருத்தல்.

oligospermia : விந்தணுக் குறைபாடு; விந்தணுக் குறை; விந்துக் குறைவு : ஆணின் விந்திலுள்ள விந்தணுக்களின் எண்ணிக்கை குறைவாக இருத்தல்.

oliguria . சிறுநீர்ச் சுரப்புக் குறைவு; குறைச் சிறுநீர்; நீர்ச் சுண்டி; நீர்க் குறை.

omentum : வபை மடிப்பு : குடல் போன்ற மற்ற வயிறறு உறுப்பு களுடன் இரைப்பையை அணைக்கும் வபை மடிப்பு.

Omnopon: ஒம்னோப்போன் : பாப் பாவெரேட்டம் என்ற மருந்தின் வாணிகப் பெயர். இதில் 50% மாஃபின் அடங்கியுள்ளது.

omoplate : தோள் பட்டை எனும்பு.

omphalitis : தொப்புள அழற்சி; உந்தி அழற்சி; தொப்புளில் ஏற்படும் வீக்கம்.

omphalotomy: கொப்பூழ்க் கொடியைப் பிரித்தல்

onchocerca: யானைக்கால் நோய்ப்புழு : யானைக்கால் நோய் உண்டாக்கும் புழுக்களில் ஒருவகை

onchocerciasis: யானைக்கால் புழு பீடிப்பு : யானைக்கால் நோய்ப்புழு மனிதரைப் பீடித்தல். தோலுக்கடியிலுள்ள இணைப்புத் திசுக்களில் இதன முதிர்ந்த புழுக்கள் அடர்ந்திருக்கும். கூட்டுப்புழுக்கள் கண்ணில் நுழையுமானால் ஆற்றுக் குருடு நோய் உண்டாகும்.

oncogenes : புற்று மரபணுக்கள் : கூட்டுப்படுத்த முடியாத புற்று நோய் வளர்ச்சியைத் தூண்டும் வகையில் ஒரு உந்து பொருளினால் தூண்டப்படுவதாகக் கருதப்படும் மரபணுக்கள்.

oncogenic : கழலை உண்டாக்குகிற.

oncology : உயிர்ப் பொருளியல்; புத்தாக்கவியல் : உயிர்ப் பொருளினை அறிவியல் மருத்துவ முறையில் ஆராய்தல்.

oncolysis : உயிர்ப் பொருள் அழிவு; புத்தாக்க முறிவு. உயிர்ப் பொருள்களை அழித்தல்; சிலசமயம் கட்டியின் வடிவளவைக்குறைக்கப் பயன்படுகிறது.

Oncovin : ஆன்கோவின் : வின்

கிரிஸ்டின் என்ற மருந்தின் வாணிகப் பெயர்.

onychchia (whitlow) : நகச்சுற்று; நக அகற்சி; நகப்படுவன் : நகத்தைச் சுற்றி ஏற்படும் கடுமையான வீக்கம் சிலசமயம் இந்த வீக்கம் நகத்திற்கு அடியிலுமபரவி. சீழ்வைதது நகம் விழுந்து விடும்படி செய்யும்.

onychocryptosis : உள் நக வளர்ச்சி; திருகு நகம்; மறை நகம் : நகம் தசைகளுள் உள்நோக்கி வளருதல்.

onycholysis : நகத் தளர்ச்சி; நக நெகிழ்ச்சி; கால் நகம் அலலது விரல் நகம், நகப் படுகையிலிருந்து நீங்கி விடுதல்.

onychomycosis: பூசணநகச்சுற்று; நகப்பூசணம் : நகங்களில் ஏற்படும் பூஞ்சண நோய்

onyongnyong fever : மூட்டு வலிக் காய்ச்சல் : சிழக்கு ஆஃபரிக் காவில்கொசுவர்ப்பரவும் ஒருவகை நோய் கிருமியினால் உண்டாகும் ஒருவகைக் காய்ச்சல். இது முதன் முதலில் 1959இல் வ. மேற்கு உகாண்டாவில் கண்டறியப் பட்டது.

ocyte . முதிராச்சினை: முதிராத குல் முட்டை.

ogenesis : கருவயிர்த் தோற்றம் : பெண் அண்டத்தில் பெண்கரு உயிரணுககள் தோன்றி உருவாதல்.

oophorectomy : பெண் அண்டச் சுரப்பி (ovary) அறுவை; அகற்றல். அண்டப்பை வெட்டு : பெண் அண்டச் சுரப்பி அகற்றல்.

oophoritis: அண்டப்பை அழற்சி: பெண் அண்டச் சுரப்பியில் ஏற்படும் வீக்கம்.

oophoron : கருமுட்டைப் பை.

oophorosalingectomy: கருப்பை குழாய், கருவண்ட அறுவைகருப்பைக்

குழல்எடுப்புகருவண்டப்பெயையும் அதனுடன் இணைந்த கரு வெளி யேறும் குழாயையும் வெட்டி யெடுத்தல்.

oosperm : முதிர்வுச்சினை : முதிர் வுற்ற குல முட்டை.

opacity : மழுங்கல்; ஒளிபுகாமை; ஒளி புகாத தன்மை : ஒளி ஊடுரு விச் செல்லவிடாத தன்மை.

operating microscope : அறுவை நுண்ணோக்காடி : நுண்ணிய திசுக்களிலும், குருதி நாளங்களி லும் அறுவைச் மருத்துவம் செய் யும் போது அவற்றை உருப் பெருக்கிக்காட்டும பூதக் கண்ணாடி.

operation : அறுவை மருத்துவம். உடலின் ஓர் உறுப்பில் அறுவை மருத்துவம் செய்யும் நடவடிக்கை.

Operidine : ஆப்பெரிடின் : ஃபெ னோப்பெரிடின என்ற மருந்தின வாணிகப் பெயர்.

ophthalmia (ophthalmitis) : கண் நோய் : கண்ணழற்சி : கண்ணில் ஏற்படும் வீக்கம். கண்ணுளைச்சல்.

ophthalmic : கண்ணோய் மருந்து; கண்சார்ந்த : கண்ணோய் போக் கக் கூடிய மருந்து. கண்ணழற்சி கண்டுள்ளது. கண்ணில் வீக்கம் ஏற்பட்டுள்ளது.

ophthalmologist : கண் மருத்துவர்; கண் இயல் வல்லுநர் : கண்ணோய் மருத்துவ வல்லுநர்.

ophthalmology : கண் மருத்துவம்; கண்ணோய்களைக் கண்டறிதல், அவற்றைக் குணப்படுத்துதல் பற்றிய ஆய்வியல். கண்ணோயியல்.

ophthalmoplegia : கண் தசை வாதம் : கண்ணை இயக்கும் ஒன்று அல்லது அதற்கு மேற்பட்ட தசைகளில் ஏற்படும் வாதநோய்.

ophthalmoscope : கண் உள விழி உளநோக்கி, கண்சோதனைக் கருவி;

விழி உளநோக்கி; கண்ணுள் காணல்: கண்ணின் உட்புறத்தைப் பரி சோதிப்பதற்காக ஓர் ஆடியும், ஒளிவிளக்கும் அமைந்துள்ள ஒரு கருவி.

ophthalmotonometer : கருவிழி அழுத்தமானி; கண்ணழுத்த அளவைமானி: கருவிழிக்குள் நீரழுத் தத்தை அளவிடுவதற்கான ஒரு கருவி.

opiate : அபின் தூக்க மருந்து : அபின் போன்ற தூக்க மருந்து; அபின் கலந்த நோவகற்றும் மருந்து; அபின் கலந்து மயக்க முட்டும் மருந்து.

opisthotonos : உடல் நீட்சி : நரம்பிசிவு நோயாளிகளுக்கு உடல் அளவுக்குமீறி நீட்சி; விரைத் தல். அப்போது அவரது பாதங் களும், தலையும் மட்டுமே ஆதார மாக இருக்கும்.

opisthotonus : உள்வளைந்த முதுகு.

opium : அபினி; கஞ்சா; கம்புகம் : கஞ்சாச்செடி விதையிலிருந்து எடுக்கப்படும் உலர்ந்த சாறு. இதில் மார்பினை, கோடைன வெடியக் கலப்புப் பொருள்கள் அடங்கியுள்ளன. நோவகற்றும் மருந்தாகப் பயன்படுகிறது. மார்பினைவிட இது அதிக மலச் சிக்கலை உண்டாக்கும். அபினிச சாரமாகவும் பயன்படுகிறது.

Opoidine : ஒப்பாய்டின் : பாப்பா வெர்ட்டம் என்ற மருந்தின வாணிகப் பெயர்.

opsonin : நோய்நுணமஎதிர்ப்புவிளை பொருள் : நோயாளியின் உடம் பினுள் அழிந்த நோய்க் கிருமி களைச் செலுத்துவதால் உண்டா கும் பொருள்.

opsonic index : நினைநீர்த்திறன் குறியீட்டெண் : நோயணுக்களை ஈததுக்கொண்டு உடலை நோய் களிலிருந்து தடுக்கும் ஆற்ற

லுள்ள நிணநீரணுக்கள், பாக்கிரியா போன்ற அயற்பொருள்களை உள்ளே கொண்டு செல்வதற்கு எவ்வளவு திறன் வாய்ந்தனவாக இருக்கின்றன என்பதைக் குறித்துக் காட்டும் பரிசோதனை மூலமகிடைக்கும் குறியீட்டெண்.

optic: கண்சார்ந்த.பார்வை சார்ந்த: கண்பார்வைக்குரிய.

optic atrophy : பார்வை நரம்பு சூழ்புதல்.

optic chiasma : பார்வைச் சந்தி: பார்வைச் சிலுவை.

optic disc : பார்வை வட்டு.

optic nerve : பார்வை நரம்பு.

optic neuritis : பார்வை நரம்பு அழற்சி.

optical. கண்ணுக்குரிய/பார்வைக்குரிய . கண்பார்வைக்கும் ஒளிக்க்கும் இடையிலான தொடர்பு சார்ந்த; ஒளியியல் சார்ந்த; பார்வைக்கு உதவி புரியும் வகையில் அமைந்த.

optical aberration : ஒளிக்கோட்டம்; பார்வைத் திரிபு; ஒர் ஆடியிலிருந்துவரும் ஒளிக்கதிர்கள் தவறாகக் குவிதல்.

optical illusion : விழிக்காட்சி மயக்கம் : பொய்த் தோற்றம்.

optician . மூக்குக் கண்ணாடி வல்லுநர்; பார்வை வல்லுநர் : பார்வையில் ஒளிக்கோட்டத் தவறுகளைச் சரிசெய்யும் மூக்குக் கண்ணாடிகளைப் பரிந்துரைக்கும் வல்லுநர். மூக்குக் கண்ணாடி செய்பவரையும், மூக்குக் கண்ணாடி விற்பவரையும் இது குறிக்கும்.

optics : ஒளியியல்; கண்ணொளியியல் : ஒளிக்கதிர்கள் பற்றியும் கண்பார்வையுடன் அவற்றின் தொடர்பு குறித்தும் ஆராயும் அறிவியல்.

optimax : ஆப்டிமாக்ஸ் , அமி

னோ அமிலமும், டிரிப்டோஃபான் பிரிடாக்கின் அஸ்கார்பிக் அமிலம் அடங்கிய வைட்டமினும் கலந்த ஒரு கலவை மருந்தின் வாணிகப் பெயர்

optimism: எழுச்சி மனப்பான்மை. இனிமை நம்பிக்கை; ஒங்கு நம்பிக்கை எதிலும் நன்மையே எதிர்பார்க்கும் மனப்போக்கு.

optimum: உகந்த சூழல்; சரியான; உயிர் வாழ்வதற்கு பெரிதும் சாதகமான சூழ்நிலை.

optometer : விழிக்காட்சித் திறன் மாணி : விழிக்காட்சித் திறன் எல்லையளவை அளவிடும் கருவி.

optometry : விழிக்காட்சித் திறன் அளவிடும்; பார்வை அளவையியல் : விழிக்காட்சித் திறனை அளவிடும் தல்.

orabase : ஓராபேஸ்: சிலேட்டுமப் படலத்திலுள்ள நைவுகளைப் பாதுகாக்கும் கூழ்ப் பொருளின் வாணிகப் பெயர்.

Oradexon : ஓராடெக்ஸோன் : டெக்சாமெததாசோன் என்ற மருந்தின் வாணிகப் பெயர்.

oral : வாய்சார்ந்த; வாய் வழி : வாய்வழியான.

Orap : ஓராப்: பிமோசைட் என்ற மருந்தின் வாணிகப் பெயர்.

oraserrata : கண்வாயில் ரம்ப விளிம்பு; வாளமுள் வாயில்

Oratrol : ஓராட்ரோல் : டைக்லோரஃபினாமைட் என்ற மருந்தின் வாணிகப் பெயர்.

Orbenin . ஆர்பெனின் : குளோக்சாசிலின என்ற மருந்தின் வாணிகப் பெயர்

orbicular . கோள வடிவுடைய; வளைய உருண்டையான அல்லது வட்ட வடிவுடைய.

orbicular muscle : துளை கருக்குத் தசை

orbit : கன்குழி; கன்விழியையும் அதன் இணைப்புகளையும் உள்ளடக்கிய எலும்புக் குழி

orbital cellulitis ; கன்குழி திக அழற்சி.

orchidectomy : விரை அறுவை; விரை நீக்கம்; விரை எடுப்பு; விரை யகற்றல் : விரையினை வெட்டி எடுத்தல்.

orchis : விரை ; ஆணின் விரைக் கொட்டை.

orchitis : விரையழற்சி : விரைக் கொட்டை வீக்கம்.

organic : உறுப்பு சார்ந்த; உறுப்பியல் : உடல உறுப்புக்குரிய; உயிர்ப் பொருள் சார்ந்த; கரிமப் பொருள்களாலான.

organism : உயிரி; உயிரணுத் தொகுதி; உயிரினம்; உயிர்ப்பொருள், உயிர் உரு; உறுப்பி : ஒரு வாமும் உயிரணு அல்லது உயிரணுக்களின் தொகுதி. ஒருயிர்போல் இயங்கும் உறுப்பமைதியுடைய உயிர்.

orgasm : புணர்ச்சிப் பரவசநிலை; பாலுணர்வுப் பொங்கல் புணர்ச்சியின் உச்சகட்ட உணர்ச்சிப் பரவச நிலை; உணர்ச்சித் துடி துடிப்பு; புணர்ச்சியிடைத்துடிப்பு நிலை.

oriental sore , கீழ்த் திசைப் புண்; வெப்பக் கொப்புளம் : வெப்ப மண்டலங்களிலும், வெப்ப மண்டலம சார்ந்த பகுதிகளிலும் தோலில் உண்டாகும் வெப்புணர்.

orientation : சூழ்நிலை அறிவு; இட-திசையுணர்வு : மனக் கோளாறிய்போது நோயாளி தான் இருக்கும் இடத்தையும், காலத்தையும் தெளிவாக அறியுந்திறனுடனிருத்தல். எடுத்துக்காட்டாக, அவர் சரியான தேதியைக் கூறுவார்.

orifice : துளை; ஓட்டை; நுழை வழி; திறப்பு; புழைவாய்; துவாரம்; வாயில்; திறப்பு வழி.

origin: தோற்றுவாய்; தொடக்கம்; எடுப்பு : ஒன்றன் பிறப்பிடம்; தொடக்கம்; மூலாதாரம்.

ornithine : ஆர்னித்தின் : அமினோ அமிலங்களில் ஒன்று. யூரியாவைப் பகுத்துக் கிடைக்கும் ஆர்ஜினினிலிருந்து பெறப்படுகிறது.

ornithosis : பறவை நோய் : பறவைகள் நோய் மூலம் மனிதருக்குப் பரவும் நோய்.

orogenital : வாய் பிறப்புறுப்பு சார்ந்த : வாய்; புறப்பிறப்புறுப்புப் பகுதி தொடர்பான.

orphenadrine: ஆர்.பெனாட்ரின்: பார்க்கின்சன் நோயில் பயன்படுத்தப்படும் பித்தநீருக்கு எதிரான மருந்து. தூக்க மருந்துகளினால் ஏற்படும் பார்க்கினான நோயை இது குறைக்கிறது.

ORS : வாய்வழி நீர்மக் கரைசல் : வாய்வழி கொடுக்கப்படும் நீர் கலந்த கரைசல்.

ORT : வாய்வழி நீர்ம மருத்துவம்.

orthodontics (orthodontia) : பல்சீரமைப்பியல் : பற்கள் தாறு மாறாக அமைவதைத் தடுத்துச் சீர்படுத்தும் பல் மருத்துவத்தின் ஒரு பிரிவு.

orthodox sleep : ஏற்புடை உறக்கம் : ஒவ்வொரு உறக்கச் சுழற்சியின் போதும் ஏறத்தாழ ஒரு மணி நேரம் நீடிக்கும் தூக்கம். இதில் வளர்சிதை மாற்றவீதமும், அந்நால் ஆக்சிஜன நுகர்வளவும் குறைவாக இருக்கும்.

orthopaedics : முடநீக்கியல்; எலும்பியல் : உடல் இயக்கத்தைப் பாதிக்கும் அனைத்து நிலைகளையும் சீர்படுத்துவதற்கான அறுவை மருத்துவப் பிரிவு.

orthopaedy ; அங்கக் கோணல் அறுவை மருத்துவம் : உடல் உறுப்புக் கோணல்களைச் சீர்படுத்துவதற்கான அறுவை மருத்துவம்.

orthopaedist : முட நீக்கியல் வல்லுநர்.

orthopnoea: கிடக்கை மூச்சுத்திணறல்; குந்துமூச்சு: நிமிர்ந்து உட்கார்ந்தால் குணமாகக்கூடிய மூச்சுத் திணறல் நிலை. படுத்தால் மிகைப்படும மூச்சுத் திணறல்.

orthoptic: கண்ணோயியல் சார்ந்த :

orthoptics : கண்ணோயியல்; மாறுகண்; வாணக்கண் மருத்துவம்; மாறுகண் நோயில் தசைச் சமநிலையின்மையை ஆராய்ந்து குணப்படுத்தும் ஆய்வியல்

orthosis : உடல் ஊன நீக்கி; உடலில் ஊனமாகவுள்ள பகுதியில் பொருத்தப்படும் ஒரு சாதனம் ஊனத்தை நேர் செய்தல்.

orthostatic : நிமிர் விறைப்பு; நிமிர்ந்து நிற்பதால் உண்டாகும் உடல் விறைப்பு நிலை.

orthotics: முடநீக்கக் கருவியியல்; உடலில் ஊனமாகவுள்ள பகுதியில் பொருத்தப்படும் சாதனங்கள் பற்றி ஆராய்ந்து, அவற்றைத் தயாரிப்பது பற்றிய அறிவியல் ஆய்வு.

orthotist : முடநீக்கக் கருவியல் வல்லுநர்,

Orthoxine: ஆர்த்தோக்சின்: மெத்தோக்சைஃபென்ராமின் என்ற மருந்தின் வாணிகப் பெயர்.

Ortolani's sign : இடுப்பு இடப் பெயர்வுச் சோதனை: மகப்பேற்றுக்குப் பிறகு, இடுப்பு இடம் பெயர்ந்திருக்கிறதா என்பதைக் கண்டறிவதற்கான சோதனை.

Orudis : ஆருடிஸ்: கெட்டோப்ரோஃபென் என்ற மருந்தின் வாணிகப் பெயர்.

os: கருப்பை வாய்; குழிவான பைபோன்ற ஒரு உறுப்புமுழைபோன்ற

மற்றொரு உறுப்புக்குள் நுழைவாயில் வாய்; திறவு பாதை. பெண்ணின் கருப்பை வாய்க் குழாய்.

oscillation : ஊசலாட்டம்; அலைவு; சீரலைவு: இருமுனைகளுக்குமிடையே இங்குமங்கும் அசைதல் அல்லது ஊசலாடுதல்.

oscillometry : ஊசல் அளவை: ஒரு தனிவகை ஊசல மானியைப் பயன்படுத்தி ஊசலாட்டத்தை அளவிடுதல்.

os calcis: குதிகால் எலும்பு

Oster's nodes : ஆஸ்லர் கரணைகள்; ஆஸ்லர் கணுக்கள்: விரல்கள், கால் விரல்கள், உள்ளங்கை, உள்ளங்கால் ஆகியவற்றின் தசைகளில் ஏற்படும் சிறிய வேதனை தரும் பகுதிகள். பாக்டீரியாவினால் உண்டாகும் குலையணைச் சவ்வு வீக்கத்தினபோது குருதிக் காற்றுக் குமிழ்களினால் ஏற்படும் கரணைகள்.

osmolarity : ஊடுகலப்புத் திறன்: ஒரு கிலோகிராம் கரைசலில் உள்ள ஊடுகலப்புப் பொருள்களின் (ஆஸ்மால்) எண்ணிக்கை.

osmole : ஊடு கலப்பு அலகு: சவ்வூடு (ஊடுகலப்பு) அழுகத்தின் திட்ட அளவு அலகு. இது ஒரு கரைவத்தின கிராம் மூலக்கூற்று எடையை அது கரைசலில் சிதைவுறுகிற துகள்களின் அல்லது அயனிகளின் எண்ணிக்கையினால் வகுத்துக் கிடைக்கும் ஈவுக்குச் சமம்.

osmosis : ஊடுகலப்பு; சவ்வூடு பரவல், ஊடு கசிவு; ஊடு பரவல்: துளைகள் உள்ள இடைத தடுப்புகள் வழியாகத் திரவங்கள் பரவித்தம்முள் கலக்கும் தன்மை.

Ospolot : ஆஸ்போலட்: சல்தியாம என்ற மருந்தின் வாணிகப் பெயர்.

osseous : எலும்பான; எலும்புப் பண்பு; எலும்பு சார் : எலும்பினாலான; எலும்பு போன்ற; எலும்பு உட்கொண்ட; எலும்பாகிவிட்ட; எலும்புக் கூடுள்ள.

ossicles: சிறு எலும்பு; சிற்றெலும்பு; நுண் எலும்பு : உடம்பிலுள்ள சிறு எலும்பு குறிப்பாக நடுக்காதில் உள்ள சிற்றெலும்புகள்.

ossification : எலும்பாகுதல்; எலும்பு இணைப்பு; எலும்பாக்கம் : குருத்தெலும்பு முதலிய சிறிய எலும்புகளை கடினமான எலும்புகளாக மாற்றுதல்; எலும்புகளைக் கெட்டிப்படுத்துதல்.

osteitis : எலும்பழற்சி; எலும்பு வீக்கம்.

osteoarthritis : எலும்பு மூட்டு வீக்கம்; கீல்வாதம் : உயவு நீாம முள்ள மூட்டுகளின் மேற்பரப்பு களில் ஏற்படும் காயம் அல்லது நோய் காரணமாக உண்டாகும் சீர்குலைவு மூட்டு வீக்கம்.

osteoblast : எலும்பு உயிரணு; எலும்பாக்கத் திசு, எலும்பை உருவாக்கும் உயிரணு.

osteocondritis: எலும்பு அழற்சி; மெல்லெலும்பு அழற்சி, குருத்தெலும்பழற்சி : குருத்தெலும்பு போன்ற மெல்லெலும்புகளில் ஏற்படும் வீக்கம். பொதுவாக நச்சுத் தன்மையில்லா நிலைமையைக் குறிக்கும்.

osteochondroma: எலும்புக் கட்டி; குருத்தெலும்பு மிகைக் கட்டி : எலும்பு போன்ற உக்கிரமில்லாத கட்டி.

osteoclastis : எலும்புத் திசுச் சிதைவு : குணப்படுத்தக்கூடிய எலும்பு முறிவு.

osteoclast : எலும்பு அழிப்பு உயிரணு : தேவையிலாத எலும்பை கரைத்து விடுகிற அல்லது அகற்றி விடுகிற எலும்பு உயிரணு.

osteoclastoma : எலும்பு அழிப்பு உயிரணுக்கட்டி; எலும்பழிப்புற்று : எலும்பு அழிப்பு உயிரணுக்களில் ஏற்படும் கட்டி. இது பெரும்பாலான ஒரு நீண்ட எலும்பின் முனையில் உண்டாகும். இது உக்கிரமானதாகவோ உக்கிர மற்றதாகவோ இருக்கலாம்.

osteocyte : எலும்பு உயிரணு; எலும்புத் திசுவணு.

osteodystrophy : எலும்பு பிறழ்வளர்ச்சி; எலும்பு இயல்பு திரிந்து வளர்தல்.

osteogenesis: எலும்பு உருவாதல் எலும்பாக்கம்; எலும்பு வளர்ச்சி.

osteography : எலும்பு வரைவு நூல். எலும்பு விளக்கம் : எலும்புகளைப் பற்றி விளக்கும் வரைவுகள்.

osteology : எலும்பியல் : எலும்புகளைப் பற்றி ஆராயும் இயல்.

osteolytic அழிவுறுத்தும் எலும்பு; எலும்பு நசிவு : எலும்புகளில் படியும் அழிவுறுத்தும் படிவுப் பொருள்.

osteoma : எலும்புத் திசுத் திரள்கட்டி; எலும்புக் கட்டி : நெருக்கமான திசுக்களில் உண்டாகும் உக்கிரமல்லாத கட்டி.

osteomalacia : எலும்பு நலிவு நோய்; எலும்பு மென்மை நோய் : வயதுவந்தவர்களுக்கு தாவர உப்பு நீக்கத்தினால் எலும்பு மென்மையடைதல். பொதுவாக வைட்டமின்-D பற்றாக்குறை, போதிய அளவு சூரிய ஒளிபடாதிருத்தல் காரணமாக இது உண்டாகிறது.

osteomyelitis: நினைவெலும்பு வீக்கம்; எலும்பு மச்சை அழற்சி; எலும்பு மச்சையில் ஏற்படும் வீக்கம்.

osteopath. வர்ம மருத்துவர்; எலும்பு நோயியலார்: தசை மற்றும் மூட்டுகளைப் பிடித்து விடுவதால் நோய் நீக்கும வர்மப் பிடி மருத்துவர்.

osteopathy: எலும்பு நோயியல்; வர்ம மருத்துவம்; எலும்பு மருத்துவம்: தசையைப் பிடித்துவிட்டு நோயைக் குணப்படுத்தும் வர்மப்பிடி மருத்துவ முறை.

osteopetrosis: எலும்புமுறிவுநோய்; தடியெலும்பு மெலிவுநோய்: இதனை ஆல்பெர்ஸ் ஷோன்பெர்க் நோய் என்றும் கூறுவர். எலும்பு பதங்கெடும் நோய். இதனால் எலும்பு மிகவும் அடர்த்தியாகி, எளிதில் முறிந்துவிடும். இது ஒரு பிறவி நோய்.

osteophony: எலும்புவழி ஒலி பரவல்; எலும்புவழி ஒலிகடத்தல்: காது எலும்பின் வழியாக உட்காதினுள் ஒலி அலைகள் செல்லுதல்.

osteophyte: மூட்டுக் குதிமுள்: மூட்டு மேறபரப்புகளின் விளிம்புகளில், எடுத்துக்காட்டாக எலும்பு மூட்டு வீக்கத்தின்போது ஏற்படும் குதிமுள் அல்லது புறவளர்ச்சி.

osteoplasty: எலும்பு மறு உருவாக்க அறுவை: எலும்பை மறு உருவாக்கம் செய்வதற்கான அறுவை மருத்துவம்.

osteoporosis: எலும்புப் நலிவு நோய்; எலும்பு மெலிவுறல்; எலும்புப் புரை. கால்சியம் படிவுகளை ஏற்று கொள்ளும் எலும்புப் புரதப் பொருள் கொஞ்சம் கொஞ்சமாக இழக்கப்படுவதால், எலும்பிலிருந்து கால்சியமும், பாஸ்பரமும் அளவுக்குமீறி ஈர்த்துக் கொள்ளப்படுவதன் காரணமாக எலும்பு அடர்த்தி குறைதல். இதனால் முதுகு வளையும், எலும்பு நலியும்; சிறிதளவு அழுத்தம் ஏற்பட்டாலும் எலும்பு முறிவு ஏற்படும். இது, பெண்களுக்கு மாதவிடாய் நினைவுடனேயும், 75 வயதுக்கு மேற்பட்ட பெண்களுக்கும் ஏற்படும். கால்சியம், வைட்டமின்-D குறைபாடு காரணமாக இது உண்டாகிறது.

osteosarcoma: எலும்புத் தசைக கட்டி. எலும்பிலிருந்து வளரும் ஒரு தசைக்கட்டி.

osteosclerosis எலும்பு அடர்த்தி; எலும்பு கடினமாதல்: எலும்பின் அடர்த்தி அல்லது கெட்டித்தன்மை அதிகமாதல்.

osteotome: எலும்பு உளி; எலும்பு வெட்டி: எலும்பினை வெட்டுவதற்குப் பயன்படும் ஒரு கருவி. இது உளி போன்றது ஆனால் இதன் இரு வெட்டு முனைகளும் சாய்வாக இருக்கும்.

osteotomy: எலும்பு வெட்டு; எலும்புப் பகுப்பு: எலும்பினைப் பகுத்து, இரு முனைகளும் பொருந்துமாறு மறுபடியும் இணைத்தல்.

ostium: குழாய் வாயில்; குழல் ஓட்டை; துளை; துவாரம். குழாய் வழியின திறப்பு வாயில்.

otalgia: காதுவலி; காது எலும்பு வலி; செவிக்குத்து.

otitis: செவி அழற்சி: காதில் ஏற்படும் வீக்கம். வெளிச் செவி அழற்சி எனப்பது புறச் செவிக்குழாயின் தோலில் உண்டாகும் வீக்கம்.

otolaryngology: காது-தொண்டையியல்; செவியிடற்றியல்: காது தொண்டை அமைப்பு, செயற்பணி, நோய்கள் பற்றி ஆராயும் அறிவியல் காது, தொண்டை தனித்தனி இயல்களாகவும் உள்ளன.

otoliths: காதுச் சுண்ணகப் படிவு; செவிககல்: உள்காதின திருக்கு மறுக்கான துளைச் சவ்வில் நுண்ணிய சுண்ணக நீற்றுப் பொருள் படிதல்.

otologist: காது மருத்துவர்; செவியியலாளர்: காது மருத்துவ இயல் வல்லுநர்.

otology: செவிநோயியல்; செவியியல்: காதின அமைப்பு, அதன்

பணிகள், அதில் ஏற்படும் நோய்கள் பற்றி ஆராயும் அறிவியல்.

otomycosis : புறச்செவி பூஞ்சண நோய்; செவிப் பூசண நோய். புறச் செவி இடுக்கில் உண்டாகும் பூஞ்சண நோய்.

otorhinolaryngology : காது-மூக்கு-தொண்டையியல்; செவி நாசியிடற்றியல் : காது, மூக்கு, தொண்டை ஆகியவற்றின் அமைப்பு, அவற்றின் பணிகள் அவற்றில் உண்டாகும் நோய் பற்றி ஆராயும் அறிவியல் இவை ஒவ்வொன்றும் தனி தனி இயலாகவும் இயங்குகிறது

otorrhoea : காதுச் சீழ்; செவி ஒழுக்கு ; புறச் செவி இடுக்கிலிருந்து வெளியாகும் சீழ்.

otosclerosis : காது எலும்புத் திண்மை; செவிக்கடினம் காது எலும்பு திடமாதல்; புது எலும்பு உருவாகி படிப்படியாகச் செலிட்டுத்தன்மை உண்டாதல்.

otoscope: செவி ஆய்வுக் கருவி; செவி காட்டி. உள காதுனைப் பரிசோதனை செய்வதற்குரிய சாதனம்; செவிப்புலன் வாயிலாக உடல் பரிசோதனை செய்வதற்கான கருவி; நாடியறி கருவி.

ototoxic: காதுக்கு நச்சு; செவிக்கு நச்சு: காதுில் நச்சுவினை நிகழ்தல்.

ouabaine : உவாபின, நெஞ்சுப்பை கிளைக்கோசைட், டி ஜாக் சினைப்போல், இதயத்தை உறுதிப்படுத்தும் விளைவுடையது.

out-patient . புறநோயாளி . மருத்துவமனைக்கு வந்து சென்று மருத்துவம் பெறும் நோயாளி.

ova : சூல் முட்டைகள், கரு உயிரணுக்கள்; சினை முட்டை : புது உயிராக உருவாகும் பெண் கரு உயிரணுக்கள்.

ovariotomy : கருவக அறுவை :

பெண் கருப்பையை அகற்றுவதற்கான அறுவை மருத்துவம்.

ovaritis : அண்டகோச அழற்சி.

ovary : கரு அண்டம், சூல் சுரப்பி; முட்டைப்பை : கருப்பையின் பிற்பகுதியில் இருபுறமும் அமைந்துள்ள இரு சிறிய முட்டை வடிவச் சுரப்பிகள்.

overcompensation: முரட்டு நடத்தை: ஒருவர் தன்னிடமுள்ள குறைபாட்டினை மூடி மறைப்பதற்காக கையாளும் ஒருவகை நடத்தை முறை. எடுத்துக்காட்டாக, அச்சமடைந்த ஒருவன், திமிராக அல்லது தற்புகழ்ச்சியுடன் அல்லது சண்டைக்கு வருவது போன்று முரட்டுத்தனமாக நடந்து கொள்வான்.

ovulation : சூல முட்டை வெளியேற்றம்; சினை முட்டை விடுப்பு; சூல் வெளிப்பாடு : கரு அண்டத்தில் கருச்சதது முதிர்ச்சியடைந்து வெடித்து சூல முட்டையாக வெளிவருதல்.

ovum : சினை முட்டை

oxalic acid : ஆக்சாலிக் அமிலம் (வெல்லகக் காடி): நச்சுத் தன்மை வாய்ந்த புளிங்காடி (அமில)வகை.

oxaluria : வெல்லைப் படிகச் சிறுநீர் ; கால்சியம் ஆக்சாலேட் என்ற வெல்லப் படிகங்கள் அடங்கிய சிறுநீர் வெளியேறுதல். இது வயிற்று மந்தத்துடன் (உணவு செரியாமை) தொடர்புடையது.

oxazepam : ஆக்சாஸபாம் : பென்சோடியாஸ்பாம் என்ற மெனமையான உறக்க மருந்து

oxethazine . ஆக்சித்தாசைன் : வயிற்றுப் புளிப்புகற்றும மருந்தில் அடங்கியுள்ள உறுப்பெல்லை உணர்வு நீக்கி. உணவுக் குழாய் அழற்சி; நெஞ்செரிச்சல், பிளவுக்குடலிறக்கம் ஆகியவற்றின் மருத்துவத்தில் பயன்படுகிறது.

ox-eye : பெருங்கண்; அகல்விழி : கண்விழி விறைப்பு நோய்.

oxidase : ஆக்சிடேஸ் : ஆக்சிஜன (உயிர் வாயு) உற்பத்தியை அதிக மாக்கும் ஒரு செரிமானப் பொருள் (என்சைம்) ஆக்சிஜன் ஏற்றும் நொதி

oxidation : ஆக்சிகரணம்/உயிரக இணைவு; உயிாவளியேற்றம்: ஆக்சி ஜனோடு இணையும் அல்லது ஆக்சிஜனேற்றம் நடைபெறும் நிலை. ஓர் அணுவில் நேர்மின னேற்றங்கள் அதிகரிப்பதை அல்லது இரு ஹைட்ரஜன் அணுக்கள் குறைவதை அல்லது ஆக்சிஜன இணைவதை இது குறிக்கும் ஆக்சி கரணம் ஏற்படும்போது, ஓர் ஏற்பு மூலககூறு குறையும். இது வளர்சிதை மாற்றத்தின் ஒரு பகுதி இதனால், எரியாற்றல் வெளிப்படுகிறது.

oximeter : ஆக்சிஜன் மாணி : இதயத்திலிருந்து குருதி கொண்டு செல்லும் நாளமாகிய தமனியி லுள்ள இரத்தத்தில் ஆக்சிஜன பூரிதமடைந்திருக்கிறதா என்பதை அறிய காதுடன் இணைக்கப்படும் ஒரு கருவி.

oxprenolol hydrochloride : ஆகஸ்பிரனோலால் ஹைட்ரோ குளோரைடு : மட்டுமீறிய இரத்த க கொதிப்பின்போது (மிகை இரத்த அழுத்தம்) பயன்படுத்தப் படும் மருந்து.

oxycel : ஆக்சிசெல் : ஆக்சி ஜனேற்றிய உயிரணுப் பொருளின் வாணிகப் பெயர். குருதியணுப் பறறாகுறையின்போது பயன படுத்தப்படுகிறது. இதனைத் திகக் கள் ஈாத்துக்கொள்கின்றன

oxygen : ஆக்சிஜன்; உயிரகம்; பிராணவாயு; உயிர்வளி : நிறமற்ற மணமற்ற வாயுத் தனிமம் உயிர் களுக்கு இன்றியமையாத சுவாச வாயு. இது வாயுமண்டலத்தில் 20% உள்ளது. மருத்துவத்தில் நீள கொள் உருளைகளில் மிகுந்த

அழுத்தத்துடன் வாயுவாகப் பயன் படுத்தப்படுகிறது.

oxygenation : ஆக்சிஜனேற்றுதல்; உயிரக மூட்டுதல்; பிராணவாயு ஊட்டுதல்; உயிாவளியேற்றுதல் : உயிர்வாயு மூலம் இரத்தம் முதலிய வற்றுக்கு ஆக்சிஜன் செறிவூட்டு தல்.

oxygenator : செயற்கை நுரை வீரல ; இதய அறுவை மருத்துவத் தின்போது பயன்படும் செயற்கை ஆக்சிஜனூட்டக் கருவி.

oxyhaemoglobin : ஆக்சிஜனேற் றிய குருதிப் புரதம் : ஆக்சிஜனேற் றிய குருதி உருண்டைப் புரதம் (ஹேமோகுளோபின்).

oxymel : தேம்புளிக்காடி : புளிக் காடியுடன் தேன கலந்த பானம்.

oxymetazoline : ஆக்சிமெட்டா சோலின். மூக்குக்குருதிநாள சுறுக்க மருந்து. மூக்கடைப்பின்போது இத னால் உடனடியாகக் குணம்தெரியும் ஆனால், இந்தக்குணம்குறுகியகால மே நீடிக்கும். இதனை அடிக்கடிப் பயன்படுத்தினால் எதிர்க் குருதித் திரட்சி ஏற்படும் அபாயம் உண்டு.

oxymetholone : உயிர்ப் பொருள் ஊக்கி : உயிர்ப் பொருளாக்குதற் குரிய ஒரு கூட்டுப் பொருள்.

oxymon-2000 : நாடி அளவு கருவி : உடலின் நாடித் துடிப்பை யும் ஆக்சிஜன் பற்றியும் அறிய உதவும் கருவி அறுவை மருத்துவம் மூலம், அவசர மருத்துவப் பிரிவி லும் இது பயன்படுகிறது. மின் தடை ஏற்பட்டாலும் 2 மணி நேரம் வரை இதுலுள்ள மின்கலம் இயங்கும் நேரம், நாடித்துடிப்பு விகிதம் ஆகியவை அச்சாகி வெளி வரும. இதில ஆட்காட்டி விரலை நுழைத்ததுமே அவரது நாடித் துடிப்பு அளவு படத்தில தெரிந்து விடும்.

oxypertine : ஆக்சிபெர்ட்டைன் : நரம்புக் கோளாறு, முரண் மூளை

நோய் ஆகியவற்றில் பயன்படும் உறக்க மருந்து.

oxyphenbutazone : ஆக்சி:பென் புட்டாசோன் : லீக்கத்தைத் தணித்து நோவகற்றக்கூடிய அல்லது மூட்டு லீக்கத்தைப் போக்கக் கூடிய ஒரு மருந்து. இது நச்சுத் தன்மையுடையதாகையால், ஒரு களிம்பாகப் பயன்படுத்தப்படுவது நீங்கலாக, வேறெதற்கும் இப்போது பயன்படுத்தப்படுவதில்லை.

oxytetracycline : ஆக்சிடெட்ராசைக்ளின் : வாய்வழிக கொடுக்கப்படும் ஓர் ஆற்றல் வாய்ந்த உயிர் எதிர்ப்பொருள். கடுமையான நோய்களின்போது நரம்புவழி ஊசி மூலம் செலுத்தப்படுகிறது. இதை நீண்டகாலம் பயன்படுத்தினால் பல பின்விளைவுகள் உண்டாகக்கூடும்.

oxytocic : துரித மகப்பேற்று மருந்து; பேறு விரைவு மருந்து; கருப்பை ஊக்கி : கருப்பையைச் சுருங்கச் செய்து பிள்ளைப் பேற்றை விரைவுபடுத்தக்கூடிய மருந்து.

oxytocin : ஆக்சிடோசின் :

பின்புறக் கபச் சுரப்பு இயக்கு நீர்களில் (ஹார்மோன்) ஒன்று. பால் சுரப்பு நாளங்களில் தசையைச் சுருங்கச் செய்து, பால் சுரக்கும் படி செய்கிறது. சிண்டோசினான் என்ற கபச்சுரப்பு நீர்த்தயாரிப்பு, கருப்பையைச் சுருங்கச்செய்கிறது. எனவே, இது மகப்பேற்றுக்குப் பின்னர் ஏற்படும் குருதிக் கசிவை நிறுத்தப் பயன்படுத்தப்படுகிறது.

oxyuria : நூல்பூச்சி; நூல்புழு; கீரிப்பூச்சி : நீருருளைப்புழு வகையில் ஒன்று. இது பொதுவாக 'நூல்புழு' எனப்படும்

ozone : ஒசோன்; கமழி; செறி உயிரக ஒதை (O_3): ஆக்சி ஜனின் (பிராண வாயு) அணுத்திரிபுவடிவங்களில் ஒன்று. ஆற்றல் வாய்ந்த ஆக்சிகரணப் பண்புகளைக் கொண்டது. இதனால், நோய்க்கிருமி தடை மருந்தாகவும், தொற்றுத்தடை மருந்தாகவும் பயன்படுகிறது. இது நுரையீரல் மண்டலத்தில் எரிச்சலையும், நச்சுத்தன்மையையும் உண்டாக்கக் கூடியது.

pacemaker : இதயத் துடிப்புச் சீரமைவுக் கருவி, இதய முடுகி; வேகமுட்டி : உடலில் ஓடும் இரத்தத்தைக் சுத்தப்படுத்தி, இரத்த ஓட்டத்தைச் சீர்படுத்துவது இதயம். இதயத்தில் மேலறைகள் இரண்டும், கீழறைகள் இரண்டும் உள்ளன. அசுத்த இரத்தம் முதலில் இடது மேலறைக்கு வந்து, அங்கிருந்து இடது கீழறைக்குச் சென்று, அங்கு அழுத்தப்பட்டு நுரையீரலுக்குச் சென்று, அங்கு ஆக்சிஜன பெற்றுக் சுத்தமடைகிறது. சுத்தமடைந்த இரத்தம் வலது மேலறைக்கு வந்து, அங்கிருந்து வலது கீழறைக்குச் சென்று அங்கு அழுத்தப்பட்டு மகாதமனி வழியாக உடலின் மற்றப் பகுதிகளுக்குச் செல்கிறது. மேலறைகளும், கீழறைகளும் சீரான ஒரே வேகத்தில் இயங்கும்போது இரத்த ஓட்டம் சீராக இருக்கும் மேலறைகள், கீழறைகள் இரண்டும் இயங்கும் வேகமே இதயத் துடிப்பு இந்த வேகத்தைச் சீர்படுத்த இதயத்தில் இயற்கையாகவே 'சினேரட்டரியல் நோட்' (Sino-atrial node) என்ற அமைப்பு உள்ளது; நரம்பு உயிரணுக்களாலான இந்தச் சிறிய திசுப் பகுதி இதய இடது மேலறைச் சுவரில் இருக்கிறது. இது லிருந்து எழும் துடிப்பு மேலறைகளும், கீழறைகளும் ஒரே சீராக இயங்க உதவுகிறது இது சரியாக வேலை செய்யாதபோது, இதய இரத்த ஓட்டம் பாதித்து இதயக் கோளாறு ஏற்படுகிறது. இந்தக்

கோளாறைச் சரிசெய்து இதயத் துடிப்பைச் சீராக்குவதற்கு இந்தச் செயற்கைக் கருவி பொருத்தப்படுகிறது. இதில், விதியம் அயோடினாலான மின்கலம் உள்ளது. இதன் எடை 40 கிராம் இருக்கும், மார்பில் இதயம் இருக்கும் பகுதியின்மீது சிறிய அறுவைச் சிகிச்சை செய்து, இக்கருவி தசைப்பகுதிக்குள் வைக்கப்படுகிறது. இதிலுள்ள மிக நுண்ணிய கம்பி (வயர்) இதயத் தசைப் பகுதியுடன் இணைக்கப்படுகிறது. இதிலுள்ள மின்கலம் மூலம் கம்பி தூண்டுதல் பெற்று இதயத் துடிப்பைச் சீராக்குகிறது. இக்கருவி பொருத்தப்பட்ட சில நாட்களில் நோயாளியின் இதயம் மீண்டும் சீராக இயங்கத் தொடங்கும். அவ்வாறு சீராகச் செயற்படத் தொடங்கியதும், இக்கருவி தன் பணியைத் தானே நிறுத்திக் கொள்ளும். மறுபடியும் இக்கோளாறு ஏற்பட்டால், இக்கருவி மீண்டும் தானாகவே தன் பணியைத் தொடங்கிவிடும். இக்கருவி 10 ஆண்டுகள் வரை வேலை செய்யும்.

pachyblepharon : தின் கண்ணிமை; தடி இமை : கண்ணிமைகள் திண்மையாக இருத்தல்.

pachycephalia : தின் மண்டை; தடி மண்டை : திண்மையான மண்டையோடு.

pachychia : தின் உதடு; தடி உதடு : உதடுகள் திண்மையாக இருத்தல்.

pachydermia : தின் தோல்; தடித் தோல்; சொரணையின்மை; ஊறு ணர்ச்சியின்மை : தோல் தின்மை பெற்றிருத்தல்; ஊறுணர்ச்சி இல் லாதிருத்தல்.

pachymeningitis : மூளைச் சவ் வழற்சி : மூளையையும் முதுகுத் தண்டையும் சூழ்ந்து கொண்டிருக் கும் உறுதியான மேல் சவ்வில் ஏற் படும் வீக்கம்

packed cell volume : அடர்ந்த சிவப்பணுப் பருமானம்

paediatrician (paediatrist) : குழந்தை மருத்துவர்; குழந்தை மருத் துவ வல்லுநர் : குழந்தைகளின் நோய்களைக் குணப்படுத்துவதில் வல்லுநர்.

paediatrics : குழந்தை மருத்துவம் : குழந்தைகளின் நோய்களைக் குணப்படுத்தும் மருத்துவமுறை

pagetSchroetter syndrome : கழுத்துப் பட்டை நரம்புக் குருதி யுறை நோய் : கழுத்துப்படடை எலும்புக்குக் கீழுள்ள நரம்பில் ஏற் படும் குருதியுறைவு (குருதிக்கட்டு) நோய். இளைஞர்களுக்கு வலிப் பின்போது ஏற்படுகிறது.

paget's disease : எலும்பு நலிவு நோய் (பேஜட் நோய்) : காரத் தன மையுடைய ஃபாஸ்ட்-பேட்டுகள் செரிமானப் பொருள் அதிகமாவ தால், எலும்பு மிக விரைவாக உரு வாகும். இதனால், எலும்பு மெலிந்து விடுகிறது. இதனால், உடல் உயரம் குறுகிவிடும், உறுப்பு கள் திரிபடையும்; தலை பருத்து விடும்; முள்ளெலும்பு (தண்டெலும்பு) நலிந்துவிடும். நரம்புக் கோளாறுகள் உண்டாகும். இந் நோயாளிகள் முக்கியமாக எலும் புக் கழலைக்கு ஆளாகிறார்கள். செவி நரம்பு பாதிக்கப்படுமா னால் கேட்கும் ஆற்றல் குறை கிறது. 'கால்சிட்-டோனின்' என்ற மருந்து இதற்குப் பயன்படுகிறது.

2. மார்பகத்தில் புற்றுப் படலம் ஏற்படுவதால் முளைக் காம்பில் அரிமானம் உண்டாதல்

palate : அண்ணம் : மேல்வாய்ப் பகுதி.

palatine : அண்ணம் சார்ந்த; அண்ண : மேல்வாய் சார்ந்த.

palatine bones : அண்ண எலும்பு கள் : பல்லண்ணத்தை உருவாக்கும் இரண்டு எலும்புகள்.

palfium : பால்-பியம் : டெக்ஸ்டி ரோமோராமைட் என்ற மருந்தின் வாணிகப் பெயர்.

palingenesis : மரபுப் பண்புரு வாக்கம்; மூதாதையர் பண்புகள் மாற்றமடையாமல் அப்படியே உருவாதல்.

palliation : கடுமைத் தணிப்பு : நோயின் கடுமையை மட்டுப் படுத்துதல்.

palliative : நோய்த் தணிப்பு மருந்து; வலி நீக்கி; நோய்க் குறி நீக் கல் : நோயை மட்டுப்படுத்த உத வும் மருந்து. இது நோயைத் தணிக்குமேயன்றிக் குணப்படுத் தாது.

pallidotomy : மூளை இணைப்பு இழை அறுவை : மூளைத் தண்டு வடப் புறணிக்கும் தனி வரிப் பள்ளத்திற்கு மிடையிலான இணைப்பு இழைகளை அறுவை மருத்துவம்மூலம் துண்டித்தல். இது, பார்க்கின்சன் நோயில் நடுக் கத்தைக் குறைக்கச் செய்யப்படு கிறது.

palm : உள்ளங்கை; அங்கை : அங் கை வரை மூடும் கையுறை; அங்கை அகலம் ஏறத்தாழ 10 செ.மீ. உள்ளங்கை நீளம் ஏறத்தாழ 20 செ.மீ.

palmar : உள்ளங்கை சார்ந்த; அங் கைய : உள்ளங்கையிலுள்ள.

palmate (palmated): உள்ளங்கை வடிவான : உள்ளங்கை வடிவிலுள்ள.

palpable: தொட்டுணரக் கூடிய; தொட்டறியும்; தொட்டுணர்: புலன்களால் எளிதில் உணரத்தக்க; உள்ளத்தால் அறியக்கூடிய.

palpation: கைச் சோதனை; தொட்டறிதல்; தொட்டுணர்தல்; தொட்டாய்தல்: மருத்துவத்தில்கையால் தொட்டுப் பரிசோதனை செய்தல்.

palpebra: கண்ணிமை; இமைகள்.
palpebral: கண்ணிமை சார்ந்த, இமைக்கண சவ்வு: கண்ணிமைக்குரிய

palpitation: நெஞ்சத் துடிப்பு; படபடப்பு: கடும் உழைப்பு, நோய்கவலை காரணமாக ஏற்படும் அளவுக்குமீறிய நெஞ்சத்துடிப்பு.

palsy: முடக்குவாதம்; வாதம்: உடல் உறுப்புகள் முழுதும் செயலற்றுப்போதல்; மரததுப்போதல்; உணர்வு கெடுதல்.

paludrine: பாலுட்ரின்: புரோகுவானில் என்ற மருந்தின் வாணிகப் பெயர்.

pamaquin: பாமாக்குவின்: பூறைக்காய்ச்சல் (மலேரியா) நோய்க்கு எதிராகப் பயன்படுத்தப்படும் ஒரு செயற்கை மருந்து. இது கொயனாவுடன் அல்லது குளோக்குவினுடன் சேர்த்துக் கொடுக்கப்படுகிறது.

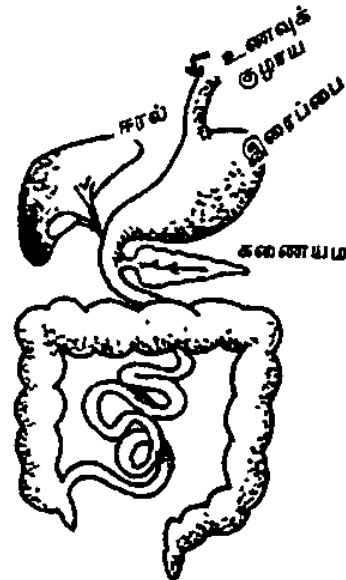
pamergan. பாமர்கன்: பெத்திடின் புரோமெத்தாசின் இரண்டும் கலந்த ஒரு கலவையின் வாணிகப் பெயர். இது மருத்துவச் சிகிச்சைக்கு முன்பு கொடுக்கப்படுகிறது.

panadol: பனாடால்: பாராசிட்டாமோல் என்ற மருந்தின் வாணிகப் பெயர்.

panarthrits: மூட்டு அழற்சி; முழு மூட்டழற்சி: ஒரு மூட்டின் அனைத்துக் கட்டமைப்புகளிலும் ஏற்படும் வீக்கம்.

pancarditis: இதய அழற்சி; முழு இதய அழற்சி: இதயத்தின் எல்லாக் கட்டமைப்புகளிலும் உண்டாகும் வீக்கம்.

pancreas: கணையம்; இரைப்பையின் அருகிலுள்ள, செரிமானத்திற்குரிய நீர் சுரக்கும் ஒரு சுரப்பி. இது நாக்கு போன்ற வடிவுடையது. இதன் தலைப்பகுதியை முன்



கணையம்

சிறுகுடல் குழந்திருக்கும்; இதன் வால்பகுதி மணநீர்லைத்தொட்டுக்கொண்டிருக்கும். இது சுமார் 18 செ.மீ. நீளமும், சுமார் 100கிராம் எடையும் உடையது. இதில் இன்சுலின்

என்ற இயக்குநீரும் (ஹார்மோன்) சிறுகுடலில் கொழுப்புகளையும் புரதங்களையும் சீரணிக்கக்கூடிய செரிமானப் பொருள்கள் அடங்கிய கணைய நீரும் சுரக்கின்றன.

pancreatectomy: கணைய அறுவை; கணைய எடுப்பு; கணையத்துணிப்பி: கணையத்தை முழுவதுமாக அல்லது அதன் ஒரு பகுதியை அறுத்து எடுத்துவிடுதல்.

pancreatic extract: கணையச் சாரம்.

pancreatic function test: கணைய இயக்கச் சோதனை: இதில் லாவின குழாய்கள், இரைப்பைக்

குள்ளும். முன் சிறுகுடலின் இரண்டாம் பகுதிக்குள்ளும் செருகப்படுகிறது. முன் சிறுகுடலின் உயிர்ப் பொலியை பகுப்பாய்வு செய்து, கணையச் சுரப்பியின பல்வேறு இயக்கு நீர்த் தூண்டுதல்களின் விளைவுகள் அளவிடப்படுகின்றன.

pancreatic juice : கணைய நீர்.

pancreatin : கணைய நீர்மம் : கணையத்திலிருந்து எடுக்கப்படும் செரிமானப் பொருள்களின் (என்சைம்) ஒரு கலவை. கணைய நோய்களுக்குப் பயன்படுத்தப்படுகிறது.

pancreatitis : கணைய அழற்சி : கணையத்தில் உண்டாகும் வீக்கம். இந்நோயை அறிய இரத்தத்திலும் சிறுநீரிலும் உள்ள 'லிப்பேஸ்' அளவு பயன்படுகிறது.

pancreozymín : கணையச் சுரப்பு ஊக்கி : முன்சிறுகுடல் சவ்வுப் படலத்தில் சுரக்கும் ஓர் இயக்கு நீர் (ஹார்மோன்). இது, கணையச் செரிமானப் பொருள்கள், குறிப்பாக, அமிலேஸ், சுரப்பதைத் தூண்டுகிறது.

pancrex : பாங்கிரகல் : கணைய நீர்மத்தின் (பாங்கிரியாட்டின்) வாணிகப் பெயர்.

pancytopenia : குருதி அணுக் குறைவு; முழு உயிரணுக்குறைவு : இரத்தத்தில் சிவப்பணுக்கள், துகள் வெள்ளணுக்கள், தட்டணுக்கள் குறைவாக இருக்கும் நிலை. எலும்பு மச்சையின் செயற்பாடு மட்டுப்படுத்தப்படும்போது இது உண்டாகிறது.

pandemic : பெருங்கொள்ளை நோய்; பகுதி முழுவதும் பரவு நோய்; பாரிய நோய் : ஒரு நாடு முழுவதும் அல்லது உலகம் முழுவதும் பரவும் பெருங்கொள்ளை நோய்.

pannus : விழி வெண்படலச் சுருக்கம்; மரை படலம் : விழி வெண்படலம் குழாய்போல் சுருக்கமடை

தல். இது பெரும்பாலும் இமைப் படல எரிச்சலுடன் தொடர்புடையது.

panophthalmitis : விழித் திசு அழற்சி; முழுக்கண்ணாழற்சி : கண் விழியின் திசுக்கள் அனைத்திலும் ஏற்படும் வீக்கம்.

panosteitis : எலும்பு வீக்கம் : எலும்பு மச்சை, எலும்புத் திசு, எலும்புகளை மூடியுள்ள சவ்வு போன்ற எலும்பின் அமைப்பான்கள் அனைத்தும் வீக்கமடைதல்.

pantigirdle syndrome : கணுக்கால் வீக்கம் : இறுக்கமான குறுங்கால் சட்டை அணியும் பெண்கள் உட்கார்ந்தே ஒருநாள் வேலை செய்தபிறகு, அவர்களின் கணுக்கால்களில் ஏற்படும் வீக்கம்.

pantothenic acid : பேண்டோத் தெனிக் அமிலம் : வைட்டமின்-B தொகுதியின் ஒரு கூறு.

PAO : உச்ச அமில உற்பத்தி.

paO₂ : நுரையீரல் தமனி ஆக்சிஜன் பூரிதம் : நுரையீரல் தமனி ஆக்சிஜன் பூரிதம் மற்றும் அழுத்தம்

pap test : புற்றுநோய்ச் சோதனை : கழுத்துப் பகுதியிலுள்ள புறப்படல உயிரணுக்களின் ஒரு திரளை எடுத்துச் சாயமேற்றி, நுண்ணோக்காடியில்பரிசோதனை செய்து, தொடக்கநிலைப் புற்றுநோய் இருக்கிறதா என்பதைக் கண்டறிவதற்கான சோதனை.

papaveretum : அபினிக் கலவை : 50% மார்பின் அடங்கியுள்ள அபினி வெடியகக் கலப்புப் பொருள்களின் கலவை.

papaverine : பாப்பாவெரின் : அபினி வெடியகக் கலப்புப் பொருள்களில் சற்று முக்கியத்துவம் குறைந்த ஒரு பொருள்; இசிப்பு, ஈளை நோய், வெளிச் செல்குழாய்க் கோளாறுகள் ஆகிய

வற்றில் தளர்ச்சியூட்டும் மருந்தாகப் பயன்படுகிறது.

papilla : காம்புக் குமிழ் சதைக் காம்பு; நுண்காம்பு; சிம்பு; முளை : காம்பு போன்ற நுண்ணிய முகிழ் போன்ற உறுப்பு.

papillitis : சதைக் காம்பு வீக்கம்; நுண்காம்பு அழற்சி : ஃபினாசிடின் என்ற மருந்தை அளவுக்குமீறி உட்கொண்டால், சிறுநீரகத்தில் சதைக்காம்பு வீக்கம் ஏற்படலாம்.

papillary muscle: அடுக்குத்தசை: சிம்புத் தசைகள்.

papilloedema: கண்குமிழ் அழற்சி; வட்டு வீக்கம் : கண்குமிழில் ஏற்படும் இழைம அழற்சி. இது உள் மண்டையோட்டில் அழுத்தம் அதிகரித்திருப்பதைக் குறிக்கும்.

papilloma : கண்குமிழ்க் கட்டி; சிளைக்கும் கட்டி; நுண்காம்புக் கட்டி : சுரப்பியல்லாத கழுத்துப் புறப்படலப் பகுதியில் உண்டாகும் இலேசான கட்டி.

papillomatosis : தோல் கட்டி : தோலில் அல்லது சளிச்சவ்வில ஏற்படும் உக்கிரமற்ற வளர்ச்சி இதனை லேசர்மூலம் அகற்றலாம்

papule: கொப்புளம்; பரு: தோலில் ஏற்படும் சிறிய வட்டவடிவப் பரு

papulopustular : கொப்புளம் சார்ந்த; சீழ்க் கொப்புளம் : கொப்புளங்கள், சீழ்க் கொப்புளங்கள் சார்ந்த.

paraamino benzoic acid : பாராமினோ பென்சாயிக் அமிலம் : சூரிய ஒளியிலிருந்து புறலூகாக் கதிர்களை வடிகட்டும் அமிலம். இது களிம்பு அல்லது கழுவுநீர்ம வடிவிலும் கிடைக்கிறது, இது வெயிலிலிருந்து பாதுகாப்பளிக்கிறது.

paraamino salicylic acid(PAS). பாராமினோசாலிசிலிக் அமிலம் காசநோய்க்கு எதிராகப் பயன்படுத்தப்படும் மருந்து. ஐசோ

னியாசிட் அல்லது ஸ்டிரப்டோமைசின் மருந்துடன் சேர்த்துக் கொடுக்கப்படுகிறது.

paraaortic : பெருந்தமனி அருகிலுள்ள : இதயத்திற்கு இடது மேலறையிலிருந்து புறப்படும் பெருந்தமனி என்ற இரத்தக் குழாயின் அருகில் இருப்பது.

paracetamol : பாராசிட்டாமோல்: ஒரு மென்மையான நோவகற்றும் மருந்து. இது வீக்கத்தைக் குறைப்பதில்லை. முடக்கு வாதங்களுக்கு இது பயன்படாது. இதனை அதிக அளவில் உட்கொண்டால் நுரையீரலுக்குக் கடுஞ்சேதம் விளையும்.

paracodol : பாராகோடால் : கோடைக் கலந்த பாராசிட்டோமால் என்ற கரையக்கூடிய மாத்திரைகளின் வாணிகப் பெயர்.

paradoxical sleep : கனவு உறக்கம் : உறங்கு நேரத்தின்போது விரைவான கண்ணசைவுகள் ஏற்படும்; அப்போது கனவுகள் உண்டாகின்றன.

paraesthesia : மிகை ஊறுணர்வு : மட்டுமீறிய தொடு உணர்வு.

paraffin : நிலமெழுகு/கன்மெழுகு: களிமண்ணுடன் கலவெண்ணெயைக் கலந்து கிடைக்கும் மெழுகு. திரவ நிலமெழுகு பேதி மருந்தாகப் பயன்படுகிறது. வெண்ணிறமான மென் நிலமெழுகு களிம்பு மருந்தாகப் பயன்படுகிறது. திண்ணிய நிலமெழுகு வாதங்களுக்குப் பூச்சு மருந்தாகப் பயன்படுகிறது. நிலமெழுகு எண்ணெய் விளக்கு எரிக்கவும், மசகுப் பொருளாகவும் பயன்படுகிறது.

paraformaldehyde : பாராஃபார்மல்டிஹைட்: இறந்தவர் உடற்குழாய்களில் இருக்கும் சிறுகுழல் களில் நோய் நுணமம் நீக்கவும், அறைகளைத் தொற்றுத் தடைநீக்கம் செய்யவும் பயன்படும் திடப்பொருள்

paragesic : பாராஜெசிக் : நோவகற்றும் ஒரு கலவைப் பொருளின வாணிகப் பெயர். இது, வலியுண்டாக்கும் மேல் மூச்சடைப்புக்குப் பயன்படுகிறது.

parainfluenzavirus : ஊனீர் நோய்க் கிருமி : ஊனீர் நோய்க் கிருமிகளில் ஒன்று. இது மேல் மூச்சுக் கோளாறினை உண்டாக்குகிறதுவைரஸ் கிருமிகளில் ஒருவகை
paraldehyde : பாரால்டிஹைட் : தூக்கமுடடும் இயல்புள்ள ஒரு திரவம். குளோரால ஹைட்ரேட் போன்ற குணமுடையது. ஆலிவ் எண்ணெய்க் கரைசலாக வாய்வழியாகவும் நரம்பூசி வழியாகவும் கொடுக்கப்படுகிறதுஇப்போது இது அரிதாகவேபயன்படுத்தப்படுகிறது விலங்குகளுக்கு மயக்க மூட்டப் பயன்படுகிறது.

paralysis : முடக்குவாதம்; பக்கவாதம்; வாதம்; செயலிழப்பு; நரம்பு செயலிழப்பதன் காரணமாக உடலின் ஒரு பகுதி முழுமையாக அல்லது பகுதியாகச் செயலிழத்தல். இது உணர்வு நரம்பு சார்ந்ததாகவோ அல்லது இயக்கு நரம்பு சார்ந்ததாகவோ அல்லது இரண்டும் சார்ந்ததாகவோ இருக்கலாம்.

paralytic : வாதநோயாளி; வாத : முடக்குவாத நோய் உடையவர்; பக்கவாத நோயாளி; இயக்க ஆற்றல் இழந்தவர்.

paramedian : மையம் சார்ந்த; மையத்தருகில் ; மையப்பகுதி அருகிலுள்ள.

paramedical : மருத்துவஞ்சார் தொழில்; மருத்துவ உதவியாளர் : மருத்துவத் தொழிலுடன தொடர்புடைய தொழில் முறைப்பயிற்சி, உடற்பயிற்சி, பேச்சுப்பயிற்சி, மருத்துவச் சமூகத் தொண்டு ஆகியவை இவ்வகையின.

paramenstruum : மாதவிடாய்க் காலம் : மாதவிடாய் தொடங்கு

வதற்கு முந்திய நாங்கு நாட்களும் மாதவிடாயின் முதல நாங்கு நாட்களும் மாதவிடாய்காலம் எனப்படும்.

parametrium : கருப்பை இணைப்புத்திசு; கருப்பைப் பக்கம் : கருப்பையைச் சுற்றியுள்ள இணைப்புத்திசுக்கள்.

paramol : பாராமோல் : பாராசிட்டாமோல், டைஹைட்ரோக் கோடைன் இரண்டும் கலந்த கலவை மருந்தின் வாணிகப் பெயர் இலேசான வலியைக் கட்டுப்படுத்த வாய்வழி உட்கொள்ளப்படுகிறது.

paranasal : மூக்குக்குழி அருகில்; மூக்கருகில்; நாசிப்பக்கம்.

paranoia : திரிபுணர்வு; கருத்துத் திரிபுநோய்; துன்புறு மனநோய் : அறிவுப் பிறழ்ச்சியும், தருக்கியல் சித்தப்பிரமையும் ஏற்படும் ஒருவகை மனக்கோளாறு.

paranoid behaviour : ஐயுறவு நடத்தை : மற்றவர்கள் மீது ஐயுறவு கொள்ளும் செயல்கள்.

paranoidschizophrenia : ஐயுறவு முரண்முனை நோய் : மருட்சியும், மாயக்காட்சிகளும் அடிக்கடி ஏற்படும் ஒருவகை முரண்முனை நோய்

paraoesophageal : உணவுக்குழாய் அருகில் : உண்குழல் பக்கம்.

parapertussis : பரிவுக் கக்குவான்; கடுமையில்லாத கக்குவான் இருமல் நோய்

paraphrenia : மருட்சி நோய் : முதியவர்களுக்கு உண்டாகும் ஒருவகை உளவியல் நோய். இதனால் ஒருவித மாயத்தோற்றம் (மருட்சி) பொதுவாகத் தான் விடாது துன்புறுத்தப்படுவதாக ஒரு மருட்சி ஏற்படும்.

paraplegia : கீழ் உறுப்புப் பக்கவாதம்; உடல் கீழ்பாதிவாதம்; கீழங்க

வாதம் : உடலின் கீழ்ப்பகுதி உறுப்புகளில், குறிப்பாக மலக்குடல், சிறுநீர்ப்பை போன்றவற்றில் ஏற்படும் பக்கவாத நோய்.

parapsychology : புறவுணர்வியல் : புலனுணர்வு கடந்த நோக்கு, தொலைவிலுணர்தல் போன்ற உளவியல் நிகழ்வுகள் பற்றி ஆராய்தல். புற உளவியல் துறை.

paraquat : பராக்குவாட் : ஒரு வகைப் புழுக்கொல்லி மருந்து. இதனை உட்கொண்டால், காலதாமதாக நுரையீரல் ஈரற்குலை, சிறுநீரகம் ஆகியவற்றில் நச்சுத்தன்மை உண்டாகும். இதனால் படிப்படியாக நுரையீரல் காய்ச்சல் (நிமோனியா) ஏற்பட்டு மரணம் விளையலாம்.

pararectal : மலக்குடல் அருகில் :

parasitaemia : குருதி ஒட்டுண்ணி; ஒட்டுண்ணியம் : குருதியில் பரவி ஒட்டுண்ணிகள் நிறைந்திருத்தல்.

parasite : ஒட்டுண்ணி : மற்றொரு தாய உயிரியிடமிருந்து உணவை உறிஞ்சிவாழும் ஓர் ஒட்டுயிரி.

parasitic diseases : ஒட்டுண்ணி நோய்கள் : ஒட்டுண்ணி உயிரிகளினால் உண்டாகும் நோய்கள்.

parasiticide : ஒட்டுயிர்கொல்லி; ஒட்டுண்ணிக் கொல்லி; ஒட்டுமுறி : ஒட்டுண்ணி உயிர்களைக் கொல்லும் மருந்து.

parasuicide : போலித் தற்கொலை : தற்கொலை செய்து கொள்ளப் போவதுபோல் போலியாக நடித்தல். மனநோயாளிகளாக இல்லாத ஆனால் மன உளைச்சலுக்கு ஆட்பட்ட இளைஞர்கள் இவ்வாறு செய்கிறார்கள்.

parasympathetic nervous system இணைப்பரிவு நரம்பு மண்டலம். மைய நரம்பு மண்டலத்தைச் சேர்ந்த மண்டையோடு

மற்றும் இடுப்புக்குழி இணை எலும்பு சார்ந்த நரம்புகள் சிலவற்றிலிருந்து வரும் தானியங்கும் நரம்பு மண்டலத்தின் ஒரு பகுதி.

Parasympatholytic: துணைப்பரிவு நரம்புச் சமன மருந்து : துணைப்பரிவு நரம்பு மண்டலத் தூண்டுதலை சமனப்படுத்தும் மருந்து.

parathion : பாராத்தியான் : ஒரு கரிமப் பாஸ்பேட். வேளாண்மையில் ஒரு பூச்சிகொல்லி மருந்தாகப் பயன்படுகிறது. கோலினெஸ்டீராசுக்கு எதிராகத் தீவிரமாகச் செயற்படக்கூடியது. இதனால் வேயே மனிதருக்குக் கேடு விளைவிக்கக்கூடியது.

parathormone : பாராத்தோர்மோன் துணைக கேடயச் சுரப்பியில் சுரக்கும் ஓர் இயக்கு நீர் (ஹார்மோன்). இது, இரத்தத்தில் கால்சியத்தின் அளவைச் சமனப்படுத்துகிறது.

parathyroid glands : துணைக் கேடயச் சுரப்பிகள்; இணைத் தைராய்டுச் சுரப்பிகள் : கேடயச் சுரப்பியின் பின்புறப்பரப்பில் உள்ள நான்கு சிறியநாளமில்லாச் சுரப்பிகள். இது, பாராத்தோர்மோன் என்னும் இயக்கு நீரைச் (ஹார்மோன்) சுரக்கிறது.

parathyroidectomy : துணைக் கேடயச்சுரப்பி அறுவை : துணைக் கேடயச்சுரப்பிகளில் ஒன்றை அல்லது அதற்கு மேற்பட்டவற்றை அறுவை மருத்துவம் மூலம் வெட்டியெடுத்தல்.

paratracheal : மூச்சுக்குழாய் அருகில் : குரல்வளை அருகில்.

paratyphoid fever : இளைக்குடற்காய்ச்சல் : குடற்காய்ச்சல் (டைபாயடு) போன்ற ஒரு காய்ச்சல் நோய் இது குடற்காய்ச்சலை விடக் கடுமை குறைந்தது;

இதன் கால நீட்சியும் குறைவு. ஒரு வகை "சால்மோனெல்லா" என்ற நோடக கிருமியினால் உண்டாகிறது.

paraurethral சிறுநீர்ப்புறவழி அருகில் : மூத்திர ஒழுகுகுமுழாய் அருகில்.

paravaginal : யோனிக்குழாய் அருகில்; அல்ருல் அருகில் : பெண்ணின் கருப்பை வாய்க்குழாயின் அருகில்.

paravertebral : தண்டுவடம் அருகில்; முள்ளெலும்புகருகில். முதுகந்தண்டின அருகில்.

paragoric (paragoric elixir) : சூட ஆயினித் தைலம்: சூடன, சோம்பு, சாம்பிராணி மணங்கள் ஊட்டப்பட்டு அயினி கரைந்த சாராயத்தினாலான நோவகற்றும் மருந்து. பழைய காலத்தில் அதிகமாகப் பயன்படுத்தப்படுகிறது.

pareira: சிறுநீர் வேர் மருந்து : சிறுநீர்க்கோளாறுகளுக்குப் பயன்படுத்தப்படும் பிரேசில நாட்டு வேர்சரக்கு மருந்து.

parenchyma : சோற்றுத் திசு : சுரப்பிக் கருப்பொருள்; ஓர் உறுப்பின் கருப்பொருள் அணுக்கள்.

parenteral fluid therapy : சிரை வழித் திரவ மருத்துவம்; ஊசி மூலம் மருந்தேற்றல் : இரைப்பை-குடல் வழியாகப் போதிய ஊட்டச் சத்தினை அளிக்க இயலாதிருக்கும் போது, நெஞ்சுப்பைக்குள் குருதி கொண்டு செல்லும் குழாயாகிய சிரையின் வழியாக ஊட்டச்சத்தினைச் செலுத்தும் முறை. இதில், நோய் நுண்மம் நீக்கிய ஒரு கரைசல் இறக்கும் குழாயினை ஒரு பெரிய மையச் சிரையினுள் செருகி சொட்டுச சொட்டாகச் சத்துப் பொருள் உட்செலுத்தப்படுகிறது. வினாடிக்கு எத்தனை சொட்டு செல்கிறது என்பதை ஓர் இறைப்பான கட்டுப்படுத்துகிறது.

paralysis : அரைகுறை முடக்குவாதம்; தசைவாதம்; ஊனவாதம்; இயக்கக் குறைவு : தசை இயக்கத்தை மட்டும் தடைசெய்து, உணர்ச்சியைத் தடைசெய்யாத பக்கவாதம்.

parietal : உச்சி மண்டை எலும்பு : மண்டையோட்டின் உச்சிப்பக்கங்களுக்குரிய இணை எலும்புகளுள் ஒன்று.

parietal bone : மண்டையுச்சிப்பக்க எலும்பு : மண்டையோட்டின் பக்கங்களுக்குரிய இணை எலும்புகள்.

parity ; பேற்றுமை : ஒரு பெண் பெற்றுள்ள குழந்தைகளின் எண்ணிக்கையைப் பொறுத்து அவளது தகுநிலை.

parkinsonism: பார்க்கின்சன் நோய் அசையா நடுக்கம்: உருமாற்றம் போன்ற மெய்ப்பாட்டினை உண்டாக்கும் ஒரு நோய். இதனால், ஓயாத உறுப்புகள் நடுக்கம், விரல்கள் உருளவது போன்ற உணர்வு அறிகுறிகள் தோன்றும். போதைப் பொருளாலும் உண்டாகும். இது பெரும்பாலும் 40 வயதுக்கு மேற்பட்ட பிரிவினருக்கு ஏற்படுகிறது. காயம், நரம்பு நலிவு, நச்சுப் பொருள் தாக்கம் போன்றவற்றினாலும் இது உண்டாகலாம். மூளையின் ஒரு பகுதி பாதிக்கப்படுவதால் விளையும் நோய்.

parnate : பார்னாட் டிரானில் சைபரோன் என்ற மருந்தின் வாணிகப் பெயர்,

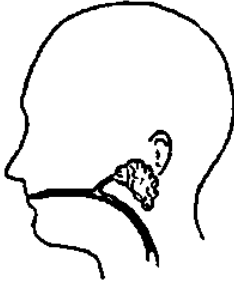
paronychia : நக அழற்சி (விரல் சுற்றி) நகச்சுற்று; நகத்தடி சீழ்க்கட்டி : விரல் நகத்தைச் சுற்றி ஏற்படும் வீக்கம். இது பாக்டீரியா வினால் அல்லது பூஞ்சணத்தினால் உண்டாகிறது.

parotidectomy : காதருகுச் சுரப்பி அறுவை : காதருகுச் சுரப்பியை

அறுவை மருத்துவம் மூலம் வெட்டியெடுத்தல்.

parosmia : நுகர்வுப் பிறழ்ச்சி; வேற்று முகர்வு; திரிபு நுகர்வு; முறை திறமையான நுகர்வு (மண) உணர்வு. பெரும்பாலும் மயங்கச் செய்யும் தன்மையுடையது.

parotid gland : காதருகுச் சுரப்பி/ எச்சில் சுரப்பி, கன்னச் சுரப்பி :



காதருகுச் சுரப்பி

காதின் இரு புறங்களிலும் காதுக்கு முன்புறத்தில் சீழே அமைந்துள்ள எச்சில் சுரப்பி.

parotitis : பொன்னுக்கு வீங்கி / புட்டாளம்மை. காதருகுச் சுரப்பியில் அல்லது எச்சில்

சுரப்பியில் ஏற்படும் அழற்சி.

paroven : பாரோவென் : டிராக் செருட்டின் என்ற மருந்தின் வாணிகப் பெயர்.

paroxysm : வலிப்பு இசிப்பு; திடீரென ஏற்படும் தற்காலிக வலிப்பு.

parot's nodes : நெற்றிப்புடைப்பு; பிறவிக்கிரந்தி நோயினபோது நெற்றி எலும்புகளில் ஏற்படும் கரணைகள் (புடைப்புகள்).

parstelin : பார்ஸ்டெலின் : டிரானில்சைப்ரோமின், டிரைல், டிராவோப்பாராசின் இரண்டும் கலந்த கலவையின் வாணிகப் பெயர்.

parthenogenesis : கன்னியினப் பெருக்கம் : பாலினக் கூட்டு இல்லாமல் நடைபெறும் இனப்பெருக்கம்.

partial pressure : ஓரளவு அழுத்தம் : வாயுக்களின் ஒரு கலவையில்

செறிவுக்கு வீத அளவில் கொடுக்கப்படும் அழுத்தம். பகுதி அழுத்தம்

parturient : மகப்பேறு சார்ந்த; பேற்று : பிள்ளைப்பேறு சார்ந்த; கருவுயிர்ப்பு சார்ந்த :

parturition : மகப்பேறு; பேறு; பிறப்பு : பிள்ளைப்பேறு; குழந்தைப் பிறப்பு.

passive movement : தானியக்கா இயக்கம் தன்வினைச் செயல்; (நம்காலைபிறர்நகாத்துவதுபோன்று)

pasteurism : ஊசி மருந்து மருத்துவம்: அடுத்தடுத்து ஊசிக்குத்தி மருந்தேற்று வதன் மூலம் நீர் வெறுப்பு நோய்கள் வராமல் தடுக்கும் அல்லது குணப்படுத்தும் முறை.

pasteurization : வெப்பத்தூய்மை; காய்ச்சித் தூய்மையாக்கல் : திரவப் பொருட்களை குறிப்பாகப் பால் போன்றவற்றைக் குடாக்குவதன் மூலம் அதிலுள்ள கிருமிகளைக் கொன்று தூய்மை செய்தல்.

patella : கால்மூட்டெலும்பு; சில்லெலும்பு; சில்லு; முழங்காற்சில் :



சில்லு

முழந்தாள் மூட்டுச் சில்லு. இது முக்கோணவடிவளவும் பினாலானது

patches : திட்டுகள்.

patch test: திட்டுச் சோதனை; பசைப் பட்டைச் சோதனை: தோலில் ஒட்டப்படும் பசைப் பட்டையினால் எதிர்வினை ஏதேனும்

ஏற்படுகிறதா என்பதைக் கண்டறிவதற்காக நடத்தப்படும் தோல் சோதனை. சிவப்பு நிறமும், வீக்கமும் ஏற்படுமானால் ஒவ்வாமை உள்ளது என அறியலாம்.

patellectomy : மூட்டுச்சில்லு அறுவை; சில்லெடுப்பு : மூட்டுச்

சில்லை அகற்று வதற்கான அறுவை மருத்துவம்.

patent : திறந்த : வெளிப்படையான; மேலீடாகத் தெரிகிற.

patent ductus arteriasis: திறந்த இதயத் துளை : குழந்தை பிறந்த பின்பு, இதயத்தின் இடது அறைகளுக்கும், வலது அறைகளுக்கு மிடையிலான தொடர்பு வழி மூடிக்கொள்ளத் தவறுவதால் இதயத் துளை ஏற்படுகிறது. இதனால் தூய இரத்தமும் கெட்ட இரத்தமும் ஒன்றாகக் கலந்து பல நோய்கள் உண்டாகின்றன. இதயத்தினுள் ஓர் இறங்கு குழாயைச் செலுத்தி, அதன் வழியே ஓர் "இரட்டைக் குடை சவ்வினைச் செருகி இத்துளையை அடைக்கலாம்.

paternal causes : தந்தை வழிக் காரணங்கள் : கருச்சிதைவுக்கான தந்தை வழிக் காரணங்கள்.

pathogen : பிணி யூக்கி; நோயுண்டாக்கும் நுண்ணுயிர்; நோயணு : நோய் தோற்றுவிக்கிற ஒரு பொருள். பொதுவாக, இது உயிருள்ள ஓர் உயிரியைக் குறிக்கும்.

pathogenesis (pathogeny) : நோய்த் தோற்ற முறை : நோய் தோன்றி, வளரும் முறை.

pathogenicity : நோயுண்டாக்கும் திறன் : நோயைத் தோற்றுவிக்கும் திறம்பாடு.

pathognomonic : நோய்ப் பண்பு; நோய் அறிவுறுத்து : நோய் இன்ன தென்று காட்டுகின்ற தனிப்பண்பு.

pathognomy : உணர்ச்சி ஆய்விவல்.

pathology : நோய்க் குறியியல், நோயியல்; நோய்க்கூறு இயல். நோய்க்கான காரணம், அதன் தன்மை பற்றி ஆராயும் அறிவியல்.

pathophobia : நோயச்சம்; நோய்

மருட்சி : நோய் பற்றி அச்சங்கொள்ளும் ஒரு மன நோய்.

pathophysiology: இயல்பிலா உடலியல் : மனிதரின் இயல்புமீறிய செயல்முறைகள் குறித்து ஆராயும் அறிவியல்.

patient compliance : நோயாளி இணக்கம்; ஒரு நோயாளி மருத்துவரின் ஆலோசனைக் கிணங்க, குறிப்பிட்ட மருந்தை குறிப்பிட்ட அளவில், குறிப்பிட்ட நேரத்தில், குறிப்பிட்ட வழியே உடலுக்குள் செலுத்ததல்.

patulous : திறந்த/விரிந்த.

Paul Mikulicz operation: பெருங் குடல் அறுவை: பெருங்குடலின் ஒரு பகுதியை இரு பகுதியாகக் கால இடைவெளியில் வெட்டி யெடுக்கும் முறை. நோயுற்ற குடற் பகுதியை தோலுக்குப் புறத்தே வைத்து குடலின் இருவளைவுகளையும் பொருத்தி வயிற்றுச் சுற்றுச் சுவரை அதற்குமேல் அதைச் சுற்றி வைத்து, ஒரு கால இடைவெளிக் குப் பிறகு நோயுற்ற பகுதியை மட்டும் வெட்டி அகற்றி விடுதல்.

pavulon : பாவுலோன் : பான் குரோனியம் புரோமைட் என்ற மருந்தின் வாணிகப் பெயர்.

PCM : புரதக் குறைபாடு : புரதக் கலோரி ஊட்டச் சததுக் குறைபாடு.

psak expiratory flow rate : சுவாசக் காற்று வீதம்: ஒரு வினாடி நேரத்தில் உட்சுவாசிக்கப்படும் காற்றின் அளவை அளவிடுதல்.

peaud'orange : மாம்பகத் தோல் : கடுமையான வீக்கம் அல்லது கடும்குமையான ஏற்படும்போது மாம்பகத்தின் மீது தோல் தோன்றுதல். நிண நீர் இழைம அழற்சியினால் முடியின புழைவாய்கள் குழிகளாகத் தோன்றும்.

pectoral : மார்பகம் சார்ந்த; மார்புடைய; நெஞ்சுசார் : நெஞ்சுக்குரிய; மார்பக நோய்க்குக் குணம அளிககிற.

pectus:மார்பறை:மார்பகமுன்சுவர்

pedal : பாதம் சார்ந்த; காலடி : காலடி உறுப்பு சார்ந்த.

pedicle : சிறுகாம்பு; மயிர்க்கால்; வேருரு : சுற்றுப்புறக் கட்டமைவுகளுடன் ஒரு கட்டியை இணைக்கும் குறுகிய உறுப்பு.

pediculosis : பேன் நோய் : பேன்கள் மலிந்து உண்டாகும் நோய்.

pediculus : ஒட்டுண்ணிப் பேன்; சீலைப் பேன் : நோய்களைப் பரப்பும் முக்கியமான ஒட்டுண்ணிப் பேன் இனம்.

peeling : தோலுரிதல்.

pelizaeus Merzbacher disease : மரபு நலிவு நோய் : உளவியல் கோளாறுடன் தொடர்புடைய ஒரு மரபு வழி நலிவு நோய்

pellagra : தோல் வெடிப்பு நோய்; தோல் வரட்சி; வரட்டுத்தோல் : வைட்டமின்-B தொகுதி, புரதம் போன்ற ஊட்டச்சத்துக் குறைவினால் உண்டாகி, இறுதியில் மூளைக் கோளாறில் கொண்டு விடக்கூடும் தோல் வெடிப்புநோய்.

pellet: குளிகை; வில்லை; கவளம்; கீளவில்லை : சிறிய மாத்திரை.

pelvic cavity : இடுப்புக்குழி

pelvic floor. இடுப்புக் குழித்தளம்: மேலேயுள்ள இடுப்புக் குழிக்கும், கீழேயுள்ள பெண் உறுப்புக்கும் இடைப்பட்ட பகுதிக்கு மிடையிலான ஒரு தசைப் பிரிவினை. இந்தத் தசை நலிவடையுமானால் சிறுநீர் அடக்க முடியாமை; கருப்பை நெகிழ்வு உண்டாகும் இழுப்பறை ஆதாரத்தசை.

pelvic girdle: இடுப்புக் குழி வளையம்; இடுப்பு வளையம்: இடுப்புக்

கூட்டு வளையம் : இடுப்புக்குழி இணைப்பெலும்பு(புனிதஎலும்பு), வால்பக்க முதுகெலும்பு என்ற இரு இடுப்பெலும்புகள் அடங்கிய இடுப்புக் குழி எலும்புக் கூடு.

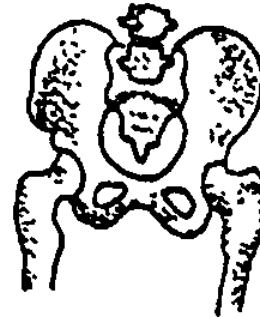pelvic pain syndrome (PPS) : இடுப்புக் குழி நோவு : பெண்களின் இடுப்புக் குழியில் ஏற்படும் வலி. இதற்கான நோயியல் காரணம் தெரியவில்லை. அதனால் இதைக் குணப்படுத்துவதற்கான சிகிச்சை இல்லை நோயின் தீவிரத்தைத் தணிக்க வலி நிவாரணமருந்துண்டு.

pelvic peritonitis : இடுப்புக்குழி அழற்சி: இடுப்புக் குழி வயிற்றுறை அழற்சி.

pelvimeter : இடுப்புக்குழி மானி; இடுப்புக் குழி அளவி; இடுப்புக் கூட்டு மானி: மகப்பேறு மருத்துவ நோக்கங்களுக்காக, இடுப்புக் குழியின் விட்டத்தை அளவிடுவதற்கான ஒரு கருவி.

pelvimetry: இடுப்புக்குழி அளவிடு; இடுப்புக்குழி அளவை; இடுப்புக் கூட்டு அளவி : இடுப்புக் குழியின் பரிமாணங்களை அளவிடுதல்.

pelvis : இடை; இடுப்புக் குழி; இடுப்பு வளையம் இடுப்புக் கூடு : கிண்ண வடிவிலான இடுப்பெலும்புக் குழிவு; இடுப்புக்கூடு; இடுப்பு வளையம்.



இடுப்புக் குழி

pemphigus : நீர்க் கொப்புளம்; தோல் கொப்புளம் : தோலில் ஏற்படும் நீர்க்

கொப்புள நோய்.

penbritin , பென்பிரிட்டின் : ஆம்பிசிலின் என்ற மருந்து

pendulous : தொங்கலான; ஊலான : தொங்கி ஊலாடுகிற.

pendulous abdomen: தொங்கல் வயிறு : அடிவயிறு முன்பக்கம் தொங்கலாக இருத்தல்.

penetrating ulcer: ஊடுருவு சீழ்ப்புண்; துளைக்கும் சீழ்ப்புண் : உறுப்பெல்லைக்குள் பரவி இரத்த நாளத்தை அரித்திடும் சீழ்ப்புண். இதனால், குருதி வாந்தி அல்லது கருங்கட்டி உண்டாகும்.

penetrating wound, ஊடுருவு காயம்; துளைக்கும் புண தோலுக்குள் ஊடுருவி திசுககளைக் காயப் படுத்தும் கூர்மையான ஆயுதத்தினால் உண்டாகும் ஆழமான காயம்.

penicillamine: பெனிசிலாமின் : கன உலோக நசகுட்டலைக் குணப்படுத்துவதற்குப் பயன்படும் ஒருவகைப் பெனிசிலின் பொருள். வில்சன் நோய், ஈய நச்சு ஆகிய வற்றை இது குணப்படுத்துகிறது.

penicillin; பெனிசிலின் : பூஞ்சக் காளானில் முதலில் கண்டுபிடிக்கப் பட்டுச் சில நோய்க் கிருமிகளின் வளர்ச்சியைத் தடுக்கப் பயன்படும் மருந்து. கிராம் சாயம் எடுக்கும் பாக்டீரியாக்களினால் உண்டாகும் பல்வேறு நோய்களைக் குணப்படுத்த ஊசி மருந்தாகப் பயன்படுத்தப்படுகிறது. நோயின் கடுமையைப் பொறுத்துப் பலவேறு அளவுகளில் இது பயன்படுத்தப்படுகிறது. பாக்டீரியாவினால் ஏற்படும் குலையணை சவ்வு வீக்கத்திற்கு மிக அதிக அளவு (20,00,000 அலகுகள்) கொடுக்கப்படுகிறது.

penicillinase: பெனிசிலானேஸ் : பெனிசிலினை அழித்திடும் ஒரு செரிமானப் பொருள் (என்சைம்).

penicillin sensitive test: பெனிசிலின் ஒவ்வாமைச் சோதனை : பெனிசிலின் மருந்தினால் ஒவ்வாமை உணர்வு ஏற்படுகிறதா என்று கண்டறிவதற்கான சோதனை.

penicillium; பெனிசிலியம் : தூரிகைபோல் அமைந்த ஒருவகைப் பூஞ்சக் காளான். இது உணவுப் பொருள்களில் நஞ்சுட்டக் கூடியது.

penidural: பெனிடுரால் : பென்சாத்தின் பெனிசிலின் என்ற மருந்தின வாணிகப் பெயர்.

penis: ஆண்குறி; மானி : ஆண்களின் கலவி உறுப்பு.

penotrane: பெனோட்ரான் : ஹைட்ராகால்பென் என்ற மருந்தின வாணிகப் பெயர்.

pentaerythritol tetranitrate: பென்டா எரித்திரிட்டோல டெட்ரா நைட்ரேட் : நெஞ்சுப்பைக் குருதி நாள விரிவகற்சி மருந்து. இது 'மைக்கார்டால்' என்ற மாத்திரைகளாகக் கிடைக்கிறது.

pentadactyl: ஐவிரல்காரர் ; கைகால்கள் ஒவ்வொன்றிலும் ஐந்து விரல்கள் மட்டுமே உள்ளவர்.

pentagastrin; பென்டாகாஸ்டிரின் : ஒரு செயற்கை இயக்குநர் (ஹார்மோன்). இது நெஞ்சுப்பைச் செயற்பாட்டுச் சோதனையில் உச்ச அளவு அமிலம் சுரப்பதை ஊக்குவிக்கப் பயன்படுத்தப்படுகிறது. இது ஊசி வழியாகச் செலுத்தப்படுகிறது.

pentamidine: பென்டாமிடின் : செவிப்பறை அழற்சி, "காலா அசார்" என்ற கறுப்புக் காய்ச்சல் போன்ற நோய்களுக்குப் பயன்படுத்தப்படும் ஒரு செயற்கைக் கூட்டுப் பொருள்.

pentazocine: பென்டாசோசின் : மிதமான வலியை நீக்கப் பயன்படும் மருந்து. மட்டுமீறிய இரத்த அழுத்தத்தில் அல்லது தளர் நெஞ்சுத்துடிப்பில் இது ஊசி வழியாகவும், நரம்பு வழியாகவும், வாய் வழியாகவும் கொடுக்கப்படுகிறது. இது மார்பினை விடச் சிறந்தது.

penthrane : பெந்த்ரான் : மெத்தாக்கிஃபுரான்.

pentobarbitone . பென்டாபார்பிடோன் : குறுகிய காலம் செயற்படக்கூடிய பார்பிடூரேட்டுகளில் ஒன்று. குழந்தைகளுக்கு மருத்துவச் சிகிச்சை தொடங்குவதற்கு முன்பு கொடுக்கப்படுகிறது.

pentose : பென்டோஸ் : தன்மூலக் கூறுகளில் ஐந்து கார்பன அணுக்களைக் கொண்டுள்ள ஒற்றைச் சர்க்கரைச் சேர்மங்களில் ஒன்று.

pentosuria : சிறுநீர்ச் சர்க்கரை : சிறுநீரில் பென்டோஸ் (சர்க்கரை) இருத்தல். இது வளர்சிதை மாற்றக் கோளாறினால் உண்டாகலாம்.

pentothal : பென்டோத்தால் : தையோபென்டோன் என்ற மருந்தின் வாணிகப் பெயர்.

peppermint : தைலமண வில்லை : சிறந்த தைலமண மூட்டப்பட்ட இனிப்புத் திண்பண்ட வில்லை.

pepsin : இரைப்பை என்சைம் : இரைப்பையில் சுரக்கும் சாற்றில் கலந்துள்ள புரதத்தைச் செறிக்கும் ஆற்றலுடைய நொதி.

pepsinogen : பெப்சினோஜன் : இரைப்பைச் சவ்வுப் படலத்தின் உயிரணுக்களால் சுரக்கப்படும் ஒரு சைமோஜன். இது, ஹைட்ரோகுளோரிக் அமிலத்துடன் (இரைப்பை அமிலம்) அல்லது பெப்சினுடன் கலந்து இரைப்பை நொதியாக (பெப்சின்) மாறுகிறது.

peptic ; சீரணப் பாதைப் புண்; குடற்புண்; இரைப்பைப் புண் : இரைப்பை நொதியுடன் (பெப்சின்) அல்லது சீரணத்துடன் தொடர்புடையது. பொதுவாக, இது சீரணப் பாதைப் புண்ணைக் (Peptic ulcer) குறிக்கிறது. இது பொதுவாக இரைப்பையில் அல்

லது முன்சிறுகுடலில் ஏற்படுகிறது. சிவசமயம், கீழ் உணவுக் குழாயிலும் உண்டாகும்.

peptides: பெப்டைடுகள் : குறைந்த மூலக்கூற்று எடையுள்ள கூட்டுப் பொருள்கள். இவை நீரால் பகுத்தலின்போது இரண்டு அல்லது அவற்றுக்கு மேற்பட்ட அமினோ அமிலங்களைக் கொடுக்கின்றன. இவை டைபெப்டைடுகள், டிரைபெப்டைடுகள், பாபிபெப்டைடுகள் ஆகும்.

peptones ; பெப்டோன்கள் : கரிநீரகைகளின் புத்துருவாக்கச் செரிமான நீரிலுள்ள எளிதில் கரையும் உறையாப் பொருள்கள். புரதச் சீரணத்தின் முதல் கட்டத்தில் ஓர் உள் புரதத்தின்மீது செயற்படும் இரைப்பை நொதி (பெப்சின்) அல்லது நொதி உண்டாக்கும் பொருள்.

peptonuria : பெப்டோன் சிறுநீர் : பெப்டோன் கலந்துள்ள சிறுநீர்.

percept : புலனுணர்வுப் பொருள்; உளவழி அறிதல் : புலனியல் காட்சிப் பொருள்.

perception; பொறிக்காட்சி; புலனுணர்வு; கண்ணோட்டம்; உணர்ந்தறிதல் . : புலனுணர்வுமூலம் ஏற்படும் உள்ளத்தின் புறக்காட்சி. புலனுணர்வு வாயிலாக ஒரு பொருளிலிருந்து இன்னொரு பொருளை வேறுபடுத்திக் காணுதல்; அவற்றின் மாறுபட்ட பண்புகளைக் கண்டறிதல். உணர்வறிவு.

percolation : ஊடு பரவுதல்; ஊடுருவித்தல்; பொசிதல்; கசிதல் : நீர்மங்கள் வடிகட்டுவதைக் கடந்து கசிந்து ஊடு பரவுதல்.

percorten : பெர்க்கார்ட்டென் : டியாக்சிகார்ட்டோன என்ற மருந்தின் வாணிகப் பெயர்.

percussion : தட்டுச் சோதனை; தட்டியுணர்தல்; தட்டல்; தட்டாய்தல்; தட்டுகை: நோய்த்தன்மையை

பொதுவாக இடது கைவிரல் ஒன்றை நோயாளியின் தோலில் வைத்து, வலது கையின் நடுவிரலால் இடது கைவிரலமீது தட்டப்படுகிறது அப்போது எழும் ஒசையின் தன்மையை ஊனறிக் கேட்டல்.

percutaneous : தோலினூடே; தோல் வழி : தோலின் ஊடாகச் செயலாற்றுகிறது.

perforation : துளையிடுதல்; துளையிடல்; துளைத்தல்; துளை : இரைப்பை அல்லது குடற் சுவரின் தசை நார் சவ்வில் துளையிடுதல். அவசர அறுவை மருத்துவத்தின் போது இவ்வாறு செய்யப்படுகிறது. குடுவைபோல் இருக்கும் உறுப்பு சுவற்றில் துளையிடலாம்.

perforating ulcer : துளைப்புண்

perhexilline : பெர்ஹெக்ஸிலின் : நெஞ்சுவலியைத் தணிக்கும் மருந்து. நெஞ்சுப்பைக் குருதிநாள விரிவகற்சி மருந்து.

periadenitis : சுரப்பிக் திசு அழற்சி: சுரப்பிகளைச் சுற்றியுள்ள மென் திசுக்களில் ஏற்படும் வீக்கம். இது கழுத்துத் தடிப்பினை உண்டாக்குகிறது.

periarterial : தமனி சூழ்ந்த; தமனிச் சுற்று : இதயத்திலிருந்து குருதி கொண்டு செல்லும் நாளமாகிய ஒரு தமனியைச் சுற்றியுள்ள.

periarthritis : தமனிப்புறத் திசு அழற்சி; தமனிச் சுற்றழற்சி: ஒரு தமனியைச் சூழ்ந்துள்ள திசு ஆகிய வற்றின் புற உறையில் ஏற்படும் வீக்கம்.

periarthritis : தோள் இறுக்கம்; மூட்டுச் சுற்றழற்சி : ஒரு மூட்டினைச் சுற்றியுள்ள கட்டமைப்புகளில் ஏற்படும் வீக்கம்.

periarticular : மூட்டு சூழ்ந்த; மூட்டுச் சுற்று : ஒரு மூட்டினைச் சுற்றியுள்ள.

pericardectomy : குலையுறை அறுவை; இதயச் சுற்றெடுப்பு : நெஞ்சுப்பையை மூடிக்கொண்டிருக்கும் குலையுறை என்னும் சவ்வாகிய இதய வெளியுறையை அறுவை மருத்துவம் மூலம் அகற்றுதல். கடுமையான குலையுறை வீக்கத்தின்போது இவ்வாறு செய்யப்படுகிறது.

pericardiocentesis : குலையுறை நீர்வடிப்பு: குலையுறை ஊனீர்ப்பை சுரப்பு நீரை உறிஞ்சு குழாய்மூலம் வெளிப்படுத்தல்.

pericarditis : குலையுறை அழற்சி. இதய வெளியுறை அழற்சி; இதயச் சுற்றுப்பை அழற்சி. நெஞ்சுப்பையை மூடிக்கொண்டிருக்கும் சவ்வின் வீக்கம்.

pericardium : இதய வெளியுறை; இதயச் சுற்று; இதய உறை : நெஞ்சுப்பையை மூடியிருக்கும் இரட்டைச் சவ்வுப்பை; குலையுறை இதயத்தைத் தொட்டுக் கொண்டிருக்கும் படலம் உட்கிடப்புறுப்புப் படலம் எனப்படும்.

perichondrium : குருத்தெலும்புச் சவ்வு; குருத்தெலும்பு சுற்றுச் சவ்வு: கணு நீங்கலாகக் குருத்தெலும்பு முழுவதையும் மூடிக்கொள்ளும் சவ்வு.

pericollic : பெருங்குடல் சூழ்ந்த; பெருங்குடலைச் சுற்றியுள்ள.

pericranium : மண்டையோட்டுச் சவ்வு; மண்டையோட்டுறை : மண்டையோட்டை மூடிக் கொண்டிருக்கும் சவ்வு; மண்டையோட்டுப்புறச் சவ்வு.

pericyazine : பெரிக்கசையின் : ஃபெனோத்தையாசின் வழிப் பொருள்; இது குளோர்புரோமாசைனைவிட வலுவானது.

perifollicular : மயிர் மூட்டுப்பை சூழ்ந்த; ஒரு மயிர்க்கால் நுண் சுரப்பியைச் சுற்றியுள்ள.

perilymph : உட்செவிப் புறநிணை நீர்; சுற்று வடிகீர் : உட்செவியில் எலும்புத் துளைக்கும் சவ்வுத் துளைக்கும் இடையிலுள்ள நீர்மம்.

perimetrium : கருப்பை மெல்லுறை; கருப்பை சீதப்படலுறை; கருப்பைப்புறச் சவ்வு: கருப்பையை மூடியுள்ள நீரடங்கிய இரட்டைச் சவ்வுப்பை.

perinatal : பேறுகாலம்; நான்கு வாரக் கரு : குழந்தை பிறப்பதற்கு முந்திய சில வாரங்களுக்கும், குழந்தை பிறந்த பிறகு சில வாரங்களுக்கும் இடைப்பட்ட கால அளவு.

perineometer : யோனிக் குழாய் அழுத்தமானி : இடுப்புக் குழித் தளத் தசைகள் சுருங்கும் வலிமையைப் பதிவு செய்வதற்காகப் பெண்ணின் கருப்பை வாய்க் குழாயினுள் (யோனிக் குழாய்) செருகப்படும் ஓர் அழுத்தமானி.

perineorrhaphy : விடப இணைப்பு அறுவை; மூலாதாரத் தைப்பு : கிழிந்த விடபத்தை (ஆசனம்) சீர்படுத்துவதற்கான அறுவை மருத்துவம்.

perineotomy : பிறப்புப் பாதை அறுவை; மூலாதார வெட்டு : பிறப்புப் பாதையில் அறுவை மருத்துவம் செய்தல்; மேல்வெட்டு அறுவை.

perinephric : சிறுநீரகம் சூழ்ந்த; சிறுநீரகப் புறம் : சிறுநீரகத்தைச் சுற்றியுள்ள

perineum : விடபம்; கழிவாய்ச் சூழல்; மூலத்தானம்; மூலாதாரம்; ஆசனம் : பெண்ணின் இடுப்புக் குழியின் வெளிவாய், பெண்புறவுறுப்பு உள்ளிட்ட உடற்பகுதி இடுப்பெலும்பு முன்பாலப் பகுதிக்குக் கீழே தொடையின் இடைப்பகுதி.

periodic breathing : இடைவெளி மூச்சோட்டம்: பிறந்த குழந்தைக்கு 5-10 வினாடி நேரம் மூச்சு நின்று மீண்டும் மூச்சு வருதல். மீண்டும்

மூச்சு வரும்போது குழந்தை நிமிடத்திற்கு 50-60 தடவை மூச்சு விடும். இது 18-15 வினாடிகள் நீடிக்கும். மொத்தத்தில் நிமிடத்திற்கு 30-40 தடவை மூச்சோட்டம் நடைபெறும் விட்டு விட்டு மூச்சு.

perionychia : நகமடிப்பு வீக்கம்; நகத்தடிச் சீழ்க்கட்டி : நகமடிப்பு களைச் சுற்றிச் சிவப்பு நிறமான வலியுண்டாக்கும் வீக்கம் ஏற்படுதல். நீரில் அதிக நேரம் புழங்கும் கைகளிலும், இரத்தவோட்டம் குறைவாகவுள்ள கைகளிலும் இது பெரும்பாலும் ஏற்படுகிறது. ஒரு வகைப் பூஞ்சணக கிருமி இதற்குக் காரணம். முன்பு இந்தக் கிருமிகளைக் கட்டுப்படுத்தி வந்த உயிரிகளை ஒடுக்கிவிடும் உயிர் எதிர்ப்பொருள்களைப் பயன்படுத்துவதால் இப்போது உண்டாகிறது.

periodontal disease : பற்குழி நோய் : பற்குழித் திசுக்களில் ஏற்படும் வீக்கம். பல்வின வேரைச் சுற்றியுள்ள சவ்வும், எலும்பும் படிப்படியாக நலிவுறுவதால் இது உண்டாகிறது.

perioperative : அறுவை மருத்துவக் காலம்: அறுவை மருத்துவம் நடைபெறுங்காலத்தையும், அறுவை மருத்துவத்துக்கு முந்திய பிற்திய காலங்களையும் உள்ளடக்கிய கால அளவு.

perioral : வாய்த் தோல் அழற்சி; வாயைச் சுற்றி : வாயைச் சுற்றியுள்ள தோலில் ஏற்படும் செந்நிறச் சிதளுடன் கூடிய அழற்சி. வயது வந்த இளம் பெண்களுக்கு இது பெரும்பாலும் உண்டாகிறது. மூக ஒப்பனைப் பொருள்களைப் பயன்படுத்துவதால் இது ஏற்படுவதாகக் கருதப்படுகிறது.

periosteum : எலும்புச் சவ்வு; எலும்புறை; எலும்புப் புறம்: எலும்புகளை மூடியுள்ள சவ்வு. எலும்புகள் புதிதாக வளர்வதற்கு இந்தப்

பாதுகாப்பு இன்றியமையாததாகும்.

periostitis : எலும்புச் சவ்வழற்சி எலும்புறை அழற்சி : எலும்புகளை மூடியுள்ள சவ்வில் ஏற்படும் வீக்கம்.

peripartum : பிறப்புக் காலம் : குழந்தை பிறக்கும் நேரம். இதனைப் "பேறுகாலம்" என்பர்.

peripheral : புற உறுப்புகள்; புற; புறத்திய; வெளிப்புற : ஓர் உறுப்பின அல்லது உடலின் புற உறுப்புகள் சார்ந்த.

peripheral nervous system : வெளி நரம்பு மண்டலம்; புற நரம்பு மண்டலம்.

periportal : கல்லீரல் சூழ்ந்த : கல்லீரல் சிரையைச் சுற்றியுள்ள.

periproctitis : குதவாய் அழற்சி; மலக்குடல் வாய் அழற்சி; குதச் சுற்றழற்சி : மலக்குடலையும், குதவாயையும் சுற்றி ஏற்படும் வீக்கம்.

perirenal : சிறுநீரகம் சூழ்ந்த; சிறுநீரகத்தைச் சுற்றி, சிறுநீரகப் புறம் : சிறுநீரகத்தைச் சுற்றியுள்ள.

perisplenitis : மணனீரல் உறையழற்சி; மணனீரல் சுற்றழற்சி : மணனீரலிலும் அதையடுத்த கட்டமைவுகளிலும் உள்ள உறைகளில் ஏற்படும் வீக்கம்.

peristalsis : வயிற்றுத் தசை இயக்கம்; குடல் அலைவு; குடல் தசை அலைவு; அலைவியக்கம் : குடலிலுள்ள பொருள்கள் வயிறு நெடுகிலும் நகர்ந்து செல்லும் வகையில் குடலில் ஏற்படும் அசைவியக்கம் ஒரு தசைத் தளாவு அலையைத் தொடர்ந்து இந்த அசைவு அலைவு தோன்றும். உணவுச் சாரம எளிதில் செல்வதற்கு இசைவாக உணர்வற்ற வட்டாகாரமான தன்னியக்கத் தசைச் சுருக்க அலைகள் உண்டாகும்.

peritomy : இமையிணைப் படல

அறுவை; சுற்று வெட்டு : கண்ணின் கருவிழிப் படலம் சுருங்கிவிடாமல் தடுக்க கருவிழிப் படலத்தின் விளிம்பிலுள்ள இமையிணைப் படலத்தின் ஒரு பகுதியை வெட்டி யெடுத்தல்.

peritoneum : வயிற்று உறுப்பு உறை (வபை); உதர உறை; வயிற்றுளகூறை : அடிவயிற்று உட்பகுதியைச் சூழ்ந்துள்ள நீரடங்கிய இரட்டைச் சவ்வுப்பை.

peritonitis : வபை அழற்சி; வயிற்றுறை உறை அழற்சி; உதரப் பையுறை அழற்சி; வயிற்று உறுப்பு உறையில் (வபை) ஏற்படும் வீக்கம்.

peritonsillar abscess (quinsy) : தொண்டைச் சதை அழற்சி; தொண்டைச் சதை சுற்றுச் சீழ்க்கட்டி; தொண்டை வீக்கம்; உளநாக்குப் பழுப்பு : தொண்டைச் சதையிலும், அதைச் சுற்றியுள்ள நெகிழ்வான திசுக்களிலும் ஏற்படும் கடும அழற்சி.

periumbilical : தொப்புள் சூழ்ந்த; உந்திச் சுற்று : தொப்புளைச் சுற்றியுள்ள.

periurethral : சிறுநீர் வழி உறை சார்ந்த : சிறுநீர் வழி உறையைச் சுற்றியுள்ள.

periurethral abscess : சிறுநீர் வழி உறை புறச் சீழ்க்கட்டி.

perivascular : குருதி நாளம் சூழ்ந்த; குருதிக் குழாய்ச் சூழல் : ஒரு குருதிநாளத்தைச் சுற்றியுள்ள.

perleche : உதடு நக்குதல்; கோட்டு வாய்ப்புண் : உதடு சிதைவுறுதல், உதட்டில் பொருக்குப் படர்தல் காரணமாக உதட்டை நாக்கால் நக்கிக் கொண்டிருத்தல். இது தெற்றுப்பல், பாக்கடரியா நோய், வைட்டமின் பற்றாக்குறை, கைகுப்புதல் காரணமாக ஏற்படலாம்.

permeability : ஊடுருவும் தன்மை; ஊடுருவு திறன்; ஊடியல்பு. உடல்

திரவங்களில் கரைந்துள்ள பொருள்கள் உயிரணுக்களின் இழைமங்களின் அல்லது உயிரணுப் படலங்களின் வழியே எந்த அளவுக்கு ஊடுருவிச் செல்லக் கூடியவை என்ற திறன்.

pernicious anaemia : கடுங்குருதிச் சோகை; உயிர் போக்கும் குருதிச் சோகை; கொடுஞ்சோகை: மரணம் விளைவிக்கக் கூடிய கடுமையான குருதிச் சோகை நோய்.

perniosis : குளிர்ப்பரு : கடுங்குளிர் காரணமாக உண்டாகும் தோல் பாதிப்பு. குளிர்ப்படும்போது தசைச் சுரிப்பு ஏற்பட்டு இது உண்டாகிறது.

peroidin : பெராய்டின் : பொட்டாசியம் பெர்க்குளோரேட் என்ற மருந்தின் வாணிகப் பெயர்.

peromelia : உறுப்புத் திரிபு; பிறவி உறுப்புக் குறை; முடபிறவி : ஓர் உறுப்பு கோரமாகத் தரிபடைந்திருத்தல்.

peroral : வாய்வழியே : சிறுகுடல் உயிர்ப் பொருள் ஆய்வு போன்று வாய்வழி ஆய்வு.

peroxide : பெராக்க்சைடு : ஹைட்ரஜன் பெராக்க்சைடு.

Perphenazine : பெர்ஃபினாசின் : உறக்கமுடடுதல், நோவகற்றும் மருந்து.

persantin : பெர்சான்டின் : டைப்பிரிடாமோல் என்ற மருந்தின் வாணிகப் பெயர்

personality : ஆளுமை; தன்மை; பண்பியல் தொகுப்பு. ஒரு மனிதரை வேறுபடுத்திக் காட்டும் அவரது பலவேறு மனப்போக்குகள் மற்றும் குண இயல்புகள். தனிமனிதப் பண்புகளின் மொத்தத் தொகுதி.

perspiration : வியர்த்தல், வியர்வை; இயல்பான வியர்வை : வியர்வைச் சுரப்பிகளிலிருந்து தோல

துளைகளின் வழியாக வியர்வை வெளியேறுதல்.

perthes'disease : தொடை நாளச் சிதைவு: தொடை சார்ந்த நோயில் குழாய் நாளச் சிதைவு ஏற்படுதல். தொடை முனையில் திரிபு ஏற்பட்டு மூட்டிணைப்பு மாறுதல்கள் ஏற்படலாம்.

pertussis : கக்குவான்; கக்கு இருமல்; கக்குவான் நுண்ணுயிர்; குழந்தைகளுக்கு ஏற்படும் ஒருவகை இருமல நோய். இது ஒரு தொற்று நோய். கடுமையாக உள் மூச்சு வாங்கி ஈளை இருமல் ஒலி உண்டாகும்

pes : பாதம் போன்ற; அங்கால்; பாதம் : பாதம் போன்ற கட்டமைவு.

passary : அல்குல் வாயில் செருகும் சதனம்; செருகும்ருந்துக்குச்சி:புழை. வில்லை : கருப்பையை நிலைபிறழாமல் தாங்குவதற்காக அல்குல் வாயிலில் பெண்கள் பொருத்திக் கொள்ளும் கருவி; கருவை நிலைப்படுத்தும் குறிவாயினுள் கரையும் மருந்து. அல்குல் வாய்ப்புழை வழி மருந்து ஏற்ற பயன்படும் வில்லை.

pessimism : சோர்வு மனப்பான்மை; தோல்வி மனப்பான்மை; துன்பவுணர்வு : எதிலும் தீமையையே காணும் மனப்போக்கு; உலகில் அனைத்தும் தீயவை என்று கருதும் மனப்பான்மை.

pest : தொற்று நோய்.

pest-house : தொற்று நோய் மருத்துவமனை

pesticides : பூச்சிகொல்லி. பூச்சிகளைக் கொல்லும் மருந்துகள்.

patechia : குருதி சொட்டுக் கசிவு; சிறு குருதி ஒழுக்கு; நுண்கசிவு: குருதிக் குழாய்களிலிருந்து இரத்தம் வெளிப்படும் சிறு பகுதி. தோலில் புள்ளி அளவில் இருந்து குண்டுசித் தலையளவுவரை இரத்தக் கசிவு. அழுத்தினாலும் நிறம் மாறாது சிவப்பாகவே இருக்கும்.

pethidine : பெத்திடின்; மூளையில் உணர்வின்மை உண்டாக்கி நோலகற்றும் ஒரு செயற்கை மருந்து இது அறுவைச் சிகிச்சைக்கு முன்பும் பின்பும் மார்ஃபினுக்குப் பதிலாகக் கொடுக்கப்படுகிறது. இதனை வாய்வழியாகவும் நரம்பு ஊசி மூலமும் செலுத்தலாம். இது இரத்தழுத்தத்தைக் குறைக்குமாகையால், இதனைக் கவனமாகப் பயன்படுத்த வேண்டும்.

pethilofan : பெத்திலோஃபான் : பெத்திடினும், லெவல்லோஃபான் டார்ட்டிரேட்டும் கலந்த ஒரு தயாரிப்பின் வாணிகப் பெயர். இது மயக்கத்தை எதிர்க்கக் கூடியது. இது உணர்ச்சியின்மையைப் பாதிக்காமல் மூச்சோட்டத் தாழ்வினைக் குறைக்கிறது.

petrous : பாறை போன்ற; பொட்டெலும்பு சார்ந்த : கல்போல் மிகவும் கடினமான பொட்டெலும்புப் பகுதி சார்ந்த.

peyer's patches : திரள் நிணநீர்க்குருணைகள்; பேயர் திட்டு : சிறுகுடலில் நிணநீர்த் திசுக்களின் தட்டையான பட்டைகள். இது முக்கியமாக பின் சிறுகுடலில் காணப்படும். இது குடற் காய்ச்சல் (டைஃபாய்டு) நோய் தோன்றுமிடம். இவற்றைத் 'திரள் நிணநீர்க் கரணைகள்' என்றும் கூறுவர்.

phagocyte : துகள் சூழ் உயிரணு; விழுங்கணு : பாக்டீரியாக்களையும், மற்றத் துகள் பொருள்களையும் சூழ்ந்து கொள்ளும் நிணநீர் உயிரணு; நோயணுகளை ஈர்த்துக் கொண்டு உடலை நோய்களிலிருந்து காக்கும் ஆற்றலுள்ள நிணநீர் அணு.

phagocytosis : துகள் சூழ் உயிரணு சூழ்தல் : பாக்டீரியாவை அல்லது பிற துகள் பொருள்களைத் துகள் சூழ் உயிரணுக்கள் சூழ்ந்து அணுக்குள் ஈர்த்து உட்கொள்ளல்.

phakoemulsification : பசைக் குழம்பாக்கம் : முதிர்ச்சியடைந்த கண்படிக ஆடி இழைகளைத் திரவமாக்குவதற்குப் புற ஒலி அதிர்வு பயன்படுத்தப்படுகிறது. திரவமான ஆடிப் பொருள் பிறகு வெற்றிடத் துப்புரவுக் கருவி செய்வதுபோல் வெளியே உறிஞ்சி எடுக்கப்படுகிறது.

phalanges : விரல் எலும்புகள் : கை விரல்களின் அல்லது கால விரல்களின் தனித்தனி எலும்புகள்.

phallus : ஆண்குறி

phantom limb மருள்தோற்றவுறுப்பு உடலிலுள்ள ஓர் உறுப்பு வெட்டியெடுக்கப்பட்ட பின்னரும் அந்த உறுப்பு உடலில் இணைந்திருப்பதாகத் தோன்றும் உணர்வு. வெட்டியெடுக்கப்பட்ட உறுப்பிலிருந்து வலி உண்டாவதாகவும் தோன்றும்.

phantom pregnancy : போலிக் கர்ப்பம்; போலிக் கருத்தோற்றம் : குழந்தையில்லாத ஒரு பெண்ணிடம் குழந்தை பெற வேண்டும் என்ற தீராத வேட்கையினால், கருவுறுதலின் தொடக்க நிலை அறிகுறிகள் தோன்றுதல்.

pharmaceutical : மருந்தாக்கம் சார்ந்த; மருந்தாக்கிய : மருந்தாக்கம், மருந்து விற்பனைத் தொழில் தொடர்பான.

pharmaceutics : மருந்தாக்க வியல், மருந்தாக்கியல்.

pharmacist : மருந்தாக்குனர்; மருந்து கலப்போர் : மருந்துக் கடைக்காரர். மருந்தாளுனர்.

pharmacogenetic : மருந்து விளைவு : மருந்துகளினால் உண்டாகும் பக்க விளைவுகள்.

pharmacokinetics : மருந்தடையும் மாற்றம்; மருந்து ஈர்ப்பியல் : உடலில் மருந்துகள் எவ்வாறு ஈர்த்துக் கொள்ளப்படுகின்றன,

எவ்வாறு பகிர்ந்தளிக்கப்படுகின்றன, எவ்வாறு வெளியேற்றப்படுகின்றன என்பதை ஆராய்தல்.

pharmacology : மருந்தியல்; மருந்துப் பொருளியல் : மருந்துப் பொருள்கள் பற்றி ஆராயும் அறிவியல்,

pharacopia : வாகட நூல்; மருந்தியல் முறை நூல் : மருந்துப் பொருள்களின் விவர நூல் தொகுதி.

pharmacy : மருந்தகம்; மருந்தாக்க நிலையம். மருந்துக்கடை; மருந்தாக்கக் கலை.

pharyngeal pouch : தொண்டைப்பை; தொண்டைக் குழி; தொண்டைசார் : தொண்டையின் கீழ்ப் பகுதியை நோய்க் குறியியல் முறையில் விரிவாக்குதல்.

pharyngectomy : தொண்டை அறுவை : தொண்டையின் ஒரு பகுதியை அறுவை மருத்துவம் மூலம் அகற்றுதல்.

pharyngismus : தொண்டை இசிப்பு. தொண்டை தசையிசிப்பு.

pharyngitis : தொண்டை அழற்சி.

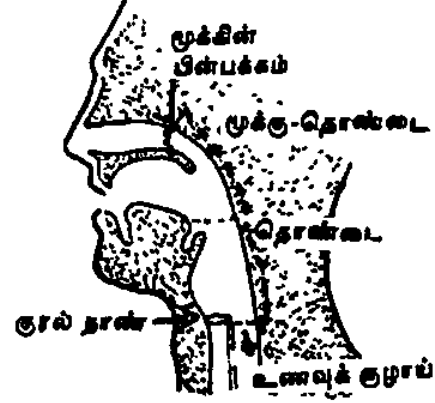
pharyngocele : அடித் தொண்டையில் (பை போன்ற) புழை.

pharyngolaryngeal : தொண்டை குரல்வளை : தொண்டை மற்றும் குரல்வளை சார்ந்த.

pharyngoplasty : தொண்டை ஒட்டு அறுவை : தொண்டையில் செய்யப்படும் இணைப்பு அறுவை மருத்துவம்.

pharyngotomy : தொண்டையழற்சி அறுவை; தொண்டைத் திறப்பு : தொண்டையில் உண்டாகும் அழற்சியைக் குணப்படுத்த சீழ் வடிக்கச் செய்யப்படும் மருத்துவம்

pharynx : தொண்டை : வாயின் பின்பகுதியிலுள்ள குழிவு. இது கூப்பு வடிவில் இருக்கும். இதன் நீளம் சராசரி 75மி.மீ. இதன் கீழ்ப்



தொண்டை

பகுதியில் சளிச்சவ்வுப் படலப் பூச்சு இருக்கும். மேற்பகுதி உணவுக் குழாய்ப் பக்கமாகத் திறந்திருக்கும்.

phasal : பாசல் : விதியம் கார் போனேட் என்ற மருந்தின் வாணிகப் பெயர்.

PHC : தொடக்கச் சுகாதாரக் கவனிப்பு.

phenacetin : பெனாசெட்டின் : முன்பு நோவகற்றும் மருந்தாகப் பயன்படுத்தப்பட்ட மருந்து. இதனை நீண்டகாலம் பயன்படுத்தினால் சிறுநீரகங்கள் சேதமடைவதால், இப்போது இதற்குப் பதிலாக பாரசிட்டாமோல் என்ற மருந்து பயன்படுத்தப்படுகிறது; காய்ச்சல் தடுக்கும் மருந்து.

phenazone : பெனாசோன் : பெனாசெட்டின் போன்ற மென்மையான நோவகற்றும் மருந்து. இதன் நச்சு விளைவுகள் காரணமாக இது அரிதாகவே பயன்படுத்தப்படுகிறது.

phemazocine : பெனாசோசின் : கடுமையான வலிகளுக்குப் பயன்படுத்தப்படும் ஒரு வீரியம மிகுந்த நோவகற்றும் மருந்து.

phenazopyridine hydrochloride : ::பெனாசோப்பைரிடின் ஹைட்ரோகுளோரைடு; சிறுநீர்க் குழாயில் ஏற்படும் நோவை அகற்றும் மருந்து. சிறுநீர்ப்பை அழற்சிக்குப் பயன்படுகிறது.

phenergan : ::பெனர்கான் : புரோமித்தாசின் ஹைட்ரோகுளோரைட என்ற மருந்தின வாணிகப் பெயர்.

phenethicillin : ::பெனத்திசிலின் : ஓர் மருந்து, பென்சிலினுக்குப் பதிலாக வாய்வழி கொடுக்கப்படுகிறது.

phenindione : ::பெனிண்டியோன் : இரத்த உறைவுக்கு எதிராக வாய்வழி கொடுக்கப்படும் மருந்து. குருதியுறைவுக் கோளாறுகளில் பெருமளவு பயன்படுத்தப்படுகிறது.

phenobarbitone : ::பெனாபார்பிட்டோன் : காக்காய் வலிப்பு நோய்க்குக் கொடுக்கப்படும் பார்பிட்டூரேட்டு என்ற மருந்து. இது நீண்ட நேரம் வேலை செய்யக் கூடியது.

phenolic disinfectants ; ::பெனால தொற்றுக்கேடிகள் : தொற்று நீக்கி மருந்தாகப் பயன்படும். ஃபெனால்வழிப்பொருள்கள் இதனைத் தோலும், நுரையீரல்களும் உறிஞ்சிக் கொள்ளும். இதனால் மஞ்சடகாமாலை உண்டாகலாம்.

phenolphthalein : ::பெனால்ஃப்தலின் : மலமிளக்கி மருந்து.

phenothiazines ; ::பெனாத்தையாசின் : வீரியம் வாய்ந்த துயிலூட்டும் மருந்துகள். குளோர்புரோமாசின் இந்த வகையைச் சேர்ந்தது. மன அதிர்ச்சியைக் குறைக்கும்.

phenoxymethylpenicillin : ::பெனாக்சிமெத்தில் பெனிசிலின் : வாய்வழி உட்கொள்ளப்படும் பெனிசிலின் மருந்து.

phentermine : ::பென்டெர்மின் : பசியைக் குறைக்கும் மருந்து.

phentolamine : ::பென்டோலாமைன் : குண்டிக்காயிலிருந்து சுரக்கும் 'அட்ரினலின்' என்ற இயக்குநீருக்கு எதிரான பொருள். இரத்த அழுத்தம் அளவுக்குமீறி மாறுவதைக் கட்டுப்படுத்துவதற்கு அறுவை மருத்துவம் செய்யும்போது இது ஊசி வழியாகச் செலுத்தப்படுகிறது. அரிதாக வாய்வழியாகவும் கொடுக்கப்படுகிறது.

phenylalanine : ::பெனிலாலானைன் : இன்றியமையாத அமினோ அமிலங்களில் ஒன்று.

phenylbutazone : ::பெனில்புட்டானோன் : வீரியத்துடன் நீண்ட நேரம் செயற்படக்கூடிய ஒரு அழற்சியகற்றும் மருந்து. இதனால் நச்சு விளைவுகள் அடிக்கடி ஏற்படும். இது இப்போது மூதுகெலும்புக கண்ணி அழற்சிக்கு மருத்துவமனையில் மட்டுமே பயன்படுத்தப்படுகிறது.

phenylephrine : ::பெனிலெஃபிரின் : குருதிநாள இறுக்க மருந்து; அட்ரினலின் போன்றது. ஆனால் அதைவிட உறுதியானது. இதனை தசை வழியாக ஊசிமூலம் செலுத்தலாம். இது பொதுவாகக் கண் சொட்டு மருந்தாகவும் (0.5-10%) மூக்குத் தெளிப்பு மருந்தாகவும் (0.25%) பயன்படுத்தப்படுகிறது.

phenylketonuria (PKU) : ::பெனில்கெட்டோனூரியா : ஃபெனிலாலானைனின் வளர்சிதை மாற்ற எச்சப் பொருள்கள் இது சிறுநீரில் ஃபெனில் கெட்டோன்களாக உள்ளது. உணவிலுள்ள ஃபெனிலாலானைனின்னை டைரோசினாக மாற்றுகிற நுரையீரலிலுள்ள ஃபெனிலாலானைன ஹைட்ராக்சிலேஸ் என்ற செரிமானப் பொருள் (என்சைம்) செயலிழப்பதன காரணமாக இது உண்டாகிறது. இதைப் பிறவிபிலேயே கண்டு

பிடித்து உரிய உணவு முறையைக் கைக் கொண்டாலன்றி, இதனால் மனக்கொளாறு ஏற்படும்.

phenytoin : ::பெனிட்டாயின் : சுடுமையான காக்காய வலிப்பு நோய்க்குப் பயன்படுத்தப்படும் வலிப்பு நீக்க மருந்து. சில சமயம், பெனோபாராபிட்டோனும் சோததுக் கொடுக்கப்படுகிறது.

phimosiis . மானி நுதி இறுக்கம்; உறை நீங்கா ஆண்குறி; முன்தோல் குறுக்கம், நுனித்தோல் இறுக்கம் . மானி நுதி (லிங்கக்கவசம்) இறுக்கமடைதல். இதனால் அது சுருங்கி ஆண்குறியை மூடிக் கொள்ள இயலாது போகிறது.

phisoHex . ::பைசோஹெகஸ் : நோய் நுணமத்தடை மருந்தாகவும், பாக்கிரியாவுக்கு எதிராகத் தோலைச் சுத்தப்படுத்தும் மருந்தாகவும் பயன்படும் மருந்து என்ட்ரூஃபோன என்ற சலவைப் பொருள் 3%ஹெக்சாகுளோரோஃபேன,லானோலினை,கொலஸ்டெரோல்ஸ், பெட்ரோலாட்டம் ஆகியவற்றுடன் சேர்த்துப் பயன்படுத்தப்படுகிறது.

phlebectomy ; சிரை அறுவை; சிரை நீக்கம் . இதயத்திற்குக் குருதியைக் கொண்டு செல்லும் சிரை என்னும் குருதிக் குழாயை வெட்டியெடுக்கும் அறுவை மருத்துவம்.

phlebitis : சிரை அழற்சி. இதயத்திற்குக் குருதி கொண்டு செல்லும் சிரை என்னும் குருதிக் குழாய் புறத்தோலில் ஏற்படும் வீக்கம்

phlebolith : சிரைக்கட்டி; சிரைக் கடினமடைதல்; சிரைக்கல் : இதயத்திற்கு இரத்தம் கொண்டு செல்லும் சிரை என்னும் குருதிக் குழாயில் ஏற்படும் கட்டி.

phlebotomy : குருதி வடிப்பு, சிரைத் திறப்பு : மருத்துவ முறையில குருதியை வடித்தல்.

phlebothrombosis : சிரைக் குருதிக்கட்டு, சிரைப்படிம உறைவு ; இதயத்திற்குக் குருதியைக் கொண்டு செல்லும் சிரை என்னும் குருதி நாளத்தில ஏற்படும் இரத்த கட்டு. சிரையில் மெதுவாக குருதி பாய்வதால் இது உண்டாகிறது. பெருமபாலும் படுத்த படுக்கையாக இருக்கும் நோயாளிக்கு இது உண்டாகிறது.

phlebotomist : குருதி வடிப்பு வல்லுநர் : குருதியை வடிக்கும் மருத்துவத்தில வல்லுநர்.

phlegm : சளி; கோழை; கபம் : மூச்சுக் குழாய்லிருந்து வெளியேற்றப்படும் கபம்; சளி, கோழை.

phlegmagogue : சளி மருந்து : கபத்தை வெளிப்படுத்தும் மருந்து.

phlegmatic மடிமை மனிதன் : எளிதில் செயற்படாத அல்லது எளிதில் உணர்ச்சிவயப்படாத மனிதன்.

phlegmon : அழற்சிக் கட்டி/பரு.

phlogistic : அழற்சியுடைய.

phlyctenule : இமை கொப்புளம்; நுண்குமிழ : இமையிணைப் படலத்தில் அல்லது விழிவெண்படலத்தில் ஏற்படும் நுண்ணிய கொப்புளம்

phobias:காரணமில்லா அச்சவுணர்வு அச்ச நோய் மருட்சி; மருளியம் : நோய்த தன்மையுடைய அச்சக் கோளாறு; வெறுப்புக் கோளாறு எடுத்ததுக்காட்டு: இதய நோய் பற்றிய அச்சம்; புற்று நோய் குறித்த அச்சம்.

phocomelia : கோர உறுப்புத் திரிபு, கை கால் வளர்ச்சியின்மை, கை-கால் உருப்பெறாமை கைகளும், காலகளும் திரிபடைந்து கடல்நாய் (சீல) போன்று தோற்ற மளித்தல். 1960களில், கருவுற்ற பெண்கள் தாலிடோமைடு என்ற மருந்துச் சந்தைக்குப் புதிதாக வந்த துயி லூரூட்டும் மருந்

தை உட்கொண்டதால் குழந்தைகள் இத்தகை உறுப்புத் திரிபுடன் பிறந்தன.

phocodine : ஃபோக்கோடின் : இருமல் உண்டாக்கும் மையத்தைச் சமளப்படுத்தும் மருந்து. கோடைஸ் போன்ற குணமுடையது. சனியில்லாத வறட்டு இருமலுக்குக் கொடுக்கப்படுகிறது.

phonation : ஒலி செய்தல்; சொல்லொலி : குரல் வளை நாளங்களின் அதிர்வினால் உண்டாகும் ஒலி.

phonocardiography : இதய ஒலி வரைவியல் : இதயத்தின் ஒலிகளையும், முணுமுணுப்புகளையும் மின்னியல் பதிவுமூலம் வரைபடமாகப் பதிவு செய்தல் இதன்மூலம், கருவிலுள்ள குழந்தையின் இதயத்துடிப்பு வீதம், கருப்பைச் சுருக்கத்துடன் அதன் தொடர்பு ஆகியவற்றைத் தொடர்ந்து அளவிடலாம்.

phosphaturia : சிறுநீரில் ஃபாஸ் ஃபேட்; ஃபாஸ்ஃபேட் நீரிழிவு : சிறுநீரில் அளவுக்குமீறிப் ஃபாஸ் ஃபேட்டுகள் இருத்தல்.

phospholine iodide : ஃபாஸ்ஃபோலின் அயோடைடு : கோலினெஸ்டிராகக்து எதிரான ஒரு மருந்து.

phosphonocrosis : குழித்தாடை : தீப்பெட்டித் தயாரிப்பில் ஈடுபட்டுள்ள தொழிலாளர்களுக்கு ஏற்படும் குழிவுத்தாடை : ஃபாஸ் ஃபரஸ் காரணமாக பற்கள் இற்றுப் போய் இந்தத் தாடையெலும்புச் சீரழிவு ஏற்படுகிறது.

phosphorus : ஃபாஸ்ஃபரஸ் (எரியம்) : எலும்பு, நரம்புத் திசுக்களின் முக்கிய அமைப்பானாக அமைந்துள்ள ஒர் அலோகத் தனிமம்.

photalgia : ஒளி நோவு; ஒளி வழிக் கண் வலி; ஒளிவலி : அதிக ஒளிபட்டால் கண்களில் உண்டாகும் வலி.

photochemical : ஒளி வேதியியல்

பொருள் : ஒளிபட்டு வேதியியல் வினைபுரியக் கூடிய வேதியியல் பொருள்.

photochemotherapy : ஒளி வேதியியல் மருத்துவம் : நோயாளியைப் புறலூதா ஒளிக்கு உட்படுத்தி மருந்தின் விளைவினை அதிகரித்தல்.

photocoagulation: ஒளிவழி உறைதல் : ஆற்றல் வாய்ந்த ஒளியை ஒருமுகமாகப் பாய்ச்சித் திசுக்களை எரித்தல்.

photoendoscope : ஒளி உளநோக்குக் கருவி ஒர் ஒளிப்பதிவுக் கருவியில், உள்ளூறுப்பு நோக்குக் கருவியை இணைத்து, உள்ளூறுப்புகளைப் பார்த்து ஆராய்தல்.

photo phobia : ஒளியச்சம்; கண் கூச்சம்; ஒளி மருளியம் : கண்ணில் ஒளிபட்டால் தாங்கிக் கொள்ள முடியாத நிலை.

photosensitive : ஒளியுணர்வு; ஒளிக் கூச்சம் : ஒளிபட்டதும் தூண்டுதல் பெறும் இயல்பு; கண்ணிலுள்ள நிறமிகள் இத்தன்மையுடையவை.

phototherapy : ஒளி மருத்துவம் : செயற்கையான ஊதா ஒளி, பாய்ச்சி நோய் மருத்துவம் செய்தல். பிறந்த குழந்தைகளுக்கும், குறைமாதக் குழந்தைகளுக்கும் ஏற்படும் மஞ்சட்காமாலை நோயைக் குணப்படுத்த இந்த மருத்துவம் அளிக்கப்படுகிறது.

phren : உதரவிதானம் ; வயிற்றின் உந்து தசை

phrenicotomy : உதரவிதானப் பிளப்பு : உதரவிதானத்தின் ஒரு பகுதியைச் செயலிழக்கச் செய்யும் உதரவிதான நரம்புப் பிளவு

phrenology : தலை அமைப்பியல்; கபாலவியல் : மண்டையோட்டின் வெளியமைப்பு மூலம் பல்வேறு உறுப்புகளின் வளர்ச்சியை ஆராயும் அறிவியல்.

phrenoplegia : உதரவிதான
வாதம் : உதரவிதானம் செய
லிழந்து போதல்.

phrenotropic : மருந்து உளவியல்
விளைவு : சிலவகை மருந்துகள்
மனத்தில் ஏற்படுத்தும் விளைவு
கள்.

phrogen . காய்ச்சல் பொருள்.

phrogenic . காய்ச்சல் உண்டாக்
கக் கூடிய.

phthalylsulphathiazole: தாலைல்
சல் : பாதையாசோல் : உணவுக்
குழலினால் குறைந்த அளவே ஈர்த
துக் கொள்ளப்படும் ஒரு சல்ஃபோ
னமைடு மருந்து முன்புகுடல்நோய்
களின்போது, அடிவயிற்று அறு
வை மருத்துவம்மூலம் பயன்படுத்
தப்பட்டது.

phthisis : ஈளை நோய்; காச
நோய்; நுரையீரல் காசநோய்: நுரை
யீரல் காசநோயைக் குறிக்கும் ஒரு
பழைய சொல்.

physeptone : பிசெப்டோன் :
மெத்தாடோன் என்ற மருந்தின்
வாணிகப் பெயர்.

physic : மருத்துவத் தொழில் :
நோய் தீர்க்கும் கலை; மருத்துவம்;
பண்டுவம்; மருந்து.

Physician: மருத்துவர்: மருத்துவத்
தில் தகுதி பெற்றவர்.

physioky : மருந்து போன்ற; மருந்
தை நினைவூட்டுகிற.

physicochemical : இயற்பியல்-
வேதியியல் சார்ந்த : இயற்பியல்
மற்றும் வேதியியல் தொடர்பான.

physiology : உடலியல்; உடலியங்
கியல்; உடலியக்கவியல் : உடலின்
இயல்பான இயக்கம் பற்றி ஆரா
யும் அறிவியல். உடலின் இயற்கை
யான கட்டமைப்பு, அவற்றின்
வழக்கமான செயலமுறை பற்றி
ஆராய்தல்.

physiotherapy : இயல் மருத்
துவம்; உடற்பயிற்சி மருத்துவம் ;
உடலைப் பிடித்து விடுதல், தூய
காற்று, மினசாரம் போன்ற இயற்
கை முறைகளால் மருத்துவம் செய்
யும் முறை.

physiotherapist : இயல் மருத்
துவா; மின் மருத்துவர் : பிடித்து
விடுதல் போன்ற இயற்கை முறை
களால் நோய்களைக் குணப்படுத்
தும் மருத்துவர்.

physique; உடற்கட்டு; உடலமைவு;
உடலமைப்பு; உடலின் கட்டுக்
கோப்பு.

physostigmine : பிசோஸ்டிக்
மைன் : கணவிழி விறைப்பு நோயில்
சொட்டு மருந்தாகப் (0.5%—1%)
பயன்படுத்தப்படும் மருந்து. சில
சமயம் வாதநோய் எதிர்ப்பு மருந்
தாகவும் பயன்படுகிறது.

physohorax : சுவாசப்பை உறைச்
சீழ் நோய் : சுவாசப்பை உறையில்
உண்டாகும் சீழ்நோய்.

phytomenadione : பைட்டோமி
னாடியோன் : வைட்டமின்-K என்
னும உண்டச்சத்து, பிறந்த குழந்
தைக்கு இரத்தக் கசிவு ஏற்படும்
போதும் வைட்டமின் K பற்றாக்
குறையின்போதும் கொடுக்கப்படு
கிறது.

pia, pia mater : மூளை நாளப் பட
லம்; மூளை உள்ளுறை; மென்னுறை:
மூளை வெளியுறைகளில் மிகவும்
உள்ளார்ந்திருக்கிற செல் குழாய்
நாளப் படலம். இது மூளையிலும்,
முதுகந்தண்டிலும் அடங்கியுள்ள
பொருளுடன நெருங்கிய தொடர்
புடையது.

pica : மசக்கை; இயல்பிலா உணவு
வேட்கை, கண்டது உண்ணல் : கரு
வுற்றிருக்கும்போது சாம்பல
போன்ற அசாதாரணப் பொருள்
களை உண்ண வேண்டுமென உண்
டாகும் வேட்கை

picolax : பிக்கோலாக்ஸ் : சோடியம் பிக்கோசலேட்டேட் என்ற மருந்தின் வாணிகப் பெயர்.

pigeon chest (pigeon-breast) : குறுகல் மார்பு; கூட்டு மார்பு; புறா மார்பு : உருவத திரிபாகக் குறுகலாக அமைந்த மார்பு. இதில் மார்பக எலும்புப் பகுதி முன்புறம் துருத்தித் கொண்டிருக்கும்.

pigment : நிறமி, தோல் நிறமி; வண்ணம் : உடலின் இயற்கை வண்ணப் பொருள்; சாயப் பொருள்.

pigmentary epithelium : நிறமி அடர்புறப்படலம்.

pigmentary layer நிறமி அடுக்கு.

pigmentation : நிறமி அடுக்குப் படிவு; கரைப் பிடிப்பு; நிறமி அளவுக்குமீறி அடுக்காகப் படிதல்.

pigments bile . பித்தநீர் நிறமிகள்.

pill : மாத்திரை; குளிகை : விழுங்கக் கூடிய வகையில் அமைந்த திடமருந்து மாத்திரை.

pillule . சிறு குளிகை; சிறிய மாத்திரை.

pilomotor nerves . சிலிப்புகள். மயிர மூட்டுப்பையுடன இணைந்த நுண்ணிய நரம்புகள், இவை மயிரை விறைப்பாக நிற்கச் செய்து தோல் சிலிர்ப்புத் தோற்றத்தை உண்டாக்குகிறது.

pimafucin : பிமாஃபூசின் . நாட்டாமைசின் என்ற மருந்தின் வாணிகப் பெயர்

pimple : முகப் பரு; குரு; பரு . முகத்தில் உண்டாகும் பரு.

pineal body (pineal gland) : நடுமூளைச் சுரப்பி: மூளையின் நடுவில் மூன்றாவது குழிவின பிணகூம்பு வடிவான சிறியசெம்பழுப்பு நிறச் சுரப்பி இதனை செயல என்ன என்பது இன்னும் அறியப்படவில்லை.

pinguecula: பிங்குவேலா : கண்ணிமை இடைவெளி அருகிலுள்ள சற்றே உயரமான, திண்மையான, மஞ்சள் நிறக்குமிழ் வடிவ இமையிணைப் படலம். இது முதுமையடைவதுடன் தொடர்புடையது.

pink-eye : செங்கண் நோய் : மிக விரைவாகப் பரவும் செந்நிறக் கண் கோளாறு. குழந்தை நெருங்கிப் பழகும் உணவு வசதிகளுடைய பள்ளிகள், நீண்ட காலம் தங்கி மருத்துவம் பெறும் மருத்துவ மனைகளில் முகத்துணிகளைப் புழங்குவதால் இது உண்டாகிறது.

pinna : காதுமடல்; வெளிக் காது; செவிமடல் : புறச் செவியின் அகன்ற மேற்பகுதி.

piperacillin sodium : பிப்பராசிலின் சோடியம்: பல்வேறு வகையில் செயற்படக் கூடிய ஓர் உயிர் எதிர்ப்பொருள். நச்சுத் தன்மை குறைந்தது. பாக்க்டீரியா இதனை எதிர்ப்பது குறைவு.

piperazine citrate : பிப்பராசின் சைட்ரேட் : குழந்தைகளின் மலக் குடலில் உள்ள நூலிழை போன்ற கிரைப்பூச்சி என்ற புழு, உருண்டைப்புழு ஆகியவற்றுக்கு எதிராகக் கொடுக்கப்படும் வீரியம் மிக்க குடற்புழு அகற்றும் மருந்து.

pipril : பிப்ரில் : பிப்பராசிலின் சோடியம் என்ற மருந்தின் வாணிகப் பெயர்.

pirenzepine : பைரன்செப்பின் : வயிற்றில் சீழ்ப்புண்ணைக் (அல்சர்) குணப்படுத்தும் உயிரணுக்களை உற்பத்தி செய்து அமில உற்பத்தியைக் குறைக்கக்கூடிய ஒரு மருந்து.

piriton : பிரிட்டோன் : குளோர்ஃபெனிராமின் என்ற மருந்தின் வாணிகப் பெயர்

piroxicam : பைரோக்சிக்காம் : வீக்கத்தைத் தணிக்கக் கூடிய ஒரு மருந்து.

pitressin : பிட்ரெசின் : வாசோப் பிரெசின் என்ற அமினோபுரத மருந்து.

pit : அம்மைத் தழும்பு : அம்மை நோயினால் உடலிலுண்டாகும் தழும்புக் குழி; உடம்பின் உட்பொள்ளல். குழித் தழும்பு.

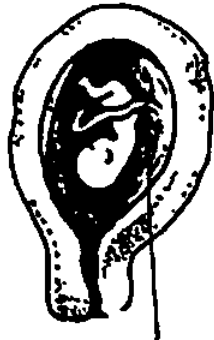
pituitary gland (pituitary body): கபச்



கபச் சுரப்பி

சுரப்பி; குருக்கழலை, அடிமுளைச் சுரப்பி : உடல் வளர்ச்சிக்கு முக்கியமாக உதவுவதாகக் கருதப்படும் தூம்பற்ற முளையடிச் சுரப்பி.

placenta : நச்சுக்கொடி; கருக்கொடி; பனிகுடம் : கருவுற்ற மூன்று மாதங்களில் கருப்பையின் உட்சுவருடன் இணைந்தவாறு ஒரு செல்குழாய் போன்ற கட்டமைப்பு உருவாகிறது. இதன் வழியாகக் கருப்பைக் குழந்தைக்கு ஊட்டச் சததும், ஆக்சிஜனும் செல்கிறது. இதன் வழியாகவே கருக் குழந்தை



கருக்கொடி

கழிவுப்பொருள்களை வெளியேற்றுகிறது. இயல்பான மகப்பேற்றின்போது குழந்தை பிறந்த ஒரு மணி நேரத்திற்குள் இது வெளியேறிவிடும். அவ்வாறு வெளியேறாத நச்சுக் கொடி,

'ஒட்டு நச்சுக் கொடி' எனப்படும். இதுபொதுவாக, கருப்பையின்மேற்பகுதியில் ஒட்டிகொண்டிருக்கும்.

இதனால் நச்சுக் கொடி முறிவு (அற்று விழுதல்) ஏற்படும்.

pityriasis : கரணைப் பொக்குளம்; தோல் கொப்புளம்; பொடுகு உதிர்வு; தோலில் ஏற்படும் கரணைச் சொறிப் பொக்குளம்; சிதல் சிதலாக உரியும் தோல் நோய்.

pityrosporum : பிட்டிரோஸ் போரம் ; நொதியின (ஈஸ்ட்) ஓர் இனம்.

placental abruption : நச்சுக் கொடி முறிவு : மகப்பேற்று வலி எடுப்பதற்கு முன்பும், 28 வாரங்களுக்குப் பின்பும் யோனிக் குழாயில் இரத்தக் கசிவு ஏற்படுதல்.

placenta accreta : வேருன்றிய நஞ்சு. ஒட்டி இறுகிய நஞ்சு.

placenta praevia : முன்னிருக்கும் நஞ்சு; நச்சுக் கொடி முந்துநிலை.

placental insufficiency : நச்சுக் கொடிக் குறைபாடு; நஞ்சு திறக் குறை நச்சுக் கொடி போதிய அளவில் இல்லாதிருத்தல். இது தாய்க்குள்ள நோய் அல்லது மாதங்கடந்து கருமுதிர்வடைதல் காரணமாக உண்டாகலாம். இதனால், குழந்தை குறைமாதத்தில் பிறக்கக் கூடும்.

placentography : நச்சுக் கொடி ஊடுகதிர்ச் சோதனை: ஒளி ஊடுருவாத பொருளை ஊசிமூலம் செலுத்தி நச்சுக் கொடியை ஊடுகதிர் (எகஸ்-ரே) மூலம் பரிசோதனை செய்தல்.

plague : பிளேகு : நோயுற்ற எலிகளமூலம் மிக விரைவாகப் பரவும் மிகக்கொடிய கொளளை நோய். எலிகளிடமிருந்து தெள்ளுப்பூச்சி (உணணிகள்) மூலம் இது மனிதனுக்குப் பரவுகிறது.

plague-spot : பிளேகு மையம் : பிளேகு எனும் கொள்ளை

நோயினால் வீக்கம் உண்டாகும் இடம்.

plantar : உள்ளங்கால் சார்ந்த; அங்கால்; பாத : உள்ளங்காலுக்குரிய.

plaquenil : பிளாகுவினில் : ஹைட்ராக்சிகுவோரோக்குவின என்ற மருந்தின் வரணிகப் பெயர்.

plasmodia : ஒட்டுயிர் நுண்மம் : மலேரியா போன்ற முறைக காய்ச்சலுக்குக் காரணமான ஒட்டுயிர் நுண்மம்.

plasm : உயிரியற் பொருள் : உயிர் மத்தின் ஊன்மம்.

plasma : குருதிநீர்; ஊனீர் : குருதி, குருதிநீர் ஆகியவற்றின் திரவப் பகுதி. கருமையான தீப்புண்களில் நோயாளிக்குக் குருதிச் செறிவு ஏற்படும்போது இரத்தம் செலுத்தப் பயன்படுகிறதபடுகிறது. உலர்ந்த குருதிநீர் மஞ்சள் நிறத் தூளாக இருக்கும். இதனைத் திரவமாக்கி உட்செலுத்தலாம். டெக்ஸ்டிரான் பிளாஸ்மோவின போன்ற பல்வேறு குருதி நீர் மாற்றுகள் உள்ளன.

plasma proteins : குருதி நீர்ப் புரதங்கள்.

plasmic (plasmatic) : ஊனீர் சார்ந்த : ஊன்மம் சார்ந்த.

plasmin : பிளாஸ்மின் : ஒரு ஃபைப்ரினோலிசின்.

plasminogen . பிளாஸ்மினோஜன் : பிளாஸ்மினின் முன்னோடி, சேதமடைந்த திசுவிருந்து வினையூக்கிகள வெளிப்பட்டு, பிளாஸ்மினோஜனைப் பிளாஸ்மினாக மாற்ற ஊககுவிக்கிறது

plasmodium : ஒட்டுயிர் நுண்மம் : வெப்ப இரத்தப் பிராணிகளின் இரத்தத்திலுள்ள ஓரணு உயிர் ஒட்டுண்ணிகளின் ஒருவகை. இவை

ஒட்டுத்தோடுடைய இணைப்புடலிகளின் இரத்தத்தை உறிஞ்சி தங்கள் பாலினச் சுழற்சியை முடித்துக் கொள்கின்றன. இவற்றின் நான்கு இனங்கள் மனிதரிடம் முறைக் காய்ச்சல் (மலேரியா) நோயை உண்டாக்குகின்றன.

plasmolysis : ஊன்ம உலர்வு : நீரிழப்பால் உண்டாகும் ஊன்மச் சுருக்கம். ஊன்ம நசிவு; அழிவு.

plaster of paris : களிக்கல் தூள் : வார்ப்புக் குடுவையாகவும் காரைமண்ணாகவும் பயன்படும் களிகல் தூள்.

plastic surgery : ஒட்டுறுப்பு அறுவை; ஒட்டறுவை மருத்துவம் : உடலில் சேதமடைந்த பகுதியைச் சீர்படுத்துவதற்கு ஆரோக்கியமான திசுவை மாற்றிப் பொருத்தும் அறுவை மருத்துவம்.

platelets : தகட்டணுக்கள்; குருதி வட்டுகள்; தட்டயங்கள்.

platyhelminth : குடற்புழு; குடலிலுள்ள தட்டையான புழு

play therapist : விளையாட்டு மருத்துவ வல்லுநர் : குழந்தைகளுக்கு விளையாட்டு மூலம் நோய் மருத்துவம் செய்யும் வல்லுநர்.

plethora : குருதியிகை; நிரம்புநிலை : குருதி மிகையாக இருத்தல்; மிகு நிறைவு. செவ்வணு மிகை.

plethysmograph : குருதி அளவைக் கருவி; குருதிப் பாய்ச்சல் பரும வரைவி; வளி அழுத்த மானி : ஓர் உறுப்பில பாயும் குருதியைத் துல்லியமாக அளவிடுவதற்கான ஒரு கருவி

pleura : மாப்புவரி; நுரைபீரல் உறை; ஈரல் உறை : உள்ளுறுப்பு களைக் கவிந்து போர்த்த பால்சுடி உயிர்களின் உள்வரிச் சவ்வுகள் இரண்டில் ஒன்று.

pleurisy pleuritis : நுரையீரல் சவ்வழற்சி : மார்பு உள்வரிச் சவ்வில் ஏற்படும் வீக்கம். நுரையீரல் உறை சீழ் நோயுடன் இது தொடர்புடையது.

pleurodesis ; உள் குறுப்புப் பிணைப்பு : மண்டைப் பக்க எலும்பு உள்வரிச் சவ்வுடன் உட்கிடப்புறுப்புகள் ஒட்டிக் கொண்டிருத்தல் அயோடினாக்கிய வெளிமக் கணமகியைப் பயன்படுத்தி இவ்வாறு ஒட்டிக் கொண்டிருக்குமாறு செய்யலாம்.

pleurodynia ; தசைவாத வீக்கம் ; விலா எலும்பு வலி : கீல்வாதம் தொடர்பான தசைநாரின் வீக்கம் ; மார்புத் தசை வாதத்தால் ஏற்படும் விலா வலி நோய்.

pleuropneumonia : குலைக்காய்ச்சல் : மார்பு உள்வரிச் சவ்வழற்சியுடன் கூடிய குலைக்காய்ச்சல் நோய்.

pleuro pulmonary : மார்பு வரி-நுரையீரல் சார்ந்த : மார்பு உள்வரிச் சவ்வு, நுரையீரல் இரண்டையும் சார்ந்த.

plexus : பின்னலைமைவு, பின்னல் ; வலை : நாளங்களின் அல்லது நரம்புகளின் பின்னல் அமைவு.

plica : தோல் மடிப்பு, மடிப்பு : சவ்வின் மடிப்பு.

plica polonica : தலைமுடிச் சடைப் பிடிப்பு : நோய் காரணமாக ஏற்படும் தலை மயிரின் சடைப்பிடிப்பு.

plumbism : ஈய நச்சூட்டு ; ஈய நச்சேற்றம்

plumbage . மெழுகு வைப்பு.

plumbum : காரீயம், ஈயம் . உலோக ஈயத்தின் லத்தீன பெயர்.

PMS . மாதவிடாய் முந்து நோய்.

pneumatometer : மூச்சுமானி.

pneumaturia : சிறுநீர்வாயு ; சிறுநீர் வளிமம் ; வளி நீரிழிவு : சிறுநீருடன் குடல் வாய்வு பிரிதல். இது சவ்வுப்பைப் பண்புரை காரணமாக ஏற்படுகிறது.

pneumococcus : சீதசன்னிக் கிருமிகள் : இணை இணையாக அமைந்துள்ள புள்ளிக் கிருமிகள். இவை சீதசன்னியை உண்டு பண்ணுகின்றன.

pneumoconiosis ; தூசு அழற்சி ; தூசு வளி நோய் : தொழில் துறைப் பணிகளில் தொடர்ந்து தூசியைச் சுவாசிப்பதால் உண்டாகும் நுரையீரல் அழற்சி சிலசமயம் காச நோயும் உண்டாகும்.

pneumocystis (carinii) : சீதசன்னி நுண்ணுயிரி : சீதசன்னி எனப்படும் சளிக் காய்ச்சலை உண்டாக்கும் ஒரு நுண்ணுயிர். இது பெரும்பாலும் குழந்தைகளையே பாதிக்கிறது. இதனால் உண்டாகும் மரண வீதம் அதிகம்.

pneumogastric ; நுரையீரல் - இரைப்பை சார்ந்த : நுரையீரல், இரைப்பை ஆகியவை தொடர்புடைய.

pneumogastric nerves : நுரையீரல்-இரைப்பை நரம்புகள் : முளை நரம்புகளில் பத்தாவது இணை.

pneumomycosis : நுரையீரல் பூஞ்சண நோய் நுரையீரலைப் பீடிக்கும் பூஞ்சண நோய்.

pneumonectomy நுரையீரல் அறுவை, நுரையீரல் நீக்கம், நுரையீரல் வெட்டு, திறப்பு : நுரையீரலை அறுவை மருத்துவம்மூலம் வெட்டி யெடுத்தல்.

pneumonia : சீதசன்னி ; சளிக் காய்ச்சல் ; நுரையீரல் காய்ச்சல் ; நுரையீரல் அழற்சி : நுரையீரல் இழைமங்களின் ஒரு பகுதி அல்லது முழுவதும் வீங்கிய நிலை. இந் நோய் இரண்டு நுரையீரல்களையும் பாதித்தால் அது 'இரட்டை

நுரையீரல் காய்ச்சல்' எனப்படும். ஒரு நுரையீரலைப் பாதித்தால் அது 'ஒற்றை நுரையீரல் காய்ச்சல்' எனப்படும்.

pneumonitis : நுரையீரல் திசு அழற்சி; மூச்சுப்பையழற்சி : நுரையீரல திசுக்களில் ஏற்படும் வீக்கம்.

pneumothorax : நுரையீரல் உறை காற்று நோய். உறைவளி நோய் : நுரையீரல் திசுக்களை அழுத்தும் வகையில் நுரையீரல் உறையில் காற்று அல்லது வாயு நிறைதல். இது ஈளை நோயினால் (ஆஸ்துமா) உண்டாகலாம்

PNI : உளவியல் நரம்பு நோய்த்தடுப்பியல்.

poldine methylsulphate : போல்டின் மெத்தில்சல்ஃபேட் : உணவு உண்டவுடன இரைப்பையில் அமிலம் சுரப்பதைக் கட்டுப்படுத்தும் மருந்து.

polioencephalitis : மூளைவாத அழற்சி : பெரு மூளையில் ஏற்படும் வாத வீக்கம்.

poliomyelitis : இளம்பிள்ளை வாதம் : முதுகந்தண்டின் சாம்பல் நிற உட்பகுதியில் ஏற்படும் அழற்சி. மூளைத் தண்டிலும், முதுகந்தண்டிலும் உள்ள முன்பக்கக் கொம்புகளின் இயக்க நரம்பணுக்களை ஒரு கொள்ளை நோய்க் கிருமி தாக்குதலால் இது உண்டாகிறது.

polio viruses : இளம்பிள்ளை வாதக் கிருமி : இளம்பிள்ளை வாதத்தை உண்டாக்கும் நோய்க் கிருமிகள். வைரஸ் நுண்ணுயிரி.

politzer's bag : போலிட்சர் பை : முன் தொண்டையிலிருந்து நடுக்காதுக் குழிவரையில் செல்லும் குழாயை உப்பச் செய்வதற்கான ஒரு ரப்பர் பை.

pollicization, சுட்டு விரல் குறுக்க அறுவை; கட்டை விரல் மாற்றம் :

சுட்டு விரலைச் சுழற்றி, பெரு விரலின் நிலைக்குக் கொண்டு வருவதற்காகக் குறுக்குவதற்குச் செய்யப்படும் ஒருவகை அறுவை மருத்துவம்.

polya operation : இரைப்பை அறுவை : இரைப்பையின் ஒரு பகுதியில் செய்யப்படும் அறுவை மருத்துவம். போல்யா விளக்கியது.

polyarteritis : பல தமனி அழற்சி; தமனிகள் அழற்சி : பல தமனிகளில் ஏற்படும் வீக்கம். இதனால் பாதிக்கப்பட்ட நாளங்களில் வீக்கமும் குருதியுறையும் ஏற்படுகிறது. மேற்கொண்டு சேதம் உண்டாகுமானால் இரத்தப் போக்கு ஏற்படுகிறது.

polyarthralgia : பல மூட்டு வலி : பல்வேறு மூட்டுகளிலும் உண்டாகும் நோவு.

polyarthritis : பலமூட்டு அழற்சி; மூட்டுகள் அழற்சி; பன்மூட்டழற்சி : பலமூட்டுகளில் ஒரே சமயத்தில் உண்டாகும் வீக்கம்.

polybactrin : பாலிபாக்டீரின் ; நியோமைசின் சல்ஃபேட் பாலிமிக் சின்-B, பாசிட்ராசின் ஆகியவை கலந்த ஒரு கலவையின் வாணிகப் பெயர். இது ஓர் உயிர்ப் பொருள் எதிர்ப்புத் தெளிப்பு மருந்து. காயங்கள், அறுவைச் சிகிச்சைக் காயங்களைக் குணப்படுத்தப் பயன்படுத்தப்படுகிறது.

polycystic : பல நீர்க்கட்டி ; பல நீர்க்கட்டிகளையுடைய, சிறுநீரக நோய். இது பெரும்பாலும் நுரையீரல் கட்டிகளுடன் தொடர்புடையது.

polycythaemia : சிவப்பணுப் பெருக்கம்; சிவப்பணு மிகைப்பு ; இரத்தத்தில் சுற்றாட்டமாகச் செல்லும் சிவப்பணுக்களின் எண்ணிக்கை பெருகுதல். இது நீர்ம இழப்பு காரணமாக ஏற்படலாம். ஒரு பிறவி இதய நோயில் ஏற்படு

வது போன்று, ஆக்சிஜனைக் கொண்டு செல்லும் திறனை அதிகரிப்பதற்காகவும் உண்டாகலாம்.

polydactyly : மிகை விரல், விரல் மிகைப்பு : கை-கால்களில் இயல்பான எண்ணிக்கைக்குக் கூடுதலாக விரல்கள் இருத்தல்.

polydipsia : பெருந்தாகம்; நீர்வேட்கை; வெகுதாகம்; அளவுக்குமீறித் தாகம் எடுத்தல்

polyhydramnios : மிகைக் கருச் சவ்வு நீர்மம்; வெகு நீர்ப்பனிக்குடம். கருவை அடுத்துச் சுற்றியுள்ள சவ்வில் சுரக்கும் நீர்மம் அளவுக்கு அதிகமாகச் சுரத்தல்.

polymyalgia rheumatica: தசைக் கீல் வாதம் : முதியவர்களுக்கு ஏற்படும் ஒரு நோய். இதனால், தோள் பட்டைகளிலும் இடுப்புக் குழித் தசைகளிலும், முதுகந்தண்டிலும் கட்டும் வலிதோன்றும். காலை நேரத்தில் தசைப்பிடிப்பும் உண்டாகும். இது கண்ணப் பொட்டெலும்பு நாடி அழற்சியுடன தொடர்புடையது இது கீல் வாயு மூட்டு வீக்கத்திலிருந்து வேறுபட்டது.

polymyositis : தசை நலிவு : பெரும்பாலும் நடுவயதில் ஏற்படும் தசை நலிவு நோய் தசையில் அழற்சி மாறுபாடுகள் ஏற்படுவதால் இது உண்டாகிறது.

polymyxin B : பாலிமைக்சின் B : கிராம்சாயம் எடுக்காத நோய்களுக்குப் பயன்படுத்தப்படும் ஓர் உயிர் எதிர்ப்பொருள். இதனைத் தசை வழி ஊசிமூலம் செலுத்தினால் வலியுண்டாகும் எனபதால், நரம்புவழி, மெல்லமெல்லக் கொடுக்கப்படுகிறது காது, கண் நோய்களுக்கும் இது விருந்து மருந்து தயாரிக்கப்படுகிறது.

polyneuritis : பன்முக நரம்பழற்சி; பல நரம்பழற்சி.

polyoma : கட்டிக்கிருமி : கட்டி

உண்டாக்கும் கிருமிகளில் ஒன்று.

polyopia : பல்வடிவக் காட்சி, பல உரு பார்வை : ஒரே பொருளின் பலவேறு உருக்காட்சிகள் தோன்றும் பார்வைக்கோளாறு.

polyp, polypus : சவ்வுக் கழலை; விழுது; சவ்வுக்கட்டி : கருப்பை, முககு போன்ற சளிச்சவ்வுப்பரப்புகளில் உண்டாகும் கழலைக்கட்டி.

polypectomy : தொங்கு தசை அறுவை; விழுது நீக்கம்; விழுது எடுப்பு : தொங்கு தசையை அறுவை மருத்துவம் மூலம் அகற்றுதல் விழுதுத் தடை நீக்கம்.

polypeptides : அமினோப் புரதங்கள் : நீரால் பகுக்கும்போது இரண்டுக்கு மேற்பட்ட அமினோ அமிலங்களைக் கொடுக்கும் புரதங்கள்.

polypharmacy : பன்முக மருந்து; பல மருந்து மருத்துவம் : ஒரே நோயாளிக்கு வாய்வழி உட்கொள்ளப்படும் பல மருந்துகளை எழுதிக்கொடுத்தல். இது நோயாளி மருத்துவரின் அறிவுரையைப் பின்பற்றாமல் போவதற்கு வழி வகுக்கும்.

polypoid : தொங்கு தசை போன்ற; விழுதுரு; விழுதையை : தொங்கு தசையை ஒத்திருக்கின்ற.

polyposis : பெருங்குடல் தொங்கு தசை; விழுதியம், : பெருங்குடலில் ஏராளமான தொங்கு தசைகள் இருத்தல். இது பெரும்பாலும் மரபாக ஏற்படுகிறது. இது பொதுவாகப் பெருங்குடல் புற்றுக்கு வழி வகுக்கிறது. தொங்குதசையை அகற்றுவதே இதைத் தடுப்பதற்குரிய வழி.

polyp pectum : மலக்குடல் தொங்கு தசை.

polysaccharide : சர்க்கரைச் சேர்மங்கள் ($C_6H_{10}O_5$) : பல்வேறு ஒற்றைச் சர்க்கரைச் சேர்மங்

களைக் கொண்டுள்ள கார்போ ஹைட்ரேட்டுகள் மாச்சத்து, இன்சூலின், கிளைக்கோஜன், டெக்ஸ்டிரீன், செல்லுலோஸ் ஆகியவை இவ்வகையின.

polyserositis : பன்முக நிணநீர்ச் சவ்வழற்சி : பல்வேறு குருதி நிணநீர்ச்சவ்வுகளில் உண்டாகும் வீக்கம். மரபணு முறையில் உண்டாகும் இவ்வகை அழற்சியை 'மத்திய தரைக்கடல் காய்ச்சல்' என்பர்.

polythiazide : பாலித்தயாசிடூ : சிறுநீர் கழிப்பதை ஊக்குவிக்கும் மருந்து.

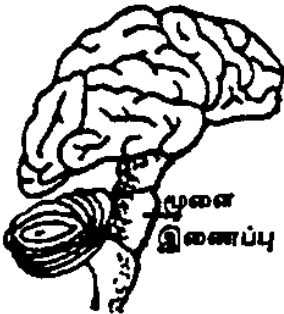
polyuria : மிகைச் சிறுநீர்ப் போக்கு சிறுநீர் மிகைப்பு; சிறுநீர்ப் பெருக்கு : சிறுநீர் அளவுக்கு அதிகமாகக் கழிதல்.

pompholyx : தோல் கொப்புளம்; தோல் குமிழ்வு : தோலில் உண்டாகும் குமிழான கொப்புளம். இதனால் நமைச்சல் அல்லது எரிச்சல் ஏற்படும்.

POMR : சிக்கல் சார்ந்த மருத்துவ வரலாறு.

Ponderax : பாண்டெராக்கல் : ஃபென்ஃபுரோராமின் ஹைட்ரோ குளோரைடு என்ற மருந்தின் வாணிகப்பெயர்.

pons varoli : முளை இணைப்பு; நரம்புப் பாலம் : முளையின் இரு



முளை இணைப்பு

பாலம் : முளையின் இரு பாதி களையும் இணைக்கும் நரம்பிழைப் பட்டை.

பாதி களையும் இணைத்து முளையின் பல்வேறு பகுதிகளையும் இணைக்கின்ற நரம்பிழைத் தொகுதி.

pons : திகுப் பாலம்; முகுளம், முளைப்

ponstan : பாண்டாண் : மெஃபினாமிக் அமிலத்தின் வாணிகப்பெயர்.

pontiac fever : பாண்டியாக் காய்ச்சல் : சளிக்காய்ச்சல் (இன்ஃபுரூ யென்சா) போன்ற ஒருவகைக் காய்ச்சல். இது நுரையீரல் தொடர்பானது அன்று.

popliteal : முழங்கால் பின்பகுதி சார்ந்த; முழங்காலின் பினனாலுள்ள குழிவுக்குரிய.

popliteus : பின்கால் தசை; தசை; முழங்காலின் : துடையின் பின்பகுதி சார்ந்த இடத்திலுள்ள ஒரு தசை. இது காலை மடக்கவும் சுழற்றுவதற்கும் உதவுகிறது.

poradenitis : பின்சிறுகுடல் அழற்சி : பின்சிறுகுடல் சுரப்பிகளில் வலியுடன் ஏற்படும் திரட்சி. அரையாப்புக் கட்டியின்போது இது உண்டாகிறது.

pore : நுண்துளை/மயிர்க்கண்; சிறு தோல் ஓட்டை; புரை : வியர்வைச் சுரப்பிகளுக்குச் செல்லும் நாளங்களின் ஒருவாய். தோல் மேற்பரப்பில் இவற்றை நுண்ணிய அடுக்குத் தசைகள் கட்டுப்படுத்துகின்றன. குளிரில் இது சுருங்கி அடைபட்டும், வெப்பத்தில் விரிவடைந்தும் இது நடைபெறுகிறது.

porphyria : போர்ப்பைரின் வளர்சிதை மாற்றப்பிழை : போர்ப்பைரின் வளர்சிதை மாற்றத்தில் உள்ள உள்ளார்ந்த பிழை. இது பொதுவாக மரபுவழி உண்டாகுர். இது நரம்பு மற்றும் தசைத்திட்டுக்களில் நோய்க்குறி மாறுதல்களை ஏற்படுத்துகிறது. சில நோய்களில், மலம் அல்லது சிறுநீர் அல்லது இரண்டிலும் போர்டபைரின் இருக்கும்.

porphyrins : போர்ப்பைரின் : குருதி லண்ணப் பொருள் போன்ற மூச்சுக்குழாய் நீ

மிகளுக்கு அடிப்படையாக அமைந்துள்ள ஒளியுணர்வுக் கரிமக் கூட்டுப்பொருள். யூரோ போர்ப்பைரின், காப்ரோ போர்ப்பைரின ஆகியவை இயற்கையாகக் கிடைக்கும் போர்ப்பைரின்கள்.

porphyrinuria : சிறுநீர் போர்ப்பைரின் : சிறுநீரில் அளவுக்கு அதிகமாக போர்ப்பைரின் இருத்தல். இது வளர்சிதை மாற்றத்தில் ஏற்படும் உள்ளார்ந்த பிழையினால் உண்டாகிறது.

porta : கல்லீரல் பிளவு : கல்லீரலின் குறுக்கேயுள்ள பிளவு.

portal (vein) : கல்லீரல் சிரை : கல்லீரலுக்குக் குருதி கொண்டு செல்லும் குருதி நாளம்.

portahepatitis : கல்லீரல் சிரையழற்சி; ஈரல் வாயில் அழற்சி : கல்லீரல் சிரையில் ஏற்படும் வீக்கம்.

portal hypertension கல்லீரல் சிரை மிகையழுத்தம்; ஈரல் அழுத்த மிகைப்பு : கல்லீரல் சிரையில் அழுத்தம் அதிகரித்தல். இது பொதுவாக ஈரலரிப்பு காரணமாக உண்டாகிறது.

portal circulation : கல்லீரல் சிரை; இரத்தவோட்டம்; சுற்றோட்டம் : குடல், கணையம், மண்ணீரல், இரைப்பை ஆகியவற்றின் இரத்தம் இதயத்திற்குத் திரும்புவதற்கு முன்பு ஈரலில் சிரையினால் சேகரிக்கப்படுதல்

portal vein : கல்லீரல் சிரை; வாயில் சிரை. கல்லீரலுக்கு இரத்தத்தைக் கொண்டு செல்லும் சிரை. இது 75 மி.மீ. நீளமுடையது இது குடற்குழாய்ச் சவ்வுச் சிரைகள் ஆகியவை இணைந்து அமைந்தது

position : இருப்பு நிலை; இருக்கை; இருப்பிடம்.

positive pressure ventilation : ஆக்கமுறை அழுத்தக் காற்றூட்டம்;

நேரழுத்த மூச்சோட்டம் : மூச்சு உள்வாங்குவதற்காக நுரையீரல்களில் ஆக்கமுறையில் காற்றழுத்தம் ஏற்படுதல். நுரையீரல் சுருங்குவதன் மூலம் மூச்சு வெளியேறுகிறது இயக்கழுத்தக் காற்றேற்றம்.

posterior urethral valve : சிறுநீர்ப்புறவழிப் பின்புறத் தடுக்கிதழ்; பின்புறச் சிறுநீர்க் குழல் தடுக்கிதழ்கள்.

possetting : பத்தியப் பாணூட்டல் : குழந்தைகளுக்குக் கட்டிப்பாலைச் சிறிது சிறிதாகக் கொடுத்தல்.

post anaesthetic : மயக்க மருந்துட்டியின்; உணர்வகற்றுப்பின்.

postanal : மலவாய்ப் பின்புறம்.

postcoital : புணர்ச்சிக்குப் பின் : சுருத்தடை உறையைப் பயன்படுத்திப் பாலுறவு கொண்டதன் பின்.

postconcussional syndrome : தலைமோதல் நோய்; தலைக காயத்தின்பின் மயக்கம் : தலைக்காயம் ஏற்பட்டபின் ஏற்படும் தலைவலி, மயக்கம், மயக்கவுணர்வு போன்ற நோய்க்குறிகள்.

post diphtheritic : தொண்டையடைப்பான் பின்னோய் : தொண்டையடைப்பான் நோய்த் தாக்குதலுக்குப் பிறகு உண்டாகும் உறுப்பு வாதம். மேல்வாய் உணர்வினமை போன்ற நோய்க் குறிகள்.

post hepatic : நுரையீரல் பின்புறம்; ஈரலின் பின்னால்.

post herpetic : அரையாப்புப் பின்புறம்

prothitis : மானி நுதி வீக்கம், மானி முனை அழற்சி.

posthumous : மரணத்தின்பின்; இறப்புக்குப் பின் : (1) தந்தை இறந்தபின் குழந்தை பிறத்தல். (2) தாய் இறந்தபின், தாயின் வயிற்றிலிருந்து குழந்தையை

அறுவை மருத்துவம் மூலம் வெளியில் எடுத்தல்.

postmature baby : மாதங்கடந்த குழந்தை : எதிர்பார்த்த தேதிக்குப் பிறகு பிறந்த குழந்தை 40 வாரங்களுக்கு அப்பாலும் வயிற்றிலிருந்து தாமதமாகப் பிறக்கும் குழந்தை.

postmenopausal : மாதவிடாய் நிறுத்தத்திற்குப்பின் .

postmortem. சடலப் பரிசோதனை/பிண ஆய்வு : பிணக் கூற்றாய்வு; மரணப் பின் ஆய்வு : இறப்புக்குப் பின் சடலத்தை அறுத்துப் பரிசோதனை செய்தல்.

post nasal : மூக்குப் பின்புறம்; மூக்கின் பின்னால் : மூக்கிற்குப் பின்புறம் மூக்குத்தொண்டையில் அமைந்துள்ள .

postnatal : பேறுகாலத்திற்குப் பின்; பிறந்தவுடன், பிறந்த பின் குழந்தை பிறந்தபின் நிகழ்கிறது.

postpartum haemorrhage : பேறு காலத்திற்குப் பின் இரத்த இழப்பு; பேற்றுக்குப்பின் ஒழுக்கு.

postoperative : அறுவை மருத்துவத்திற்குப்பின்; அறுவைக்குப் பிற்பாடு.

postpartum : பேறுகாலத்திற்குப் பின்; பேற்றுக்குப் பின்னா.

postprandial . உணவுக்குப் பின்னர்.

postural : தோற்றம் சார்ந்த.

posture : தோற்ற நிலை, உடல் இருக்கை நிலை; தோரணை; இருப்பு நிலை : முழு உடலின் தோற்ற அமைப்பு அல்லது தோற்றத்தின் ஒருபகுதி.

post urethral instillation : புறச் சிறுநீர் குழலைத் தாண்டி ஒழுக்குதல்.

postvaccinal : அம்மை குத்திய பின்.

potaba-6: போட்டாபா-6; பொட்டாசியம் பாராமினோ பென்சினேட் என்ற மருந்தின் வாணிகப் பெயர்.

potassium chlorate : பொட்டாசியம் குளோரேட் : இலேசான நோய் நுணமத்தடை. வாய் கழுவு மருந்துகளிலும், தொண்டை கழுவு நீர்மங்களிலும் பயன்படுகிறது. பொட்டாசியம் குளோரைடிலிருந்து வேறுபட்டது.

potassium chloride : பொட்டாசியம் குளோரைடு : பொட்டாசியத்திற்குப் பதிலாகப் பயன்படுத்தப்படும் கரைசல், தையாசைடு சிறுநீர்க் கழிவுச் சிகிச்சையிலும் பயன்படுத்தப்படுகிறது.

potassium citrate : பொட்டாசியம் சைட்ரேட் : சிறுநீரைக் காரத் தன்மையடையச் செய்கிறது. இன்னும் சிறுநீர்க்கட்டி முதலியவற்றில் பயன்படுகிறது. சல்ஃபோனாமைடு சிகிச்சையின்போது சிக்கல்கள் ஏற்படாமல் தடுக்கப் பயன்படுகிறது.

potassium cyanide : பொட்டாசியம் சையனைடு : மிகக் கொடிய நஞ்சு வகை.

potassium deficiency : பொட்டாசியம் பற்றாக்குறை; பொட்டாசியம் குறைபாடு : மின்பகுப்புச் சமநிலை சீர்குலைதல். அளவுக்கு அதிகமான வாந்தியின்போது அல்லது வயிற்றுப் போக்கின்போது ஏற்படுகிறது. சிறுநீர்ப் போக்கை அதிகரிக்கும் மருந்துகளை நீண்டகாலம் பயன்படுத்துவதாலும் உண்டாகலாம். குமட்டல், தசை நலிவு இதன் அறிகுறிகள். இடையிடையே மாரடைப்பும் ஏற்படக்கூடும்.

potassium hydroxide : பொட்டாசியம் ஹைட்ராக்சைடு : காரப் பொட்டாஷ் அரிதாகப் பாலுண்ணிகளுக்குப் பயன்படுத்தப்படுகிறது.

potassium iodide : பொட்டாசியம் அயோடைடு : மூச்சுக் கிளைக்குழல் அழற்சியின்போது சளியகற்றும் மருந்தாகப் பயன்படுத்தப்படுகிறது. குரல் வளைச் சுரப்பி வீக்கத்தைக் குணப்படுத்தவும் பயன்படுகிறது.

potassium paraamino benzoate : பொட்டாசியம் பாராமினோ பென்சோயேட் : புறத்தோல் கழலைக்குப் பயன்படும் மருந்து. சீகிராம் மாத்திரைகளை நாள் தோறும் நான்கு வேளை உணவுடன் வாய்வழியாகப் பல மாதங்கள் உட்கொள்ள வேண்டும்.

potassium perchlorate : பொட்டாசியம் பொக்ரோளேட் : கேடயச் சுரப்பியில் அயோடின் திரட்சியைக் கட்டுப்படுத்தும மருந்து.

potassium permanganate : பொட்டாசியம் பெர்மாங்கனேட் : ஆற்றல்மிக்க தொற்றுத்தடை மருந்து. கருஞ்சிவப்பு நிறமுடையது. மணம் அகற்றும் இயல்புடையது. காயங்களைக் கழுவும் கரைசலாகப் பயன்படுகிறது.

potency : வீரியம் : ஆற்றல்; சக்தி.

potter's rot (potter's asthma; potter's bronchitis) : குயவர்களோய் : மண்பாண்டத் தொழிலாளர்களுக்கு மண் தூசியினால் உண்டாகும் கொடிய மார்ச்சளி நோய்.

povidone iodine : போவைடோன் அயோடின் : அயோடினை விடுவிக்கும் ஒரு திரவம். இது, தோலிலும் சிலேட்டுமப் படலத்திலும் படும் போது அயோடின் மெல்ல மெல்ல

விடுவிக்கப்படுகிறது. இதனால் இது அறுவல மருத்துவத்துக்கு முந்திய தோல் மருந்தாகவும், அலசிக் கழுவும் மருந்தாகவும் பயன்படுகிறது.

pott's disease : முதுகெலும்பு



முதுகெலும்பு அழற்சி

அழற்சி : முதுகந்தண்டுசொதையாதல்; முதுகந்தண்டுக் காச நோய். இதனால் முதுகெலும்பு இழைம அழுகல் ஏற்படுகிறது.

pott's fracture : கணுக்கால் மூட்டுப்பெயர்வு : கணுக் கால் மூட்டு முறிந்து இடம் பெயர்தல். கணுக்கால் மூட்டுக்கு 75மி.மீ.



கணுக்கால் மூட்டுப் பெயர்வு

மேலே யுள்ள முன்கால் எலும்பின் கீழ்ப்புணையிலும் சிம்பு காலின் வெளிப்புறத்திலுள்ள சிம்பு எலும்பிலும் முறிவு ஏற்படுதல். முன்கால் எலும்பின் கீழ்ப்புணையிலும் சிம்பு காலின் வெளிப்

புறத்திலுள்ள சிம்பு எலும்பிலும் முறிவு ஏற்படுதல். முன்கால எலும்பின் இடைச் சுத்தி எலும்பில ஏற்படும் முறிவு.

PPS : இடுப்புக்குழி வலி நோய்.

PR : மலக்குடல் வழி : மலக்குடலை பரிசோதனை செய்வதற்காக அல்லது உடலுக்குள் பொருள்களைச் செலுத்துவதற்கான வழி.

prazosin : பிராசோசின் : மட்டுமீறிய இரத்த அழுத்தத்தை மட்டுப்

படுத்தும் மருந்து. இது நேரடியான குருதிநாள விரிவகற்சி மூலமாக வெளிநரமபுகளில் வினைபுரிகிறது.

precancerous : புற்று நோய்க்கு முந்தி; புற்றுமுன் : புற்று நோய்க்கு முன்பு உக்கிரமில்லாமல் ஏற்படும் நோய்க் குறியியல் மாற்றங்கள். இந்த மாற்றங்களைத் தொடர்ந்து புற்று நோய் உண்டாகும் என்பர்.

precipitated labour : திடீர்ப் பேறுகாலம்; அவசரப் பேறுகாலம்.

preciptin : பிரசிப்டின் : ஒரு காப்பு மூலத்துடன் சேர்ந்து ஒரு நோய்த் தடைக்காப்புத் தொகுதியை உண்டாக்கக் கூடிய ஒரு நோய் எதிர்ப் பொருள். இது பல நோய்களைக் கண்டறிய அடிப்படையாக அமைகிறது.

precoecious : வயது மீறிய வளர்ச்சி.

precordial prae cordial : இதயத்திற்கு முன்புள்ள; இதயமுன் . நெஞ்சுப்பைக்கு அடுத்த முன்புள்ள.

precostal : விலாவெலும்புக்கு முன்புள்ள ; விலாவெலும்புகளுக்கு முன்புள்ள.

precursor : முன் பொருள் முன்னோடி; முன் நிலை.

predigestion : முற்செரிமானம் : உணவை உண்பதற்கு முன்னர் செயற்கையாக எளிதாகச் செரிமானமாகக் கூடியதாகச் செய்தல்.

predisposition : இயற்சார்வு நிலை : இயற்கையாகவே சில நோய்கள் பீடிப்பதற்கான அல்லது ஏற்படுவதற்கான நிலை.

prednisolone. பிரட்னிசோலோன் : இணைப்புத் திசு நோய்கள், நோய்த் தடைக்காப்புக் கோளாறுகள் போன்றவற்றைக் குணப்படுத்தக் கொடுக்கப்படும் ஒரு செயற்கை இயக்குநீர் (ஹார்மோன்).

prednisone: பிரட்னிசோன்: நுரையீரலில் பிரட்னிசோலோனாக மாறும் மருந்து. இது பிரட்னிசோலோன் கொடுக்கப்படும் நோய்களுக்கே கொடுக்கப்படுகிறது.

preeclampsia : கர்ப்பகால வலிப்பு நோய். பேற்றுக்கு முன் மருட்சி; இளம் பேற்றுச் சள்ளி : பெண்கள் கருவுற்றிருக்கும் காலத்தின் பிற்பகுதியில் சிறுநீர்ப் புரத நோய், மிகை இரத்த அழுத்தம், இழைம அழற்சி போன்றவை தோன்றும் நிலை.

pregnancy : கர்ப்பம்; சூல்; கருவுற்ற நிலை; சினை படல : கருப்பையில் குழந்தை கருவுயிர்த்திருக்கும் காலம். இது பெரும்பாலும் 40 வாரங்கள் அல்லது 280 நாட்கள் ஆகும்.

pregnanediol : பிரக்னேன்டியால் : பிராஜஸ்டிரோனிலிருந்து எடுக்கப்படும் சிறுநீரைச் சுரக்கும் பொருள்.

pregnyl : பிரக்னில் : கருப்பைக்கு வெளியில் விதைப்பை இறங்காமல் இருக்கும்போது பயன்படுத்தப்படும் மருந்தின வாணிகப் பெயர்.

premarin : பிரிமாரின் : மாதவிடாய் நிறுத்தக் கோளாறுகளுக்குக் கொடுக்கப்படும் மருந்தின் வாணிகப் பெயர். இது வாய்வழி கொடுக்கப்படுகிறது.

premature : பருவமடையா; முதிர்வுறா.

premature baby : குறைமாதக் குழந்தை; முற்றாக் குழந்தை: உரிய காலத்திற்குமுன் பிறக்கும் குழந்தை. குறைமாகக் குழந்தையின் எடை 25 கிகிராமுக்குக் குறைவாக இருந்தால் அதற்குத் தனிச் சிசிச்சையளிக்க வேண்டும்.

premedication : மருந்துக்கு முன் மருந்து; முன்னோடி மருந்து; முன்

மருந்து : ஒரு மருந்தைக் கொடுப்பதற்கு முன் கொடுக்க வேண்டிய மருந்து. எடுத்துக்காட்டாக, மயக்க மருந்து கொடுப்பதற்கு முன்னர் கொடுக்கப்பட வேண்டிய மருந்து. இவை உறக்க மூட்டும் மருந்துகள், எச்சில் சுரப்புத் தடுப்பு மருந்துகள் எனப் பல வகைப்படும்.

premenstrual : முந்திய மாத விடாய்.

premolar tooth : முன் கடைவாய்ப்பல், முன் கடைப்பல் : கடைவாய்ப் பல்லுக்கு முன்னுள்ள பல்; சுதுப்புப் பல்

prenatal : பேறுகால முன்; பேற்றுக்கு முன்; பிறப்புக்கு முன் : பேறுகாலத்திற்கு முந்திய கடைசி மாதவிடாய்க்கும் குழந்தை பிறப்பதற்கும் இடைப்பட்ட காலம். இது பொதுவாக 40 வாரங்கள் அல்லது 280 நாட்கள் ஆகும்.

prenatal syphilis . பிறவிக் கிரந்தி

prenylamine : பிரனிலாமைன் : குருதி நாள விரிவகற்சி மருந்துகளில் ஒன்று. இடது மார்பு வேதனைதரும் இதய நோயின் போது கொடுக்கப்படுகிறது.

preoperative: அறுவைக்கு முன்பு; அறுவை முன் : அறுவை மருத்துவத்துக்கு முன்பு.

preparalytic: வாதத்திற்கு முன்பு; வாத முன்னோடி : வாதநோய் ஏற்படுவதற்கு முன்பு பொதுவாக இளம்பிள்ளை வாதத்தின் தொடக்க நிலையைக் குறிக்கும்

prepubertal: பூப்புக்கு முன்; பருவமடையும் முன் : பூப்புப்பருவம் எய்துவதற்கு முன்பு.

prepatellar : முட்டுச் சில்லுக்கு முன் : கால்முட்டுச் சில்லுகு (முட்டுச்சிப்பி) முன்பு. இது மசகு

நீர்ச்சுரப்பியைக் குறிக்கும்.

prepuce : மானி நுதி; முன் தோல்; ஆணகுறி நுனியுறை; ஆணகுறி நுனிக் கவசம்.

presbyopia: வெள்ளெழுத்து; முதுமை பார்வைக் குறை; வெள்ளெழுத்து; சாளேசுரம்; முதுமங்கல் : கிட்டப் பார்வைக்குறை பெரும்பாலும் 45 வயதுக்கு மேல் ஏற்படுகிறது.

prescription : மருந்துச் சீட்டு; மருத்துவ மருந்துக் குறிப்பு; மருந்து வரைவு; மருந்தெழுத்து : தேவையான மருந்துகள் கொடுப்பதற்கு மருந்துக் கடைக்காரருக்கு அறிவுறுத்தி மருத்துவர் எழுதிக் கொடுக்கும் மருந்துப் பட்டியல்.

presenility : முதுமைக்கு முன்பு; மூப்புக்கு முன்: முதுமை முன்னம் : முதுமைக்கு முன்பு ஏற்படும் நலிவு நிலை.

presentation : பிறப்புத் தோற்றம்; கருக குழந்தைப் பகுதி; பிறக்கும் போது தோற்றம் ; இடுப்பெலுமடி விலிமடிகுள் முதலில் நுழையும் சருப்பைக் குழந்தையின் பகுதி. இதனை வயிற்று வலியின்போது பரிசோதிக்கும் மருத்துவர் விரலால் தொட்டுப் பார்க்கலாம். இது, உச்சநதலையாக, முகமாக, கண்ணிமையாக, தோளாக அல்லது பிட்டமாக இருக்கலாம்.

pressor : குருதி அழுத்த யிகு பொருள்; அழுத்த ஊக்கி அழுத்தி : இரத்த அழுத்தத்தை அதிகரிக்கும் ஒரு பொருள்.

pressure . அழுத்தப் பகுதி; அழுத்திடங்கள் ; உடலில் எலும்புகள் முனைப்பாகத் தெரியும் பகுதி. படுக்கையில் அல்லது நாற்காலியில் இருக்கும் நோயாளிகளுக்கு களுக்கு இந்தப் பகுதிக்கு இரத்தம் செல்வது புற அழுத்தம் காரணமாகக் குறைந்துவிடும்.

pressure point : அழுத்தப் புள்ளி; அழுந்திடம் : இதயத்திலிருந்து குருதி கொண்டு செல்லும் நாளமாகிய ஒரு தமனி, ஒரு எலும்பினமேலாகச் செல்லும் ஓர் இடம். இந்த இடத்தில் அழுத்தி, குருதிப் போக்கை நிறுத்தலாம்.

pressure sore : அழுத்தப் புண்; அழுந்து புண் : அழுத்தம் காரணமாக உண்டாகும் சீழ்ப்புண்.

presystole : இதயச் சுருக்கத்திற்கு முன் : குருதிநாளச் சுருங்கியக்கத்திற்கு அல்லது இதயத் தசைச் சுருங்கியக்கத்திற்கு முந்திய காலம்.

preventive paediatrics : குழவி நோய்த் தடுப்பு மருத்துவம்.

priapism : ஆண்குறி விறைப்பு; குறி விறைப்பியம் : பாலுணர்வுத் தூண்டுதல் இன்றியே ஆண்குறி நீண்ட நேரம் விறைப்பாகி இருத்தல். நோயால் ஏற்படும் விறைப்பு.

prilocaine : பிரிலோக்கெயின் : ஓர் உணர்வு நீக்கிச் செயற்கைமருந்து; கோக்கைனைவிட நச்சுத் தன்மை குறைந்தது. இதன் சில தயாரிப்புகளில் செல் குழாய் இறுக்கும் பொருள்கள் அடங்கியுள்ளன.

primaquine : பிரைமாக்குவின் : முறைக்காய்ச்சல் (மலேரியா) எதிர்ப்பு மருந்து. முறைக் காய்ச்சலுக்குக் காரணமான ஒட்டுயிர்க்கிருமியை நுரையீரலிலிருந்து நீக்குவதற்குப் பயன்படுத்தப்படுகிறது.

primary amputation : முதல் நிலை உறுப்புத் துண்டிப்பு : அழற்சி அல்லது வீக்கம் இடையூறாக நிகழ்வதற்கு முன்னர் செய்யப்படும் முதற்படியான உறுப்புத் துண்டிப்பு.

primary complex : முதல் நிலைக் காசநோய்; காசநோய் தொற்று நிலை : ஒருவருக்கு முதற்படியாகக் காசநோய் ஏற்படுதல். பொது

வாக இது சுவாசப்பையில் (நுரையீரல்) உண்டாகும். இந்த நிலையில் இந்நோயை பெரும்பாலும் குணப்படுத்தி விடலாம்.

primary health care : தொடக்கச் சுகாதாரக் கவனிப்பு; முதற்படி நல் வாழ்வு பராமரிப்பு : முதல நிலைச் சுகாதாரக் கவனிப்பு முறை. எல்லோருக்கும் இன்றியமையாத சுகாதார வசதிகள் கிடைக்கும்படி செய்வதற்காக உலகச் சுகாதார அமைவனம் வகுத்த திட்டத்தின்படி செயற்படும் மருத்துவக் கவனிப்பு முறை.

primary immunisation : முதல் முறை நோய்த் தடுப்பு

primary sore : முதற்புண்.

primary syphilis : முதல் நிலைக் கிரந்தி.

primidone : பிரைமிடோன் : வலிப்புக்கு எதிராகக் கொடுக்கப்படும் மருந்து. பொதுவாகக் கடுங்காக்காய் வலிப்புக்குக் கொடுக்கப்படுகிறது. எனினும் சிலசமயம் இலேசான காக்காய் வலிப்புக்கும் பயன்படுத்தப்படுகிறது.

primigravida : தலைச் சூலி; தலைக் கர்ப்பிணி; தலைப் பிள்ளைத்தாய்மை; தலைச்சான் கருவுற்ற தாய் : முதன்முதலாகக் கருவுற்றிருக்கும் பெண்மணி.

primipara : தலைக் கர்ப்பிணி; தலைப் பிள்ளைத்தாய்ச்சி; தலைச்சான் தாய்; முதற் பேற்றி : முதன்முதல் குழந்தை பெற்ற பெண்மணி.

probenecid : புரோபினெசிடோ : பெனிசிலின், பாராஅமினோ சாலிசிலிக் அமிலம் போன்ற சில கூட்டுப் பொருள்களைச் சிறுநீரகம் சுரப்பதைத் தடுக்கும் ஒரு மருந்து. சில வாதத்தைக் குணப்படுத்தவதற்கு இது பயன்படுகிறது.

procainamide : புரோக்கைனாமைடு : புரோக்கைன் வழிப் பொருள்களில் ஒன்று தானியங்குத் தசைகளைத் தளர்ச்சியடையச் செய்வதற்குப் பயன்படுகிறது. இதனை வாய்வழியாகவோ, சிறிது சிறிதாக நரம்பு ஊசிமூலமாகவோ கொடுக்கலாம்.

procaine : புரோக்கெயின் : ஒரு சமயம் மிகப் பெருமளவில் உறுப் பெல்லை உணர்ச்சி நீக்க மருந்தாகப் பயன்படுத்தப்பட்ட மருந்து நச்சுத் தன்மை குறைந்தது; மிகுந்த வீரியமுடையது. இப்போது இதற்குப் பதிலாக லிக்னோகைன் பயன்படுத்தப்படுகிறது.

procarbazine : புரோக்கார்பாசின் : நைட்ரஜன் மருந்துகளில் ஒன்று. கடுகுக் குழுவதைச் சேர்ந்தது. ஹாட்கின் நோய்க்குப் பயன்படுத்தப்படுகிறது.

process : முற்புடைப்பு; துருத்த வளாவு : ஓர் உறுப்பின் புற வளர்ச்சி அல்லது புடைப்பு.

prochlorperazine : புரோக் குளோர்ப்பெராசின் : ஃபெனாததியாசின் மருந்துகளில் ஒன்று. உறக்க மூட்டக கூடியது, வாந்தியைத் தடுக்க வல்லது. கடுமையான குமட்டலையும், வாந்தியையும் தடுக்கப் பயன்படுகிறது.

proidentia : கருப்பை நழுவல்; கருப்பைத் தொங்கல் : கருப்பை முற்றிலுமாக நழவி, யோனிக் குழாய் உட்பையினுள், ஆனால் உடல் மட்டத்திற்கு வெளியே அமைந்திருத்தல்-கருப்பை இறக்கம்.

proctalgia : மலக்குடல் வலி : மலக்குடல் பகுதியில் உண்டாகும் வலி

proctitis : மலக்குடல் அழற்சி : மலக்குடலில் ஏற்படும் வீக்கம். துகள் சவ்வுப் படலம் வீங்குவதால் இது உண்டாகிறது.

proctocolectomy : குடல் அறுவை : மலக்குடலையும் பெருங்குடலையும் அறுவை மருத்துவ மூலம் வெட்டியெடுத்தல்.

proctocolitis : மலக்குடல்-பெருங்குடல் அழற்சி : மலக்குடலிலும் பெருங்குடலிலும் ஏற்படும் வீக்கம். பொதுவாக சீழ்ப்புண் உண்டாகும் வகை.

proctoscope : மலக்குடல் ஆய்வுக் கருவி; மலக்குடல் நோக்கி; மலக்குடல் காட்டி : மலக்குடலைப் பரிசோதனை செய்வதற்கான ஒரு கருவி.

proctosigmoiditis : மலக்குடல்-வளைப் பெருங்குடல் அழற்சி; மலக்குடல் நெறியழற்சி; மலக்குடலிலும் வளைவுப் பெருங்குடலிலும் உண்டாகும் வீக்கம்.

procyclidine : புரோசைக்ளிடின் : தசைச் சுரிப்பு நோய்த் தடுப்பு மருந்துகளில் ஒன்று. பார்க்கின்சன் நோயைக் குணப்படுத்தப் பயன்படுத்தப்படுகிறது. இது தசை விறைப்பைக் குறைக்கும்; ஆனால் நடுக்கத்தைக் குறைப்பதில்லை.

prodexin : புரோடெக்சின் : வயிற்றுப் புளிப்பு அகற்றும் மாத்திரை மருந்தின் வாணிகப் பெயர். இதில் அலுமினியம் கிளைசினேட் மக்னிசியம் கார்பொனேட் அடங்கியிருக்கிறது.

prodromal : நோய் முன் குறி : நோய்க்கு முந்திய அடையாளங்கள்

proflavine : புரோஃபிளேவின் : ஒரு நோய் நுண்மத்தடை மருந்து. அக்ரிஃபிளேவின் என்ற மருந்தினைப் பெரிதும் ஒத்தது.

progestational : கர்ப்பத்திற்குச் சாதகமான : கருவுறுதலுக்குச் சாதகமான

progesterone : புரோஜெஸ்டீரோன் ; கருப்பைக் குருதிப் போக்கினைக் குணப்படுத்தப் பயன்படுத்தும் இயக்குநீர் (ஹார்மோன்). கருச்சிதைவினைக் குணப்படுத்தவும் பயன்படுகிறது. தசைவழி ஊசி வழி செலுத்தப்படுகிறது.

proglottis : நாடாப் புழு : பாலுறவில் முதிர்ச்சியடைந்த நாடாப் புழுவின் பகுதி

prognosis : முன்கணிப்பு; முன்னறிதல்; வருநிலை அறிதல்: ஒரு நோய் எப்போது குணமாகும் என்பது பற்றிய முன் கணிப்பு.

proguanil : புரோகுவானில் : முறைக் காய்ச்சலுக்கு எதிரான ஒரு செயற்கை மருந்து.

projection : பிறழ்ச்சி அறிவு; முன் வீச்சு: இயல்பான மக்களிடம் அவர்கள் அறியாமலேயே அமையும் ஒருவகை உளவியல்நேர்வு. இது மனநோய் அறிகுறி. முக்கியமாக அறிவுப் பிறழ்ச்சி. இந்நோய்கண்டவர்கள் தனது உணர்வுகளுக்கு மற்றவர்கள் காரணம் என்று குற்றஞ்சாட்டுவார்கள்.

prolapse : உறுப்புப் பிறழ்ச்சி; வெளித்தள்ளல்; பிதுக்கம்; சரிவு : உடலுறுப்புகள் இடம் பெயர்தல்; கருப்பை நெகிழ்ச்சி அல்லது மலக்குடல் இடம்பெயர்வு.

prolapse uterus : கருப்பை வெளிழ்ச்சி; கருப்பைப் பிதுக்கம்.

prolapsus : உறுப்புப் பெயர்ச்சி : கருப்பை அல்லது மலக்குடல் இடம் பெயர்தல்.

proliferate : உயிரணுப் பெருக்கம்; உயிரணு பகுப்பட்டு எண்ணிக்கை பெருகுதல்.

promazine : புரோமாசைன் : துயிலூட்டும் மருந்துகளில் ஒன்று. மதுபானத்திற்கு அடிமையாகி இருப்பதைக் குணப்படுத்தவும் பயன்படுகிறது.

promethazine : புரோமித்தாசின் : பயண நோய்க்குப் பயன்படும் மருந்து. பயணத்திற்கு 2 மணி நேரத்திற்கு முன்பு இதை அருந்தலாம். இது 6-12 மணிநேரம் வேலை செய்யும்.

pronator : கைகவிழ்த்தலை; உட்புரட்டி; புறனுருட்டி : கையைக் கவிழ்த்து வைப்பதற்கு உதவும் தலை.

prone : முன்கவிந்த; புரளல்; குப்புற: முகங்கவிந்து படுத்திருத்தல்; நெடுஞ்சாண கிடையாகக் குப்புறப்படுத்திருத்தல்.

propantheline : புரோப்பந்தெலின் : இரைப்பை வாயில் நோய், உணவுப் பாதைப் (சீரணப் பாதைப்) புண் முதலிய நோய்களுக்குப் பயன்படுத்தப்படும் ஒரு செயற்கைக் கூட்டுப் பொருள். இது சில நோயாளிகளுக்கு வாய் உலர்வை உண்டாக்கும்.

prophylactic : நோய்த் தடுப்பு மருந்து; முற்காப்பு; தடுப்பு முறை : நோய்த் தடுப்பு முறை; நோயைத் தடுக்கிற.

prophylaxis : முற்காப்பு; நோய்த் தடுப்பு மருத்துவம்; நோய்த் தடுப்பு; தடைமுறை : நோய்த் தடுப்பு மருத்துவம்; நோய்த்தடுப்பு முயற்சி.

proprietary name : வாணிகப் பெயர் : மருந்தாக்க நிறுவனம் தான் தயாரிக்கும் மருந்துக்குக் கொடுக்கும் பெயர்.

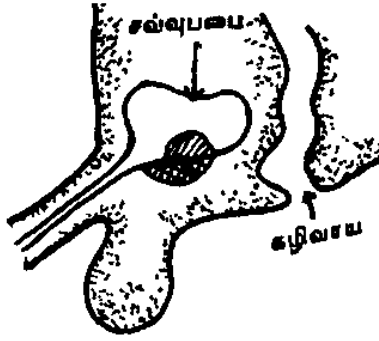
proptosis : விழித் துருத்தம்; விழிப் பிதுக்கம் : விழி முன்புறமாகப் பிதுங்கி இருத்தல்.

propylthiouracil : புரோபில் தை யோராசில் : கேடயச் சுரப்பி இயக்கத்தை மட்டுப்படுத்துகிறது சில சமயம் கேடய நச்சுச் சுரப்பிநோய்குப் பயன்படுத்தப்படுகிறது. அதி தீவிர கேடயச் சுரப்பு இயக்க நச்சுத்தன்மையைக் கட்டுப்படுத்தும்.

prostacyclin : புரோஸ்டாசைக்ளின் : குருதிநாளச் சுவர்களின் அக அடர்த்தியை உயிரணுக்களினால் அமைந்த, இயற்கையாக உண்டாகும் ஒரு இயக்கப்பொருள். இது தகட்டணுக்கள் திரள்வதைத் தடுக்கிறது.

prostaglandins: புரோஸ்டாசிடீன் : முதலில் பிராஸ்டேட் சுரப்பியிலிருந்து கண்டுபிடிக்கப்பட்டது. இயக்குநீர்கள், வைட்டமின்கள், செரிமானப் பொருள் வினையூக்கிகள் ஆகியவற்றின் சில இயல்புகளைக் கொண்ட பொருள். உடல் திசுக்கள் அனைத்தும் ஏதேனும் புரோஸ்டாசிடீன் மூலம் கொண்டு வரும். தொடக்க நிலையில் கருச்சிதைவு செய்வதற்கும், ஈளை நோய்க்கும், இரைப்பை மிகை அமிலத் தன்மைக்கும் பயன்படுத்தப்படுகிறது.

prostate (gland) : சிறுநீர்ப்பை முன் வாயில் சுரப்பி ; ஆண்பால்



இயல்பு நிலை

முதுமையில் விரிவடைதல்

சிறுநீர்ப்பை முன்பாகில் சுரப்பி

உறுப்புக்கு உடன் இணைவாகவுள்ள சுரப்பித் திரள்களாலான பெருஞ்சுரப்பு.

prostatectomy : சிறுநீர்ப்பை வாயில் சுரப்பி அறுவை . சிறுநீர்ப்பை முன் வாயில் சுரப்பியை அறுவை மருத்துவம்மூலம் அகற்றுதல்.

prostatic acid phosphatase : புரோஸ்டாட்டிக் அசிட் :பால்:பாட்டேஸ் : சிறுநீர்ப்பை முன் வாயில் சுரப்பியினால் சுரக்கப்படும் விந்து நீர்மத்திலுள்ள ஒரு செரிமானப் பொருள்.

prostatic massage : முன்வாயில் சுரப்பி அழுக்கம்; சிறுநீர்ப்பை முன் வாயில் சுரப்பியை அழுக்கி விடுதல். அழுத்தித் தடவுதல்.

prostatism : சிறுநீர்ப்பை முன் வாயில் சுரப்பி நோய் : சிறுநீர்ப்பை முன் வாயில் சுரப்பியில் ஏற்படும் நோய். சிறுநீர் அடைப்பு, சிறுநீர்க்கசிவு போன்றவை இதன் அறிகுறிகள்.

prostatitis : முன்வாயில் சுரப்பி அழற்சி : சிறுநீர்ப்பை முன்வாயில் சுரப்பியில் ஏற்படும் வீக்கம்.

prostatocystitis : சிறுநீர்ப்பை அழற்சி : சிறுநீர்ப்பை முன் வாயில் சுரப்பியிலும், ஆண்களின் சிறுநீர்ப்பையிலும் ஏற்படும் வீக்கம்.

prosthesis : சீரமைவு அறுவை முறை; செயற்கை உறுப்புப் பொருத்தல், கட்டுறுப்பு : ஊனங்களைச் செயற்கையாகச் சீரமைப்பதற்கான அறுவை முறை; உடம்பில் செயற்கை உறுப்புகளை இணைத்தல்.

prosthetics செயற்கை உறுப்பு செய்தல். செயற்கை உறுப்பு அமைத்தலியல்; உடம்பில் செயற்கை உறுப்புகளை இணைக்கும் அறுவை மருத்துவப் பிரிவு.

prosthetic group : ஒட்டும் தொகுதி.

prostheter : செயற்கைப் பலலியல்.

prosthokeratoplasty : கருவிழி இணைப்பு முறை : மனித அல்லது விலங்குத் திசுவாக இல்லாத ஒரு பொருளைக் கருவிழிப் படத்தில பொருத்தும் அறுவை மருத்துவ முறை.

prostin : புரோஸ்டின் : மகப்பேறு இடுப்பு வலியைத் தூண்டுவதற்காகக் கொடுக்கப்படுபு புரோஸ்டாகிளாண்டீன்-E₂ அடங்கிய கரு நிலைப்படுத்தும் குறிவாயுள் கரையும் மருந்துகளின் வாணிகப் பெயர்.

protamine sulphate : புரோட்டாமின் சல்பேட் : எளிய கட்டமைப்புடைய ஒரு புரதம் ஹெப்பாரின் என்ற கல்லீரல் சுரப்பு நீருக்கு மாற்று மருந்தாகப் பயன்படுத்தப்படுகிறது இதன் 1% கரைசலின் 1 மி.லி. அளவு 1000 அலகு ஹெப்பாரினின் விளைவுகளைச் செயலிழக்கச் செய்கிறது.

protamine zinc insulin : புரோட்டாமின் துத்தநாக இன்சலின் : இன்சலினின் கரையாத ஒரு வடிவம். புரோட்டாமின் (எளிய புரதம்), சிறிதளவு துத்தநாகம் ஆகியவை இணைத்து இது அமைகிறது இது 24 மணிநேரம் வரை வேலை செய்யும்.

protease : புரத நொதிப்பு; புரோட்டீஸ் : புரதத்தைச் சீரணிக்ரம ஒரு செரிமானப் பொருள் (என்சைம்). இது புரதத்தைச் சிதைக்கும் செரிமானப் பொருள்.

protective isolation : பாதுகாப்புத் தனிமையாக்கம் : தொற்று நோய்கள் எளிதில் பீடிக்கும் வாய்ப்புள்ளவர்கள் எவக் கருதப்படும் நோயாளிகளை நோய்த் தொற்றிலிருந்து பாதுகாப்பதற்காகப் புறத்தொடர்பில்லாமல தனியாக ஒதுக்கி வைத்தல்.

protein calorie malnutrition (PCM), புரதக் கலோரி ஊட்டக்

குறைவு; புரத ஆற்றலூட்டக் கேடு : போதிய சீருணவு இல்லாமையால் உடலில் கொழுப்புச் சத்தும், புரதச் சத்தும் குறைந்து ஏற்படும் ஊட்டச் சத்துக் குறைபாடு.

protein : புரதம் : நைட்ரஜனும் பிற இன்றியமையாத உயிர்ச் சத்துகளும் அடங்கிய ஊட்டச் சத்துப் பொருள். இவை விலங்கு மற்றும் தாவரத் திசுக்களில் உள்ளன. இவை அமினோ அமிலங்களினாலானவை. உடலின் வளர்ச்சிக்கும், பழுதடைந்த உறுப்புகளைச் சீர்படுத்துவதற்கும் இவை இன்றியமையாதவை. விலங்குப் புரதங்கள் மிகுந்த உயிரியல் மதிப்பு வாய்ந்தவை. இவற்றில் இன்றியமையாத அமினோ அமிலங்கள் அடங்கியுள்ளன தாவரப் புரதங்களில் சில அமினோ அமிலங்கள் மட்டுமே உள்ளன. புரதங்கள் உடலில் நீரால் பகுக்கப்பட்டு அமினோ அமிலங்கள் உருவாகின்றன. இந்த அமினோ அமிலங்கள் புதிதாக உடல் புரதங்களை உற்பத்தி செய்யப் பயன்படுத்தப்படுகின்றன.

proteinuria : சிறுநீர்ப் புரதம்; புரத நீரிழிவு : சிறுநீரில் கருப்புரதம் இருக்கும் நோய்.

proteolysis : புரதச் சிதைவு; புரதப் பிளவு; புரதத்தின் செரிமானப் பிணைப்புகள் நீரால் பகுத்தல் மூலம் சிதைந்து பல சிறிப் பிணைப்புகளாக உருவாதல்.

proteolyte : புரதச் சிதைவுப் பொருள்; புரதத்தைச் சிதைக்கும் பொருள்.

proteolytic enzymes : புரதச் சிதைவுச் செரிமானப் பொருள்கள் : புரதச் சிதைவை ஊக்குவிக்கும் செரிமானப் பொருள்கள் (என்சைம்கள்).

protease : பிளவுக் கலவை : புரதங்களைப் பிளவுபடுத்தும்

பொருள்களின் ஒரு கலவை. இது புரத்திற்கும் பெப்டோனுக்கும் இடைப்பட்ட பொருள்களாகப் புரத்ததைப் பிளவுபடுத்துகிறது.

proteus : அணுவுடலி : ஒழுகு உடல் உடைய அணு உயிரினம்; அடிக்கடி மாறும் இயல்புள்ள வயிற்றுடலி. இது உடலில், குடல் குழாயில் உடலுண்ணிகளாக வாழ்கின்றது. காயங்கள், சிறுநீர்க் குழாய் நோய்கள் போன்றவற்றில் நோய்க்குக் காரணமாக அமைகின்றன.

protopathic : உணர்வுக் குறைவு : ஊறுணர்ச்சி குறைவாக இருக்கக் கடத்தும் உணர்வு நரம்புகளைக் குறிக்கும்.

protozoa : ஓரணுவுயிர்; ஒற்றையணு உயிரி : நுண்ணிய ஓரணு உயிர்ப்பிரிவைச் சேர்ந்த உயிர்கள்; நோய்களை உண்டாக்கும் ஓரணு உயிர் நுண்மங்கள்.

protriptyline : புரோட்ரிப்டிலின் : சோர்வகற்றும் மருந்துகளில் ஒன்று. வீரவாக வேலைசெய்யக் கூடியது. இது உறக்கமூட்டுவதில்லை.

proud flesh : தழும்பு : ஆறிவரும் புண்ணைச் சுற்றி வளரும் தசை.

provitamin : வைட்டமின் முன்பொருள்; முன்னுயிர்ச் சத்து; முன் வைட்டமின் : வைட்டமினுக்கு முன்னோடியான ஒரு பொருள். கரோட்டின, வைட்டமின்-A ஊட்டச் சத்தாக மாற்றப்படுகிறது.

proximal : அணுக்க நோக்கு; மையம் நோக்கிய; நெருங்கிய; அண்மைய. உடலின் மையத்தை நோக்கி அமைந்துள்ள.

prune belly syndrome : வயிற்று நலிவு நோய் : ஆண குழந்தைகளின் அடிவயிற்றுத் தசைமண்டல மெலிவடைந்து வயிறு வறறிக் காணப்படும் நோய்.

prurigo (pruritus) : அரிப்புக் கொப்புளம்; தோல் அரிப்பு நோய்; சொறி; குழந்தைகளுக்கு அடிக்கடி ஏற்படும் தோல் அரிப்பு நோய்.

pruritus தோல் அரிப்பு; அரிப்பு; நமைச்சல்.

pseudoangina : போலி இதயவலி; இடது மார்பு பொய் வலி : இடது மார்பில் ஏற்படும் போலியான வேதனை. இதில் உண்மையில் இதய வலி ஏற்படுவதில்லை. கவலை கொண்டவர்கள் தங்களுக்கு இத்தகைய வலி இருப்பதாகக் கற்பனை செய்து கொள்கிறார்கள்.

pseudoarthrosis : போலி மூட்டு : ஒன்றிணையாத எலும்பு முறிவின் காரணமாக உண்டாகும் போலிமூட்டு. முன்கால் எலும்பில் பிறவியில் ஏற்படுவதுண்டு.

pseudo bulbar paralysis : போலி நாக்கு வாதம்; போலி முகுள வாதம் : நாக்கின் ஒரு புறத்தைச் செயலிழக்கச் செய்யும் வாத நோய். அடுத்தடுத்து ஏற்படும் தாக்குதல்களினால் மூளைக் கோளாறு ஏற்படக்கூடும்.

pseudo cholinesterase : போலி கோலினெஸ்டிராஸ் : குருதி நீரிலும் நரம்புத் திசு அல்லாத மறறத்திசுக்களிலும் காணப்படும் ஒரு செரிமானப் பொருள்கள் (எனசைம்). இது நுரையீரலில் சேர்த்திணைக்கப்படுகிறது.

pseudocrisis : போலி நெருக்கடி : உடலில் வெப்பம் விரைவாகக் குறைந்து ஒரு நெருக்கடிபோல் தோன்றுதல். இதனைத் தொடர்ந்து காய்ச்சல் அதிகரிக்கும்.

pseudo cyesis : போலிக் கர்ப்பம்; கருவுற்ற பொய்யுணர்வு; போலிச் சூல்.

pseudoglobulins : போலி உருளைப் புரதங்கள்.

pseudo hermaphrodite : போலி இருபால் இனப்பெருக்கச் சுரப்பி; போலி இருபாலி: ஒருவரிடம் ஒரு பாலினத்தின் இனப்பெருக்கச்சுரப்பிகள் இருந்து, புற இனப்பெருக்க உறுப்புகள் எதிர்ப்பாலினத்தினுடையதாக இருத்தல்.

pseudologia fantastica : கற்பனை நோய் : நம்ப முடியாத கற்பனைப் பொய்களைக் கூறி, அவற்றை வலியுறுத்தும் மனப்போக்கு. சில இசிப்பு நோயாளிகளிடமும் மனநோயாளிகளிடமும் இது காணப்படும்.

pseudomonas : போலிப் பாக்டீரியா : ஒரு பாக்டீரியா இனம். இது கிராம்சாயம் எடுக்காத சாயத்தாலரப் பொருள்.

pseudomucin : போலிப்பிசிள் : சில சூல் சுரப்பி நீர்க் கட்டிகளில் காணப்படும் பிசிள் அல்லாத ஊன் பசைப் பொருள்.

pseudoparalysis : போலி வாத நோய் : நரம்பு மண்டல நைவு காரணமாக ஏற்படாத ஒருவகைத் தசை ஆற்றல் குறைபாடு.

pseudoplegia : போலி நரம்பு வாதம் : உடல் நரம்புக் கோளாறு போன்று தோற்றமளிக்கும் வாத நோய். ஆனால் இது இசிவு நோயினால் உண்டாவதாகும்.

pseudopolyposis : போலிப் பெருங்குடல் தொங்கு தசை : விரிவாகப் பரவியுள்ள மலக்குடல் வீக்கத்தினால் இது பெரும்பாலும் உண்டாகிறது.

psittacosis : பறவை நோய்; கிளி நோய்; கிளிப்பிணி: கிளிகள், புறாக்கள் போன்ற பறவைகளிடமிருந்து மனிதருக்குத்தொற்றும் சீதசனனி (சனிக்காய்ச்சல்)என்னும் நிமோனியா நோய்.

psosas : இடுப்புத் தசை

psora : சிரங்கு.

psoralen : சோரலென் : இயற்கையாகக் கிடைக்கும் ஓர் ஒளியுணர்வுக் கூட்டுப் பொருள் இது புற ஆதாக் கதிர்வீச்சுக்கு உட்படும் போது தோலில் கருநிறமிகளை அதிகரிக்கிறது. வெள்ளைத் தோல் நோய்க்குப் பயன்படுத்தப்படுகிறது.

psoriasis : சாம்பல் படை; நமட்டுச் சொறி; யானைச் சொறி; தடிப்புத் தோலழற்சி: மரபுவழி உண்டாகும் கடுமையான தோல் நோய். இதில் தோலில் ஏற்படும் தடிப்புப் பகுதிகளில் ஒட்டிக் கொண்டிருக்கும் செதில்கள் உண்டாகின்றன. இது உடலின் எந்தப் பகுதியிலும் ஏற்படலாம். நீட்சிப் பரப்புகளில், குறிப்பாக முழங்கால் மூட்டு, முழங்கைப் பகுதிகளில் ஏற்படும். இஃது மன அழுத்த உளைச்சலினால் மிகைப்படக் கூடும்.

psoriatic arthritis : சாம்பல் படை மூட்டு வீக்கம் : சாம்பல் படை நோயாளிகளுக்கு ஏற்படும் வாத மூட்டு வீக்கம். சாம்பல் படை நோயாளிகளில் 3.5% பேருக்கு இது உண்டாகிறது.

psoriderm : சோரிடெர்ம் : சாம்பல் படை நோய்க்குப் பயன்படக் கூடிய, வெத்திசினும், கரி எண்ணெயும் (கீல்) கலந்த நிறமற்ற பொருள்.

psychiatrist : மனநோய் மருத்துவர்; உள நோய் மருத்துவர் : உளவியல் நோய் மருத்துவர்.

psychiatry : மனநோய் மருத்துவம்; உள நோவியல் : உளவியல் நோய்களைக் கண்டுபிடித்துக் குணப்படுத்தும் மருத்துவமுறை.

psychic : உள்ளம் சார்ந்த; உள்ளத்தின் : உடலியல்பு கடந்து உள்ளம் சார்ந்த

psychics : உள ஆய்வியல்.

psychoanalysis : உளவியல் பகுப்பாய்வு; உளப் பகுப்பியல்; உள ஆய்வு : உளநிலை, உணர்வு ஆகியவற்றை ஆய்வு செய்து நோய்களைக் குணப்படுத்தும் உளவியல் மருத்துவமுறை.

psycho-analyst : உளவியல் மருத்துவ அறிஞர்; உளப் பகுப்பாய்வாளர் : உள ஆய்வாளர்.

psychochemotherapy : உளவியல் வேதி மருத்துவம்; வேதி உள மருத்துவம் : உணர்வு நிலையில் நோயைக் குறியியல் மாறுதல்களை மேம்படுத்துவதற்கு அல்லது குணப்படுத்துவதற்கு மருந்துகளைப் பயன்படுத்துதல்.

psychodyama : உளவியல் நாடக மருத்துவம்; உள நாடகம் : நோயாளிகள் தங்கள் சொந்தச் சிக்கல்களை நாடகமாக நடத்திக் காட்டும்படி செய்து அவர்களுக்கு சிகிச்சையளிக்கும் ஒரு உளவியல் மருத்துவமுறை. இதில் குழு விவாதங்களில் நோயாளிகளைப் பங்கு கொள்ளும்படி செய்து, அவர்களை உட்கிடக்கையை வெளிப்படுத்துமாறு செய்யலாம்.

psychodinamics : உள ஆற்றல் ஆய்வியல்; உள இயக்கவியல் : உளவியல் செயலுறைகள், குறிப்பாக உளவியல் நடவடிக்கையில் காரண காரிய அம்சங்கள் பற்றி ஆராயும் அறிவியல்.

psychogenesis (psychogony) : மனத் தோற்ற வளர்ச்சி : மனத்தின் தோற்ற வளர்ச்சி; மனதில் கருத்து உருத்தோற்றம்.

psychogenic : உளவியல் குறிகள் : உடம்பில் அல்லாமல் உள்ளத்தில் தோன்றும் உளவியல் குறிகள்.

psychological diseases : உளவியல் நோய்கள் . மனம் விளைவிக்கும் உடல் நோய்கள்.

psychological moment : உற்ற வேளை : மனத்தைத் திறம்படக் கவர்ந்து ஆட்படுத்துவதற்குரிய துல்லியமான காலக் கூறு.

psychogeriatric : மூப்பு உளவியல் சார்ந்த; முதியோர் உள மருத்துவம் : மூப்பியல் மருத்துவம் தொடர்பான உளவியல் சார்ந்த.

psychologist : உளவியலறிஞர் : மன இயல்புகளையும் இயக்கங்களையும், விளைவுகளையும் ஆராயும் அறிஞர்.

psychology : உளவியல் : உள இயல்பு நிலை, இயக்கங்களையும் விளைவுகளையும் ஆராயும் அறிவியல் துறை மருத்துவத்தில் மனித நடத்தையை ஆராயும் துறை.

psychometry : உற்றறி பண்பாற்றல் : தொடுவதன் மூலம் பொருள்களின் அல்லது ஆட்களின் உள்ளியல்புகளை அறியும் ஆற்றல்.

psychomotor : உளவியல் தசை இயக்கம்; உளவியக்க : உள ஆற்றல் மூலம் தசைப் பகுதியை இயங்கும் படி செய்தல்.

psychoneurosis : தொடக்கச் சித்தப் பிரமை, உள நரம்பியம் : சித்தப் பிரமையின் தொடக்க நிலை.

psychopath : மனநோயாளி; உளப் பிறழ்வு, உளக் குழப்பம் : மனநிலை தரிந்தவர், உள நோயாளி.

psychopathic personality : உள நோய் ஆளுமை : இடையறாத மனக் கோளாறு அல்லது உள்ள ஊமை. இந்த நோயாளிகள், முரட்டுத்தனமாகவும், பொறுப்பற்ற முறையிலும் நடந்து கொள்கிறார்கள். இதற்கு மருத்துவச் சிகிச்சை தேவை.

psychopathist : உளநோய் மருத்துவம்

psychopathology : உளநோய் ஆய்வியல்; உள நோயியல் : இயல்பு

மீறிய உளவியல் நோய்கள் பற்றிய ஆய்வியல்.

psychopathy : உளவியல் நோய்; உளப்பிணி, உளவியல் மருத்துவம் : மனதைப் பீடித்திருக்கும் ஒரு நோய். இந்நோயாளிகளுக்கு மன முதிர்ச்சியும், உணர்வு வளர்ச்சியும் குன்றியிருக்கும்.

psychopharmacology : மனக் கோளாறு மருந்து மருத்துவம்; உள மருந்தியல் : மனக் கோளாறுகளுக்கு மருந்துகளைப் பயன்படுத்துதல்.

psychophysics : உடலுளத் தொடர்பியல்; உள இயற்பியல்; உடல் உணர்வுகளுக்கும் தூண்டுதல்களுக்குமிடையிலான தொடர்புகள் பற்றி ஆராயும் உளவியலின் ஒரு பிரிவு.

psychoprophylactic : உள நோய் தடுப்பு; உள முற்காப்பு : உளநோய்களைத் தடுப்பதற்கான மருத்துவ முறை.

psychosis : பைத்தியம்; கோட்டி; கிறுககு; உளப்பிணி; உளவியம் : உணர்வுகளுக்கு எதிர்ச் செயல் புரிதல், நினைவு கூாதல், செய்தித் தொடர்பு கொள்ளாதல், பொருள் கொள்ளாதல், முறையாக நடந்து கொள்ளாதல் ஆகியவற்றுக்கான திறமை குறைவாகவுள்ள ஆள்.

psychosomatic diseases : உளவியல் வழி நோய்கள்; உளவழி உடல் நோய்; உள உடலிய நோய்கள் : உளவியல் கோளாறு காரணமாக உண்டாகும் உடல் நோய்கள் மனக் கவலைகளினால் ஏற்படும் உடல் நோய்கள். தானியங்கும நரம்பு மண்டலம் அளவுக்குமீறி இயங்குவதால் இது உண்டாகிறது எடுத்துக்காட்டாக, குற்ற உணர்வு காரணமாக முகம் சிவக்கிறது

psychosomimetics : மருட்சி மருந்துகள்; உளநோய் வினை :

பைத்தியம் போன்ற அறிகுறிகளைத் தோற்றுவிக்கும் எல்எஸ்டி போன்ற மருட்சியூட்டும் போதை மருந்துகள்.

psychotherapeutics : வசிய மருத்துவம் : வசியத்துயில் போன்ற வழிகளினால் மன நோய்க்கு மருத்துவம் செய்தல்.

psychotherapy : அரிதுயில் மருத்துவம்; உளவழி மருத்துவம் : வசியத்தின மூலம் உறக்கமுட்டி நோய்களுக்குச் சிகிச்சையளித்தல்.

psychotropic : மூளையணு விளைவு; மனநிலை மாற்றி : மூளை அணுக்களினமீது குறிப்பிட்ட விளைவுகளை ஏற்படுத்துகிற பொருள்.

pterygium : இமை முனைத் திசு வளர்ச்சி; தசைப் படர்த்தி; விழிப் படலம் : விழி வெண்படலத்தை முடிக்கொள்ளும் வகையில் இமையிணைப் படலத்தில் ஏற்படும் சிறகு போன்ற தசைப்படலம்.

pterygoid : தாடை முளை எலும்பு; வல்லண்ண எலும்புகளுக்குப் பின்னால் மேல்தாடையிலுள்ள இரட்டை முளை எலும்புகளில் ஒன்று.

pterygoid process : வல்லண்ண எலும்புகளுக்குப் பின்னால் மேல்தாடையிலுள்ள இரட்டை முளை எலும்புகளின் அமைப்பு.

ptosis : இமை தொய்வு; இமை வாதம்; இமை இறக்கம்; இமை இயங்காமை; இமைத் தொங்கல் : தசையின் பக்கவாதத்தினால் கண்ணின் மேலிமை கீழ்நோக்கித் தொங்குதல்.

ptyalin . உமிழ்நொதி; உமிழ்நீர் : எச்சில் மாச்சதது இவேசான அமிலத் தன்மையுடையது. இது மாச்சத்தை டெக்ஸ்டிரினாகவும், மால்ட்டோசாகவும் மாற்றுகிறது.

ptyalism : மிகை எச்சில்; எச்சில்

பெருக்கு : எச்சில் அளவுக்கு அதிகமாகச் சுரத்தல்.

ptyalolith : எச்சில் அடைப்பு; எச்சிற்கல் : எச்சில் கரப்பி நாளத்தில் உண்டாகும் கல்லடைப்பு.

pubertas praecox: முதிராப் பாலியல் வளர்ச்சி; முன் அலர் பூப்பு: பருவம் வரும் முன்பு ஏற்படும் பாலியல் வளர்ச்சி.

puberty : பூப்புப் பருவம்; பெண்மையடைதல்; பூப்பு நிலை: இனப் பெருக்க உறுப்புகள் முதிர்ச்சியடையத் தொடங்கும் வயது.

pubes. பூப்பு மயிர்ப் பகுதி; அக்குல் : பூப்பு எலும்பை முடியிருக்கும் மயிருள்ள பகுதி.

pubiotomy: இடுப்பெலும்பு முறிவு: உயிருள்ள குழந்தையை வெளிக் கொணர்வதற்காக இடுப்பு முன் எலும்பை முறித்தல்.

pubis : இடுப்பு முன் எலும்பு; அக்குல் எலும்பு : இடுப்புக் குழி எலும்பும் கூட்டின் முன்புள்ள மைய எலும்பாக அமைந்துள்ள முன் எலும்பு.

pubental block : மறையுறுப்பு உணர்ச்சி நீக்கம் : பாலினப் புற உறுப்பு போன்ற மறையுறுப்பினை உறுப்பெல்லை உணர்ச்சியகற்றும் மருந்து கொடுத்து உணர்விழக்கச் செய்தல். ஆயுதததால் குழந்தையை எடுக்கும்போது இவ்வாறு செய்யப்படுகிறது.

pubendum : புற உறுப்பு; பெண்பால் வெளியுறுப்பு : இனப் பெருக்கத்திற்கான பாலினப்புற உறுப்பு; முக்கியமாகப் பெண்களுடையது.

pubenz-Hayer valve : கபாலத்தடுக்கிதழ்: நீர் கொண்ட கபாலத்திலிருந்து நீரை வெளியேற்றுவதற்காக அறுவை மருத்துவமூலம் பொருத்தப்படும் ஒரு வழித் தடுக்கிதழ்.

puerile breathing : முணுமுணுச் சுவாசம் : முணுமுணு என்ற ஒலியுடன் குழந்தைபோல சுவாசிக்கும் கோளாறு.

puerperal : மகப்பேறு சார்ந்த : பிள்ளைப்பேறு சார்ந்த.

puerperal fever : பேறு காலக் காய்ச்சல்.

puerperal insanity : பேறு காலப் பைத்தியம் : மகப்பேறு கால (பிரசவம்) பைத்தியம்.

puerperal sepsis : மகப்பேற்றுச் சீழ்க் காய்ச்சல் : மகப்பேற்றுக்குப் பின் உண்டாகும் சீழ்க் காய்ச்சல்.

puerperium : மகப்பேற்றுப் பின் காலம்; மகப்பேற்றுக் களைப்புக் காலம் : மகப்பேற்றுக்குப் பின்பு வயிறு உட்கருள்தல் முடிவடைகிற 6-8 வார காலம்.

pulmoflator : நுரையீரல் விரிவாக்கி : நுரையீரலை உப்பச் செய்யும் கருவி.

pulmonary : நுரையீரல் சார்ந்த : நுரையீரல்கள் தொடர்பான; நுரையீரல்களில் உள்ள; நுரையீரல்களை உடைய; நுரையீரல் நோயினால் பீடிக்கப்பட்ட; நுரையீரல்களில் வலிமையிழந்த:

pulmonary artery : நுரையீரல் தமனி : இதயத்திலிருந்து நுரையீரல்களுக்குக் குருதி கொண்டு செல்கிற முதன்மைக் குருதிநாளம்.

pulmonary oedema : நுரையீரல் நீர்க்கோவை : நுரையீரலில் உண்டாகும் நீர்த்தேக்கம்.

pulmonary tuberculosis : நுரையீரல் கபம்.

pulmonic : ஈளை மருந்து : நுரையீரல் நோய்க்குரிய மருந்து.

pulp : தசைக்கூழ்; பற்கூழ்; கூழ்; பசை : பல்லடித் தசைக் குழம்புப்

பொருள், சில உறுப்புகளின் உட்பகுதியில் காணப்படும் மிக மென்மையான நீரியலான குழம்புப் பொருள்.

pulsatile : துடிப்பு சார்ந்த; துடிக்கும் : நாடித் துடிப்பு இயல்பு வாய்ந்த.

pulsation : நாடித் துடிப்பு; துடிப்புள்ள : ஒழுங்காக இயங்கும் இதயத் துடிப்பு.

pulse : நாடி/நாடித் துடிப்பு; துடித்தல் : இதயத்தின் இடது கிழறை சுருங்குவதால் தமனிகளுக்குக் கடத்தப்படும் துடிப்பு; குருதிக்குழாய், அதிர்வு, மணிக்கட்டில் கைவைத்து இந்தத் துடிப்பை அறியலாம்.

pulseless disease : நாடியின்மை நோய் : கழுத்திலும், புயங்களிலும் நாடித் துடிப்பு இல்லாமலிருந்து தமனிகள் படிப்படியாக நலிவடையும் நோய்.

pulsimeter : நாடிமானி : நாடி ஆற்றலை அல்லது நாடித் துடிப்பு வீதத்தை அளவிட்டுக் காட்டும் கருவி.

pulsus alternans : ஏற்ற இறக்க நாடித் துடிப்பு : நாடித் துடிப்புகள் வலுவின்றியும், வலுவாகவும் மாறி மாறி ஏற்படுதல் இது இதயத்தின் இடது மேலறை நோயினால் உண்டாகிறது.

pulsus bigeminus : இரட்டை நாடித் துடிப்பு : சில நோய் நிலைகளில் உண்டாகும் இரட்டை நாடித் துடிப்பு அலை. இது அளவுக்கு அதிகமாக மருந்து கொடுப்பதாலும் உண்டாகிறது.

கொடுப்பதால் உண்டாகிறது.

pultaceous : கூழ் மருந்து : வீக்கத்திற்கான களி போன்ற மருந்து.

pulvis : தூள்; பொடி; சூரணம் : மருந்துப் பொடி.

puncture . துளை; கீறல்; விழிசல்;

துளைபிடல் : கூர்மையான கருவியினால் ஏற்படுத்தப்பட்ட குத்துக் காயம். ஒரு திரவத்தை உட்செலுத்துவதற்காக உடலில் துளையிடுதல்.

PUO : காய்ச்சல் : காரணம் தெரியாத காய்ச்சல்.

pupil : கண்ணின் மணி/பாப்பா/பாவை : ஒளி புகுவதற்காக கண்ணின் விழித்திரைப் படலத்தின் மையத்திலுள்ள பாவை.

pupillary : கண்மணி சார்ந்த; பாவை சார்ந்த : கண்ணின் மணி தொடர்பான.

purgation : மிகு மல நீக்கம்; பேதி : மலக்கழிவு; குடல் துப்புரவாக்குதல்.

purgative : பேதி மருந்து; பேதி ஊக்கி; மலிசீக்கி : குடல் இளக்க மருந்து. மலத்தை வெளியேற்றிக் குடலைத் தூய்மைப்படுத்துகிற மருந்து.

purity : தூய்மை : உடல் துப்புரவு.

purpura : ஊதாப் புள்ளி நோய்; இரத்தக் கசிவு : தோலின் மேல் சுருஞ்சிலப்பு நிறப்புள்ளிகள் கொண்ட நோய். தந்துகிச் சுவர்களின் இணைப்பு பழுதடைவதால் அல்லது இரத்தத் தகட்டணுக்களின் தரம் அல்லது அளவு குறைவாக இருப்பதால் இது ஏற்படுவதாகக் கருதப்படுகிறது.

purpuric acid : பர்ப்பூரிக் அமிலம் : ஊதாநிற உப்புகள் கொண்ட அமிலம்.

purulence (purulency) : சீழ்க் கட்டு சீழ்கட்டிய நிலை.

purulent : சீழ்க்கட்டிய; சீழ்நிலை : சீழ்க்கண்ட; சீழ் வடிகிற.

pus : சீழ் : சிலவகைக் கட்டிகளில் உண்டாகும் திரவம். இது பொதுவாக மஞ்சள் நிறமாக இருக்கும்.

இதில் திசுத்திரவமும், பாக்க்டீரியாவும், இரத்த வெள்ளணுக்களும் அடங்கியிருக்கும்.

pus cells : சீழ் அணுக்கள்.

pustule : சீழ்க் கொப்புளம் : சீழ் கொண்ட மறுப்போன்ற தசை வீக்கம்.

putrefaction : அழுகல் / பதனழவு; நொதித்தல்: உடல் உறுப்புகள் பாக்க்டீரியாவினால் சீழ்ப்பிடித்து அழுகிப் போதல்.

putrescible : அழுகக் கூடிய: சீழ்ப்பிடித்து அழுகுந் தன்மையுடைய.

putrid : அழுகிய/பதனழிந்த.

putrid fever : குடற் காய்ச்சல்.

putrid sore throat : நச்சுத் தொண்டைக் கட்டு.

putridity : அழுகல்.

PVD : வெளிச் செல் குழாய் நோய்.

pyaemia : சீழ் நச்சுக் குருதி : மூளை, சிறுநீரகம். நுரையீரல்கள், இதயம் போன்ற உறுப்புகளில் இரத்தப் பாக்க்டீரியாக்கள் தோன்றிப் பெருகி வளரும் ஒரு கடுமையான குருதி நச்சுட்டு நோய்.

pyarthrosis : மூட்டுக்குழிச் சீழ்; மூட்டுச் சீழ்.

pyelitis: சிறுநீரகக்குழி அழற்சி; சிறுநீரக நுண்குழல் நோய்: கர்ப்பகாலத்தில் சிறுநீரகக் குழியில் ஏற்படும் கிருமிகளினதாக்கத்தினாலும்வரும்

pyelolithotomy : சிறுநீரகக் கல் அறுவை : சிறுநீரக குழிக் கூட்டில் ஏற்படும் கலலை அகற்றுவதற்குச் செய்யப்படும் அறுவை மருத்துவம்.

pyelonephritis : சிறுநீரகம்-குழி அழற்சி : சிறுநீரகக் குழியிலிருந்து சிறுநீரகத்தின் மேலுறைவரைப் பரவும் ஒருவகைச் சிறுநீரக நோய்.

pyeloplasty : சிறுநீரக குழி ஒட்டுறுப்பு அறுவை : சிறுநீரகக் குழியில் செய்யப்படும் ஒட்டுறுப்பு அறுவை.

pyelostomy : சிறுநீரக குழித் திறப்பு : சிறுநீரகக் குழிகளுள் திறப்பு ஏற்படுத்துவதற்காகச் செய்யப்படும் அறுவை மருத்துவம்.

pyknolepsy : குழந்தைக் காக்காய் வலிப்பு : குழந்தைகளிடம் அடிக் கடி ஏற்படும் இலேசான வகைக் காக்காய் வலிப்பு. இது ஒரு நாளில் நூறு முறைக்கு மேலும் உண்டாகும். பெரும் இசிவின்மை

pylephlebitis : கல்லீரல் சிரை அழற்சி : கல்லீரல் மண்டலச் சிரைகளில் ஏற்படும் வீக்கம்.

pylethrombosis: கல்லீரல் சிரைக் குருதிக் கட்டு : கல்லீரல் மண்டலச் சிரைகளில் அல்லது அதன் கிளைகளில் ஏற்படும் உள்தசைக் குருதிக் கட்டு.

pyloric stenosis : இரைப்பைக் காப்பு வாயில் சுருக்கம்.

pyloroduodenol : இரைப்பைச் சிறுகுடல் சார்ந்த : இரைப்பைக் கர்ப்பிவாயில் சுருங்கு தசை மற்றும் முன்சிறுகுடல் தொடர்பான.

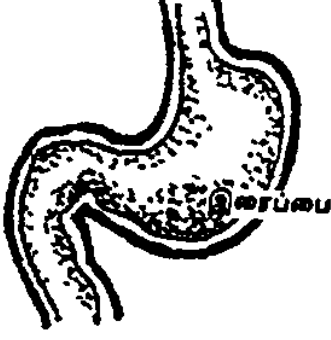
pyloromyotomy : இரைப்பைக் காப்புத் தசை அறுவை : இரைப்பைக் காப்பு வாயில் சுருங்கு தசையை வெட்டியெடுத்தல்.

pyloroplasty : இரைப்பு வாயில் காப்புத் தசை அறுவை: இரைப்பை வாயில் காப்புத் தசையில் செய்யப்படும் ஒட்டுறுப்பு அறுவை மருத்துவம். வழியை அகலப்படுத்தி வதற்காக இது செய்யப்படுகிறது.

pylorospasm : இரைப்பைக் காப்பு வாயில் இசிவு. இரைப்பைக் காப்பு வாயிலில் ஏற்படும் இசிப்பு. இது பெரும்பாலும் முன் சிறுகுடல்

சீழ்ப்புண் காரணமாக உண்டா
கிறது.

pylorus : இரைப்பைக் காப்பு



இரைப்பை

வாயில்;
சிறு குடல்
வாய்:
இரைப்
பையிலிரு
ந்து முன்
சிறுகுடலு
க்குச் செல்
லும் இ
டை வழி
வாய்.

**pyocol-
pos :** யோ

னிக் குழாய்ச் சீழ்.

pyoderma : தோல் சீழ் நோய்.

pyodermia, pyoderma : தோல்
இழைம அழற்சி; புறத்தோலுக்கு
அடுத்துக் கீழுள்ள இழைமத்தில்
ஏற்படும் கடுமையான அழற்சி
நோய்.

pyogenesis : சீழ்க் கட்டுதல் : சீழ்
உருவாதல்.

pyogenic : சீழ் சார்ந்த : சீழ்க்
கட்டுதல் தொடர்பான.

pyometra : கருப்பைச் சீழ் : கருப்
பையில் தங்கியிருக்கும் சீழ். இது
நோய் காரணமாகக் கருப்பைக்
கழுத்து வழியாக வெளியேற முடி
யாமல் தேங்கியிருக்கும்.

pyonephritis : சிறுநீரக சீழ் அழற்சி

pyonephrosis : சிறுநீரகக் குழிச்
சீழ் விரிவு : சிறுநீரகக் குழிச் சீழ்
நிறைந்து விரிவடைதல்.

pyorrhoea : சீழ்ப் பல்நோய்; பல்
வேர் சீழ் ஒழுக்கு; சீழ்வாய் : பல்
நோய் காரணமாகப் பலலிலிருந்து
சீழ் வடிதல்.

pyosalpinx : கருக்குழாய்ச் சீழ்; சீழ்
அண்டக் குழல் : அண்டத்திலி
ருந்து கருப்பைக்கு வரும் குழாயில்

சீழ் கட்டியிருத்தல்.

pyothorax : மார்பு வரிக்குழிச் சீழ்;
சீழ் மார்பகம் : மார்பு வரிக் குழியில்
சீழ்க்கட்டியிருத்தல். நெஞ்சகச் சீழ்

pyrazinamide : பைராசினாமைடு;
காச நோயைக் குணப்படுத்தக்
கொடுக்கப்படும் விலையுயர்ந்த
மருந்து. இது வாய்வழி கொடுக்
கப்படுகிறது. இது கல்வீரலில்
நச்சுத் தன்மை உண்டாக்கக் கூடி
யது. எனவே கவனமான பரி
சோதனைக்குப் பிறகே இது
கொடுக்கப்படுகிறது.

pyretic : காய்ச்சல் சார்ந்த : காய்ச்
சலைத் தூண்டுகிற.

pyrexia : காய்ச்சல்

pyridine : பைரிடின் : திசு நெய்வடிம
மூலப்பொருள் வேதியியல் சோத
னைக்கூடத்தில் பயன்படுத்தப்படும்

pyridoxine : பைரிடாக்சின் :
வைட்டமின-B₆ என்ற உயிர்ச்
சத்திப் பொருள் இது பூரித
மாகாத கொழுப்பு அமிலங்களு
டன் அல்லது புரதங்களிலிருந்து
பெறப்படும் செயற்கைக் கொழுப்
புடன் சேர்த்துப் பயன்படுத்தப்
படுகிறது. மசககையின்போது இது
கொடுக்கப்படுகிறது.

pyriform : ஈட்டி உரு.

pyrimethamine : பைரிமெத்த
மின் : முறைக் காய்ச்சல்
(மலேரியா) நோய்க்கு எதிராகப்
பெருமளவில் பயன்படுத்தப்படும்
மருந்து. குழந்தைகளுக்கு மிகவும்
ஏற்றது.

pyrogen : காய்ச்சல் விளைவிக்கும்
பொருள்; காய்ச்சலூக்கி : காய்ச்சல்
உண்டாக்கக்கூடிய பொருள்.

pyrogenetic : காய்ச்சல் விளைவிக்க
கிற ; காய்ச்சலுக்குரிய ; காய்ச்சல்
உண்டாக்குகிற; உடல் வெப்பத்
தை அதிகரிக்கிற.

pyrogenic : காய்ச்சல் சார்ந்த :
காய்ச்சல் தொடர்பான.

pyrogenic contamination: காய்ச்சல் பொருளால் தூய்மைக்கேடு : காய்ச்சல் உண்டாக்கும் பொருளால் ஏற்படும் தூய்மைக்கேடு. சிரை வழி ஏற்றப்படும் திரவமருந்துகளில் கலந்தால் காய்ச்சல் வரும்.

pyrogen test : காய்ச்சல் பொருள் சோதனை.

pyropericardium : இதய உறைச் சீழ்

pyrascupe: காய்ச்சல் அளவி: குடு செய்யப்பட்ட ஒரு பொருளின் வெப்பத்தை அதன் ஒளியைச்

சூடாக்கப்படாத இயற்கைப் பொருளின் ஒளியுடன் ஒப்பிட்டுப் பார்த்து அளவிடும் கருவி.

pytotherapy: செயற்கைக் காய்ச்சல் : செயற்கை முறையில் காய்ச்சல் உண்டு பண்ணுதல்.

pyrotoxin : காய்ச்சல் நச்சு.

pyroxicam : பைரோக்சிக்கம்: வீக்கத்தைப் போக்கி நோவகற்றும் மருந்து.

pyuria : சிறுநீர்ச் சீழ்; சீழ் நீரிழிவு : சிறுநீரில் சீழ் போதல்.

Q

Q fever : கியூ-காய்ச்சல் : ஆடு மாடுகளிடமிருந்து மனிதருக்குத் தொற்றும் ஒருவகைக் காய்ச்சல் நோய்.

quadriceps நான்கு தலைத்தசைகள்: தொடையிலுள்ள நீட்டத் தசையின் நான்கு தலைத் தசைகள். இது நான்கு பகுதிகளைக் கொண்டது.

quadruple vaccine; நான்கு மடங்கு அம்மைப்பால்: தொண்டை அடைப்பான், கக்குவான், இளம்பிள்ளை வாதம், வில்வாத சன்னி ஆகிய நோய்களுக்கு எதிராக நோய்த் தடுப்பு செய்வதற்கான அம்மைப்பால் மருந்து.

qualitative : பண்பு சார்ந்த; பண்புத் திறன் : பண்பு அடிப்படையிலான; பண்பு தொடர்பான.

quantitative : அளவு சார்ந்த; அளவுத் திறன்: அளவுக்குரிய; அளவு தொடர்புடைய.

Quarantine : தொற்றுத் தடைக் காப்பு; ஒதுக்குக் கண்காணிப்பு; அடைமனை; நோயாளியை தனிமைப்படுத்தல் : பயணிகள், கப்பல் நோயாளிகள் ஆகியோரைத் தொற்றுத் தடைக் காப்புக்காக தனிமையில் வைக்கும் கால அளவு.

quartan : நான்கு நாள் முறைக் காய்ச்சல் : நான்கு நாட்களுக்கு ஒருமுறை வரும் காய்ச்சலுடன் கூடிய வலிப்பு நோய்.

questran : குவஸ்டிரான்: எலுமிச்சை மணமுடைய கொலஸ்டிரி

ராமின் என்ற மருந்தின் வாணிகப் பெயர்.

quickening : கருத் துடிப்பு; கரு அசைவு : கருவில் குழந்தை உயிர்த் துடிப்பு நிலையடைதல். பொதுவாக 16-19 வார காலம்.

quicksilver : பாதரசம்.

Quiescent: அமைதியான அசைவின்மை: ஒரு நோய் அடங்கிக் கிடக்கும் நிலை; குறிப்பாக ஒரு தோல் நோய் இவ்வாறு இருக்கும் அமைதிக்காலம்.

quinabarbitalone : கொய்னால் பார்பிட்டோன் : குறுகிய காலம் செயற்படும் ஒருவகைப் பார்பிட்டோரேட். இலேசான உறக்கமின்மை, மனக்கவலை நிலைகளில் பயன்படுத்தப்படுகிறது.

quinestrol : செயற்கைப் பெண்பால் இயக்குநீர் : செயற்கையான பெண்பாலின இயக்குநீர் (ஹார்மோன்). இது பால் சுரப்பதை மட்டுப்படுத்துகிறது.

quinidine : கொயினிடின் : கொயினா போன்ற வெடியக் கலப்புடைய ஒரு வேதியியல் மூலப் பொருள் (காரகம்). இது இதயத் தமனித் தசையில் தனி விளைவினை உண்டுபண்ணுகிறது. சில சமயம் தமனி நாரிழையாக்கத்திலும் பயன்படுகிறது.

quinine: கொயினா: சிங்கோனாப் பட்டையிலுள்ள காரகப் பொருள் சிங்கோனாப்பட்டைக் காரகமடங்

கிய மருந்து. ஒரு சமயம், முறைக் காய்ச்சலுக்குப் (மலேரியா) பயன்படுத்தப்பட்டது. பின்னா இதற்குப் பதிலாக வேறு மருந்துகள் பயன்படுத்தப்படலாயின. இந்த மருந்துகளுக்கு எதிராக முறைக் காய்ச்சல் எதிர்ப்பு ஆற்றல் பெற்று விட்டதால், இப்போது இது மீண்டும் பயன்படுத்தப்பட்டு வருகிறது.

quininism : கொயினா நோய் : தலைவலி, காதுகளில் ஓசைகள் எழுதல், ஓரளவு செவிட்டுத் தன்மை; கண்பார்வைக் கோளாறு; குமட்டல் போன்ற நோய்க் குறிகள் தோன்றுதல். கொயினாவை தொடர்ந்து பயன்படுத்துவதால்

இவை ஏற்படுகின்றன.

quinsy : தொண்டை வீக்கம்; தொண்டை சீழ்க் கட்டி : உள்நாக்குப் பழுப்பு; உள்நாக்கு அழற்சி.

quotidian : நாள் முறைச் சன்னி : நாள்தோறும் விடாமல் வரும் காய்ச்சல்.

quotient : ஈவு : வகுத்து வந்த எண். அறிவுக்குறி எண் என்பது அறிவுத் திறன் அளவெண். சுவாச ஈவு என்பது, ஒரு குறிப்பிட்ட கால அளவில்தான் உள இழுக்கும் ஆக்சிஜன் அளவுக்கும், வெளிவிடும் கார்பன் டை ஆக்சைடு அளவுக்கும் இடையிலான விகிதம்.

R

ra latex test: கீல்வாயு மூட்டு வீக் கச் சோதனை : இரத்தத்தில் கீல் வாயுக் காரணிகள் இருக்கின்றன வா என்பதைக் கண்டறிவதற்கான சோதனை. இச்சோதனையிலிருந்து கீல் வாயு மூட்டு வீக்கத்திற்கான காரணத்தைக் கண்டறியலாம்.

rabid : நாய் வெறி சார்ந்த : நாய் வெறி நோய் பீடித்த; நீர் வெறுப்பு நோய் கண்டுள்ள. வெறி கொண்ட.

rabies : வெறி நாய் கடி நோய் : நாய், பூனை, நரி, குருதி உறிஞ்சும் வெளவால் போன்ற பிராணிகள் வெறி கொண்டு கடிப்பதால் மனிதருக்குப் பரவும் ஒரு கிருமியினால் உண்டாகும் நீர் வெறுப்பு நோய். இது உலகெங்கும் ஏற்படும் நோய். இதைக் குணப்படுத்த தடுப்பூசி மருந்துகள் உள்ளன. நோய்க் கிருமி தொற்றியபின் நோய் வெளிப்படுமுன் எதிர்ப்பு பொருள் நீர்மம் கொடுக்கப்படும்.

rachis (rhachis) : இறகு நடு நரம்பு (முருந்து); முதுகெலும்புத் தண்டு : முதுகந்தண்டு துணர் நடுக்காம்பு.

rachitis (rickets) : குழந்தை கணை எலும்புருக்கி நோய் எலும்பு நலிவு நோய். வைட்டமின் குறைவு நோய்.

radial : ஆரை நாடி; ஆரை : ஆரை நரம்பு; முன்கை ஆரை எலும்புக் குரிய.

radical : மூல உறுப்பு (மூலவேர்) : சேர்மத்தின் அடிப்படைக் கூறாக அமைந்து, சேர்மத்தின் இயல்பான வேதியியல் மாற்றங்களின்

போது மாறாமலே இருக்கும் தனிமம் அல்லது தனிம அணு அல்லது அணுக்களின் கூட்டம். ஓர் உறுப்பின் மூலவேர் சிலசமயம், ஓர் உறுப்பில் கண்ட நோய் உடல் முழுவதும் பரவாமலிருக்க அறுவை மருத்துவம் மூலம் அந்த உறுப்பின் மூலவேர் அகற்றப்படுகிறது.

radicle : நரம்பு வேர்; சிறு குருதிக் குழாய் : நரம்பின் அல்லது நாளத்தின் வேர் போன்ற உட்பிரிவு.

radicular : வேருக்குரிய : பல். நரம்பு போன்றவற்றின் வோ சார்ந்த.

radiculography : வேர் ஊடுகதிர் படம் : முதுகந்தண்டு நரம்பு வேர்கள் ஊடுகதிர் (எக்ஸ்-ரே) படம். இந்த வேர்களைக் கதிர் ஊடுருவாதவாறு செய்து, அந்த வேர்களின் ஊடுகதிர்படம் எடுக்கப்படுகிறது. நெகிழ்ச்சியடைந்த இடைமுதுகெலும்பு வட்டச் சில்லின் இடத்தையும், அளவையும் கண்டறிய இப்படம் எடுக்கப்படுகிறது.

radioactive : கதிரியக்கப் பொருள்; கதிரியக்க : அணுக் கருமையம் உறுதியற்றிருப்பதால் வெப்பக் கதிர்களை வீசக்கூடிய பொருள். நுரையீரல் நோய்களை ஆராய கதிரியக்கத் தங்கம் பயன்படுத்தப்படுகிறது. கேடயச் சுரப்பியில் (தைராய்டு) கதிரியக்க அயோடின் இருக்கிறது. இதனை அளவிட்டு அறியலாம்.

radiobiology : கதிரியக்க உயிரியல் : உயிருள்ள திசுக்களின் மீது கதிரியக்கத்தின் விளைவுகளை ஆராயும் அறிவியல்.

radiocaesium : கதிரியக்கக் சீசியம் : சீசியம் என்ற தனிமத்தின் கதிரியக்கத் தன்மை கொண்ட ஒரு வடிவம்; இது, நோய்களைக் கான கதிரியக்க மருத்துவத்தில் பயன்படுகிறது.

radiocarbon : கதிரியக்கக் கார்பன் : கார்பன் (கரியம்) என்ற தனிமத்தின் கதிரியக்க வடிவம். இது, வளர்சிதை மாற்றம் பற்றிய ஆராய்ச்சியில் பயன்படுகிறது.

radiogram : ஊடுகதிர் ஒளிப்படம்.

radiograph : ஊடுகதிர் படம்; ஊடுகதிர் வரைபடம்; கதிர் வரைபடம் : ஊடுகதிர் (எக்ஸ்-ரே) ஒளிப்படம். ஊடுகதிர்களைக் கொண்டு ஒளிப்படம் எடுத்தல்.

radiographer : ஊடுகதிர் வல்லுநர்; ஊடுகதிர்ப்படப் பதிவாளர்; கதிர் வரைவாளர் : ஊடுகதிர் (எக்ஸ்-ரே) நோய்களைக் கண்டறிவதிலும், நோய் மருத்துவத்திலும் தகுதி பெற்ற வல்லுநர்.

radiography : கதிர் வரைவியல்; கதிர் வீச்சு ஒளிப்பட வரைவி; ஊடுகதிர்ப்படமெடுப்பு; ஊடுகதிரியம் : நோய்களைக் கண்டறிய ஊடுகதிர் (எக்ஸ்-ரே) ஒளிப்படம் எடுத்தல்; மருத்துவ ஆலோசனைப்படி, உக்கிரமான நோய்களுக்கு ஊடுகதிரைப் பயன்படுத்தி மருத்துவம் செய்தல்.

radioiodinated human serum albumin (RIHSA) : கதிரியக்க அயோடினேற்றிய குருதி நிணநீர்க் கருப்புரதம் : மூளை நைவுகளைக் கண்டறிவதற்கும், இரத்தம் மற்றும் குருதிநீர் அளவுகளைக் கண்டறிவதற்கும், சுற்றோட்ட நேரம், இதய வெளிப்பாடு ஆகியவற்றை

அளவிடுவதற்கும் பயன்படுகிறது.

radioisotope : கதிரியக்க ஓரகத் தனிமம் : ஒரே அணு எண்ணுடன் வெவ்வேறு பொருண்மை எண்கள் (எடை) கொண்ட ஒரு தனிமத்தின் வடிவங்கள் கதிரியக்க ஓரகத் தனிம நுண்ணாய்வு (Scam) மூலம் ஒரு குறிப்பிட்ட உறுப்பில் கதிரியக்க ஓரகத் தனிமம் உள்ளதா என்பதையும், அதன் அளவையும் கண்டறியலாம்.

radiologist : ஊடுகதிர்-கதிரியக்க மருத்துவர்; கதிரியலார் : ஊடுகதிர் (எக்ஸ்-ரே) மற்றும் அதுபோன்ற உருக்காட்சி உத்திகளைப் பயன்படுத்தி நோய்களைக் கண்டறியும் மருத்துவ வல்லுநர்.

radiology : ஊடுகதிர்-கதிரியக்க மருத்துவம்; கதிர் வீச்சியியல்; கதிரியல் : ஊடுகதிர்களையும், அது போன்ற உருக்காட்சி உத்திகளையும் பயன்படுத்தி நோய்க் குறுகளைக் கண்டறிதல்.

radiopaque : ஊடுகதிர் ஊடுருவாத : ஊடுகதிர் (எக்ஸ்-ரே) ஊடுருவுவதைத் தடுத்து, ஊடுகதிர்ப்படத்தில் உருவங்கள் தெரியும்படி செய்யும் பண்பு. பேரியம், அயோடின் கூட்டுப் பொருள்கள் இந்தப் பண்புகள் கொண்டவை. எனவே, இப்பொருள்கள் ஊடுகதிர்ப்படம் எடுப்பதற்குப் பயன்படுத்தப்படுகிறது.

radioscopy : ஊடுகதிர் ஆய்வு.

radiosensitive : ஊடுகதிர் உணர்வுடைய : ஊடுகதிர்களினால் (எக்ஸ்-ரே) பாதிக்கப்படக் கூடிய, ஊடுகதிர்ச் சிகிச்சையினால் குணமாகக் கூடிய கட்டிகள.

radiotherapist : ஊடுகதிர்க் கதிரியக்க மருத்துவர் : புற்றுநோய் போன்ற நோய்களை ஊடுகதிர் மற்றும் பிற கதிரியக்க வடிவங்களைப் பயன்படுத்திக் குணப்படுத்தும் மருத்துவ வல்லுநர்.

radio therapeutics (radio-therapy) : ஊடுகதிர் மருத்துவம் : ஊடுகதிர்க் கதிரியக்க மருத்துவ முறை.

radium : ரேடியம் (கதிரியம்) : இயற்கையாகக் கிடைக்கும் ஒரு கதிரியக்க உலோகத் தனிமம்; தார் வண்டல் திரள்களிலிருந்து கிடைக்கிறது. ஊடுகதிர்க் கதிரியக்க மருத்துவத்தில் அவ்வப்போது பயன்படுத்தப்படுகிறது.

radium therapy : ரேடியம் சிகிச்சை; கதிரிய மருத்துவம் : ரேடியத்தை (கதிரம்) அல்லது அதன் விளை பொருட்களைப் பயன்படுத்தி நோய் தீர்க்கும் முறை.

radius : முன்கை வெளி எலும்பு; ஆர எலும்பு ; முன்கை வட்டச் சீர் எலும்பு; முன்கை ஆரை எலும்பு.

radon : ரேடியம் வாயு (கதிரம்) : கதிரியக்கத்தின் சிதைவால் உண்டாகும் வாயு வடிவக் கதிரியக்கத் தனிமம்.

radon seeds : ரேடியம் வாயு மாத்திரை : 'ராதோன்' என்ற கதிரியக்க ரேடியம் வாயு (கதிரம்) அடங்கிய மருந்து மாத்திரைப் பொதியுறை. ரேடியம் அணுக்களைச் சிதைத்து இந்த வாயு உண்டாக்கப்படுகிறது. இது ஊடுகதிர்க் கதிரியக்க மருத்துவமுறையில் பயன்படுத்தப்படுகிறது.

rale : நுரையீரல் துடிப்பு; குழல் ஒலி : நுரையீரலில் உண்டாகும் நோய் காரணமாக ஏற்படும் நாடித் துடிப்பு.

Ramsay Hunt syndrome : காது மடல் அக்கி : மடலில் கடுமையான அக்கி நோய், அததுடன் முகவாதமும் சுவையுணர்வின்மையும் சேர்ந்திருக்கும்.

ranula : அடிநாக்குக் கட்டி; நாவுடீக்கம் : நாக்கின் அடியில், நாள்

அடைப்பு காரணமாக உண்டாகும் நீர்க்கட்டி.

raphe : நாக்கு மடிப்பு; ஒட்டல் : நாக்கின் பின்பரப்பிலுள்ள ஒரு தையல் விளிம்பு; பொருத்துவாய்; கூடல் வாய்; மடிப்பு வரை; நடு மடிப்பு.

rarefaction : எலும்பு நொய்மை; மென்மையாக்கம் : எலும்பு செறிவின்றி நொய்மையாக இருத்தல். எலும்பு அடர்த்திக் குறைதல்.

ratbite fever : எலிகடிக்காய்ச்சல் : திருகு சுருள் வடிவ நுண்ணுயிரியினால் உண்டாகும் மறுக்களிப்புக் காய்ச்சல்.

rationalization : நியாயப்படுத்துதல் : ஒருவர் தனது நடத்தையை அந்நிகழ்ச்சிக்குப் பிறகு, பகுத்தறிவுக்கு அல்லது சமூகத்திற்கு ஏற்ற முறையில் நியாயப்படுத்துகிற உளவியல் பாங்கு.

Raynaud's disease : ரேனாட் நோய் : விரல் தமனிகளின் தசையில் ஏற்படும் சுரிப்பு. இதனால், கைகால் விரல்களில் தோல் வெளிறிய நிறமாக அல்லது நீலநிறமாக மாறும். சிலசமயம் இளம் பெண்களுக்குத் தசையமுகல் நோய் உண்டாகலாம். கால் கைவிரல்களுக்கு இரத்தவோட்டம் குறைவதால் ஏற்படும் நோய்.

reaction : மறுவிளைவு; மறுசெயல்; எதிர் விளைவு : வேதியியல் மாற்றம்; விளைவு; மறுதலிப்பு. எ-டு: லிட்மஸ் தாளுக்கு அமிலத்தால் அல்லது காரத்தால் ஏற்படும் விளைவு. மறுவினை; எதிர்செயல்.

reagent : விளைவிப்புப் பொருள்; விளைபூக்கிப் பொருள் : எதிர்த்தாக்காற்றல் மூலம் சேர்மத்தின் பொருட்கூறு கண்டறிய உதவும் பொருள்.

reality orientation (R O.): உண்மை உணர்த்தும் மருத்துவம்: குழப்பமும் மனசு சோர்வும் அடைந்த நோயாளிகளுக்கு அவர்களின் பெயர், நேரம், இடம், தேதி முதலியவற்றை அடிக்கடி நினைவுபடுத்தி அவர்கள் இயல்பு நிலையை உணரும்படி செய்யும் மருத்துவ முறை.

recalcitrant : மூர்சுவாத எதிர்ப்பு நோயாளி : மருத்துவத்துக்கு ஒத்துழைக்காமல் எதிர்ப்புத் தெரிவித்துமூரண்டுபிடிக்கும் நோயாளி.

recall : நினைவு கூர்தல்; மீட்டறிதல் : நிகழ்ச்சிகளை நினைவில் வைத்துக் கொண்டு, தேவையான போது நினைவுபடுத்திக் கொள்ளுதல்.

recannulation: வீரிய நிலைப்பாடு: ஒரு நாளத்தின் வீரியத்தை மீண்டும் நிலைநாட்டுதல். அடைத்திருக்கும் குழாயை சீர்செய்து திரவ ஒழுக்கு மீண்டும் ஏற்படச்செய்தல்

receptaculum : 'தேக்கப்பை'; கொழுப்புப்பை: முதல் வயற்றுப்பக்க முதுகெலும்பின் முன்புள்ள மார்பக நிணநீர்க்குழலின் தொடக்கத்திலுள்ள பேரீக்காய் வடிவப்பை. இது குடலிலிருந்து சீரணித்த கொழுப்பை ஏற்றுக் கொள்கிறது.

receptive sensory aphasia : உணர்வுப் பேச்சிழப்பு : கேட்கும் சொற்களுக்கு எந்தப் பொருளும் கொள்ள முடியாமலிருக்கும் மூளை சார்ந்த நோய். இந்நோயாளி சைகை, எழுத்து, ஒலியம் போன்ற செய்தித் தொடர்பு வடிவங்களைப் புரிந்து கொண்டாலும் பேசும் சொற்களைப் புரிந்து கொள்வதில்லை.

receptor: ஏற்பி: நரம்புத் தூண்டுதல்களை ஏற்று, அனுப்பக்கூடிய உணர்வு நரம்பு. வேதியியல்

பொருள்கள், மருந்துகளை ஏற்றுச் செயல்படும் அணுப்பகுதி.

recessive : மரபியல்பு மறைவு; அடங்கிய; மங்கிய : மரபாகத் தோன்று பண்பியல்புகள் தலைமுறைக்குத் தலைமுறை குறைந்து கொண்டு வந்து இறுதியில் மறைந்து விடுதல்.

recipient ; பெறுநர்; ஏற்புநர்; ஏற்பி: **Recklinghausen's disease :** எலும்பழற்சி நோய் : துணைக் கேடயச் சுரப்பி அளவுக்குமீறிச் செயற்படுவதன் காரணமாக உண்டாகும் எலும்பழற்சி நோய். இதனால் எலும்புகளில் கால்சியம் குறைந்து நீர்க்கட்டிகள் உண்டாகும். தோலில் நிறப்புள்ளிகளும் ஏற்படும். இதனை 'ரெக்ளிங்க்ஹாசன் நோய்' என்றும் கூறுவர்.

recliner's reflux syndrome : மல ஒழுக்கு நோய் : முன்பக்க மலக் கழிவுச் செயலமுறையில் ஏற்படும் கடுமையான கோளாறு காரணமாக இது உண்டாகிறது. இந்நோயாளிகள், படுத்திருந்தாலும் தாழ்வான நாற்காலியில் சாய்ந்திருந்தாலும், எந்த நேரத்திலும் மலம் கசியும்.

recombinant DNA: ஒருங்கிணைப்பு டி என் ஏ : இரு வேறுபட்ட உயிரிகளின் மரபணு டிஆக்சிரிபோ நியூக்ளிக் அமிலத்தை (டி என் ஏ) வேதியியல் முறையில் ஒருங்கிணைக்கப்பட்ட டி என் ஏ. இயல்பான மரபணுக்கள், இயல்புமீறிய மரபணுக்கள் ஆகியவற்றின் கட்டமைப்புகளையும் செயற்பணிகளையும் ஆராய்வதற்கு இது பயன்படுகிறது. நடைமுறையில் நோய்க்குறிகளைக் கண்டறிய பயன்படுத்தப்படுகிறது.

recrudescence : நோய்க்குறி மறுதோற்றம் : நோய்க்குறிகள மீண்டும் கிளர்ந்தெழுந்து தோன்றுதல்:

reactivity : வினைவிப்பு ஆற்றல்.

reactor ; வினைவிப்புக் கருவி.

rectal atresia . மலக்குடல் குறை வளர்ச்சி.

rectal bladder: மலக்குடல் பை: மலக்குடலினுள் சிறுநீர் நாளங்களைப் பொருத்துவதை இது குறிக்கிறது. சிறுநீர்ப்பை களில் கடுமையான நோய் ஏற்படும்போது பெருங்குடல் இறுதிப் பகுதியில் கீறி செயற்கை நீர்ப்பை உண்டாக்கி நீர் போக்குக்கு வழி செய்யப்படுகிறது.

rectal varices : மூல நோய் : மலக்குடலில் ஏற்படும் மூலநோய்.

rectocele : மலக்குடல் நழுவுல்; மலக்குடல் பிதுக்கம்; மலக்குடல் சரிவு : மலங்கழிக்கும் வாய்க்கு வெளிப்புறத்தில் அமைந்திருக்கும் வகையில் மலக்குடல் நழுவிருத்தல்.

rectoscope : மலக்குடல் ஆய்வுக் கருவி; மலக்குடல் நோக்கி, மலக்குடல் காட்டி : மலக்குடலைப் பரிசோதனை செய்வதற்கான கருவி.

rectosigmoid: மலக்குடல் சார்ந்த: மலக்குடல், மற்றும் பெருங்குடலின் 'S' போன்று வளைந்த பகுதி தொடர்பான.

rectosigmoidectomy : மலக்குடல் அறுவை; மலக்குடல் நெளி எடுப்பு : மலக்குடலையும், பெருங்குடலின் 'S' போன்று வளைந்த பகுதியையும் அறுவை மருத்துவம் மூலம் அகற்றுதல்.

recto urethral fistula : மலக்குடல்-சிறுநீர்ப்பை வழிப்புரை.

rectouterine : மலக்குடல்-கருப்பை சார்ந்த : மலக்குடல், கருப்பை ஆகியவை தொடர்பான.

rectovaginal: மலக்குடல்-யோனிக் குழாய் சார்ந்த : மலக்குடல்,

யோனிக் குழாய் ஆகியவை தொடர்பான

recto vaginal fistula: மலக்குடல் யோனிப்புரை.

recto vesical : மலக்குடல்-சிறுநீர்ப்பை சார்ந்த : மலக்குடல், சிறுநீர்ப்பை தொடர்பான.

recto vesical fistula: மலக்குடல் சிறுநீர்ப்பை புரை.

rectum : மலக்குடல் / குதவாய் : பெருங்குடலின் அடிப்பகுதி. இது "S" போன்ற நெளிவுப் பகுதிக்கும், மலக்கழிவு வாய்க் குழாய்க்குமிடையில் அமைந்துள்ளது.

recumbent : சாய்நிலை : படுத்துக் கொண்டிருக்கும் நிலை; சாய்ந்திருக்கும்நிலை. பரிசோதிப்பதற்காகச் சாய்ந்திருக்கும் நிலை.

recuperation : குணமாதல்; மீட்சி பெறல் : நோயிலிருந்து மீள்தல்; இழந்த வலிமையை மீளப் பெறுதல்.

red blood corpuscles : சிவப்புக் குருதி அணுக்கள்.

reducing agent : ஆக்சிஜன் குறைக்கும் பொருள்.

reduction : ஆக்சிஜன் குறைத்தல்; உயிர்வளிக் குறைப்பு : ஆக்சிஜன் வாயுவைக் (பிராணவாயு) குறைத்தல்; எலும்பு ஒருங்கிணைத்தல்.

referred pain : ஏவு வலி : வலி உண்டாகும் ஆதார இடத்திலிருந்து தொலைவில் வலி ஏற்படுதல். எடுத்துக்காட்டாக, தோள்பட்டை சார்ந்த வலி பித்தப்பை நோயில் உணரப்படுதல்.

reflex (reflex action) : அளிச்சை செயல் / இயல் நரம்பியக்கம்; மறி வினை : மனதினால் கருதப்படாமல், புறத் தூண்டுதல் நேரி

டும்போது, நரம்புக் கிளர்ச்சிக் கிணங்கத் தன்னியல்பாகத் தூண்டப்படும் உள்ளூறுப்பு இயக்கச் செயல், எடுத்துக்காட்டு: தும்மு தல்; கண்ணிமைத்தல்; இருமு தல்.

reflux: பின்னொழுக்கு; பின்னோட்டம் : பின்னோக்கிய நீரோட்டம்.

refraction : ஒளி விலகல் / ஒளிக் கோட்டம்; கதிர்ச் சிதைவு : ஒளிக் கதிர்கள் மாறுபட்ட அடர்த்தி களையுடைய ஊடகங்கள் வழியே செல்லும்போது கோட்டமடைதல் இயல்பான கண்பார்வையில் ஒளிக் கதிர்கள் விழித்திரையில் சந்திக்கும் வகையில் கோட்டமடைகின்றன.

refractory : படியாமை / முரண்டு பிடித்தல் : மருத்துவத்திற்கு உட்பட மறுத்தல்; மருத்துவம் செய்து கொள்ள பிடிவாதமாக முரண்டு செய்தல்.

refractory error : ஒளி விலகல் அளவு. ஒளி விலகல் பிழையளவு.

refrigerator: குளிப்பதனப் பெட்டி.

regeneration : புத்துயிர்ப்பு; புத்துயிரளித்தல்; மீளமைப்பு : திசுக்களுக்குப் புத்துயிரூட்டிப் புதுவாழ் வளித்தல்.

regional ileitis : பின் சிறுகுடல் அழற்சி : சிறுகுடல் பின்பகுதியில் ஏறபடும் அழற்சி. இது பெரும் பாலும் வயதுவந்த இளையோருக்கு உண்டாகிறது. இதனால் பின் சிறுகுடலில் வீக்கத்துடன் புண் உண்டாகிறது. பெருங்குடல், மலக்குடல், மலங்கழியும் வாய் ஆகியவற்றிலும் இது ஏற்படலாம்.

regression : பின்னடைவு; சவலை; சிறுபிள்ளைத்தனம்; பிற்போக்கு . மனநோய் மருத்துவத்தில், உளவியல் வளர்ச்சியின் தொடக்க நிலைகளுக்குப் பின்னோக்கிச் செல்லு

தல். அதாவது, மேன்மேலும் சிறுபிள்ளைத்தனமாக நடந்து கொள்ளுதல். மனத்தளர்ச்சியினால் ஏற்படும் பைத்தியத்தின்போது இது உண்டாகிறது. தாய்க்கு இன்னொரு குழந்தை பிறக்கும்போது இளங்குழந்தைகளுக்கு இது உண்டாகிறது. இந்தக் குழந்தைகளைச் சவலைப் பிள்ளைகள் என்பார்கள்.

regurgitation : எதிர் ஒழுக்கு; பின்னேற்றம்; எதிர்க்களித்தல் : பின்னோக்கிப் பாய்தல்; எ-டு: இரைப்பையிலுள்ள பொருள்கள் வாய் வழி வெளியேறுதல்.

rehabilitation : மறுசீரமைவு; மறுவாழ்வு : நோய் நலிவின் இயலாநிலைகளை அகற்றி முன்போல் வாழ்க்கை நடத்துவதற்கு உதவி புரிதல்.

reiter's syndrome : மூட்டு வலி (ரெய்ட்டெர் நோய்): பெண்களுக்கு உண்டாகும் ஒருவகை மூட்டு வலி நோய். இமையிணைப் படல அழற்சி, மூத்திரக் குழாய் அழற்சி ஆகியவையும் இதனுடன் சேர்ந்து வருகிறது.

rejection : ஏற்க மறுத்தல்; திக்ப் பொருந்தாமை : பொருத்தப்பட்ட திசுக்கள் அழிந்துபடுவதற்கான செய்முறை. உடலில் ஒட்டு அறுவை மருத்துவம்மூலம் பொருத்தப்பட்ட உறுப்பினை உடல் ஏற்க மறுத்து விடுதல். திசுத் தள்ளுதல்.

rejuvenation : இளமையாக்கம் : மீண்டும் இளமையின் வலிவும் பொலிவும் பெறுதல்.

relapsing fever : மீள் காய்ச்சல்; மறுக்களிப்புக் காய்ச்சல் : உண்ணியினால் உண்டாகும் ஒருவகை நோய். ஒரு வாரம் காய்ச்சல் இருந்து, மீண்டும் குணமாவது போல் தோன்றி, மறுபடியும் கடுமையாகக் காய்ச்சல் தோன்றுதல்.

relax : தளர்த்துதல்; தளர்வு: தசை நரம்புகளைத் தளர விடுதல்.

relaxant; தசைத் தளர்ப்பு மருந்து; அழுத்தக் குறைப்பி; தளர்த்தி; நெகிழ்த்தி.

relaxation . தசைத் தளர்ப்பீடு; தளர்வுறல்; நெகிழ்வு.

relaxin : ரிலாக்சின் : பெண் கருப் பையில் சுரக்கும் நீர். இது கருப் பைக் கழுத்தினை மென்மையாக்கி தசை நார்களைத் தளர்த்தி குழந்தை பிறப்பதை எளிதாக்குகிறது.

REM : விரைவுக் கண் இயக்கம் : கனவு நிலையில் ஒரு இயக்கம்.

remission: நோய் தணியும் காலம் குறைப்பு; தணிவு : காய்ச்சல் அல்லது வேறு நோய் தணிகிற கால அளவு.

renal : சிறுநீரகம் சார்ந்த; சிறுநீரகம்

renal artery : சிறுநீரகத் தமனி.

renin, ரெனின் : சோடியம் இழப்புக்குப் பதிலாகச் சிறுநீரகத்திலிருந்து இரத்தத்திற்குள் செலுத்தப்படும் ஒரு செரிமானப் பொருள் (என்சைம்).

rennin : ரென்னின் : குழந்தைகளின் இரைப்பை நீரில் காணப்படும் பாலை உறைய வைக்கும் (தயிராக்கும்) பொருள். இது கேசினோஜனைக் கேசினாக மாற்றுகிறது. இந்தக் கேசின், கால்சியம் அயனிகளுடன் சேர்ந்து கரையாத தயிராக மாற்றப்படுகிறது.

reovirus : மூச்சுக் குடற்காய்ச்சல் கிருமி : மூச்சுக் குடற்காய்ச்சல் கிருமி என்று முன்பு அழைக்கப்பட்டது. இது RNA கிருமிகள் அடங்கிய தொகுதியில் ஒன்று. இது கடுமையான நோய் ஏதனையும் உண்டாக்காமல் மூச்சுக் குழாயையும் குடலையும் பாதிக்கிறது.

repetition strain injuries : மறு

நிகழ்வுத் தீருகுக் காயங்கள்: முதுகு வலி, ஒரு கையில் அல்லது இருகைகளிலும் அல்லது கால்களில் வலி ஆகியவை இதில் அடங்கும். பொருத்தமில்லாத அசைவுகள், இயக்கமில்லாத தசை நிலைமை, இடக்குமுடக்காக நின்று கொண்டு வேலை செய்தல் ஆகியவை இதற்குக் காரணம்.

repression : உணர்ச்சி ஒடுக்கம்; செயல் தடை : இயற்கைத் தூண்டுதல்களை அடக்கி ஒடுக்குதல். அவா, உணர்ச்சி போன்றவற்றை உணர்வு நிலையிலிருந்து விலக்கி உள் மனதிற்குள் ஒடுக்கி வைத்தல். உணர்ச்சிகளும் சிந்தனைகளும் நடத்தை முறையை உருவாக்குவதாகப் ஃபிராய்டு கருதினார். இவற்றை ஒடுக்குவதால், அவை கனவுகளாகவும் நரம்பு நோய்க்கோளாறுகளாகவும் வெளிப்படுகின்றன.

reproduction : இனப் பெருக்கம்

reproductive system : இனப் பெருக்க மண்டலம் : இனப் பெருக்கத்திற்காக அமைந்துள்ள உறுப்புகளும் திசுக்களும் ஆண்களிடம் விரை, குருதிநாளங்கள், சிறுநீர்ப்பை முனவாயில் சுரப்பி, விந்துப்பைகள், முததிர ஒழுக்குக் குழாய், ஆண்குறி, பெண்ணிடம் கருப்பை, கருப்பையிலிருந்து கரு வெளியேறும் குழாய்கள், யோனிக் குழாய் கருவாய் (குய்யம்) ஆகியவை இதில் அடங்கும்.

reproductory insanity : பேறு கால மனநோய்.

resection : அறுத்து நீக்குதல்; வெட்டி அகற்றல், அரிதல் : அறுவை மருத்துவத்திவ எலும்பு, குருத்தெலும்பு முதலியவற்றை சீவி நறுக்கி எடுத்தல்.

resectotome : அறுத்து நீக்குக் கருவி; அரிவெட்டி : அறுத்து நீக்குவதற்குப் பயன்படுத்தப்படும் கருவி.

reserpine : ரிசர்ப்பின் : மட்டு மீறிய இரத்த அழுத்தத்தின்போது பயன்படுத்தப்படும் முக்கியக் காரகம். இது மற்ற மருந்துகளோடு கொடுக்கப்படுகிறது. இதனை நீண்ட நாள் பயன்படுத்தினால் கடும் மனச்சோர்வு நோய் உண்டாகும்.

reservoirs of infection: நோய்த் தோற்றப் பகுதிகள். மனித உடலில் கைகள், மூக்கு, தோல், வயிறு ஆகியவை நோய் தோன்றும் பகுதிகளாகும். இவை சில சூழ்நிலைகளில் நோய் தோன்றும் இடங்களாக அமைகின்றன.

residual : எஞ்சிய; எச்சப் பொருள்; மீதம்; தேங்கிய: எச்சம்; நுரையீரலில் வல்லந்தமாகக் காற்றை வெளியேற்றிய பிறகு எஞ்சியிருக்கும் காற்று; சிறுநீர்ப்பையில் சிறுநீர் கழித்தபிறகு எஞ்சியிருக்கும் சிறுநீர்.

resins : பிசின்கள்; ஒட்டுப் பசை : நீரில் கரையாத, தடமான, மணி உருவமற்ற கரிய மீச்சேர்மங்கள். இவை இயற்கையாகக் கிடைக்கும்; செயற்கையாகவும் தயாரிக்கலாம்.

resistance : எதிர்ப்பு; தடையாற்றல். எதிர்க்கும் அல்லது தடுக்கும் ஆற்றல். உளவியலில், தன்னுணர்வற்ற எதிர்ப்பிலிருந்து உணர்வுநிலைக்குத் திரும்புவதைத் தடுக்கும் ஆற்றல் மருத்துவத்தில் ஒரு நோயை எதிர்த்துத் தாக்குப் பிடிக்கும் ஆற்றல்.

resolution : ஊமைவீக்க நீக்கம்: வீக்கத் தளர்வு; ஊமை வீக்கம், சீழ்வைக்காமலேயே மறைந்து விடுதல்

resolutive : தசை கரைப்பான். தசை கரைப்பு மருந்து. தசை கரைப்பு மேற்பூச்சு மருந்து தசை கரைக்கும் ஆற்றல் கொண்ட.

resolvent : கரைப்பு மருந்து :

கழலை முதலியவற்றைக் கரைக்கும் மருந்து கட்டிகளைக் கூறுபடுத்திக் கரைக்கும் மருந்து.

Resonium: ரெசோனியம் : பொட்டாசியத்தை ஈர்த்துக் கொள்ளக் கூடிய ஒரு செயற்கைப் பிசினின் வாணிகப் பெயர். இரத்தத்தில் அளவுக்கு அதிகமாகப் பொட்டாசியம் இருக்கும்போது இது கொடுக்கப்படுகிறது.

resorcinol : ரிசோர்சினால் : தோலில் தேய்க்கும் பூச்சு மருந்து. முகப்பருவுக்குக் களிம்பாகவும், தலைப் பொடுகுக்குக் கழுவு நீர்மமாகவும் பயன்படுத்தப்படுகிறது.

resorption : மறு உறிஞ்சல்; ஈர்த்துக் கரைத்தல்; மீள உறிஞ்சுகை : மீண்டும் உறிஞ்சிக் கொள்ளும் செயல். (எ-டு) எலும்பு முறிவைத் தொடர்ந்து எனபுப் பொருளை உறிஞ்சிக் கொள்ளுதல்; பருவத்தில் விழுகிற பற்களின் வோகள் மறுபடி உள்வாங்கிக் கொள்ளுதல்

respiration : மூச்சோட்டம் (சுவாசம்); மூச்சு விடுகை : ஒருமுறை காற்றை உள்வாங்கி வெளியே விடுதல். ஓர் உயிரணுவிற்கும் அதன் சுற்றுச்சூழலுக்குமிடையிலான வாயுப் பரிமாற்றம்.

respirator : மூச்சுக் கருவி (சுவாசக் கருவி); மூச்சு இயக்கி : உட்கொள்ளும் காற்றின் மாசு அகற்றி வெதுவெதுப்பாக மூக்கும் வாயும் கவிந்து அணியப்படும் மெல்லிய வலைமூடிக் கருவி. நச்சு வாயுக் குண்டின் நச்சு ஆவியைத் தடுக்க அணியப்படும் வாயு மூக்கு வலைமூடி.

respiratory acidemia: சுவாச அமிலப் பெருக்கம் : மூச்சு இயக்கத் தளர்வினால் குருதியின் அமிலத் தன்மை மிகுதியாதல்.

respiratory function tests : சுவாசஇயக்கச்சோதனைகள்:சுவாச

இயக்கத்தைக் கணித்தறிவதற்காக பல பரிசோதனைகள் கையாளப்படுகின்றன. உள்ளிழுக்கும் காற்றின் அளவு வெளியேறும் காற்றின் அளவு. ஒரு நிமிட நேரத்தில் மிக அதிகமாக உட்கவாசிக்கும் காற்றின் அளவு ஆகியவற்றைக் கண்டறிய இந்தச் சோதனைகள் செய்யப்படுகின்றன.

respiratory failure: சுவாச இயக்கத் தோல்வி: நுரையீரல்கள் இரத்தத்தில் போதிய அளவு ஆக்சிஜனைற்றுவதற்குத் தவறுதல்.

respiratory syncytial virus (RSV): பல கரு சுவாசக் கிருமி: பச்சிளங் குழந்தைகளுக்குக் கடுமையான சுவாச நோயை உண்டாக்கும் நோய்க் கிருமி. இது சிலசமயம் மரணம் விளைவிக்கும்.

respiratory system: மூச்சு மண்டலம்: மூச்சை உள்ளிழுத்து வெளியிடுவதற்கு உதவும் உறுப்புகள். இதிலுமூக்கு, மூக்குத் தொண்டை, குரல்வளை. மூச்சுக் குழாய்கள், நுரையீரல்கள் ஆகியவை இதில் அடங்கும்.

responaut: எந்திரச் சுவாச நோயாளி; பொறி மூச்சர் நிரந்தரமாக மிகக் கடுமையான சுவாசவாத நோய் உடைய நோயாளி. இவர் சுவாசிப்பதற்கு எந்திர உதவி தேவை.

restless leg syndrome: ஓயாக்கால் நோய்: கால் ஓயாமல் அசைந்து கொண்டே இருக்கும் நோய். கால் எப்போது ஊர்ந்து கொண்டிருத்தல், மெல்ல மெல்ல நகர்தல், சொரிந்து கொண்டிருத்தல், குத்துதல் ஆகியவை இதன் அறிகுறிகள்.

resuscitation: உயிர்ப்பித்தல்; இதய இயக்க மீட்பு: இடிந்துபோன அல்லது அதிர்ச்சியடைந்த ஒருவருக்கு மீண்டும் புத்துயிர் கொடுத்தல். இதில் நோயாளியை மல்லாக்கப்

படுக்க வைத்து அவரது இதயப் பகுதியைப் பிடித்துவிட்டு, இதயம் நினைருந்தால் அது இயக்குவிக்கப்படுகிறது. வாயில் வாயை வைத்தும், வாயை மூக்கில் வைத்தும், வாயை மூக்கிலும் வாயிலும் வைத்து மூச்சோட்டம் ஏற்படுத்தப்படுகிறது.

retained placenta: நஞ்சுத் தங்கல்: தங்கிப்போன நஞ்சு.

retardation: வளர்ச்சிக் குறைபாடு; குறை வளர்வு: ஏற்கெனவே வேகமாக அல்லது அதிவேகமாக நடைபெறும் வளர்ச்சியைத் தாமதமாக்குதல். வளர்ச்சியை அல்லது செய்முறையை நிறுத்துதல்.

retarded child: வளர்ச்சிக் குறைக் குழந்தை: மூளை குறை வளர்ச்சிக் குழந்தை

retching: குமட்டல்: வாந்தி முயற்சி: வாந்தி எடுப்பதற்காகக் குமட்டுதல்.

retention: கழிவுப் பொருள தேக்கம்; உடலில் கழிவுப் பொருட்கள் தேங்கியிருத்தல், சிறுநீர் வெளியேறாமல் தேங்கியிருத்தல்.

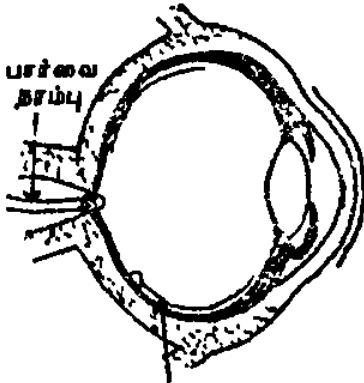
reticular: வலைச் சவ்வு: வலைப் பின்னல் போன்ற சவ்வு.

reticulocyte: இளம் சிவப்பணுக்கள்: சுற்றோட்டமாகச் செல்லும் இளம் இரத்தச் சிவப்பணு. உயிரணு எலும்பு மச்சையாக வளரும் போது அதிலிருந்த உட்கருவினை சுவடுகள் இதிலினனும் அடங்கியிருக்கும்.

reticulo endothelial system (RES): குருதியோட்ட மண்டலம்: ஒரே மரபு வழியில் வந்த பரவலாக அமைந்த உயிரணுக்களின் மண்டலம் இது பல முக்கியமான செயல்களைச் செய்கிறது. இது நோய்க்கு எதிராகப் பாதுகாப்பளிக்கிறது. பித்தநீர் நிறயிகள் உருவாகாமல் தடுக்கிறது; சிதைந்து

போன பொருட்களை அப்புறப் படுத்துகிறது, எலும்பு மச்சை, கல்லீரல், ஈரல்குலை, நிண அணுத்திச ஆகியவை இவற்றின் மையங்கள்.

retina : விழித்திரை ; கண் விழியின் பின்புறத்திரை கண் விழியின் ஒளியுணர்வுடைய உள்மூச்சுப்பகுதி.



விழித்திரை

திரையில் உண்டாகும் வீக்கம்

retino blastoma : விழித்திரைச் சவ்வுக் கட்டி; விழித்திரை முன்புற்று விழித்திரையின் நரம்புச் சவ்வில் ஏற்படும் உக்கிரமான கட்டி. இது குழந்தைகளுக்கு மட்டுமே உண்டாகிறது. ஊஸ்டிராஸ்-D என்ற செரிமானப் பொருள் குறைபாட்டினால் இது உண்டாகிறது.

retinopathy : விழித்திரை நோய் ; விழித்திரையில் வீக்கம் உண்டாகாமல் ஏற்படும் நோய்.

retinoscope , விழித்திரை ஆய்வுக் கருவி; விழித்திரை நோக்கி; விழித்திரை காட்டி; விழித்திரையில் ஒளி விலகல் பிழைகள் இருக்கின்றனவா என்பதைக் கண்டறியும் கருவி.

retinotoxic : விழித்திரை நச்சு. விழித்திரையில் ஏற்படும் நச்சு.

retractile : பின்னிழுவை ; பின்னுக்கு இழுக்கக் கூடிய; நாக்கை உள்ளே இழுத்தது கொள்ளுதல்.

retractor : இழுவைக் கருவி ; உள்காயங்களைப் பார்க்கும் வகையில் காயத்தின் விளிம்புகளை இழுத்துப் பிடித்துக்கொள்ளும்

அறுவைக் கருவி.

retrobulbar : பின் கண் விழி ; கண்விழியின் பின்பகுதி சார்ந்த கண்விழியின் பின்புறமுள்ள ஒளியியல் நரம்பில் ஏற்படும் வீக்கம்.

retrocaecal : பெருங்குடல் பின்பகுதி ; பெருங்குடல் வாய்ப் பின்பகுதி.

retroflexion : பின் வளைவு; பின்மடக்கம் ; பின்புறமாக வளைந்திருத்தல்.

retrograde : பின் போக்கு ; பின்னோக்கிச் செல்லுதல்.

retroocular ; கண் பின்பகுதி.

retroperitoneal : வபையின் பின்பகுதி ; வயிறு உடற்பகுதி சூழ்ந்துள்ள நீரடங்கிய இரட்டைச் சவ்வுப் பையின பின்புறப்பகுதி.

retropharyngeal: பின்தொண்டை ; தொண்டையின் பின்பகுதி.

retropharyngeal abscess : பின்தொண்டைச் சீழ்க்கட்டி.

retroplacental : பின் நச்சுக் கொடி ; நச்சுக்கொடியின் பின்பகுதி.

retrospection ; பின்காட்சி ஆய்வு ; முன நிகழ்ச்சிகளை நினைவு கூர்தல்.

retrosternal : பின் மார்பெலும்பு ; மார்பெலும்புக்குப் பின்புறமுள்ள.

retotracheal: பின் மூச்சுக்குழல் ; மூச்சுக் குழலின் பின்புறமுள்ள.

retroversion ; பின் சாய்வு ; பின்கவிழ்தல் ; கோளாறுடைய கருப்பை இடம் பெயர்ந்து பின்புறம் சாய்தல்.

retroverted gravid uterus : பின்சாய்வுக் கருக்கொண்ட கருப்பை ; பின்புறம் சாய்ந்து திரும்பிய கருக்கொண்ட கருப்பை.

revascularization : குருதிநாள மறு வளர்ச்சி : திசுவில் அல்லது உறுப்பில் இயல்பான இரத்தம் பாய்தல் தடைபட்டு, அந்தத் திசு வினுள் அல்லது உறுப்பினுள் இரத்த நாளம் மீண்டும் வளர்தல்.

Reye syndrome: ஈர மூளைநோய்: மூளையில் ஈரக் கசிவும், பருத்த ஈரல் குலையும் உண்டாக்கும் நோய். இதில் மூளை நீர்க்கோவை ஏற்படுகிறது ஆனால், கண்ணறை ஊடுருவல் ஏற்படுவதில்லை. ஈரல் குலையிலும், சிறுநீரகம் உட்பட மற்ற உறுப்பு களிலும் கொழுப்பு ஊடுருவிப் பரவுகிறது. இது சாலிசைலேட்டு மருந்து கொடுத்தல், சின்னம்மை ஆகியவற்றுடன் தொடர்புடையது.

rhagades : உதட்டுத் தழும்புகள் : பிறவிக் கிரந்தி நோயினபோது உதடுகளில் ஏற்படும் நீண்ட தழும்புகள்.

Rheomacrodex : ரியோமாக்ரோ டெக்ஸ் : குறைந்த மூலகசூற்று எடையுள்ள டெக்ஸ்ட்ரான் என்ற மருந்தின் வாணிகப் பெயர். இது மாறறிப் பொருத்திய சிரையில் குருதிக்கட்டைத் தடுக்கப் பயன்படுத்தப்படுகிறது.

Rhesus factor (RH-factor) குருதி உறைக் காரணி : குருதியின் செங் குருமத்தில் காணப்படும் உறை மததை ஊக்குவிக்கும் கூறு. குருதியில் உறைமம் ஊக்குவிக்கும் கூறு செலுத்தப்படும்தோது எதிர்ச் செயல்காட்டாத காரணி "எதிர்ச் செயல்காட்டாத உறைமக் காரணி" (RH-negative) எனப்படும். குருதியில் உறைமம் ஊக்குவிக்கச் செலுத்தப்படும்தோது எதிர்ச்செயல்காட்டும் காரணி "எதிர்ச்செயல்காட்டும் உறைமக் காரணி" (RH-positive) எனப்படும்.

rhesus incompatibility, iso immunisation: குருதி உறைமக் காரணி ஒவ்வாமை : எதிர்ச் செயல் காட்டாத உறைமக் காரணி (RH-negative) உடைய கருவை வயிற்றில் கொண்டிருக்கும் போது இந்தச் சிக்கல் எழுகிறது. குழந்தை பிறக்கும்போது, கருப்பைக் குழந்தையின் இரத்தமும் தாயின் இரத்தமும் கலக்கின்றன. அப்போது எதிர்ச் செயல்காட்டும் உறைமக் காரணியுடைய இரத்தத்திற்கு எதிரான உயிர்ப் பொருள்களைத் தாயின் உடல் உருவாக்குகிறது. அடுத்த குழந்தையும் எதிர்ச் செயல்காட்டும் உறைமக் காரணியுடைய குழந்தையாகக் கருவுறுமானால் அதன் இரத்தத்தைத் தாயின் உடலிலுள்ள எதிர்ப் பொருள்கள் தாக்குகின்றன. இதனால், கடுமையான குருதி அணுச் சிதைவு உண்டாகும்.

rheum : வாத நீர் : கண்ணீர், வாயூறல் போன்றவற்றுக்குக் காரணமாக சிலேத்தும நீர்; கபம்; சளி.

rheumatic: வாத நோயாளி: வாத நோய் பீடிக்கப்பட்டவர்; வாத நோய் உண்டாக்குகிற; வாத நோய் சார்ந்த.

rheumatic fever : கீல்வாதக் காய்ச்சல்; வாதக் காய்ச்சல்: முடக்கு வாதக் காய்ச்சல்.

rheumatism : கீல்வாதம்; முடக்கு வாதம்; மூட்டு வாதம்; வாதம் : இணைப்புத் திசுக்களில் ஏற்படும் பல்வேறு நோய்களைக் குறிக்கும் சொல். இதனால் தசைகளிலும், மூட்டுகளிலும் வலியும் வீக்கமும் விறைப்பும் உண்டாகும்.

rheumatoid : போலிக் கீல்வாதம் : கீல்வாதம் போன்ற நோய்.

rheumatology : கீல்வாத நோயியல்; முடனியல்; முடக்கு வாதவியல்;

வாதவியல் : கீல்வாத நோய்கள் பற்றி ஆராயும் அறிவியல்.

rheums : வாத நோவுகள் : வாதத் தினால் உண்டாகும் வலிகள்.

rheumy: கபமுடைய: சளியுடைய.

rhinitis : மூக்கழற்சி; நாசியழற்சி : மூக்குச் சிலேட்டுமப் படல வீசுகம்.

rhinology : மூக்கு நோயியல் : மூக்கினைப் பாதிக்கும் நோய்கள ஆராயும் அறிவியல்.

rhinopharyngeal : உள் மூக்கு வளை சார்ந்த.

rhinophyma : மூக்குத் தோல் கரணை : மூக்கின் தோலில் ஏற படும் கரணை விரிவகற்சி

rhinoplasty: மூக்கு ஒட்டு அறுவை : மூக்கின் கட்டமைப்பில் செய்யப்படும் ஒட்டு அறுவை மருத்துவம்.

rhinorrhoea : மூக்குக் கசிவு; நாசி யொழுக்கு : மூக்குச்சளி கழிதல்.

rhinoscopy : மூக்குச் சோதனை : மூக்கின் உட்பகுதியைக் கருவி மூலம் பரிசோதித்தல்.

rhino sporidosis : மூக்குப் பூஞ்சண நோய் : மூக்கு, கண்கள், காதுகள், குரல் வளை, அரிதாகப் பிறப்புறுப்புகள் ஆகியவற்றைப் பாதிக்கும் பூஞ்சண நோய்.

rhinovirus : தடுமன் கிருமிகள் . பொதுலான தடுமனை உண்டு பண்ணும் சுமார் 100 வகையான கிருமிகள் . நாசி வைரஸ்கள் .

rhizotomy: முதுகந்தண்டு நரம்புப் பிளவு; வேர் நீக்கம் : முதுகந்தண்டு நரம்பின் பிற்பகுதி வேர்களை அறுவை மருத்துவமமூலம் பிளவு படுத்தித்தல்.

rhodopsin விழித்திரை நிறமி: விழித்திரைக் கோல்களிலுள்ள பார்வைக் கருஞ்சிவப்பு. இதன்

நிறம் இருட்டில் பாதுகாக்கப்படுகிறது. பகல் ஒளியில் இது வெண்மையாகிறது. வைட்டமின்-A உயிர்ச் சுத்தினைப் பொறுத்து இது அமைகிறது.

rhonchus : நுரையீரல் புற ஒலி, கீச்சு மூச்சு ஒலி : நுரையீரலின் புறத்தேயிருந்து வரும் ஒலி. இது இழைம அழற்சியினால் மூச்சுக் குழாய் வழியே காற்று செல்வது தடுக்கப்படுவதால் உண்டாகிறது.

rhubarb : பேதி மருந்து : ஒரு சினச் செடியின் உலர்ந்த வேரி லிருந்து எடுக்கப்படும் பேதி மருந்து.

riboflavine : ரிபோஃபிளேவின் : வைட்டமின்-B உயிர்ச் சத்தின் ஒரு கூறு. மேனியேர் நோய், வாய்ப்புண் போன்ற பல நோய்களுக்குக் கொடுக்கப்படுகிறது.

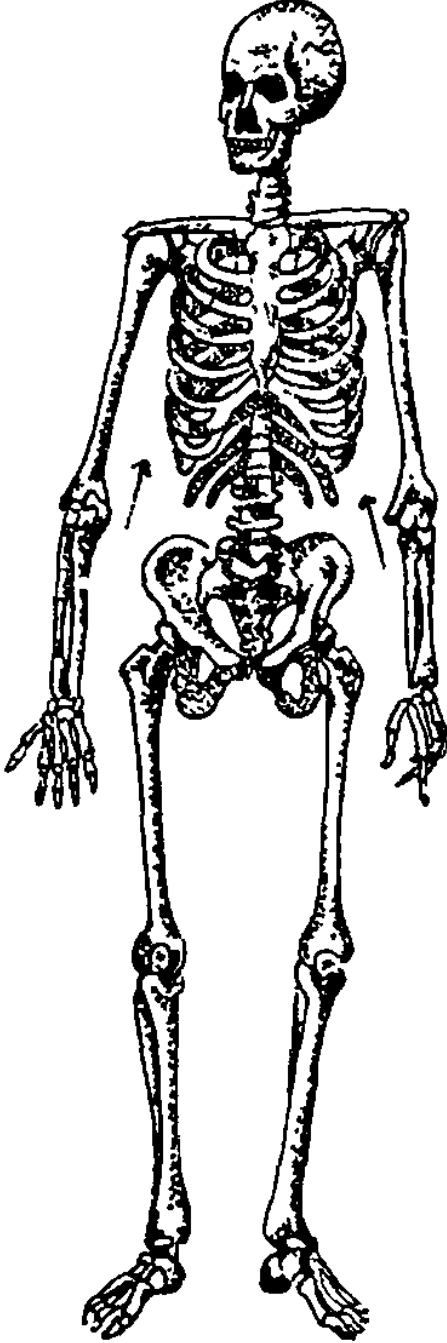
ribonuclease : ரிபோநுக்ளியேஸ் : ரிபோநுக்ளிக் அமிலத்தின் மீச் சேர்மத்தைச் சிதைவிக்கும் ஒரு செரிமானப் பொருள். இதைச் செயற்கையாகவும் தயாரிக்கலாம்.

ribonucleic acid (RNA) : ரிபோநுக்ளிக் அமிலம் : உயிருள்ள உயிரணுக்கள் அனைத்திலும் காணப்படும் நூக்ளிக் அமிலம். இதனை நீரால் பகுக்கும்போது அடினைன், கானின், சிஸ்டோசின், யூராசில், ரிபோஸ், ஃபாஸ்ஃபோரிக் அமிலம் ஆகியவை கிடைக்கின்றன. இவை புரத இணைப்பில் முக்கிய பங்கு வகிக்கின்றன.

ribosomes . ரிபோசோம் : உயிரணுக்கள் அனைத்தினுள்ளும் வினையூக்கிகளை உண்டு பண்ணும் நுண்ணிய புரதம்.

ribs ; விலா எலும்புகள் : மார்புக் கூட்டெலும்புகள். இவை 12 இணை எலும்புகளைக் கொண்டவை. மேலேயுள்ள ஏழு இணை எலும்பு

கள், மார்பெலும்புடன் இணைந்துள்ளன. எஞ்சிய 5 இணை எலும்புகள் போலி விலா எலும்பு



விலா எலும்புகள்

கள்; இவற்றில் மூன்று இணைகள் மார்பெலும்புடன் இணைந்திருக்கவில்லை. ஆனால், குருததெலும்புகள் மூலம் பிணைந்துள்ளன. கீழே

யுள்ள கடைசி இரு இணைகள் மிதக்கும் விலா எலும்புகளாகும்.

rice water stool : அரிசிக் குருணைக் கழிச்சல்; நீராக மலம்: லாந்தி பேதியின்போது (காலரா) அரிசிக் குருணைபோல மலங்கழிதல். குடலின புற அடர் படலம் செதிள்களாக உரிவதால் இந்த அரிசிக் குருணை வெளிப்படுகிறது.

rickets : குழந்தைக் கணை; உயிர்ச் சத்துக் குறை நோய்; என்புருக்கி: குழந்தைகளுக்கு எலும்பு மென்மையடையும் நோய். வளர்சிதை மாற்றத்தில் கால்சியம், ஃபாஸ்பரம் குறைபாட்டினால் இது உண்டாகிறது. இது வைட்டமின-D உயிர்ச் சத்துக் குறைப்பாட்டுடன் தொடர்புடையது. ஆறு மாதம் முதல் 2 வயது வரையுள்ள குழந்தைகளுக்கு இது ஏற்படுகிறது. இதனால் பளுதாங்கும் எலும்புகள் வளைந்து விடும்; தலை வியர்க்கும்; முறை நசிப்பு உண்டாகும்.

Rickettsia : நச்சுக் காய்ச்சல் நுண்ணுயிரி: நச்சுக் காய்ச்சல்கள் (சன்னிக் காய்ச்சல்கள்) உண்டு பண்ணும் ஒட்டுண்ணி நோய் நுண்ணுயிரிகள். இவை பாக்க்டீரியாக்களைவிடச் சிறியவை; கிருமிகளைவிடப் பெரியவை. பல கீல்கால் அமைந்த உயிரினங்களின் குடல் நாளங்கள் இவை இயற்கையாக வாழ்கின்றன.

rickettsial diseases : கணைச் சூட்டு நோய்கள்: கணைச் சூட்டு வகையைச் சேர்ந்த நோய்கள்.

rickety : கணைச் சூட்டுக்குரிய: கணைச் சூட்டினால் பாதிக்கப்பட்ட.

rickety rosary : கணைச் சூட்டு வீக்கம்: கணைச் சூட்டு நோய் (குழந்தைகளை) பீடிக்கப்பட்ட குழந்தைகளின் விலா எலும்புகளிலும், விலா எலும்பு சார்ந்த குருத்தெலும்புகளிலும் ஏற்படும் கடு

மையான வீக்கம் அல்லது புடைப்பு (கொம்மை).

rider's bone : சவாரிக் கட்டி : கு திரைச் சவாரியின்போது தொடையில் திரும்பத் திரும்ப ஏற்படும் இலேசான காயத்திலிருந்து முன்னிழுக்கும் இயல்புடைய தசை நாரில் தோன்றும் எலும்பு போன்ற திரட்சி (கட்டி).

ridge : தண்டெலும்புரிண்ட முகடு.

Riedel's thyroiditis : ரைடல் கேடயச் சுரப்பிக் கழலை : கேடயச் (தைராய்டு) சுரப்பியில் ஏற்படும் கருமையான கழலை.

rifampicin : ரிஃபாம்பிசின் : காச நோயைக் குணப்படுத்துவதற்குரிய ஒரு மருந்து. இது மற்றக் காச நோய் மருந்துகளுடன் சேர்த்துக் கொடுக்கப்படுகிறது. தொழு (குட்டம்) நோய்க்கும் இது பயன்படுத்தப்படுகிறது.

Rift valley fever : வெடிப்புப் பள்ளத் தாக்குக் காய்ச்சல் : கொசுவினால் பரவும் குருதிநாளக் காய்ச்சல்களில் ஒன்று.

rigor : குளிர் நடுக்கம் (பனிப்பு); **விறைப்பு :** காய்ச்சல் போன்ற நோய்களில் முன்னதாக வரும் திடீர்க் குளிர் நடுக்கம். இதில் உடல் வெப்பநிலை திடீரென உயர்ந்து, வியர்வை வரும்வரை உயர்ந்த அளவில் இருந்து, படிப்படியாக வெப்பம் குறைகிறது.

rigor mortis : சாக்காட்டு விறைப்பு; **மரண விறைப்பு :** இறந்த பின் ஏற்படும் உடல் விறைப்பு.

rimactane : ரிமாக்டான் : காச நோயைக் குணப்படுத்தப் பயன்படும் ரிஃபாம்பிசின் என்ற மருந்தின் வாணிகப் பெயர்.

rimaglottitis : குரல் தந்தி இடை; **குரலியச் சந்து.**

ringworm : படர்தாமரை; **படை;**

வளைப் புழு வெட்டு : தோலில் உண்டாகும் படர்தாமரை என்னும்



வளைப் புழு வெட்டு

படை நோய். இது ஒரு தொற்று நோய். இது வளையம் வளையமாக செதில் படலத்துடன் இருக்கும்.

risus sardonicus : இசிவு இனிப்பு; **விரைப்பு முறுவல் :** நரப்பிசிவு நோயின் வலிப்பு இனிப்பு.

RNA: ஆர்என்ஏ : ரிபோநூக்ளிக் அமிலத்தின் சுருக்கப் பெயர்.

rodent ulcer : கொறி விலங்குப் புண் : முகத்தில் அலலது கபாலத் தோலில் ஏற்படும் அடி உயிரணுப் பிளவை அல்லது புரையோடும் புண்.

rods and cones : கண் நுண்கம்பிகளும் கூம்புகளும்; **திரைக் கூம்பு.**

romberg's sign : ரோம்பர்க் குறி : உடலுறுப்புகள் ஒத்தியங்க இயலாமல் இருக்கும் நிலையின் அறி குறி. கண்களை மூடி, பாலங்களை ஒன்று சேர்த்து வைத்திருக்கும் போது உடல் ஆடாமல் நேராக நிற்க முடியாதிருக்கும் நிலை இவ்வகையைச் சேர்ந்தது.

roof of the nose : மூக்கு மேல் தளம்; **மூக்கின் முகட்டுத்தளம்.**

root of the nose : மூக்கு அடிப்பகுதி.

rose bengal : வங்காள ரோஜா : நோயுற்ற விழித்திரை, இமை

யிணைப் படலத்தைக் கண்டறியப் பயன்படுத்தப்படும் ஒரு சாயப் பொருள். ஒரு நிறமி.

roseola : தட்டம்மைப் புள்ளி; செம்புள்ளி : விளையாட்டம்மை எனப்படும் தட்டம்மையின் ரோசாப்பூ போன்ற சிவந்தபுள்ளி. இது உடலில் கைகளிலும், முகத்திலும் தவிர மற்றப் பகுதியெங்கும் பரவியிருக்கும்.

rotaviruses : இரைப்பை அழற்சிக்கிருமி : குழந்தைகளிடமும் பச்சிளங்குழந்தைகளிடமும் ஏற்படும் இரைப்பை அழற்சினோய்தொடர்புடைய நோய்க் கிருமிகள்.

rotator : சுழல் தசை; சுழற்றி : உறுப்பைச் சுழற்றும் தசைத் தொகுதி.

Roth spots : விழி வெண்புள்ளி : விழித திரையில் உண்டாகும் வட்டமான வெண்புள்ளிகள். சில நேர்வுகளில் குலையணைச் சவ்வு வீக்கம் காரணமாக ஏற்படுகிறது. குருதிக் குழாய் அடைப்பினால் இது தோன்றுவதாகக் கருதப்படுகிறது.

rouleaux : சுருள் சிவப்பணுக்கள்; காசடுக்குச் சிவப்பணுக்கள் : நாணய அடுக்குப் போன்று இரத்தத்திலுள்ள இரத்தச் சிவப்பணுக்களின் வரிசை.

roundworm : நாக்குப் பூச்சி (உருண்டைப்புழு); உருளைப் புழு; நாகப் பூச்சி : உலகெங்கும் காணப்படும் மண்புழு போன்ற புழுவகை. மனிதரிடம் ஒட்டுண்ணியாக வாழ்கிறது. மலத்தோடு வெளியேறும்.

இதன் முட்டைகள் உணவு வழியாக உட்சென்று, வயிற்றில் குஞ்சு பொரித்து திசுககள், நுரையீரல்கள், மூச்சுக் குழாய்களுக்குப் பரவி முதிர்ந்த புழுக்களாக மீண்டும் இரைப்பைக்கு வருகிறது. இது சில சமயம், வாந்தியுடன் வெளிவந்து அச்சம் உண்டாக்கும். இதன் படையெடுப்பு அதிகமானால் சீத சன்னி (சளிக்காய்ச்சல்) ஏற்படும்; குடல் அடைப்பும் உண்டாகும் இதைக் குணமாக்க பிப்பராசின் சிறந்த மருந்து.

Rous sarcomavirus (RSV) : கோழிக் கழலைக் கிருமி : கழலைகளை உண்டாக்கும் ஒருவகைக் கோழிக் கிருமிகள் ரிபோநூக்ளிக் அமிலத் (RNA) கழலைக் கிருமித் தொகுதியில் ஒன்று. இது பற்றி மிகுந்த ஆராய்ச்சிகள் நடைபெற்றுள்ள போதிலும் இக்கிருமிகளை மனிதக் கழலைகளிலிருந்து பிரித்தெடுக்க இன்னும் முடியவில்லை.

rovsing's sign : இடுப்புப் பள்ள அழுத்தம் : இடது இடுப்புப் பள்ளத்தில் ஏற்படும் அழுத்தம். இது, குடல்வால் அழற்சியின்போது, வலது இடுப்புப் பள்ளத்தில் வலி உண்டாக்குகிறது.

rubefaciants : சிவப்பாக்கும் மருந்துகள்; சிவப்பிப்பி : இரத்தவோட்டத்தை மிகைப்படுத்தி தோலைச்சிவக்கச் செய்கிற மேற்பூச்சுப் பொருள்.

rubor : வீக்கச் சிவப்பு : வீக்கத்தின்போது ஏற்படும் நால்வகை சின்னங்களில் ஒன்றான சிவப்பு நிறம்.

S

saccharides: சர்க்கரை: கார்போ ஹைட்ரேட்டுகளின் மூன்று முக்கிய வகைகளில் ஒன்று. கரும்பு வெல்லம்.

saccharin: சர்க்கரைப் பதிலி; இனிப்பூட்டி: சர்க்கரைக்குப் பதிலாகப் பெருமளவில் பயன்படுத்தப்படும் பொருள். இது வெல்லத்தை ஒத்தது. தித்திப்பு மிக்கது. நீரிழிவு நோயாளிகள் சர்க்கரைக்குப் பதிலாக இதனைப் பயன்படுத்துவர்.

saccharoid: சர்க்கரை போன்ற பொருள்: சர்க்கரையை ஒத்த சிறுமணித் திரளான பொருள்.

saccharolytic: சர்க்கரைச் சிதைப்பான்; சர்க்கரை முறி. கார்போ ஹைட்ரேட்டுகளைச் (சர்க்கரை) சிதைக்கும் திறனுடைய பொருள்.

sacchromyces: சர்க்கரை நொதி: சர்க்கரையை நொதிக்கச் செய்யும் நொதிப் பொருள் (ஈஸ்ட்). ரொட்டி நொதி, சாராய நொதி ஆகியவையும் இதில் அடங்கும்.

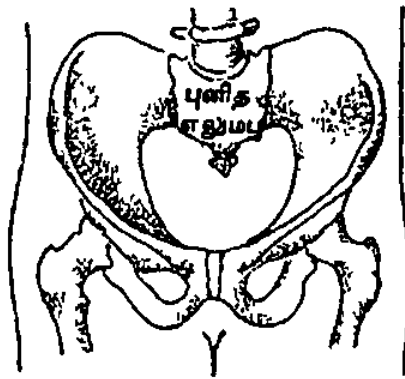
saccharose: கரும்பு வெல்லம்: கரும்புச் சாற்றிலிருந்து தயாரிக்கப்படும் வெல்லம் (சுக்ரோஸ்).

sacculation: பைபோல் உப்புதல்; நுண் பையாக்கம். பல சிறு பைகள் தோன்றி உப்புதல்.

sacculae: சிறு பை; நுண் பை; நுண்ணிய பை.

sacral: புனித எலும்பு சார்ந்த:

புனித எலும்பு எனப்படும்



புனித எலும்பு

இடுப்புக் குழி பின் இணைப்பெலும்பு தொடர்பான.

sacral vertebra: புனித எலும்பு: இடுப்புக்குழி இணைப்பு எலும்பாக செயல்படும் தண்டுவட எலும்பு.

sacroiliac: புனித எலும்பு-பின் இடுப்பெலும்பு சார்ந்த; புனித எலும்பு-பின் இடுப்பெலும்பு தொடர்புடைய.

sacroiliitis: புனித எலும்பு மூட்டு அழற்சி; இடுப்புக் குழி இணைப்பு எலும்பு மூட்டுகளில் உண்டாகும் வீக்கம்

sacrolumbar: புனித எலும்பு - இடுப்பு சார்ந்த: இடுப்புக் குழி இணைப்பு எலும்பும், இடுப்பும் தொடர்புடைய.

sacrum: புனித எலும்பு; பிட்ட எலும்பு. இடுப்புக் குழி மூட்டு முக்கோண எலும்பு. வயிறுப் பக்கமுதுகெலும்புக்கும் வால்பக்கமுதுகெலும்புக்கும் இடையில் அமைந்துள்ளது. இது ஒன்றாக இணைக்க

கப்பட்ட ஐந்து முள்ளெலும்புகளைக் கொண்டது.

saddle nose : வக்கை மூக்கு; அழுந்து நாசி; சேணை மூக்கு : மூக்கு மேல் விளிம்பில் இடையே பள்ளம் உடைய மூக்கு. இது பிறவிக் கிரந்திப் புண்ணின் அறிகுறி.

sadism : கொடுமை விருப்பம்; கொடுமைப் பாலுறவு; கொடு மனம்: மற்றவருக்கு அல்லது பாலுறவுக் கூட்டாளிக்கு வலி, வன்முறை போன்ற கொடுமை விளைவித்து அதில் இன்பம் காணும் கொடு வெறிக் காமம்.

Safapryn : சே:பாப்பிரின் : பாது காப்பான ஆஸ்பிரின் மருந்தின் வாணிகப் பெயர். இது இரைப்பையில் இரத்தக் கசிவு உண்டாக்குவ தில்லை.

sagittal : அம்பு போன்ற; வகிட்டு: அம்பு வடிவடைய மண்டையோட்டின் உச்சிக்கும் பக்கங்களுக்கும் உரிய எலிம்பிணைகள். அம்பு வடிவ இணைப்பு சார்ந்த.

salbutamol : சால்புட்டாமோல் : காற்றுக் குழாய் (குரல் வளை) விரிவகற்சி மருந்து. ஐசோப்பிரி னாலினிலிருந்து எடுக்கப்படுகிறது.

salicin : மரப்பட்டை மருந்து : ஒருவகைக் கசப்பு மரப்பட்டையி லிருந்து எடுக்கப்படும் மருந்து.

salicyl : மரப்பட்டைச் சாறு: மரப் பட்டையிலிருந்து எடுக்கப்படும் மருந்துச் சாறு.

salicylamide : சாலிசிலமைடு : இலேசான நோவகற்றும் மருந்து. சாலிசைலேட் போன்று வினை புரியக் கூடியது. ஆனால், இரைப் பைக் கோளறை உண்டாக்காது.

salicylate : சாலிசைலேட் : மரப் பட்டையிலிருந்து எடுக்கப்படும் மருந்துக் காரம்.

salicylic acid : சாலிசிலிக் அமி

லம்: பூஞ்சணங்களையும், பாக்கடிரி யாக்களையும் அழிக்கும் மருந்து. பல்வேறு தோல் நோய்களுக்குப் பயன்படுகிறது. புரைமுறையாக வும், வாத முறியாகவும் பயன் படும் மரப்பட்டை வகை மருந்துச் சாற்று அமிலம்.

salicylism : மரப்பட்டை அமிலத் தன்மை : மரப்பட்டை வகை மருந் துச் சாற்றின் அமிலத் தன்மை.

saline : உப்புநீர் / உப்பேரி; உவர் நீர் : உப்பு அடங்கிய பொருள். பேதி மருந்து உப்பு. உப்பு சார்ந்த.

saliva : உமிழ்நீர்; எச்சில் : உமிழ் நீர் சுரப்பிகளிலிருந்து சுரக்கும்நீர். இதில் நீர், சளி. தியாலின் அடங்கி யுள்ளன.

salivary calculus : உமிழ்நீர் கல் லடைப்பு; எச்சிற்கல் : உமிழ்நீர்ச் சுரப்பிகளில் ஏற்படும் கல் போன்ற தடிப்பு.

salivary glands : உமிழ்நீர்ச் சுரப்பி கள்; எச்சில் சுரப்பி : எச்சில் சுரக் கும் சுரப்பிகள்.

salivate : மிகை உமிழ்நீர் ஊறல் . வழக்கத்திற்கு மிகுதியாக வாயில் உமிழ்நீர் ஊறுதல்.

salivation : மிகை எச்சில்; உமிழ் நீர் மிகைப்பு; உமிழ்நீர் ஊறல் : வாயில் அளவுக்குமீறி உமிழ்நீர் சுரத்தல்

salk vaccine : சால்க் வாக்கின் : கொல்லப்பட்ட இளம்பிள்ளை வாதக் கிருமிகளிலிருந்து தயாரிக் கப்படும் ஒரு எதிர்ப்பொருள் இது இளம்பிள்ளை வாத காப்புக்கான ஒரு தீவிரச் செயற்கைக் காப்புப் பொருள் ஊக்கியாகப் பயன்படு கிறது இது ஊசிமூலம் செலுத்தப் படுகிறது.

salmonella : சால்மோனெல்லா : கிராம் சாயம் எடுக்காத நுண் கம்பிப் பாக்கடிரியா வகை. இது ஒட்டுண்ணியாகப் பல விலங்குகளி

லும், மனிதரிடமும் உள்ளது. இதனால் நோய்கள் ஏற்படுகின்றன

salpingectomy : சுறுக்குக் குழாய் அறுவை; அண்டக் குழல் எடுப்பு; சுருப்பையிலிருந்து சுருமுட்டை சுருப்பைக்கே கடத்தும் குழாயில் அறுவை மருத்துவம் செய்தல்.

salpingitis : சுருக்குழாய் அழற்சி : அண்டப்பையிலிருந்து சுருமுட்டை சுருப்பைக்குக் கடத்தப்படும் குழாயில் ஏற்படும் கடுமையான வீக்கம்.

salpingo-oophorectomy : சுருக்குழாய்-சுருப்பை அறுவை; அண்டக் குழல் சுருப்பை (அண்டாசய) எடுப்பு; சுருப்பையிலிருந்து சுரு வெளியேறும் சுறுக்குக் குழாயையும், சுருப்பையையும் வெட்டியெடுத்தல்.

salpinx : சுருக்குழாய், அண்டக் குழல் : முன் தொண்டையிலிருந்து நடுக்காதுக் குழிவரையில் செல்லும் குழாய் அல்லது சுருப்பையிலிருந்து சுருவெளியேறும் குழாய்.

salsalate : சால்சலேட் : வீக்கம் தணிக்கும் மருந்து. இது சாலிசிலிக் அமிலத்தின் ஒரு கூறு. இது இரைப்பை நீரில் கரையாதது. இதனால் இது இரைப்பை எரிச்சலையும், அரிமானத்தையும் உண்டாக்குவதில்லை.

salvarsan : வெட்டை மருந்து : வெட்டை நோய் தீர்க்கும் ஒரு மருந்து.

salve : களிம்பு மருந்து : புண்ணை ஆற்றக் கூடிய ஒரு களிம்பு மருந்து.

salvolatile : அமோனியாக் கரைசல் : மயக்கம் நீக்கும் மருந்தாகப் பயன்படும் நவச்சார ஆவிக் (அமோனியா) கரைசல். இது இனிய சுவையும் மணமும் உடையது. இதனை வீடுகளில் நலிவகற்றி நலமுட்டும் மருந்தாகப் பயன்படுத்துகிறார்கள்.

samaritans : நல்விரக்கத் தொண்டர்கள் : விரக்தியடைந்து தற்கொலை செய்து கொள்ள முனையும் மனநோயாளிகள், தொலைபேசியில் தொடர்பு கொண்டால், அவர்களுக்கு எல்லா நேரத்திலும் உதவி புரியும் தன்னார்வ நட்புத் தொலைபேசித் தொண்டர்கள்.

sanatorium : உடல் நல நிலையம்; நலம் பேணும் மனை : நோயைக் குணப்படுத்தி உள நலம் பேணுகின்ற நிலையம்.

sandfly : மணற்பூச்சி; மணல்நீர்; மணற்கொகை: மணற்பூச்சிக் காய்ச்சல் என்னும் நோயை உண்டுபண்ணுகிற சிறிய பூச்சி வகை:

sanguinariness : குருதிச் சோர்வு: இரத்தம் மிகுதியாகக் கசிந்துசிந்துவதால் உண்டாகும் சோர்வு.

sanguine : மிகைக் குருதி நோய் : இரத்தம் மிகையாக இருப்பதால் ஏற்படும் கோளாறு.

sanguineous : குருதி சார்ந்த; செந்நீரிய : இரத்தம் சார்ந்த; இரத்தம் உடைய; குருதி மிகைக் கோளாறுடைய.

santonin : எட்டி எண்ணெய் : எட்டி மரத்திலிருந்து எடுக்கப்படும் எண்ணெய். ஒரு சமயம் உருண்டைப் புழுவுக்கு (நாக்குப் பூச்சி) எதிராகக் கொடுக்கப்பட்டது.

saponification : சவர்க்காரமாகல் : காரங்களுடன் சேர்த்துச் சூடாக்குவதன்மூலம் சவர்க்காரமாகவும் கிளிசெராலாகவும் மாற்றுதல்.

sapraemia : குருதி நச்சு : ஒரு நஞ்சு குருதியோடு சேர்ந்து உடலில் சுற்றோட்டமாகச் செல்லதால் உடலில் பொதுவாக உண்டாகும் நச்சுத் தன்மை. அழுகிய கரிமப் பொருள்களில் வாழும்

தாவர உயிர்கள் சிதைவதால் இது உண்டாகிறது.

saprophyte : அழுகல் பொருள் நுண்மம்: அழுகிய கரிமப் பொருள் வாழும் தாவர நுண்ணுயிரிகள்.

sarcoid : நைவுப் புண்கள்: தோலிலும், நுரையீரலிலும், பிற உறுப்புகளிலும் உண்டாகும் நைவுப் புண்களின் ஒரு தொகுதி.

sarcoidosis : துகள் கழலை; காச நோய்த் தோற்றம்: துகள் கழலை நோய். இதன் நோய்க் காரணம் இன்னும் தெரியவில்லை. இதன் திசுவியல் தோற்றம் காச நோய் போல் தோன்றுகிறது. இது உடலின் உறுப்புகளைப் பாதிக்கிறது. பெரும்பாலும் தோலின் நிணநீர்ச் சுரப்பிகள் கையெலும்புகள் பாதிக்கப்படுகின்றன.

sarcoma (sarcomata) : கழலை; இணைப்புத் திசுப் புற்று; இழைமைப் புற்று: இணைப்புத் திசு, தசை, எலும்பு ஆகியவற்றில் ஏற்படும் உக்கிரமான வளர்ச்சி அல்லது கட்டி.

sarcomatosis : உடற் கழலை: கழலை உடலெங்கும் பரவியிருக்கும் நிலை.

sarcoplasm: தசை நார்மம், நிணச் சோறு: தசை நார்ப் பொருள்.

sarcoptes : சிரங்கு ஒட்டுண்ணி: சிரங்கு உண்டு பண்ணும் ஒரு வகை ஒட்டுண்ணி.

sartorius : நையல் தசை: தொடையிலுள்ள நையல் தசை. இது ஒரு காலை மற்றொன்றின் மீது வளையச் செய்கிறது.

saventrine : சாவன்ட்ரின்: இதயத் துடிப்பு வேகத்தை அதிகரிப்பதற்காகக் கொடுக்கப்படும் மருந்து. இது நீண்டநேரம் வேலை செய்யக் கூடியது.

savlon : சாவ்லான்: அறுவை

மருத்துவத்துக்கு முன்பு கழுவ நீர்மமாகப் பயன்படுத்தப்படும் நோய் நுண்மத் தடைப் பொருள். இதில் 1.5% குளோர்ஹெக்சிடினும் 15% செட்ரிமைடும் அடங்கியுள்ளது.

scabies : சொறி சிரங்கு: ஒட்டுண்ணிக் கிருமியினால் ஏற்படும் தோல் நோய். கடுமையாகத் தொற்றக் கூடியது.

scald : சுடு புண்: ஆவியினால் உண்டான பொக்குளம்.

scalene: முக்கோணத் தசை: முதுகெலும்பையும் விலா எலும்புகளையும் இணைக்கும் தசை.

scall : சொறி: சொறி நோய் வகை, வன்சொறி, சிரங்கு, மென்சொறி கரப்பான புண் ஆகியவை இவ்வகையின.

scalp : தலைத் தோல்: கபாலத் தோல்; உச்சி வட்டக் குடுமித் தோல்.

scalpel : அறுவைக் கத்தி.

scalpriform : முன் வாய்ப் பல்: உளிவடிவான முன் வாய்ப்பல்.

scammony : பேதிப் பிசின்: கடும் பேதி மருந்தாகப் பயன்படும் பிசின் வகை.

scan : நுண்ணாய்வு ஒளி-நிழல் கருவிகள்மூலம் உடல் உறுப்புகளை நுண்ணாய்வு செய்தல்.

scanning speech : தெற்று வாய்: அணும உள்ளிக் காழ்ப்பில் ஏற்படும் பேச்சுக் கோளாறு. இதில் பேச்சு தொடர்பின்றியும் மெதுவாகவும் இருக்கும்.

scaphoid: படகு எலும்பு; அங்கைப் படகெலும்பு: கணைககால் எலும்பு, மணிககட்டு எலும்பு போன்ற படகு வடிவ எலும்பு.

scaphoid abdomen : படகு வடிவ அடி வயிறு.

scapula : தோள் பட்டை; தோள்



தோள்பட்டை

எலும்பு; பட்டையெலும்பு; தோலிலுள்ள பெரிய முக்கோண வடிவப் பட்டை எலும்பு.

scapulo-humeral : தோள் பட்டை

மேற்கை இணைப்பு சார்ந்த

scapulo-radial : தோள் பட்டை முன்கை கட்டெலும்பு இணைப்புச் சார்ந்த.

scapulo-ulnar : தோள் பட்டை முன்கை உளளெலும்பு இணைப்புச் சார்ந்த.

scar : தழும்பு/வடு : தோலில் ஏற்பட்ட காயம் அல்லது புண் ஆறிய பின்பு உண்டாகும் தழும்பு.

scarlatina : செம்புள்ளி நச்சுக் காய்ச்சல்; செஞ்சிவப்பு : குழந்தைகளுக்கு முக்கியமாக உண்டாகும் காய்ச்சல். முதலில் தொண்டை நோய் ஏற்பட்டு பின்னர் காய்ச்சல் உண்டாகும். பின்னர் தோலில் செம்புள்ளிப் புண்கள் எழும்.

scarlet fever : செங்காய்ச்சல் : செம்புள்ளி நச்சுக் காய்ச்சல்.

scarlat rash : செம்புள்ளி அம்மை; செம்புள்ளி அம்மை நோய் வகை.

scarlet red : செஞ்சாயம் . புண்கள், காயங்கள், சிராய்ப்புகள் ஆகியவற்றைச் சுத்தப்படுத்துவதற்கு ஒரு சமயம் பயன்படுத்தப்பட்ட சிவப்புச் சாயம்.

scathe : புண.

SCBU : குழந்தைகள் சிறப்புக் கவனிப்புப் பகுதி.

schick test . தொண்டையடைப்பான் சோதனை ஒருவருக்குத் தொண்டையடைப்பான (டிஃப்

தீரியா) நோய் இருக்கிறதா என்பதைக் கண்டறிவதற்கான ஒரு சோதனை. இதில் புதிதாகத் தயாரிக்கப்பட்ட நோய் நஞ்சின் 2 அல்லது 3 மினிம் அளவு ஊசி மூலம் இடது புயத்தோலுக்கு அடியில் செலுத்தப்படுகிறது. இதே போன்று வலது புயத்திலும் செலுத்தப்படுகிறது. ஆனால் இதில் புரதத்தை அழிக்காமல் நோய் நஞ்சை அழிப்பதற்காக குருதி வடிநீர் 75°C வரை அல்லது 10 நிமிட நேரம் குடாக்கப்படுகிறது. இடது புயத்தில் 25-48 மணி நேரத்தில் சிவப்பு வளையம் தோன்றும். நாணகாம் நாள் இவ்வளையம் மிக உச்சநிலையை அடையும்; பிறகு இது படிப்படியாக மறைந்துவிடும். இந்த வினை நோய்த்தடைக்காப்பு இல்லாமையைக் குறிக்கும். இவ்வாறு சிவப்பு வளையம் எதுவும் தோன்றாவிட்டால் அவருக்குத் தொண்டை அடைப்பானுக்கு எதிராகத் தடைக்காப்பு உள்ளது என்று அறியலாம்.

schilder's disease : நசிவு நோய்; சிதைவு நோய் : மரபுவழித் தோன்றும் இனச் சிதைவு நோய். இது மனவளர்ச்சிக் குறைபாட்டுடன் தொடர்புடையது (ஷிடர் நோய்).

schilling test:வில்லிங் சோதனை: மரணம் விளைவிக்கக் கூடிய குருதிச் சோகை (Pernicious anaemia) இருப்பதை உறுதிப்படுத்துவதற்காக, க திரியக் க வைட்டமின்-B₁₂ சத்துப் பொருள் ஈர்ப்புத் திறனை மதிப்பிடுவதற்கான சோதனை.

schistosoma : நத்தைக் கிருமி : இரத்தத்திலுள்ள ஒட்டுண்ணிப் புழுக்களில் ஒருவகை. இது நன்னீரிலுள்ள நத்தைகளை மூலமாக மனிதரைப் பீடிக்கிறது.

schistosomiasis : நத்தைக் கிருமி நோய் : நன்னீரிலுள்ள நத்தைகள் வாயிலாக மனித உடலுக்குள் படையெடுக்கும் நோய் ஒட்டுண்ணிகளால் உண்டாகும் நோய். இது தோல் அல்லது சிலேடும்ப் படலம் வழியாக உடலுக்குள் நுழைகிறது. தனியொரு கிருமி உடலின ஒரு பகுதியில் வாழ்ந்து, பல ஆண்டுகள் வரை முட்டையிடுகிறது கீழ்த்திசை நாடுகளில் இது பெருஞ்சிக்கலாக எழுந்துள்ளது குடிநீரில் குளோரின சோத்தல், மனிதக் கழிவுகளை முறையாக அப்புறப்படுத்துதல், நன்னீரில் நந்தைகளை ஒழித்தல் ஆகியவற்றினமூலம் இந்நச சிக்கலுக்குத் தீர்வு காணலாம்.

schizophrenia : முரண் மூளை நோய்; மூளைச் சிதைவு; உளச் சிதைவு; புத்தி பதம் : எண்ணம், உணர்வு, செயல ஆகியவற்றில் தொடர்பு இல்லாமல் இருக்கும் ஒரு மூளைக் கோளாறு. இது அழிவுறுதலும் கொடிய நோய். இதன அறிகுறிகள் 20 வயதுகளில் தோன்றும். எனினும், இதற்கான வித்து கரு வளர்ச்சியின்போதே இடப்பட்டு விடுகிறது. அப்போது தான் நரம்பு உயிரணுக்கள் வளர்ந்து, கிளைவிட்டு, ஒன்றோடொன்று இணைகின்றன. மூளை முதலில் உருப்பெறும்போது, சில நரம்பணுக்கள், தவறான இடங்களில் குடியேறி, மூளையில் நிரந்தரமான அல்லது தவறான இணைப்புகளுடைய சிறுசிறு பகுதிகளை உண்டாக்குகின்றன. கருவுற்றிருக்கும்போது தாயை ஒரு நோய்க் கிருமி பீடித்தால், இந்தத் தவறான இணைப்புகள் முதிர்ச்சியடைந்து விடுகின்றன. உளர்ச்சியினமை, அறிவு மழுங்கல் மருட்சிகள், அகக் குரல்கள் கேட்டல் போன்ற நோய்க் குறிகள் முக்கியமாகத் தோன்றுகின்றன. இந்த நோய்க்குறிகள் அவை நோயாளி

யின் வாழ்நாள் முழுவதும் கூடுவதும் குறைவதுமாக இருக்கும். கரு வளர்ச்சியின் இரண்டாம் மும் மாதப் பருவத்தின்போது, நரம்பு உள்தகட்டின் மூலமாக மூளை உயிரணுக்கள் இடம்பெயர்வது முழுமையாக நடைபெறுகிறது. இது ஓரளவுக்கு மரபுவழி நோயாகும்.

schizophrenic : முரண் மூளை நோயாளி; புத்தி பேதித்த : முரண் மூளை நோய் கொண்டவர். இந்த நோயைக் குழந்தைப் பருவத்தில் கண்டறியலாம். இந்த நோய்க்கான 9 காரணங்களை 1961 ஒரு வலலுநர் குழுவினர் வகுத்துரைத்துள்ளனர்.

schilatter's disease : ஷிலாட்டர் நோய் : எலும்புக்கும் கருமூலமான வெண்ணீல நிறமுடைய கெட்டியான மணிப்பசைப் பொருளில் ஏறப்படும் அழற்சி.

schlemm's canal : கருவிழி நிண நீர்க் குழாய் : விழி வெண்படலத்திற்கு அருகே, சூழ்ந்திருக்கும் கருவிழியின் சந்திப்பின் உட்பகுதியில் உள்ள நிணநீர்க் குழாய்த் தொகுதி.

scholz's disease : ஸ்கோல் நோய் : மரபு வழித் தோன்றும் இனச் சிதைவு நோய். இது மனவளர்ச்சிக் குறைபாட்டுடன் தொடர்புடையது.

sciatica : இடுப்புச் சந்து வாதம்; இடுப்பு வலி : பிட்டம், பின் தொடை, பின்கால் தசை, பாதம் ஆகியவை சார்ந்த இடுப்புச் சார்ந்த நரம்புகளில் ஏற்படும் வலி.

scirrhous : மகோதரம் போன்ற ; காழ்க்கழலை (மகோதரம் ஒத்திருக்கிற.

scirrhous : நார்தசை கடினப்பட்ட மகோதரம்மார்பகத்தின்கடினமான

புற்று நோயின் திண்மையான இணைப்புத் திசுவில் கணிசமாக ஏற்படும் புற்று வளர்ச்சி

scissor leg deformity : கத்திரிக் கால; முட்டிக்கால், கத்தரி நடை முடம் : நடக்கும்போது கால்கள் கத்திரிபோல் குறுக்கே செல்லும் உருத்திரிபுக் கோளாறு இது இரட்டை இடுப்பு மூட்டு நோயினால் உண்டாகிறது.

sclera : விழி வெண்படலம்; வெள் விழி : வெண்விழிக் கோணத்தின் புறத்தோல். இது கருவிழிப்படலத்தின் முன்புறம் இணைகிறது.

sclerema : விழி வெண்படலக் காழ்ப்பு. விழி வெண்படலத்தின் தோல, சவ்வுப் பொருள் படிவதால் கடினமடைதல்.

scleriosis : காழ்ப்பு நோய் : இழைமக் காழ்ப்புக் கோளாறு.

scleritis. விழி வெண்படல அழற்சி: விழி வெண்படலத்தில் ஏற்படும் வீக்கம்.

sclerocorneal ; விழி வெண்படலம்-கருவிழி சார்ந்த. விழி வெண்படலம், கருவிழி ஆகிய தொடர்புடைய.

scleroderma: கெட்டி மேல் தோல்; இணைப்புத் திசுக் கடினமாதல். கடினமான மேல் தோல் நோய். இதனால், தசை இயக்கம் குறையும்; வீரல்கள் சுருங்கி விடும்.

scleroma : இழைமக் காழ்ப்பு : இழைமக் காழ்ப்புக் கோளாறு.

scleromeninx : மூளையுறை : மூளை, தண்டுலடம் ஆகியவற்றை மூடியிருக்கும் சவ்வுறை

sclerosis : அணும உள்ளரிக் காழ்ப்பு; நுரையீரல் கடினமான: ஒரு திசு அளவுக்குமீறிக் கெட்டிப்படுத்தல் அல்லது வீக்கமடைதல்.

scleroskeleton : தசையெலும்பாக்

கம் : தசை நார்கள் எலும்புபோல் காழ்ப்புடையதாகுதல்.

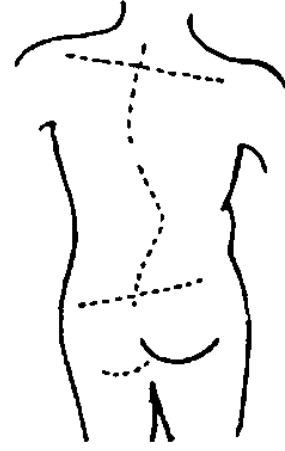
sclerotic (1) கண்ணின் வெண் சவ்வு : வெண்விழிக் கோளத்தின் மேல்தோல்.

(2) இழைமக் காழ்ப்பு சார்ந்த : இழைமைக் காழ்ப்புக் கோளாறு தொடர்புடைய.

sclerotomy : விழி வெண்படல அறுவை : கடுமையான கண்விழி விறைப்பு நோயைக் குணப்படுத்துவதற்காக வெள்விழிக் கோளத்தின் புறத்தோலைக் கீறிவிடுதல்.

scolex : நாடாப் புழுத்தலை; புழுத்தலை; தலைப்பகுதி : குடல் சுவரில் ஒட்டிக் கொண்டிருக்கும் நாடாப்புழுவின் தலை.

scoliosis : முதுகெலும்புப் பக்கவளைவு; பக்க வளைவு; வளை



வளை முதுகு

முதுகு : முதுகெலும்புப் பக்கவாட்டில் வளைந்திருத்தல். இது பிறவியிலோ அல்லது பின்னரோ ஏற்பட்டதாக இருக்கலாம். முள்ளெலும்பு, தசைகள், நரம்புகள் ஆகியவைதிரிபடைவதால்

இது உண்டாகிறது.

scorbutic : சொறி நோயாளி : வைட்டமின்-C உயிர்ச் சத்துப் பற்றாக்குறையினால் உண்டாகும் வயிறு வீக்கம். சொறிகரப்பான் போன்ற நோய்களினால் பீடிக்கப்பட்டவர்.

scotodinia : தலைச் சுற்று; மயக்கம்.

scotoma: பார்வைப் பரப்பில் குறிப்பிட்ட குறைவு; திரை நோய்; இருப்புள்ளி: பார்வைப் பரப்பெலலையில் ஒருகுறிப்பிட்டபகுதிமறைப்பு

scott's dressing : ஸ்காட் கட்டுமருந்து : கறபூரம், ஒலிவ எண்ணெய், பாதரசம், தேன்மெழுகு ஆகியவை அடங்கிய ஒரு களிமப்பு மருந்து. இதனைக் கட்டித் துணி களில் பூசி வீங்கிய மூட்டுகளில் கட்டுகிறார்கள்.

scour : குடல கழுவுதல் : குடலை நன்றாகக் கழுவுதல்.

scourge : கொள்ளை நோய்.

scratch : கீறல்; கீறல் காயம் : சிராய்ப்புக் காயம்.

scratching : சொரிதல் : நகத்தால் பிறாண்டுதல்.

scrapie : ஆட்டு நோய்க் கிருமி : வெள்ளாடுகள், செமமறியாடுகள் ஆகியவற்றிலிருந்து மனிதருக்குத் தொற்றும நோய்க் கிருமி.

screening : பார்வை மறைப்பு: திரையிடல், பொதுச் சோதனை : படலத்தால் கண்பார்வை மறைதல்

scrofula : கண்டமாலை : எலும்பில் அல்லது நிணநீர்ச் சுரப்பியில் உண்டாகும் காசநோய்

scrofuloderma : கண்ட மாலைப்புண் : எலும்பு அல்லது நிணநீர்ச் சுரப்பிகளின் கீழ், காசநோய்ப்புண்கள் காரணமாகத் தோலில் ஏற்படும் நைவுப்புண்.

scrotum . அண்டகோசம்; விரைப்பை . ஆண்களின் விரைப்பை.

scuff : பிடரி : கழுத்தின பின்புறம்.

scurf: பொட்டு: தோல் பொருக்கு; உதிர்ந்தோலி, கழிதோல்; வங்கு, மேற்புறச் செதிள.

scurvy : எகிர் வீக்கம் : வைட்ட

மின்-C உயிர்ச் சத்துப் பற்றாக்குறை காரணமாக ஏற்படும் சொறி கரப்பான், பல் எகிர் வீக்க நோய் இதனால் சோர்வும் பல்லில் குருதிக் கசிவும் உண்டாகும்.

scurvy-grass: எகிர்வீக்க மருந்துச் செடி : வைட்டமின்-C உயிர்ச் சத்துக் குறைபாட்டினால் உண்டாகும் எகிர்வீக்கக் கோளாறைக் குணப்படுத்தும் கடுகுக் குடுமபச் செடி.

scutum: முட்டுச் சில்லு: ஒட்டுண்ணிகளின் மேல்புறக் கவசத்தோடு.

sebaceous : கொழுப்பு சார்ந்த; சர்ம மெழுகு.

sebaceous cyst : எண்ணெய்ச் சுரப்பி அடைப்பு : தோலிலுள்ள எண்ணெய் சுரக்கும் சுரப்பி அடைபடுதல்.

sebaceous duct : மயிர்ப்பை எண்ணெய்க் குழாய்.

sebaceous follicle: மயிர் மூட்டுப்பை.

sebaceous gland, மயிர்ப்பை எண்ணெய்ச் சுரப்பி; சர்ம மெழுகு சுரப்பி.

sebaceous humour : மயிர்ப்பை நெய்மம்.

seborrhoea: உச்சித் தோல் நெய்ப்பசை; மயிரடிச் சுரப்பு மிகைப்பு; மெழுகு ஊறல் . மயிர்க்கால் எண்ணெய்ச் சுரப்பிகள் அளவுக்கு அதிகமாகச் சுரப்பதால் உச்சி வட்டக் குடுமித் தோலில் உண்டாகும் நெய்ப்பசை

sebum : மயிரககால் எண்ணெய்; நெய்யம்; சர்ம மெழுகு; மயிர்க்கால் எண்ணெய்ச் சுரப்பிகளில் இயற்கையாகச் சுரக்கும் எண்ணெய். இதில் கொழுப்பு அமிலங்கள், கொழுப்பு. இறந்த உயிரணுக்கள் அடங்கியிருக்கும்.

secondary syphilis : இரண்டாம் நிலைக் கிரந்தி.

secondary immunisation : மறு முறை நோய்த் தடுப்பு.

secretin : முள் சிறுகுடல் சுரப்பு நீர்: முன் சிறுகுடல் சவ்வுப் படலத்தில் சுரக்கும் ஓர் இயக்குநீர் (ஹார்மோன்). இது கணையநீர் பெருமளவு சுரக்கக் தூண்டுகிறது.

secretion : சுரப்பு நீர்; சுரத்தல் : உடலிலுள்ள ஒரு சுரப்பியில் சுரந்து, உணவுக் குழாய்க்கு அல்லது இரத்தத்திற்கு அல்லது புறத்தே செல்லும் நீர்மப் பொருள்.

secretory : சுரப்பித்தல் : ஒரு சுரப்பி, சுரப்பு நீரை சுரப்பிக்கும் செயல்.

sedation : சமனப்படுத்துதல்; அமைதியூட்டல் : உணர்ச்சியைச் சமனப்படுத்துதல்.

sedative : சமன மருந்து; அமைதியூட்டி. உணர்ச்சியைச் சமனப்படுத்தும் மருந்து; நோவகற்றும் மருந்து.

sediment : படிவு / மண் டி / வண்டல்.

sedimentation rate : படிவு வேகம் : இரத்தச் சிவப்பணுக்கள் படிவுறும் வேகம்

segregation : தனிமைப்படுத்துதல்; பிரித்தல்; ஒதுக்கம் : மரபணுவியலில், இணை இனகீற்றுகளை ஒன்றிலிருந்து ஒன்றைப் பிரித்து வைத்தல். கருமுனை அணுக்களின் அணு இயக்க மாற்றத்துன்போது இவ்வாறு செய்யப்படுகிறது.

selenomethionine : செலனோமெத்தியோனைன்: அமினோ அமில மெத்தியோனைனில் இருக்கும் கந்தக அணுவுக்குப் பதிலாகக் கதிரியக்கச் செவினியத்தை மாற்றி வைக்கும் ஒரு ஊசி மருந்து. இது கணைய நோய்களைக் கண்டறியப் பயன்படுகிறது.

self-infection : தன்னோய்

இழைப்பு; தன்னோய் தொற்றல் : உடலின் ஒரு பகுதியிலிருந்து இன்னொரு பகுதிக்கு நுண்ணுயிரிகளைத் தன்னையறியாமல் மாற்றுவதல். இதனால் மற்ற பகுதியில் நோய் உண்டாகும்.

sella turcica : கபச் சுரப்பிக் குழி

semen : விந்து (ஆண்கரு); விந்து நீர் : விந்துப் பைகளிலிருந்து சுரக்கும் விந்து நீர். இதில் பெண்கரு முட்டைககுப் பொலிவூட்டும் விந்தணு உள்ளது.

semicircular canals : அரை வட்டக் குழல்கள் : உட்செவி வளையுறுப்புகள்.

semicoma : அரைகுறைச் சன்னி மயக்கம்; அரை நினைவு.

semicomatose : அரைகுறைச் சன்னி மயக்குமுள்ள; மயக்குறும் நிலை : அரை மயக்கம் அல்லது அரை நினைவு மயக்கத்திலிருக்கும் நிலை.

seminal : விந்து சார்ந்த : விந்து தொடர்புடைய. விதை போன்ற.

seminiferous : விந்து கொண்டு செல்கிற; விந்து நுண் குழல்கள்; விந்தேந்தி : விந்தினை உண்டாக்குகிற; ஆணின் கருவைக் கொண்டு செல்லுகிற.

seminoma : விரைக் கட்டி; விரைப் புற்றுக் கட்டி : விரையில ஏறபடும உககிரமான கட்டி.

semiology (semiotics), நோய்க் குறியியல் : நோய்க் குறிகளை ஆராயும் அறிவியல்.

semipermeable : நீர்புகும் சவ்வு; நீர் ஊடுருவும் சவ்வு : கரைசலில் கரைபொருள் புகவிடாமல் கரை நீர்மம் மட்டும் புகவிடுகிற சவ்வு.

senescence : மூப்படைதல்; முதுமைக் கூர்வு, முதுமை : வயது முதிர்ச்சும்போது உடலிலும் உள்ளத்

திலும் இயல்பாக ஏற்படும் மாறுதல்கள். கிழத்தன்மையுறுதல்.

senile : முதுமைத் தளர்ச்சி; மூப்பு; வயது சென்றதன் காரணமாக ஏற்படும் முதுமைத் தளர்ச்சி.

senility : முதுமை : முதுமைத் தளர்வு. கிழத்தன்மை.

senna : நிலவாவிரை (சென்னா) : மலமிளக்கி (பேதி) மருந்தாகப் பயன்படுத்தப்படும் நிலவாவிரை என்னும் செடி. இனம். இதன் இலைகளும் நெற்றுகளும் பேதி மருந்தாக இந்தியாவிலும், எகிப்திலும் பயன்படுத்தப்பட்டன.

Senokot : செனோக்கோட் : தரப் படுத்திய நிலவாவிரை (சென்னா) மருந்தின் வாணிகப் பெயர்.

sensible : புலனுணர்வு; புலனறி; புலனாகு : புலன்களால் உணரக் கூடிய தன்மை. உணர்வுள்ள.

sensitivity : உணர்ச்சித் திறன்; கூருணர்வு : மிகு உணர்வு. உணர்ச்சித் தன்மை; துச்ச உணர்வு.

sensitization : கூருணர்ச்சிப்பாடு : உணவு, பாக்டீரியா, தாவரங்கள், வேதியியல் பொருள்கள், மருந்துகள், ஊனீர் முதலியவற்றுக்கு ஒருவர் கூருணர்வுடையவராக இருக்கும்படி செய்தல்.

sensorineural : உணர்ச்சி நரம்பணு : உணர்ச்சி நரம்பணுக்கள் தொடர்புடையது. உணர்ச்சி நரம்பணுச் செலிடு என்பது நரம்புச் செலிடு எனப்படும்.

sensory: உணர்ச்சி சார்ந்த (நரம்பு) மூளைக்கும் முதுகந்தண்டுகடும் தூண்டல்களைக் கொண்டு செல்லும் நரம்புகள்.

sensory (sensorial) : உணர்ச்சி மண்டலம் சார்ந்த; புலன் சார்; உணர் : உணர்வு மண்டலம் தொடர்புடைய; மூளை பற்றிய;

புலன்கள் சார்ந்த.

sensory nerve : உணர்ச்சி நரம்பு; உணர் நரம்பு; புலன்சார் நரம்பு.

sentiment : உணர்ச்சி ஆர்வம்; பாச உணர்வு : சில ஆட்கள் அல்லது பொருள்களின்மீது உள்ள உணர்ச்சிபூர்வமான பற்றார்வம். இது சுற்றுச்சூழல் அனுபவத்தால் அதிகமாகிறது.

sepsis ; சீழ்த் தொற்று; குருதியில் நுண்ணுயிர் நஞ்சேறுதல். சீழ்ப்பிடிப்பு; சீழ்மை : காயத்தில் சீழ் உண்டாக்கும் உயிரிகளினால் ஏற்படும் சீழ் நச்சு.

septal abscess : பிரிப்புச் சுவர்க்கட்டி; இடைச் சுவர்க்கட்டி.

septan : வார (காய்ச்சல்) : ஏழு நாட்களுக்கு ஒருமுறை (வருகிற காய்ச்சல்)

septic : நச்சுட்டுப் பொருள்; நுண்ணுயிர் மடிவு : அழகச் செய்யும் ஊறு நச்சு.

septic tank : நச்சுத் தடை மலக்குழி; அழகு தொட்டி.

septicaemia : குருதி நச்சுட்டு : குருதியோட்டத்தில் உயிர் வாழும் நோய்க் கிருமிகள் பெருக்கமடைதல்.

septum : பிரிப்புச் சுவர்; இடைத் தடுப்பு; பிரிதிசை; இடைச்சுவர்; தடுப்பு : உறுப்பிடைத் தடுக்கு. எ-டு: மூக்கின் இருதுளைகளின் இடைப்பகுதி.

sequela : நோய்ப் பின் தளர்ச்சி; நோய்த் தாக்கல் பின் விளைவு : நோயின் பின் விளைவாக உண்டாகும் தளர்ச்சி நிலை. எ-டு: அம்மை நோயினால் ஏற்படும் தழும்பு.

sequestrectomy : இற்ற எலும்பு அறுவை; ஒதுக்கெடுப்பு : எலும்புக் கூட்டுத் தொடர்பற்று இற்றுப்

போன எலும்பினை வெட்டி யெடுத்தல்.

sequestrum : இற்ற எலும்பு; மடிந்த எலும்புத் துண்டு; ஒதுக்க எலும்பு; துண்டெலும்பு; எலும்புக் கூட்டுடன் தொடர்பற்று இற்றுப் போன எலும்பு.

sero-diagnosis : குருதி வடிநீர் நோய் ஆய்வு; குருதி வடிநீரைக் கொண்டு நோயைக் கண்டறிதல்.

serology : குருதி வடிநீரியல்; ஊநீரியல்; குருதி வடிநீர்களை ஆராயும் அறிவியல்.

seropurulent : ஊனீர் சீழ் சார்ந்த; ஊனீரும் சீழும் உடைய.

serosa : ஊனீர்ச் சவ்வு; அடிவயிற்று உள்ளூறுப்புகளை மூடியிருக்கும் வளைச் சவ்வு.

serositis : ஊனீர்ச் சவ்வு அழற்சி; சவ்வுப்படல அழற்சி; ஊனீர்ச் சவ்வில் ஏற்படும் வீக்கம்.

scrotum : விந்துச் சுரப்பி தாவி.

serous : ஊனீர் சார்ந்த; சவ்வுப் படலம்.

serous membrane : ஊனீர்ச் சவ்வு; உள்ளூறுப்புகளின் உள்வரியாகப் பொதிந்துள்ள ஊனீர் தோய்ந்த மெல்லிய சவ்வு.

serpiginous : பாம்புப் படை; பாம்புபோல் சுருள்சுருளாகப் படரும் படைச்சுற்று நோய்

serpigo : படை; படர் நோய்.

seratia : செராஷியா; மனிதர் களுக்கு நோய் உண்டாக்கக் கூடிய கிராம் சாயம் எடுக்காத ஒருவகை நோய் நுண்மம். இது மருத்துவ மனைகளில் மிகுதியாக இருக்கும்.

serum . குருதி வடிநீர்; ஊனீர்; வடிநீர்; குருதி நீர்; உடலில் உணவி லிருந்து ஊறும் கொழுப்பு கலந்த வெள்ளை ஊனீர்; நோயைக் குணப்படுத்தும் பொருளாகப்

பயன்படுத்தப்படும் விலங்கின் குருதி நிணநீர்.

serum lipids : குருதிக் கொழுப்புகள்.

serum sickness : கொப்புளக் காய்ச்சல்; நிணநீர் ஊசியால் ஏற்படும் கொப்புளக் காய்ச்சல்.

sex : பாலினம்; பால் வேறுபாடு; ஆண்பெண் வேறுபாடு.

sex antagonism : பால் வேறுபாட்டு முரண.

sex appeal : இனக்கவர்ச்சி. பால் வேறுபாட்டுக் கவர்ச்சி; பெண் பாலாரின் கவர்ச்சி.

sex instinct : பாலுணர்வு; பால் இயல்புகம்.

sex urge : பாலுணர்ச்சி வேகம்; இணை விழைச்சு எழுச்சி.

sex linked : பாலின மரபணுக்கள்; பாலின இனக்கிற்றுகளில் அல்லது குறிப்பாக எக்ஸ் இனக்கிற்றுகளில் (குரோமோசோம்) காணப்படும் மரபணுக்களைக் குறிக்கிறது. இவை இப்போது எக்ஸ்-இனக்கிற்றுகள் எனப்படுகின்றன.

sexual reproduction : கலவி இனப்பெருக்கம்; பால் சார் இனப்பெருக்கம்; ஆண் பெண் கலவி மூலம் உண்டாகும் இனப்பெருக்கம்.

sexually transmitted disease ; பாலுறவு நோய்கள்; பாலுறவு மூலம் பரவும் நோய்கள். முன்பு இவை மேக நோய்கள் என அழைக்கப்பட்டன.

sham feeding : புறப்பாலுட்டல்.

shearing force : உராவ்வு சக்தி; தாங்கப்படும் உடலின் பகுதி எதுவும், சாய்வாக இருக்குமானால், எலும்பின் அருகிலுள்ள ஆழமான திசுக்கள் தாழ்ந்த சரிவை நோக்கி நகர்கின்றன. அதேசமயம்,

உராய்வு காரணமாகத் தாங்கப் படும் பரப்புடன் தேயல் தொடர்ந்து தொடர்புடையதாக இருக்கும். இந்த உராய்வு ஈரம் காரணமாக அதிகரிக்கிறது. இரத்த நாளங்கள் நீட்டப்பட்டு கோண வடிவமாகின்றன. இதனால், ஆழமான திசுக்கள் நலிந்து, இழைம அழுகல் ஏற்படுகிறது.

sheepskin: மயிர்க் கம்பளி: அழுத்தப் புண்கள் ஏற்படாமல் தடுப்பதற்காக இயற்கையான அல்லது செயற்கையான மயிர்க் கம்பளிகள் பயன்படுத்தப்படுகின்றன. நோயாளி படுதத படுக்கையாக அல்லது நாற்காலியில் சாய்ந்து இருக்கும்போது இந்தக் கம்பளிகள் அழுத்தந் தாங்கும் பகுதிகளில் பரப்பி வைக்கப்படுகின்றன.

shelf operation : பந்துக்கிண்ண மூட்டு அறுவை : பிறவியில் உண்டாகும் இடுப்பு மூட்டுப் பெயர்வில் தொடை எலும்பின் பந்துக்கிண்ண மூட்டு பொருந்துகிற குழியில் செய்யப்படும் அறுவை மருத்துவம். 7-8 ஆண்டுக் காலச் சிகிச்சை பலனளிக்காதபோது, இது செய்யப்படுகிறது.

shiatsu : ஷியாட்சு : மனிதத் தோலில் உட்புறமாக ஏற்படும் தவறான இயக்கத்தைச் சீர்படுத்துவதற்காகவும், குறிப்பிட்ட திசுக்களின் ஆரோக்கியத்தைப் பேணிக் குணப்படுத்துவதற்காகவும், கருவி சா ஏதுமின்றி, பெருவிரல்கள், வரல்கள், உள்ளங்கை மூலம் செய்யும் கைவினை மருத்துவம்.

shigella : ஷிகெல்லா : சீதபேதி விளைவிக்கும் சில நுண்ணுயிரிகள் அடங்கிய பாக்டீரியா வகை. கிராம் சாயம் எடுக்காத உருண்டைக் கிருமி. சீதபேதையைக் கொள்ளை நோயாகப் பரப்பும் கிருமிகளில் முக்கியமானது. இது உணவு, நீர்மூலம் பரவுகிறது.

shin bone : முழங்கால் எலும்பு; கணைக்கால் எலும்பு : முன்கால் எலும்பின் மைய எலும்பு.

shingles : அரையாப்பு : இடுப்பைச் சுற்றிலும், உடம்பிலும் பயற்றம் பருப்பு அளவில் மென் குருக்களை அள்ளி இறைக்கும் நோய். நோய்க் கிருமி உணர்ச்சி நரம்புகளைத் தாக்குவதால் கடும்வலியுடன் இது உண்டாகிறது.

shock : அதிர்ச்சி ; கடுமையான காயம் அல்லது நோய் காரணமாக உண்டாகும் இரத்தவோட்டச் சீர்குலைவினால் ஏற்படும் நிலை. இரத்தத்தின் அளவு திட ரெனக் குறைவதால் இது உண்டாகிறது. இரத்த அழுத்தம் வீழ்ச்சியடைதல், நாடித் துடிப்பு அதிகரித்தல், பதற்றமடைதல். தாகமெடுததல், தேயல் குளிர்ச்சியடைதல் இதன் அறிகுறிகள்.

shoulder girdle : தோள்பட்டை¹ தோல் வளையம் : ஒருபுறம் கழுத்துப் பட்டைக்கும் இன்னொரு புறம் தோள்பட்டை மேற்கை இணைப்புக்கும் இடைப்பட்ட பகுதி.

show : என்னிக்குடம் உடைதல் : பிள்ளைப் பேறுக்கு முன்பு ஏற்படும் நீர்க் கசிவு

shunt : தடமாற்றம் : இரத்தம் வழக்கமடையாத பாதையில் செல்லாமல் தடமாற்றிச் செல்தல்.

sialagogue : உமிழ்நீர் பெருக்கி; உமிழ்நீர் ஊக்கி : உமிழ்நீர் சுரப்பதை அதிகரிக்கும் மருந்து.

sialogram : உமிழ்நீர்ச் சுரப்பிப்படம் : உமிழ்நீர்ச் சுரப்பிகள, நாளங்கள் ஆகியவற்றின் ஊடுகதிர்ப்படம்.

sialolith . உமிழ்நீர்ச் சுரப்பிக் கல்; உமிழ்நீர்க் குழாய்க் கல் : உமிழ்நீர்ச் சுரப்பிகளில் அல்லது நாளங்களில் ஏற்படும் கல்.

SIB : தற்காய நடத்தை : தனக்குத் தானே காயம் உண்டாக்கிக் கொள்ளும் நடத்தை முறை.


sibling : ஒரு தாய் மக்கள்; உடன் பிறப்பு' ஒரே தாய் தந்தையருக்குப் பிறந்தவர்களில் ஒருவர்

sickle-cell : அரிவாள் உயிரணு.

side effect : பக்க விளைவு : மருந்து கொடுப்பதால் விரும்பிய மாறுதலுக்கு மாறாக வேறு உடலியல் மாறுதல் ஏற்படுதல். எடுத்துக்காட்டாகத் தசைச் சுரிப்புக் கோளாறுக்கு எதிரான புரோபெந்தலின என்ற மருந்தினால், சில நோயாளிகளுக்கு வாய் உலர் தல் என்ற பக்க விளைவு உண்டாகிறது. மருந்துகளினால் ஏற்படும் விரும்பத்தகாத விளைவுகளையும் இது குறிக்கும். சில மருந்துகளின் பக்க விளைவுகள் ஊகித்தறியக் கூடியவை. எ-டு: மெப்பாக்ரின் என்ற மருந்தினால், தோலும் கண்களும் மஞ்சளாகும்; சைக்ளோ பாஸிபாமைடினால் தலைமுடி கொட்டும்.

siderosis : மிகைக் குருதி அயம்; இரும்பேற்றம் : இரத்தத்தில் அலலது திசுக்களில் அயச் சத்து (இரும்பு) அளவுக்கு அதிகமாக இருத்தல். அய ஆக்சைடு நுரையீரலுக்குள் செல்வதால் நுரையீரல் அழற்சி உண்டாகிறது.

sigmoid : 'எஸ்' எழுத்து வளைவு;



நெளிகுடல்

'S' உரு; இரட்டை வளைவுரு; நெளிகுடல். 'S' என்ற ஆங்கில எழுத்துப் போல் வளைந்துள்ள வடிவம்.

sigmoidos-cope :

வளைவுப் பார்வைக் கருவி; வளைகுடல் நோக்கி; நெளி உட்காட்டி : மலக்குடலையும் பெருங்குடலின 'S' வளைவுப் பகுதியையும் கண்ணால் பார்ப்பதற்கு உதவும் கருவி.

sigmoidostomy : குத அறுவை; வளைகுடல் திறப்பு; குதவாயமைப்பு : பெருங்குடலின் 'S' வளைவுப் பகுதியின் இறுதியில் கீறிச் செயற்கைக் குதம் உண்டாக்குதல்.

sign : நோய்க்குறி; தடையம்; அறி குறி : ஒரு நோய் பீடித்திருப்பதை குறிக்கும் வெளிப்படையான அறி குறி.

silicone : சிலிக்கோன் : நீர்மீது ஒட்டும் தன்மையில்லா ஒரு கரிமக் கூட்டுப் பொருள்.

silicosis : நுரையீரல் தூசு அழற்சி: உலோக அரைவை, கலலுடைப்பு போன்ற தொழில்களில் ஈடுபட்டிருக்கும் தொழிலாளர்களுக்கு தூசு காரணமாக உண்டாகும் நுரையீரல் அழற்சி.

silver nitrate : வெள்ளி நைட்ரேட் (சில்வர் நைட்ரேட்) : பாலுண்ணிகளுக்கு எதிராகப் பயன்படுத்தப்படும் சிறிய குச்சி வடிவ மருந்து. சிலசமயம், கண்ணொட்டு மருந்தாகவும் பயன்படுத்தப்படுகிறது. காயங்களில் பாக்டீரியா புண்கள் ஏற்படாமல் தடுக்க 0.5% கரைசலாகவும் பயன்படுகிறது.

sinew : தசைநாண்; தசைக்கட்டு : தசைநார்களை எலும்புடன் இணைக்கும் இழைமம்.

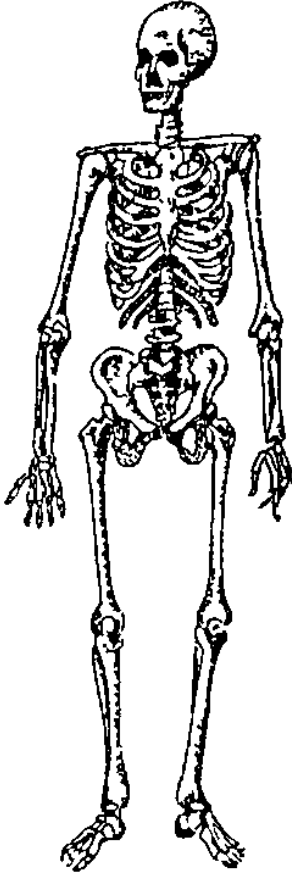
sinus : எலும்பு உட்புழை; குழிப்பை; குழிவு புழை : மூக்கின் குறுகிய உட்புழைமுகளும்புகளின் உள்ளறை.

sinusitis : காற்றறை அழற்சி; நெற்றி எலும்புப்புழை அழற்சி; எலும்புக் காற்றறை அழற்சி : மூளையின் மூக்கிணை எலும்புப் புழையழற்சி கோளாறு.

sitz-bath : இடுப்புக் குளியல்

sjogren syndrome : சுரப்பு நீர்க் குறைபாடு : கண்ணீர்ச் சுரப்பிகள் உமிழ் நீர்க் சுரப்பிகள் போன்ற சுரப்பிகளில் சுரப்பு நீர் குறைவாக சுரத்தல். பெண்களுக்கு மாத விடாய் நின்றபின் இது ஏற்படுகிறது. இதனால், இமையிணைப் படல அழற்சி, நாக்கு உலர்தல், குரல் சுரகரத்தல் போன்றவை இதன் அறிகுறிகள்.

skeleton : எலும்புக்கூடு :



எலும்புக் கூடு

இறந்த உடலின் தோல். தசை நீங்கிய எலும்பு உருவம்.

skene's glands :

முத்திரக் குழாய்ச்சுரப்பிகள் : பெண்ணின் முததிர ஒழுக்குக் குழாயின் வாயிலிலுள்ள இரு சிறிய சுரப்பிகள்.

skull :

மண்டையோடு; கபாலம்; மண்டைக்கூடு; தலையின் எலும்புக் கூட்டமைப்பு; தலையோடு.

skin : தோல்; சருமம் : உடலைப் போர்த்தியுள்ள மெல்லிய தோல் படலம் இது முக்கியமாக இரு படுகைகளை உடையது (1) மேற்

படுகையாக அமைந்துள்ள மேல் தோல் (epidermis) 2. அடித்தோல்



மேல் தோல்

அடித்தோல்

தோல்

(dermis). இது தோலின் அடிப்பகுதி இது மெய்த்தோல் எனப்படும்.

sleep : உறக்கம்; தூக்கம்; துயில் : மனிதருக்கு 24 மணி நேரச் சுழற்சியில் ஏற்படும் துயில் நிலை. ஓர் உறக்கச் சுழற்சியில், நடப்புமுறை உறக்கமும், முரண்துயிலும் அடங்கும். இவை ஒவ்வொன்றும் ஏறத்தாழ 60-90 நிமிடம் நீடிக்கும். ஒரு வன் முழு ஒய்வு பெற்று நலன் பெறுவதற்கு இந்த இருவகை உறக்க நிலைகளும் முழுமை பெற வேண்டும்.

sleeplessness (insomnia) : உறக்கமின்மை.

sleepiness : உறக்கக் கலக்கம்.

sleeping draught : உறக்க மருந்து : தூக்கத்தைத் தூண்டும் குடி நீர்மம்.

sleeping sickness : உறக்க நோய் : ஆஃப்ரிக்காவில் பரவலாக நிலவும் ஒரு கொடிய நோய். ஒரு

வகைக் ஈ கடியினால் ஏற்படும். நச்சு மூளையைப் பாதிப்பதால் இந்நோய் உண்டாகிறது.

sleep walking : உறக்கத்தில் நடத்தல்; துயில்நடை: உறக்கத்தில் நடக்கும் கோளாறு.

slipped disc : வட்டச் சில்லுச் சரிவு : இடைத் தண்டெலுமபு வட்டச் சில்லு சரிந்திருத்தல்.

slough : தோல் பொருக்கு; அகறு; அழுகல் படலம்; அழுகு தோல் : சட்டைபோன்று கழன்று உதிர்ந்து விழும் மேலுரிப் போக்கு.

slow release drugs : தாமத மருந்துகள் : இரைப்பையில் கரையாமல், சிறுகுடலில் சிறிதுசிறிதாக விடுவிக்கப்பட்டு ஈர்த்துக் கொள்ளப்படும் மாநந்து வகை. சில மருந்துகள் இப்போது அடித்தோல் வழியில் இணைக்கப்படுகின்றன. அங்கு அவை மெல்ல மெல்ல விடுவிக்கப்படும்.

slow virus : தாமத வைரஸ் கிருமி: நீண்ட நாட்களுக்குப் பிறகு நோய்க் குறிகளைத் தோற்றுவிக்கும் நோய்க் கிருமி. இவை வெளிப்படையாக நோய்க் குறிகளைக் காட்டாவிட்டாலும், உள்ளுக்குள் நோய்த் தொற்றுக்கு வேலை செய்து கொண்டிருக்கும்.

small intestines : சிறுகுடல்.

small pox : பெரியம்மை/வைரூரி: ஒருவித வைரஸ் நோய்கிருமியினால் ஏற்படும் நோய். ஓர் உலக ளாவிய இயக்கத்தின் மூலம் இது ஒழிக்கப்பட்டது.

SMBG : குருதிச் சர்க்கரைத் தற்கணிப்பு : இரத்தத்திலுள்ள சர்க்கரையின் அளவைத் தானே கணக்கிட்டறிதல்.

smegma : மாணி நுதிக் கசிவு; மாணித் தோல் கரப்பு; ஆண்குறி மெழுகு : மாணி நுதித் தோல் மடிப்பிடைக் களிக் கசிவு.

smelling salts : முகர்வு உப்புக்கள்: நவச்சாரம் (அமோனியா) கலந்த முகர்வு உப்பு மருந்து.

smokers blindness : புகை பிடிப்போர் குருட்டுத்தன்மை புகைபிடிப்போர்புகை நிக்கோட்டினிலுள்ள சயனைடு நஞ்சினை உட்கொள்வதால் உண்டாகும் பார்வை இழப்பு. சயனைடு வைட்டமின் B₁₂ உயிர்ச் சத்தினை ஈர்ப்பதைத் தடுத்து நிறப் பார்வையை மங்கச் செய்கிறது.

snare : கழலைக் கண்ணி; பொறி : கழலை அறுவை மருத்துவத்தில் பயன்படுத்தப்படும் கண்ணியிட்டு பிடித்துக் கொள்ளக் கூடிய கண்ணில் பொறி.

snow : பனி; திட கார்பன்டையாக்சைடு : சிறிய அறுவை மருத்துவத்தில் திசுக்களை உறுப்பெல்லைக்குள் உறையச் செய்வதற்குப் பயன்படுத்தப்படும் திடநிலை கார்பன்டையாக்சைடு.

snuffles : மூக்குறிஞ்சல்; மூக்கொழுக்கு : மூக்குச் சளிச் சவ்வு அடைப்பினால் ஏற்படும் மூக்குறிஞ்சும் உணர்வு. அப்போது மூக்கிலிருந்து வடியும் சளியில் சீழ் அல்லது இரத்தம் கலந்திருக்குமானால் அது பிறவிக் கிரந்தி நோயின் அறிகுறியாக இருக்கலாம்.

sociology : சமூகவியல் : மனித சமுதாயத்தின் வளர்ச்சி, இயல்பு, சட்டங்கள் ஆகியவைபற்றி ஆராயும் அறிவியல்.

sociomedical : சமூக மருத்துவவியல்; சமுதாய மருத்துவம் : மருத்துவத்தினால் ஏற்படும் சமூகப் பாதிப்புகள் பற்றிய சிக்கல்களை ஆராய்தல்.

sodium acid phosphate : சோடியம் அமில பாஸ்.பேட் : உப்புப் பேதி மருந்து; சிறுநீர்க்கழிவினைத் தூண்டக் கூடியது.

sodium benzoate : சோடியம்

பென்சோயேட் : அமிலமாக்கக் கூடிய சிறுநீர்க் கழிவினை ஊக்குவிக்கக் கூடிய மருந்து.

sodium bicarbonate : சோடியம் பைக்கார்பனேட் : வயிற்றுப்புளிப்பு அகற்ற வீட்டில் சாதாரணமாகப் பயன்படுத்தப்படும் மருந்து நெஞ்செரிச்சலுக்கும் இது பயன்படுகிறது.

sodium chloride : சோடியம் குளோரைடு (சாதாரண உப்பு) : உடல் திசுவில் கலந்திருக்கும் உப்பு அதிர்ச்சியின்போதும், நீர்ம இழப்பின்போதும், இரத்தஅழுத்த குறைவுக் காரணமாக நரம்பு வழியாகச் செலுத்தப்படுகிறது. உப்பு இழப்பு அதிகமாக ஏற்படும் அடிசன் நோயின்போதுவாய்வழிகொடுக்கப்படும்

sodium citrate : சோடியம் சிட்ரேட் : காரத தன்மையுடைய சிறுநீர்க் கழிவைத் தூண்டக் கூடிய மருந்து. சேமித்து வைக்கப்படும் இரத்தம் உறையாமலிருப்பதற்கும் இது பயன்படுத்தப்படுகிறது. பாலுணவுகள் கெட்டியாகாமல் தடுப்பதற்கு இது பயன்படுகிறது.

sodium cromoglycate : சோடியம் குரோமோகிளைகேட் : ஈளை நோய்க்கு (ஆஸ்துமா) எதிராகப் பயன்படுத்தப்படும் உறிஞ்சு மருந்து.

sodium iodide : சோடியம் அயோடின் : இருமல் மருந்தாக அரிதாகப் பயன்படுத்தப்படும் மருந்து.

sodium perborate : சோடியம் பெர்போரேட் : நோய் துண்மத தடைப் பண்புகள் கொண்ட நீர்க் கரைசல் மருந்து. வாய் கழுவு மருந்தாகப் பயன்படுத்தப்படுகிறது.

sodium picosulphate : சோடியம் பிக்கோசல் : பேட் : ஒரு பேதி மருந்து.

sodium propionate : சோடியம் புரோப்பியோனேட் : பூஞ்சண நோய்

களில் காளான் கொல்லியாகப் பயன்படும் மருந்து. இது களிம்பாகவும், கூழாகவும், கழுவுநீர்மமாகவும், கரையும் மருந்தாகவும் கிடைக்கிறது.

sodium sulphate : சோடியம் சல்பேட் : வீடுகளில் பெருமளவில் பயன்படுத்தப்படும் பேதி மருந்து. இதன் 25% கரைசல் காயங்களைக் கழுவுப் பயன்படுகிறது. சிறுநீர்ச் சுரப்பின்மையின்போது இதன் 4.3% கரைசல் நரம்புவழி செலுத்தப்படுகிறது

sodium tetra decyl sulphate : சோடியம் டெட்ராடெசில் சல்பேட் : இழைமக் காழ்ப்புக் கோளாறின் போது ஊசி மருந்தாகக் கொடுக்கப்படும் திரவ மருந்து.

sodium valproate : சோடியம் வாலுபுரோயேட் : வலிப்பு நீக்கும் மருந்து.

soft sore : கிரந்திச் சீழ்ப்புண்; மேக்புண்; மென் கிரந்தி; தொற்று மூலம் உண்டாகும் கிரந்தி நோயின்போது பிறப்புறுப்புகளில் ஏற்படும் தொடக்க நிலைச் சீழ்ப்புண்

solar plexus : உந்தி நரம்பு முடிச்சுவலை; மேல் வயிற்று வலை : அடிவயிற்று உறுப்புகளில் ஒரு குண்டிக் காய்ச் சுரப்பியிலிருந்து இன்னொன்றுக்குச் செல்லும் பரிவு நரம்புகள். இழைமங்கள் ஆகிய வற்றின் வலைப்பின்னல் அமைப்பு.

solpadeine : சோல்பாடைன் : கோடைன். கார்பீனை ஆகியவற்றுடன் கூடிய, கரையக் கூடிய பாராசிட்டாமால் என்ற மாத் திரைகளின் வாணிகப் பெயர்.

solute : கரைவம்; கரை பொருள் : ஒரு கரைசலில் கரைந்துள்ள பொருள்.

solution : கரைசல் : ஒரு கரை பொருளைக் கொண்டுள்ள ஒரு

திரவம். பூரிதக் கரைசல் என்பது, ஒரு திரவத்தில் ஒரு பொருள் எவ்வளவு அதிகமாகக் கரையக் கூடுமோ அவ்வளவு கரைந்துள்ள திரவமாகும். ஒரு கரைசல் பூரித மடைந்தபின் அதில் கரைபொருள் அதற்கு மேல் கரையாது.

solvent : கரைமம் (கரைப்பி); கரைப்பான் : மறறப் பொருள் களை (கரைவம்) கரைக்கும் ஆற்றலுள்ள நீர்மம்.

somatic : உடல் சார்ந்த : உடற்கூறு தொடர்புடைய.

somatic death ; உடம்பழிவு.

somatogenic . உடலில் தோன்றுகிற : உடம்பில் பிறக்கும் இயல்புடைய. உடலால் உதிக்கும்.

somatology : உடலியிரியல் : உயிருள்ள உடலைப் பற்றி ஆராயும் அறிவியல்; உடல் உள்ளூறுப்பியல்.

somnambulance : உறக்க நடைநோய்; துயில் நடைநோய் : தூக்கத்தில் நடக்கும் மூளைக் கோளாறு.

somnambulant : உறக்க நடையர்; உறக்கத்தில் நடக்கும் கோளாறுடையவர்

somnambulism : உறக்கத்தில் நடத்தல்

somnambulist : உறக்க நடை/துயில் இயக்கம்; தூக்க நடையர் : உறக்கத்தில் நடக்கும் இயல்பு; உறக்கத்தில் இயங்காத தூண்டும் மூளை நிலை.

somniloquence(somniloquism): உறக்கப் பேச்சு : உறக்கத்தில் பேசும் பழக்கம்.

somnipathist : துயில் வசியமானவர் : துயில் வசியத்திற்கு உள்ளானவர்.

somnolence (somnolency) : உறக்க மயக்கம் : தூக்க மயக்க நிலை; உறக்கச் சடைவு.

somnolent : அரிதுயில் நிலையான : விழிப்பு நிலைக்கும் உறக்க நிலைக்கும் இடைப்பட்ட நிலையிலுள்ள.

somnolescend : அரைத் துயில் நிலையான.

somnolism : வசியத் துயில் நிலை.

Soneryl : சோனரில் : பூட்டோபார்பிட்டோன என்ற மருந்தின் வாணிகப் பெயர்.

Sonicaid : சோனிக்காய்டு; பூட்டோபார்பிட்டோன என்ற மருந்தின் வாணிகப் பெயர்.

sonograph: ஒலியலை வரைபடம்; ஒலி வரைபடம் : ஒலியலைகளை வரைபடமாகப் பதிவு செய்தல்.

sonometer : ஒலிமானி : செவிப்புல உணர்வுமானி.

soporific : ஆழ் உறக்க மருந்து; ஆழ்நிலைத் தூக்க ஊக்கி; உறக்க மூட்டி : ஆழ்ந்த உறக்கத்தைத் தூண்டுகிற ஒரு மருந்து.

sorbide nitrate : சோர்பைடு நைட்ரேட் : தொண்டை வீக்கத்தில் தாங்கும் திறனை அதிகரிக்கும் மருந்து.

sorbitol; சோர்பிட்டோல்: குழந்தைகளுக்கு ஊட்ட இயற்கையில் பழங்களிலிருந்து தயாரிக்கப்படும் சர்க்கரைப் பொருள்.

sordes : வாய்ப் பொருக்கு : நோயினபோது வாயில், முக்கியமாக உதடுகளில் ஏற்படும் உலர்ந்த பழுப்பு நிறப் பொருக்கு.

sotalol : சோட்டாலோல் : மட்டுமீறிய இரத்த அழுத்தத்திற்கு எதிரான மருந்து.

souffle : நாடியொலி: நாடி அதிர்வொலி, நாடி மொருமொருப்பு. கருக்குழந்தையின் முணுமுணுப்பினால் இது உண்டாசலாம். கருவுற்ற நானகாம் மாதத்திலிருந்து இது ஏற்படலாம்

sound : புண் ஆய்வுக் கருவி ; ஒலி புண்டாக்கும் கருவியில் ஏற்படும் அதிர்வுகள் குழிப்புண்ணை ஆய்வதற்கான ஒரு சாதனம்.

source isolation : மூலத் தனிமை யாக்கம் : நோய்களை மற்றவர் களுக்குப் பரப்பக் கூடிய நுண்ணுயிரிகளின் ஊற்றுக் கண்கள் எனக் கருதப்படும் நோயாளிகளை, அவர்களமூலம் அபாயகரமான நோய்கள் பரவாமல் தடுப்பதற்காகத் தனிமைப்படுத்தி வைத்தல்.

soya bean : சோயா மொச்சை; சோயா அவரை : ஆசிய நாடுகளில் இறைச்சிக்குப் பதிலாகப் பயன்படுத்தப்படும் மிகவும் ஊட்டச் சத்து வாய்ந்த பயற்றங்காய். இதில் மிக உயர்தரமான புரதம் அடங்கியுள்ளது. இதில் மாச்சத்து மிகக் குறைவு. நீரிழிவு நோயாளிகளுக்கான தயாரிப்புகளுக்கு மிகவும் ஏற்றது. தீவிர சைவர்களும், பசும்பால் ஒவ்வாமை உடையவர்களும் பசும்பாலுக்குப் பதிலாகப் பயன்படுத்தும் சோயாப் பாலில சோயாப் புரதம் அடங்கியுள்ளது.

spasm : இசிவு; திடீர்ச் சுருக்கம்; விரைப்பு; பிடிப்பு : திடீர் வலியுடன் கூடிய கடுந்தசைச் சுரிப்புக் கோளாறுதானியங்கி தசைச்சுரிப்பு

spasmolytic : இசிப்பு மருந்து : தசைச் சுரிப்புக் கோளாறுக்கு எதிரான மருந்துகள்.

spastic : தசையிறுக்கம்; விரைத்த; இசிப்பு நோயாளி : மூளை இசிப்பு வாதத்துக்கு ஆட்பட்ட நோயாளி.

spastic paralysis : விரைப்பு வாதம், திடீர் வாதம்; தசையிறுக்க வாதம் : தசைச் சுரிப்பினால் ஏற்படும் வாதம்.

spasticity : இசிப்பு நிலை; விரைப்பு நிலை; பிடிப்பு நிலை : இசிப்பு நோய்க்கு ஆட்படும் நிலை.

spatula : தட்டைக் கரண்டி : களிம்பு மருந்துகளைப் பரவலாகப்

பூசுவதற்குப் பயன்படும் அகன்ற கத்தி போன்ற தட்டலகுக் கரண்டி.

special care baby unit (SCBU) : குழவித் தனிக்கவனிப்புப் பிரிவு: 700-2000 கிராம் எடையுடன் பிறக்கும் குழந்தைகளைக் கவனிப்பதற்குத் தனித் தொழில் நுட்ப வசதிகள் அமைந்த தீவிர மருத்துவப் பிரிவு.

special senses : சிறப்பு உணர்வு மண்டலம்.

special ward : தனிக்கூடம்.

species : உயிரின வகை; சிறப்பினம்; இனம் : உயிரினங்களின் வகைப் பிரிவுகள், உயிரின வகை வேறுபாடுகள். "The species", "Our species" என்பது மனித இனத்தைக் குறிக்கும்.

specific : தனி நோய் மருந்து/தனி மருத்துவமுறை: குறிப்பிட்ட; தகு மருந்து குறித்த; குறிப்பிட்ட நோய்க்குரிய தனிப் பண்புகள், அவற்றுக்கான தனி மருந்து வகைகள்; அவற்றைக் குணப்படுத்துவதற்கானத் தனி மருத்துவமுறை

specific anti-body : தனி எதிர்ப்புப் பொருள்; தகு எதிர்ப்புப் பொருள் : குறிப்பிட்ட எதிர்ப்புப் பொருள்.

specific medicine : தனிப்பிணி மருந்து : குறிப்பிட்ட நோய்க்குரிய பயனுறுதி வாய்ந்த மருந்து.

spectinomycin : ஸ்பெடிக்னோமை சின் : எதிர்ப்பாற்றல் வாய்ந்த நுண்ணுயிரிகளுக்கு எதிராகப் பயன்படுத்தப்படும் உயிரி எதிர்ப்புப் பொருள். மேகலெட்டை நோயைக் குணப்படுத்தப் பயன்படுகிறது.

spectroscope : வண்ணப் பட்டைக் கருவி; ஒளி முறிவு நோக்கி : ஒளி நிழற்பட்டை ஒளியை ஆராய்வதற்கான ஒரு ஆய்வு கருவி.

speculum : உடற்குழி நோக்கி: அகற்சிக் கருவி; உட்காட்டி : உடல் குழிவுகளை விரிவுபடுத்திக் காட்

டும் கருவி; கண்ணகற்சிக் கருவி.

speech : பேச்சு; பேச்சாற்றல் ; வாய்வழி உரையாடல்.

speech mechanism : பேச்சுச் செயல் முறை : மூச்சு விடுதல். குரலொலி எழுப்புதல், ஒலித் தெளிவு, ஒலியலை எதிர்வு, சொல்லுருவாக்கம் ஆகிய செய்முறைகள் அடங்கிய பேச்சுச் செயல்முறை.

speech-reading : செவிடர் பேச்சறி முறை : பேசுபவரின் உதட்டு அசைவுகளைக் கவனித்துச் செவிடர்கள் பேச்சைப் புரிந்து கொள்ளும் முறை.

speech therapy : பேச்சு மருத்துவம்; பேச்சுத் திருத்த முறை; பேச்சுப் பயிற்சி மருத்துவம் : உளவியல் அலவது உடவியல் குறைபாடுகள் அல்லது நோய் காரணமாகப் பேச்சுத் துறன் இழந்தவர்கள் மீண்டும் பேசுந்திறன் பெறுவதற்கு அளிக்கப்படும் மொழித் திறன் பயிற்சி.

sperm (spermatozoa) : விந்தணு; பெண் கரு முட்டைக்குப் பொலி



விந்தணு

வூட்டும் ஆண் கருச்சத்து; ஆண் கரு உயிர்மம். ஒருமுறை வெளியேறும் விந்துநீர் மத்தில்-விந்தணுக்கள் 6 கோடிக்கும் குறைவாக இருக்குமானால் அந்த விந்தணு கருவூட்டும் ஆற்றல் இல்லாததாகும் 10-50 கோடி விந்தணுக்கள் இருந்தால் அது இயல்பு நிலை.

spermatheca : விந்துவாங்கி.

spermatic : விந்துசார்ந்த; விரை : ஆண் கருவுயிர் நீர்மத்துக்குரிய.

spermatic cord : விந்துக் குழாய்; விரை நாண்.

spermatocidal : விந்தணுக்கொல்லி; விந்தணு அழிப்பு : ஆண் விந்தணுக்களைக் கொல்லக் கூடிய.

spermatogenesis (spermatogony) : விந்தணுவாக்கம்; விந்தாக்க முறை : ஆண் கருவுயிர்மத் தோற்றம்.

spermatology (spermology) : விந்தணுவியல்; விந்தியல் : ஆண் கருவுயிர்மம் பற்றி ஆராயும் அறிவியல்

spermatophore : விந்துறை : ஆண் கருவுயிர்மம் அடங்கிய சிதலுறை.

spermatorrhoea : மேக நோய்; விந்து ஒழுக்கு : ஆண் கருமக் கசிவுக் கோளாறு.

spermatozoon : விந்து உயிரணு; வளர்ச்சியுற்ற விந்தணு; விந்து : இனப் பெருக்கத்திற்கு முதிர்ச்சியுடைய ஆண் கருவுயிர் உயிரணு.

spermicide : விந்தணுக் கொல்லி மருந்து. விந்தணுக் கொல்லி : ஆண் விந்தணுவைக் கொல்லக்கூடிய ஒரு மருந்து.

spermoblast (spermatoblast) : விந்து மூலம் : ஆண் கருவுயிர்மக் கரு மூலம்.

sphacelation : தசையழுகல் ; தசையெலும்பு அழிந்து சிதைதல்.

sphenoid : ஆப்பு எலும்பு : மண்டையோட்டு அடிப்புறக் கூட்டு எலும்பு.

sphenoid bone : ஆப்பு எலும்பு.

sphenoidal sinus : ஆப்பெலும்புக் காற்றறை

spherocyte : கோளச் சிவப்பணு; உருண்டை உயிரணு : கோள வடிவ இரத்தச் சிவப்பணு. இது இரு

பக்க உட்குழிவான சிவப்பணுக் களிவிருந்து மாறுபட்டது.

spherocytosis : கோணச் சிவப்பணு அழிவு : மரபுவழி வரும் ஒரு மரபணுக் கோளாறு. இது பிறவியிலேயே இருக்கலாம். ஆனால், இதன் அறிகுறிகள் ஆயுள் முழுவதும் வெளிப்படாமல் இருக்கலாம். சிலசமயம், தற்செயலாக இரத்த சோதனை செய்யும்போது இது கண்டறியப்படுகிறது.

sphincter muscle : சுருங்கு தசை; சுருக்கி : புழைவாய்ச் சுரிப்புத் தசை.

sphinterotomy : சுருங்கு தசை அறுவை : சுருங்கு தசையை அறுவை மருத்துவம்மூலம் பிளத்தல்.

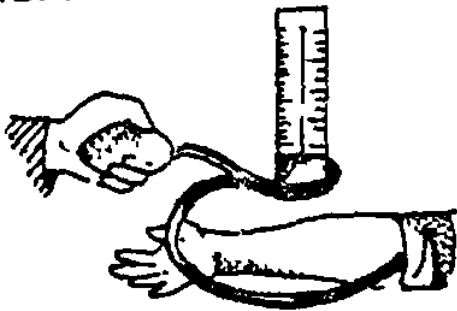
sphingomyelinase : ஸ்பிங்கோமைலினேஸை : கொழுப்பு வளர்சிதை மாற்றத்திலும், சேமிப்பிலும் இன்றியமையாத ஒரு செரிமானப் பொருள் (என்சைம்).

sphingogram : நாடி அதிர்வுப் பதிவு.

sphygmograph : நாடிப் பதிவுமானி; நாடி வரைவி : நாடித் துடிப்பினைப் பதிவு செய்வதற்கு மணிக்கட்டில், நாடித் தமனி மீது பொருத்தப்படும் ஒரு கருவி.

sphingmology : நாடி அதிர்வியல் : நாடித் துடிப்பினை ஆராயும் அறிவியல்.

sphygmomanometer : குருதி அழுத்தமானி : குருதிக் குழாய்



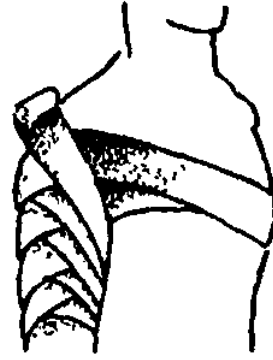
குருதி அழுத்தமானி

அழுத்தமானி; குருதி அழுத்தவியல்; நாடி அழுத்தமானி : இரத்த அழுத்தத்தை அளவிடுவதற்கான கருவி.

sphygmophone : நாடி ஒலிக் கருவி : நாடி அதிர்வொலியைக் காட்டும் கருவி.

sphygmus : நாடி : நாடித் துடிப்பு.

spica : வரிக்கட்டு; பட்டைத் திசுப் பின்னல்; உறைபுண்பட்ட இடத்தின் மீது திருகு சுற்றா கவும் எதிராகவும் வரிந்துகட்டும் துணிக் கட்டு.



வரிக்கட்டு

சிராம்பு; ஊசி முள் வடிவுடைய சிறிய எலும்பு.

spina bifida : நரம்புப் புழை அடைப்பின்மை; பிளந்த முள்; முதுகெலும்புப் பிளவு : நரம்புப் புழையில் குறிப்பாக இடுப்படி முக்கோண மூட்டெலும்புப் பகுதியில் முழுமையாக அடைப்பு ஏற்படாமல் இருக்கும் பிறவிக் கோளாறு.

spinal : முதுகந்தண்டு சார்ந்த : முதுகந்தண்டு தொடர்புடைய; முதுகந்தண்டுப் பகுதியில் மட்டும் உணர்வை நீக்கக் கொடுக்கப்படும் மருந்து. ஓர் உறுப்பெல்லை உணர்வு நீக்கக் கரைசல் மருந்தாகும்.

spinal canal : முதுகந்தண்டுப் புழை; தண்டு வடக் குழாய்.

spinal column : முதுகந்தண்டு.

spinal cord : தண்டுவடம் : முதுகந்தண்டுவடம்; தண்டக நாடி.

spine : முதுகெலும்பு : முள்ளந்

தண்டு; தண்டெலும்பு; முதுகந் தண்டு.

spinocerebrate : மூளை-தண்டு வடமுள்ள : மூளையும் தண்டுவட மும் உடைய.

spirillum : சுருள் நுண்ணுயிரி : திருகு சுருள் வடிவ நுண்ணுயிரி களின் தொகுதி. இவை நீரில், கரி மப் பொருள்களில் காணப்படும். எலி போன்ற கொறிக்கும் பிராணி களைப் பீடிக்கும். அவை மனித ரைக் கடிக்கும்போது எலிக்கடிக் காய்ச்சல உண்டாகிறது.

spirochaete : திருகு கிருமிகள்; சுருள் உயிரி. திருகு சுருள் வடி வுடைய நுண் கிருமிகள்.

spirochaetaemia : குருதி திருகுக் கிருமி : இரத்த ஓட்டத்தில் திருகு கிருமிகள் இருத்தல். இரண்டாம் நிலைக் கிரந்தி நோயின்போது இந்த வகை நோய்க் கிருமிகள் உண்டாகின்றன.

spirograph : மூச்சியக்க மாணி; மூச்சியக்க வரைவி : நுரையீரல் களின் இயக்கத்தைப் பதிவு செய் யும் கருவி.

spirometer : மூச்சுப்பைக்கோள் மாணி; மூச்சளவி; மூச்சு மாணி மூச்சுப்பையில் கொள்திறனைக் காட்டும் கருவி.

spirophere : செயற்கை மூச்சுக் கருவி : உயிர்த்துடிப்புத் தேங்கி யிருக்கும்போது செயற்கையாக உயிர்ப்பூட்டுவதற்கான கருவி.

spiroscope : மூச்சளவு மாணி; நுரையீரல் காட்சிக் கருவி, நுரையீரல்களைக் கண்ணால் பார்ப் பதற்கு உதவும் கருவி.

spittle : நுரையீரல் கபம்; உமிழ் சளி, கோழை : நுரையீரலிலிருந்து கிருமி கபமாக வெளிக் கொணரப் படும் பொருள். உமிழ் நீரையும் (எச்சில்) குறிக்கும்.

Spitz Holter valve : ஸ்பிட்ஸ் ஹோல்ட்டர் தடுக்கிதழ் : நீர் கொண்ட கபாலத்திலிருந்து நீரை வெளியேற்றுவதற்குப் பயன்படுத் தப்படும் தனிவகை தடுக்கிதழ்.

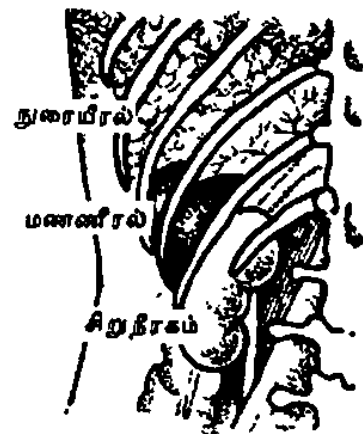
splanchnic : குடல் சார்ந்த; உள் ஞுறுப்பு சார்ந்த; வயிறு சார்ந்த : குடல் தொடர்புடைய.

splanchnicectomy : குடல் நரம்பு அறுவை; உள்ஞுறுப்பு எடுப்பு: குடல் நரம்புகளை அறுவை மருத்துவம் மூலம் அகற்றுதல். இதனால் உள் ஞுறுப்புகளுக்குப்பரிவுத தூண்டுதல் கள் கிடைப்பதில்லை. இது மிக இரத்த அழுத்தத்தின்போது அரி தாகச் செய்யப்படுகிறது.

splanchnology : உள்ஞுறுப்பியல் : மூளை, குடற்கொடி, இதயம், நுரையீரல் போன்ற உள்ஞுறுப்பு களின் கட்டமைப்பு, செயல்முறை பற்றி ஆராயும் அறிவியல்.

splanchnotomy : குடல் அறுவை: குடல் போன்ற உள்ஞுறுப்புகளில் அறுவை மருத்துவம் செய்தல்.

spleen : மண்ணீரல் : இரைப்பைக் குப் பின்புறம், கணையத்தின்



மண்ணீரல்

வால் பகுதியில், உதர விதானத் திற்குக் கீழேயுள்ள நிண அணுச் செல் குழாய் உறுப்பு.

splenalgia : மண்ணீரல் நோவு; மண்ணீரல் வலி : மண்ணீரல் பகுதியில் ஏற்படும் வலி.

splenectomy : மண்ணீரல் அறுவை மண்ணீரல் வீக்கம் : மண்ணீரலை அறுவை மருத்துவம்மூலம் அகற்றுதல்.

splenic pulp : மண்ணீரல் கூழ்.

splenic : மண்ணீரல் மருந்து ; மண்ணீரல் நோய்க்கான மருந்து. மண்ணீரல் நோயாளி.

splenic fever : மண்ணீரல் காய்ச்சல்.

splenitis : மண்ணீரல் வீக்கம்.

splenic : மண்ணீரல் அழற்சி : மண்ணீரல் வீக்கம்.

splenius : திமில் தசை : தலையை இயக்க உதவும் கழுத்தின பக்கத்திலும் பின்புரத்திலும் உள்ள தசை.

splenization : மண்ணீரலாக்கம் : மண்ணீரல் போன்ற பொருளாக உயிர்ப்புப் பையை மாற்றல்.

splenoïd : மண்ணீரல் சார்ந்த.

splenology : மண்ணீரலியல் : மண்ணீரல் பற்றிய ஆராயும் அறிவியல்.

splenomegaly : மண்ணீரல் விரிவு; மண்ணீரல் உருப் பெருகம்; மண்ணீரல் வீக்கம் : மண்ணீரல் விரிவடைதல்.

splenoportal . மண்ணீரல்-கல்லீரல் சிரை சார்ந்த . மண்ணீரல் மற்றும் கல்லீரல் சிரை தொடர்புடைய.

splenoportogram : மண்ணீரல்-கல்லீரல்சிரை ஊடுகதிர்ப்படம்: மண்ணீரல் மற்றும் கல்லீரல் சிரையின் ஊடுகதிர் வரைபடம். ஒளி புகா ஊடகம் செலுத்தி இது எடுக்கப்படுகிறது.

splenorenal : மண்ணீரல்-சிறுநீரகச் சிரைப் . ன்னல் : மண்ணீரல் சிரையும் சிறுநீரகச் சிரையும் பின்னிப் பிணைந்திருக்கும் நிலை.

splenotomy : மண்ணீரல் அறுவை: மண்ணீரலைத் துண்டித்து எடுத்தல்; மண்ணீரல் உள்ளறுவை.

splint : முழந்தாளெலும்பு: சப்பை; சிம்பு.

splinter-bone : முழந்தாள் எலும்பு: மனிதரின் முழந்தாள் எலும்பு.

SPOD : ஊனமுற்றோர் உதவித்துறை : உடல் ஊன முற்றோருக்கு ஏற்படும் பாலுறவுச் சிக்கல்களில் உதவிபுரியும் ஒரு துறை. இது ஊனமுற்றோர் மறுவாழ்வுச் சங்கத்தின ஓர் அங்கம்.

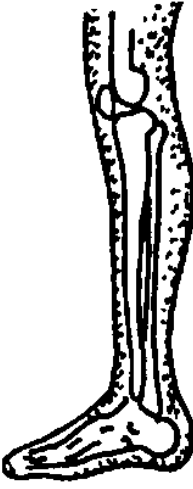
spondyl(spondyle) : முதுகெலும்புக் குழந்தாள் எலும்பு கண்ணி: முதுகெலும்பின் தனிக் கண்ணி.

spondylitis . தண்டு வட எலும்பு அழற்சி. முதுகெலும்பு அழற்சி: தண்டெலும்பின் (முள்ளெலும்பு) ஒன்று அதற்கு மேற்பட்ட கண்ணிகளில் வீக்கம் உண்டாதல்.

spondylolisthesis : முதுகெலும்பு முன் சாய்வு, முதுகெலும்பு முன்பிறழ்வு; முள்ளெலும்பு நழுவுதல் : வயிற்றுப் பக்க முதுகெலும்பு முன்புறமாக இடம் பெயர்ந்திருத்தல்.

spondylosis deformans . தண்டு வட எலும்பு வீக்கம் : முதுகெலும்பு இடைதகடு நலிவுற்று, அதகட்டின் சுற்று விளிம்பில் புதிய எலும்பு உருவாதல்; இது பொதுவாக தண்டுவட எலும்பு வீக்கம் எனப்படும்.

spondylotomy : முதுகெலும்பு முறித்தல்.



spongioblastoma multiforme : உக்கிர மூளைக் கட்டி : மிகவும் உக் கிரமுடைய விரைவாக வளரக் கூடிய மூளைக் கட்டி.

spore : கருவணு; சிதல் : கரு மூலம்; விதைமூலம்; விதை புது உயிராக வளரத்தக்க உயிர்ம நுண் மம்.

sporocidal : கருவணுக் கொல்லி : கருவணுவைக் கொல்லக் கூடிய.

sporogenesis : கருவணு உருவாக்கம் : கருவியல் நுண்மம் உருவாதல்.

sporotrichosis : பூஞ்சணப் புண : ஒரு காயத்தில் பூஞ்சணம் படை யெடுத்தல்.

sporule : சிறு கருவணு : சிறிய கருவியலணு.

sporulation : கருவணு நோய் நுண் மம் : கருவணு பாக்டீரியாக்கள் உருவாதல்.

spotted fever : மூளை அழற்சிச் சன்னி, புள்ளிக் காய்ச்சல் . மூளை அழற்சிச் சன்னி நோய். இது கொள்ளை நோயாகப் பரவக் கூடியது.

sprain. களுக்கு (களுக்கு வீக்கம்); தசைப் பிறழ்ச்சி, பிசகு . ஒரு மூட்டினைச் சுற்றியுள்ள மென்மையான திசுக்களில் ஏற்படும் காயத்தினால் உண்டாகும் வீக்கம். இதனால், நிறமாற்றம், வீக்கம், வலி உண்டாகும்.

sprengel's shoulder deformity : ஸ்பிரெங்கல் தோள திரிபு : பிறவியிலேயே தோள் திரிபடைந்து, தோள் பட்டை நிரந்தரமாக அளவுக்கு மீறி உயர்நதிருத்தல். இது பிறவி உறுப்புச் சீர்கேடுகளுடன் தொடர்புடையது. ஏ-டு கழுத்துப் பக்க விலா எலும்பு இருத்தல் அல்லது முள்ளெலும்பு இல்லாதிருத்தல்.

sprue தொண்டை நோய்; செரியா

சீதபேதி : வெப்ப மண்டலத் தொண்டை நோய். நாக்கு அழற்சி, செரியாமை, உடல் நலிவு, குருதிச் சோகை, கொழுப்பு மலப் போக்கு ஆகியவற்றுடன் தொடர்புடையது.

spurious diarrhoea : போலி வயிற்றுப் போககு : திண்மமான மலத்துடன் சேர்ந்த திரவமலம் வெளியேறுதல். பெரும்பாலும் குழந்தைகளுக்கும் முதியவர்களுக்கும் இது ஏற்படுகிறது.

sputum : கோழை; சளி.

squma செதிள (சிம்பு) : செதிள் போன்ற எலும்புப் பகுதி.

squamasal : செப்பை எலும்பு : செதிள் போன்ற செப்பை எலும்புப் பகுதி.

squamous : செதிள் படலம் : உடலின புறப்பரப்புகளை மூடியிருக்கும் சுரப்பிகளற்ற செதிள் போன்ற புறப்படலம்.

squills : அல்லிப் பூண்டு : சிறுநீர் தூண்டும மருந்தாகவும், பேதி மருந்தாகவும் பயன்படும் அல்லியினப் பூண்டு.

squint : மாறு கண் : ஒருக்கணிப்புக் கண்; பக்கவாட்டுப் பார்வை. கண் விழித் தசைகள் ஒருங்கிணைந்து இயங்காத காரணத்தால், இரு கண்களின் பார்வை அச்சுகளும் பொருள் புள்ளியில் சந்திக்காமல் இருத்தல்.

staccato speech : திக்குவாய் : சொற்களிடையே இடைவெளி விட்டுப் பேசுதல் அணும உள்ளரிக் காழ்ப்பு, மூளை நோய் போன்ற வறறின்போது இது உண்டாகிறது.

stagnant loop syndrome : குடல் வளையத் தேக்க நோய் : அறுவை மருத்துவத்தினால் ஏற்படுத்தப்பட்ட குடல் வளையத்தில் உடல்

பொருட்கள் தேக்கமடைதல். இதனால், பாக்கீரியாக்களின் பெருக்கமும், உணவை ஈர்ப்பதில் இடையூறும் உண்டாகும்.

St. anthony's fire : புனித அந்தோனிக் களல் : எரிச்சல் உணர்வும, பின்னர் கைகால் பகுதிகள் மரததுப் போதலும், உடல் நடுக்கமும் ஏற்படும் ஒரு நோய். ஒட்டுயிர் நச்சுகளின் கலவையினால் இது உண்டாகிறது.

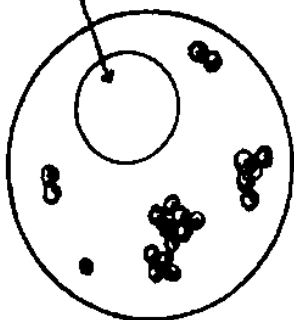
stapedectomy : அங்கவடி செவிச் சிற்றெலும்பு அறுவை: செவி நோய்களின்போது அங்கவடி செவிச் சிற்றெலும்புகளை அறுவை மருத்துவம்மூலம் அகற்றுதல். உடலில் செயற்கை உறுப்பு இணைத்தல் மூலம் இந்தச் சிற்றெலும்புகளுக்குப் பதிலாக வேறு செயற்கை எலும்புகளைப் பொருத்தி இயல்பான கேட்புத் திறனை மீட்கலாம்.

stapedial mobilization stapediolysis : அங்கவடி செவிச் சிற்றெலும்பு விடுவிப்பு : செவி நோய்களினால் செயலிழந்த அங்கவடி செவிச் சிற்றெலும்புகளை விடுவித்தல்.

stapes : அங்கவடி செவிச் சிற்றெலும்பு : நடுக்காதிலுள்ள அங்கவடிவச் செவிச் சிற்றெலும்பு.

Staphylococcus : வட்ட பாக்கீரியா: காயங்களிலும் கழலைகளிலும்

சிவப்புக் குருதி நுண்ணுயிர்



வட்ட பாக்கீரியா

வெண்விழிக் கோணத்தின் புறத்

நோய்த் தொற்று உண்டாகும் வட்டவடிவ பாக்கீரியாக்குழுமங்கள்.

staphylococcus : கருவிழிப் பிதுக்கம் : கண்ணின்

தோல் வெண்விழி பிதுங்கியிருத்தல்.

starch : மாச்சத்து : உருளைக்கிழங்கு, அரிசி, சோளம் ஆகியவற்றில் இருக்கும் கார்போஹைட்ரேட். கஞ்சிப் பசையிடுவதற்குப் பயன்படுத்தப்படுகிறது.

stasis:(1) குருதியோட்ட நிறுத்தம்; தேக்க நிலை. இரத்தவோட்டம் தேக்கமடைதல்.

(2) மலத் தேக்கம்: இரைப்பை சரியாகச் சுருங்கி விரியாததால் ஏற்படும் மலச்சிக்கல்

STD: பாலுறவு நோய்கள்: பாலுறவு மூலம் பரவும் நோய்கள்.

steatorrhea : கொழுப்பு மலப்போக்கு; கொழுப்பு மல பேதி : பல்வேறு ஈர்ப்புக் கோளாறினால், வெளிறிய, பெருத்த, பசையுடைய கெட்ட நாற்றமுடைய மலம் கழிதல்.

steatocele : அண்டவாயு: விரைப்பை வீக்கம்

steatoma : விதை வீக்கம் : பையிலுள்ள விதை வீக்கம்.

steatopygia : பிட்டக் கொழுப்புப்புடைப்பு

stecomyia : முறைக் காய்ச்சல் கொசு : முறைக் காய்ச்சலைப் (மலேரியா) பரப்பும் ஒருவகைக் கொசு இனம். இந்த ஒட்டுயிர் பெரும்பாலான வெப்ப மண்டல நாடுகளிலும், வெப்ப மண்டலம் சார்ந்த நாடுகளிலும் காணப்படுகிறது.

stein-Leventhal syndrome : துணைமை மாதவிடாய் தோன்றாமை : வாழ்க்கையின் இருபது அல்லது முப்பது வயதுகளில் உண்டாகும் மலட்டுத்தன்மை. இருபுறமும் அண்டப்பையில் பல நீர்கட்டிக் கருவகங்கள் மயிரடர்த்தி ஆகியவை தோன்றுதல். இது சில சமயம்

வக ஆப்பு அறுவைமூலம் குணப் படுத்தப்படுகிறது.

Stellwag's sign : இமையாமை நோய் : இயல்புக்குமீறிக் கணவிழி ப்துங்கியிருக்கும்போது, நோயாளி இயல்பான அளவு கண்ணிமைக் காமலும், கண்ணிமைகளை முழு மையாக மூடாமலும் இருக்கும் நிலை.

stem cells : மூல உயிரணுக்கள் : உடலிலுள்ள மற்ற உயிரணுக்கள் அனைத்திற்கும் தோற்றுவாயாக அமைந்துள்ள உயிரணுக்கள், எலும்பு, குருத்தெலும்பு, ஈரல் குலை, நரம்பு, குடல்நாளம், நுரையீரல், மயிர் உயிரணுக்கள் ஆகிய அனைத்தும் இந்த ஆதார உயிரணுக்களிலிருந்தே தோன்றுகின்றன. மனித மூல உயிரணுக்களைத் தனிமைப்படுத்தி, குறிப்பிட்ட உயிரணுக்களை ஆய்வுக் கூடத்தில் வளர்க்கலாம்; இவற்றை நோயுற்ற இரத்த, தசை, நரம்பு உயிரணுக்களுக்குப் பதிலாக மாற்று அறுவை மருத்துவமூலம் பொருத்தலாம்.

stenosis: குறுக்கம்; இரைப்பைகாப்பு வாயில் சுருக்கம் : முன் சிறு குடல் புண்ணைக் குணப்படுத்தும் போது வடுத்திசு உருவாகி இரைப்பை வாயில் காப்பு சுருங்குதல்.

stepsin : ஸ்டெப்சின் : கொழுப்பை கொழுப்பு அமிலங்களாகவும், கிளிசரைனாகவும் பகுக்கக் கூடிய ஒரு பொருள். இது கணைய நீரில் உள்ளது.

stercobilin : ஸ்டெர்கோபிலின் : மலத்தின் பழுப்பு வண்ண நிறமி. இது பித்தநீர் நிறமிகளிலிருந்து தோன்றுகிறது.

stercoraceous (stercoral) : மலம் சார்ந்த : மலத்தைப் போன்ற,

stereotactic surgery : மூளைத் திகவழிப்பு அறுவை . வாதம், பன்முக அணும உள்ளரிக் காழ்ப்பு,

காக்கை வலிப்பு போன்ற நோய்களில் திசுக்களைக் கண்காணிப்பதற்கு அல்லது அழிப்பதற்கு மூளையில் ஒரு குறிப்பிட்ட இடத்தில் மின் முனைகளையும், துளைக் கருவி கொண்ட குழாய்க் கருவிகளையும் செலுத்துதல், இதனால் வலியைக் குறைக்கலாம்.

sterets : ஸ்டெரெட்ஸ் : நோய் நுண்ம ஆய்வெடுப்புக் கசிவு நீர் மத்தின் வாணிகப் பெயர். இதில் 70% ஐசோப்புரோப்பில் ஆல்ககால் அடங்கியுள்ளது. ஊசி குத்துவதற்குமுன்பு இதனைத் தோலில் தடவி காய விடப்படுகிறது.

sterical : ஸ்டெரிக்கால : மேற்பரப்பைச் சுத்தம் செய்வதற்கு மட்டும் பயன்படுத்தப்படும் கரையக் கூடிய கரியக் காடிக் கூட்டுப்பொருளின் வாணிகப் பெயர்.

sterile : நுண்ணுயிரற்ற; மலடான : நோய் நுண்மங்கள் ஒழிக்கப்பட்ட இனப் பெருக்கத் திறனற்ற.

sterility : மலட்டுத் தன்மை; நுண்ணுயிரற்ற : இனப்பெருக்கத் திறன் இனமை.

sterilization : நுண்ணுயிர் அகற்றல்; கிருமி நீக்கம்; கருத்தடை அறுவை; மலடாக்கல் : நோய்க் கிருமிகளை அழித்தல். கருத்தரிப்பதைத் தடுப்பதற்கான அறுவை மருத்துவம்.

sterilizer : கிருமி அழிப்புக் கருவி; கிருமி நீக்கி, தூய்மையாக்கி : நோய் நுண்மங்களை ஒழிக்கும் பொருள்.

sternomastoid : மார்பெலும்பு கூம்பு முளைத் தசை.

sternoclavicular : மார்பு-கழுத்தெலும்பு சார்ந்த : மார்பெலும்பு, கழுத்துப் பட்டை எலும்பு தொடர்புடைய.

sterno cleidomastoid muscle ; கழுத்து வார்த்தை: மார்பெலும்பு கழுத்துப் பட்டை எலும்பு இவற்றி லிருந்து எழுந்து, பொட்டெலும் பின் கூம்பு முனைப்புக்குள் செரு கிக் கொள்ளும் ஒரு வார்போன்ற கழுத்துத் தசை.

sterno costal : மார்பு - விலா எலும்பு சார்ந்த : மார்பெலும்பும், விலா எலும்புகளும் தொடர்புடைய.

sternotomy : மார்பெலும்பு அறுவை : மார்பெலும்பை அறுவை மருத்துவம்மூலம் பிளத்தல்.

sternum : மார்பெலும்பு; மார்பு நடு வெலும்பு : விலா எலும்புகளை இணைக்கும் மார்பு நடுவரை எலும்பு.

sternutation : தும்மல்.

sternutative (sternutatory) : தும்மல் பொருள் : தும்மல் தூண்டு ம் பொருள்.

steroids : இயற்கை இயக்குநீர் கள் : கொழுப்புப் பொருளுடன (கொலஸ்டிரால்) தொடர்புடைய இயற்கையாக ஊறும் வேதியியல் பொருட்களின் தொகுதி. இதில், பாலுறவு இயக்குநீர்கள் (ஹார் மோன்), அண்ணீரகப் புற உறுப்பு இயக்குநீர்கள், பித்தநீர் அமிலங்கள் போன்றவை அடங் கும்.

stertor : குறட்டை; ஓசை மூச்சு : உறங்கும்போது மூச்சு விடுகையில் குறட்டை விடுதல்

stibocaptate : ஸ்டிபோகாப்டேட் : குடலில் நத்தைக் கிருமி நோயைக் குணப்படுத்துவதற்குப் பயன்படும் மருந்தி.

stibophen : ஸ்டிபோ.பென் : குட லில் நத்தைக் கிருமி நோயைக் குணப்படுத்துவதற்கான கருமினை (ஆன்டிமனி) கூட்டுப் பொருள்.

stethoscope : நாடிக் குழல்; இத யத் துடிப்பு மானி; மார்பு ஒலி மானி;



இதயத் துடிப்புமானி

மார்பு ஆய்வி : இதயத் து டிப்பினை ஆராய் வதற்கான கருவி. **stethos- copy:** இத யத் துடிப்பு ஆய்வியல் : இத யத் து டிப் பி னை ஆரா யும் அறி வியல்.

stethograph : மார்பு இயக்க வரைவி.

stigmata: நோய்த் தழும்பு; நோயி னால் உண்டாகும் தழும்புகள் அல்லது வடுக்கள்; பிறவியிலேயே ஏற்படும் உருத் திருபுகள்; குறிகள்.

stilboestrol . ஸ்டில்போயஸ்டி ரால் : செயற்கைக் கருப்பை இயக்குநீர் (ஊஸ்டிரோஜன) முன் வாயில் சுரப்பிப் புற்றுக்குக் கொடுக்கப்படுகிறது.

stillborn : இறந்து பிறந்த : செத் துப் பிறந்த.

stimulant : கிளர்ச்சி மருந்து ஊக்கி; கிளரி, உந்தி : கிளர்ச்சி; யூட்டும் மருந்து; தூண்டியெழுப் பும் உணவு; எழுச்சியூட்டும் குடி வகை போன்றவை.

stimulus : தூண்டு பொருள்; உந்து : உயிர்த்தசை இயக்கத்தைத் தூண்டுகிற பொருள்.

stitch : (1) விலாக் குத்தல் நோய் : உணவு உண்டவுடன் ஓடுவதால் உண்டாகும் பக்கவாட்டுக் குத்து வலி.

(2) தையல் : தைத்து இணைத்தல்.

Stokes-Adams syndrome: குருதி மயக்கம்: குருதியழுத்தக் குறைபாட்டினால் உண்டாகும் உணர்விழப்பு. இதய நாடி அடைப்பு உள்ள நோயாளிகளுக்கு இது ஏற்படுகிறது. இது கடுமையானால் நோயாளிகளுக்கு வலிப்பு உண்டாகி உணர்விழந்து விடுவார்.

stoma: வாய். ஒரு புழை; திறப்பு.

stomach: இரைப்பை; வயிறு: சீரணக் குழாயில் மிகவும் விரிவடைந்த பகுதி. உணவுக் குழாய்க்கும் சிறுகுடலுக்கும் இடையில் அமைந்துள்ளது. இதன் சுவர், ஊனீர் மென்சவ்வு, தசை, சளிச் சவ்வு, அடிச்சளிச்சவ்வு ஆகிய நான்கு படலங்களினால் உள்வரிப்புச்சுகளைக் கொண்டது.

stomachics: செரிமான மருந்துகள்; பசியூக்கி; பசி தூண்டி: செரிமானத்திற்கு உதவுகிற மருந்துகள்.

stomatitis: வாய்ப்புண் / வாய் அழற்சி: ரைபோஃபிளேவின் பற்றாக குறையினால் வாயில் வெடிப்பு ஏற்பட்டு புண் அல்லது வீக்கம் உண்டாதல்.

stone: கல்: உடலின் உள்ளுறுப்புக்களில் ஏற்படும் கற்கள். இது கனிமப்பொருளினசேர்க்கையால் திசுக்களுக்குள் உண்டாகலாம். கற்கள் நாளங்களில் நகரும்போது வலியும் அடைப்பும் நிகழும்.

stool: கழிமலம்; நரகல்; மலம்.

stove-in chest: விலா எலும்பு முறிவு; புதை குத்து மார்பு: மார்புக் கூட்டெலும்புகளில், முன்புறம் அல்லது பின்புறம் பல முறிவுகள் ஏற்படுதல் அல்லது அத்தகைய முறிவுகளின் கலவை.

strain: தசை நலிவு; மிகை முயற்சி. அளவுக்குமீறிய உடல் முயற்சி காரணமாகத் தசைகளில் ஏற்படும் நலிவு.

stramonium: ஊமத்தை: ஊமத்தைச் செடி; ஊமத்தை இலையிலிருந்து எடுக்கப்படும் கபநோய் மருந்து.

strangulated hernia: நெரிப்புப் பிதுக்கம்: பிதுக்கத்தில் ஏற்படும் நெரிப்பு.

strangulation: நெரிப்புத் தடைமுறுக்கம்: அழுததத்தின் மூலம்குருதியோட்டத்தைக் கடுத்தல்.

strangury: நீர்க்கடுப்பு, சொட்டுச் சிறுநீர்: குடுபிடிப்பதனால் வலியுடன சிறிதுசிறிதாக சிறுநீர் கழியும் நோய்.

stratified: அடுக்கமைவு: பல அடுக்குகளாக அமைக்கப்பட்ட.

stratum படலம்; தோலடுக்கு: தோலின் புற அடல் படலம். எடுத்துக்காட்டு; சொர சொரப்புப் படுகை, வழவழப்புப் படுகை

strawberry-mark: செம்மறு: மென் சிவப்பு நிறமான உடலின் நிலை மச்சம்.

strawberry tongue: செந்நாக்கு: நாககில் தசைப்பற்றுள்ள செந்நிறச் சிறு முகிழ்கள் நீட்டிக் கொண்டிருத்தல். இந்தச் செம்படலம் நீங்கியதும் நாக்கு முற்றிய ஸ்டிராபரி என்ற சிவப்புப் பழம் போன்று சிவந்திருக்கும். இது செம்புள்ளி நச்சுக் காய்ச்சலின் அறிகுறி

streptococcus: சங்கிலிக் கிருமி: கிருமிப் பிளப்புக்குப் பின்னரும் ஒட்டிக் கொண்டிருக்கும் நோய்க் கிருமி வகை. இது கிராம் சாயம் எடுக்கும் தன்மையுடையது. இது பல்வேறு நீளமுடைய சங்கிலித் தொடர்களாக அமைந்திருக்கும். இவற்றில் 'லியூக்கோசிடின்' என்ற வகை இரத்தத்திலுள்ள வெள்ளணுக்களைக் கொல்லும்; 'ஹேமேலிசின்' என்ற வகை சிவப்பணுக்களைக் கொல்லும்.

streptokinase : சங்கிலிக் கிருமி நொதி : சிலவகைக் குருதிச் சங்கிலிக் கிருமிகளின் வளர்ச்சியி லிருந்து கிடைக்கு ஒரு செரிமானப் பொருள். தசைகளுக்கிடையிலான கசிவு ஊனீரை விரைவாக அகற்று வதற்குப் பயன்படுகிறது.

streptomycin ஸ்ட்ரெப்டோமைசின் ஒருவகைக்கிருமிகளிலிருந்து கிடைக் கும் கிருமி எதிர்ப்புப் பொருள். காசநோயைக் குணப்படுத்தப் பயன்படுகிறது.

stress : அழுத்தம் / அதிர்ச்சி; நெருக்கடி : மனநெருக்கடி அல் லது உளைச்சல் காரணமாக உட லில ஏற்படும் தளர்ச்சி அல்லது தேய்மானம். இது உடலியல் அல் லது உளவியல் காரணமாக உண் டாகலாம்.

striae : படுவரி, நிறமிக் கோடுகள்: அடிவயிற்றின் மேற்பரப்பில் ஏற் படும் படுகைக் கோட்டு வரி அடையாளம். கருவுற்றிருக்கும்போது அடிவயிற்றுத் தோல் நீட்சியடைவ தால் இது உண்டாகிறது முதலில் இது சிவப்பு நிறமாக இருக்கும்; பின்னர் வெள்ளிபோல் வெண்மை யாக மாறும்.

striated membrane: வரிச் சவ்வுப் படலம்.

striated muscle . வரித் தசை.

stricture: குறுக்கம்/வழியடைப்பு; ஒடுக்கம்; சுருக்கம் : நாடி நரம்பு நாளங்களில் திசுத் தழும்பு அல் லது கட்டி காரணமாக குழாய் வழி குறுகுவதால் உண்டாகும் நெரிசல் கோளாறு.

stricture rectam : மலக்குடல் சுருக்கம்

stricture urethra : சிறுநீர்ப் புற வழி சிறுத்தல்.

stridor : கரகரப்பு மூச்சோட்டம். மிகை மூக்கொலி;கடும் மூச்சிரைப்பு;

இடுங்கிய வழியில் காற்று செல்வதால் உண்டாகும் கரகரப் பாண ஒலியுடன மூச்சு விடுதல்.

stroke : மூளை வலிப்பு; மூளை வாதம்; தாக்கம்: மூளையில் இரத்த நாளத்தில் உண்டாக்கும் அடைப் பால் ஏற்படும் திடீர் வலிப்புநோய். இதனால், ஒரு புறமாகச் செய லற்ற தன்மையுட்படும் வாத நோய் உண்டாகலாம்

stroma : உயிரணுத் தாங்கி : உயிர்ம உட்பிழம்புக் கட்டமைப் புக் கூறு.

strongyloides : குடல் புழு : மனி தரைப் பீடிக்கும் குடல் புழுக்களில் ஒரு வகை.

strontium : ஸ்டிரான்ஷியம் : ஒரு மஞ்சள்நிற அருகிய உலோகம். வேதியியல் பண்புகளில் கால்சியத் தை ஒத்தது. எலும்பில் உள்ளது. இதன ஓரகத் தனிமங்கள் (ஐசோடோப்) உருத் திரிபுகளைக் கண்டறிய எலும்பை நுண்ணாய்வு செய்யப் பயன்படுகிறது.

strontium-90 : ஸ்டிரான்ஷியம்-90 : ஒரு கதிரியக்க ஓரகத் தனிமம் (ஐசோடோப்). ஓரளவு நீண்ட 'அரை ஆயுள்' (28 ஆண்டுகள்) உடையது. எலும்புத் திசு உற்பத்தி குறைவாக இருக்கும் இடங்களில் இது எலும்புக்குள் இணைக்கப்படு கிறது. இது அணுக்கதிர் வீச்சின் மிக அபாயகரமான அமைப் பானாகும்.

strophanthine : ஸ்டிரோஃபாந் தைன்:இருதயதசைவலிமையுட்படும் தாலர நச்சுப்பசை மருந்து. இது 'டிஜிட்டாலிஸ்' என்ற செடி மருந்து போன்றது. ஆனால், அதைவிட விரைவாகச் செயற்படக் கூடியது. சிலசமயம் நரம்பு ஊசி மூலம் கொடுக்கப்படுகிறது.

strychnine: எட்டிச் சத்து; எட்டிக் காய் : நரம்பு மருந்தாகப் பயன்

படுத்தப்படும் நச்சு மருந்து. இது எட்டிக்காயிலிருந்து எடுக்கப்படுகிறது.

student's elbow; மாணவர் முழங்கை : பசை நீர்ச் சுரப்பி வீக்கம்.

stupe : ஒற்றடம்; நீர் ஒற்றடம் : மருத்துவமுறைப்படி ஒற்றடம் கொடுத்தல். வலி நீங்குவதற்காக இவ்வாறு செய்யப்படுகிறது. எரிச் சவைத தடுக்கக் கர்ப்பூரத் தைலம் சேர்க்கப்படுகிறது.

stupor : உன்மத்த நிலை. அரை மயக்கம். செயலற்ற திகைப்பு நிலை; மதிமயக்க நிலை; உணர் விழந்த தன்மை; மந்த நிலை.

Sturge-Weber syndrome: தோல் புறப்படல அழற்சி: பிறவியில் உண்டாகும் தோல் புறப்படல அழற்சி நோய். இது மண்டையோட்டின் உள்ளேயிருக்கும் நாளங்களில் தந்துகி மாற்றங்களினால் ஏற்படுகிறது. இதனால், காக்கை வலிப்பு போன்ற மூளை நோய்கள் உண்டாகின்றன.

stye : கண் மயிர்க்கால் கட்டி; கண்ணிமைக் கட்டி : கண்ணிமையில் உண்டாகும் சிறுகட்டி; இமை வீக்கம்; கண் கட்டி; இமைக் குரு.

stylohyoid : நாவடி முள்ளெலும்பு சார்ந்த

styloid (styloid process); பொட்டு முள்ளெலும்பு : பொட்டெலும்பின் புறநீளமான முள்ளெலும்பு.

stylomaxillary : தாடை முள்ளெலும்பு சார்ந்த.

styptic : குருதி உறைவி; குருதி உறைபடி : குருதி வடிவதை நிறுத்தும் மருந்து குருதி ஒழுக்கு தடுப்பான்.

subacute : இடைநிலை; முனைப்புக் குறைவான : முனைப்பு நிலைக்கும் நாட்பட்ட சீர்கேட்டிற்கும் இடைப்பட்ட நிலை குறைத்தீவிரம்.

subanal : மலவாய் அடுத்த : மலவாய்க்கு அடுத்ததுக் கீழுள்ள.

subarachnoid space : சிலந்திச் சவ்வு இடைவெளி : சிலந்திச் சவ்வுக்குக் கீழே, அதற்கும் மூளையின் அடிச் சவ்வுப் படலத்திற்குமிடையில் உள்ள இடைவெளி. இதில் மூளைத் தண்டு வட நீர்மம் அடங்கியுள்ளது.

subclavian: கழுத்துப் பட்டை அடியில்; காரையடி : கழுத்துப் பட்டை எலும்புக்கு அடியிலுள்ள.

subclinical. போதிய மருத்துவக் காரணம் இன்மை; நோய்குறி தோன்றா : அடையாளங் காணத்தக்க நோயை உண்டாக்குவதற்குப் போதிய மருத்துவக் காரணம் இல்லாதிருக்கிறது.

subconscious : அரையுணர்வுத் தளம்; உன்மனம்; அடிமனம், அகமனம். அரையுணர்வு நிலை; உள்ளத்தின் அடியுணர்வுத் தளம்.

sub-culture : கிருமி மறுவளர்ப்பு.

sub-cutaneous : தோல்க்கு அடியில், தோலடி.

sub-involution கருப்பைச் சுருங்காமை : குழந்தை பிறந்த பின் குறிப்பிட்ட காலத்திற்குள் கருப்பை குறிப்பிட்ட அளவுக்குச் சுருங்காதிருத்தல்.

subjective : தன்னுணர்வு : மற்றவர்களுக்குப் புலனாகாமல், தன் உள்ளுணர்வால் உணர்ந்தறிதல்.

sublimate : பதங்கம்; ஆவி உறைபடிவு; வளிமமாதல : குடேற்றி பிணைர் கெட்டியாக ஆறவிடப்பட்ட பொருள்.

sublingual : நாக்கடியில்; நாவடி

subluxation : அரைகுறை மூட்டுப் பெயர்வு; மூட்டு நழுவுல்; மூட்டுப் பிசுருதல் : ஒரு மூட்டு அரைகுறையாக இடம் பெயர்ந்திருத்தல்.

submandibular : தாடையடி;

தாடையின்கீழ்; கீழ் தாடையடி : கீழ்த் தாடைக்குக் கீழே.

submaxillary : கீழ்த் தாடை சார்ந்த; கன்ன எலும்படி : கீழ்த் தாடைக்கு அடியிலுள்ள.

submicron : நுணங்கணு: சிறப்பு நுண்ணோக்காடியில்லாமல் பார்க்க முடியாத நுண்ணணு

submucous : சளிச்சவ்வின் கீழ் : சளிச் சவ்வின் கீழிருக்கிற.

subnarcotic: அரைத்தூக்கமூட்டுகிற : ஏறத்தாழ தூக்க மயக்கம் ஊட்டுகிற; இள மறமறப்பூட்டுகிற.

subnasal : மூக்கடி : மூக்கின் கீழ் அமைந்துள்ள.

subneural : நரம்புக் கணுவடி : நரம்புக கணுவுக்கு அடுத்துக் கீழுள்ள நரம்படி.

subnormality: இயல்பு நிலைக்குக் கீழ் : இயல்பு நிலைக்குக் குறைந்த தன்மை. மன வளர்ச்சி முழுமை பெறாதிருக்கும் நிலை. இது மருத்துவச் சிகிச்சையினால் குணமாகி விடக் கூடியது.

suboccipital : பிடரியெலும்படி; பிடரியடி; பின் உச்சியடி : பிடரியெலும்பின் கீழுள்ள.

subocular : கண்ணடி : கண்ணின் கீழுள்ளகண்கோளத்தின் அடியில்.

suboesophageal : உணவுக் குழாயடி : உணவுக் குழாய்க்கு அடியிலுள்ள.

suborbital : கட்டுழியடி : கட்டுழியின் கீழுள்ள.

subperiosteal : எலும்புச் சவ்வடி; எலும்புப் புறவடி : எலும்புகளை மூடியுள்ள சவ்வுக்கு அடியிலுள்ள.

subpharyngeal : தொண்டையடி : தொண்டையின் அடியிலுள்ள.

subphrenic : உதரவிதானம் கீழ்;

விதானவடி : உதர விதானத்திற்கு அடியிலுள்ள.

subpilose : சிறிது மயிர் மூடிய.

subpleural : நுரையீரல் உறையடி : நுரையீரல்உறைக்கு அடியிலுள்ள.

subsacral : குத எலும்பு முள் : மனிதரின் முக்கோணக் குத எலும்பின் முன்னுள்ள.

subscapular: [தோள்பட்டை எலும்பு முள் : மனிதரின் தோள்பட்டை எலும்பிற்கு முன்னுள்ள.

subserous : நிணநீர்ச் சவ்வடி : நிணநீர்ச் சவ்வின் கீழுள்ள.

Substernal : மார்பெலும்படி : மார்பெலும்புக்குக் கீழுள்ள.

subsultus : தசை நடுக்கம் / நடுக்கியக்கம் : நச்சுக காய்ச்சல (டைஃபாய்டு) போன்ற கடுங்காய்ச்சலின்போது, மணிக்கட்டில் தசைகளும் தசை நாண்களும் நடுக்கமுறுதல்

succus (succulence) : சாற்றுச் செறிவு; சாறு : சாறு தசைக் கண்ணிறுக்கத தன்மை.

sucrose : சுகரோஸு; சர்க்கரை கரும்பு வெல்லம், கரும்பு சர்க்கரை, வள்ளி சர்க்கரை, மாப்பாகு ஆகியவற்றிலிருந்து எடுக்கப்படுகிறது. இது உடலில் நீரால் பகுத்தல் மூலம் டெக்ஸ்டிரோஸ் ஃபிரக்டோஸ் ஆகப் பகுக்கப்படுகிறது.

sucrosuria : சிறுநீர்ச் சுகரோஸு; சிறுநீர்ச் சர்க்கரை : சிறுநீரில் சுகரோஸ் இருத்தல்.

sudamina : வியர்க்குரு; வியர்வைக் கட்டி

sudan blindness: சூடான் குருடு.

sudatory : புழுக்க மருந்து : வியர்வையூட்டும் மருந்து.

sudoriferous : வியர்வைச் சுரப்பி: வியர்வையை வெளிப்படுத்துகிற சுரப்பி.

sudorific : வியர்வை மருந்து : வியர்வையைத் தூண்டும் மருந்து.

sugar : சர்க்கரை : மருந்தின் சர்க்கரைப் பூச்சு; வெல்லச் சதது, சர்க்கரைச் சத்துப் பொருள்.

sugar reaction : சர்க்கரை வேதியியல் மாற்றம்.

suggestibility : வசிய நிலை ; வசியத்திற்கு ஆட்பட்ட நிலை; கருத்துத் தூண்டுதலுக்கு உட்பட்ட தன்மை இது குழந்தைகளிடம் மனவளர்ச்சிக் குறைபாட்டையும், வயது வந்தவர்களிடம் இசிவு நோயையும் உண்டாக்கும்.

suggestion : உளத்தூண்டுதல் : ஒருவர் தருக்க முறைக காரணமின்றி ஒரு கருத்தை முழுமையாக ஏற்றுக் கொள்ளும்படி செய்தல். ஒரு நோயிலிருந்து மீள முடியாதென நம்பிக்கையிழந்திருக்கும் நோயாளியிடம் அவரது நோய் குணமாகி விடும் என்ற நம்பிக்கையை ஊட்டுதல். சூசிப்பித்தல்.

sulfametopyrazine : சல்:பா மெட்டொப்பைராசின் : சிறுநீர்க் கோளாறுகளுக்குப் பயன்படுத்தப்படும் சல்ஃபோனாமைடு என்ற மருந்து. இது நீண்டகாலம் வேலை செய்யக் கூடியது.

sulphacetamide : சல்:பாசிட்டாமைடு : கண் சொட்டு மருந்தாகவும் சிறுநீர்க் குழாய்க் கோளாறுகளுக்காகவும் பயன்படுத்தப்படும் ஒரு சல்ஃபோனாமைடு மருந்து.

sulphadiazine. சல்:பாடையாசின் : பல்வேறு நோய்களைக் குணப்படுத்தப்படும் ஓர் ஆற்றல் வாய்ந்த சல்ஃபோனாமைடுக் கூட்டுப் பொருள்.

sulphadimethoxine : சல்:பாடிமெத்தாக்சின் : சிறுநீர் நோயைத் தடுக்கப் பயன்படும் ஒரு சல்ஃபோனாமைடு மருந்து.

sulphadimidine: சல்:பாடையிடின்: சல்ஃபோனாமைடு மருந்துகளில் ஆற்றல் மிகுந்ததும், நச்சுத் தன்மை குறைந்ததுமான மருந்து இதன் பக்க விளைவுகள் மிகக் குறைவு. குழந்தை மருத்துவத்தில் மிகவும் பயனுடையது.

sulphaemoglobinaemia : சல்:பேமோகுளோபினேமியா: இரத்தத்தில் சல்ஃபாமெத்தியாகுளோபின் சுற்றோட்டமாக ஓடும் நிலை.

sulphafurazole: சல்:பா:புரசோல்: மூச்சுச் குழாய், சிறுநீர்க் குழாய் நோய்களில் முக்கியமாகப் பயன்படுத்தப்படும் ஒரு சல்ஃபோனாமைடு

Sulphamethazine : சல்:பாமெத்தாசின் : குழந்தை மருத்துவத்தில் மிகுதியாகப் பயன்படுத்தப்படும் சல்ஃபாடிமிடின் என்ற மருந்தின் வாணிகப் பெயர்.

sulphamethizole: சல்:மாமெத்திசோல் : சிறுநீர்க் குழாய்க் கோளாறுகளில் பெரிதும் பயன்படும் சல்ஃபோனாமைடு.

sulphasalazine : சல்:பாசாலசின்: குடல் அழற்சியைக் குணப்படுத்தப் பயன்படும் ஒரு சல்ஃபோனாமைடு மருந்து.

sulphonamides : சல்:போனாமைடுகள் : நோய்க்கிருமிகளைக் கொல்லும் வேதியியல் பொருள்களின் தொகுதி. இது வாய் வழி உட்கொள்ளப்படுகிறது. இவை இரத்தத்தில் குறிப்பிட்ட அளவு செறிந்திருக்க வேண்டும். இவை வளர்சிதை மாற்றத்தை எதிர்க்கக் கூடியவை. ஃபோலிக் அமிலம் உருவாவதை இவை தடுக்கின்றன.

sulphones : சல்:போன்கள் : டாப்சோன் போன்ற செயற்கை மருந்துகளின் ஒரு தொகுதி. தொழு நோய்க்கு இவை பயன்படுகின்றன.

sulphonylureas : சல்:போனி

ஜூரியாக்கள் : சல்லிபோனாமைடு வழிப்பொருள்கள். கணையத்தி லிருந்து கணையநீர் (இன்சலின்) சுரப்பதை அதிகரிக்கிறது. நீரிழிவு நோயில் கணையநீர் ஊசி போடு வதைத் தேவையற்றதாக்குகிறது.

sulphur : கந்தகம் : கரையாத மஞ்சள் நிறத் தூள். ஒரு காலத் தில் சொறி சிரங்குக்குக் கந்தகச் சிரங்குக்குக் கந்தகக் களிம்பு மருந் தாகப் பயன்பட்டது. இன்றும் முகப்பரு போன்ற தோல் நோய் களுக்குக் கழுவுநீர் மங்களில் பயன் படுத்தப்படுகிறது.

sulphuric acid : கந்தக அமிலம் : தொழில் துறையில் பெருமள வில் பயன்படுத்தப்படும், மிகுந்த அரிமானத் தன்மை கொண்ட செறிவு மிக்க அமிலம். இதன் 10% கரைசல குருதி உறைவுக்கு மிக அரிதாகப் பயன்படுத்தப்படுகிறது.

sulthiame : சுல்தியாம் : காக்கை வலிப்பு நோயில் வலிப்பை நீக்கு வதற்குப் பயன்படுத்தப்படும் மருந்து.

sunburn : வேளிற்சுட்டி; வெங்குரு: வெயிலினால முகங்கன்றிச் சிவந் திருத்தல்.

sunstroke : கதிரவன் வெப்பத் தாக்கம்; வெயில் அதிர்ச்சி; வெப்பத் தாக்கு : வெயில் கடுமையினால தாக்குண்டு மயக்கமடையும் நோய்.

supercilium : கண் புருவம்.

superego : மேல்மனம் : கீழ்மனத் தின் செயலை இடித்துரைத்துக் கட்டுப்படுத்தும் தன்மை வாய்ந்த மேல்மனம்.

superfecundation (superfetati -on/superimpregnation : மிகைச் சூலுறவு; தொடர் பாலுறவுக் கருவுறு தல்; முன்பே சூல் கொண்டுள்ள நிலையில் மேலும் கருக்கொள்ளும் நிலை.

superior : மேலான; மேலுடல் : உடல் உட்கூறியலில் மேல இரு பகுதிகள்.

superior meatus : மூக்கு மேலிடுக்கு.

superior venacava : மேல் பெரும் சிரை.

supernatant fluid : மேல்தெரி திரவம்.

supernumerary : மேற்பொருள் எண்ணிக்கை மிகைப்பு; அளவிடா : குறிப்பிட்ட, வழக்கமான, வேண்டிய எண்ணிக்கைக்கு மேற்பட்ட.

superovulation : கரு வணுப் பெருக்கம்.

superparasite : ஒட்டொட்டு : ஒட்டுயிரின ஒட்டுயிர்.

supinate : அங்கை மலர்வி; மல் லாந்து : உள்ளங்கை மேலிருக்கு மாறு திருப்பு.

supination : கை மலர்விப்பு; வெளிப் புரட்டல்; மல்லாத்துதல் : உள்ளங் கை மேற்புறம் இருக்குமாறு கை விரித்தல்.

supinator : படுக்கை நிலை; கைக் கீல் தசை : உள்ளங்கையை விரிக்க உதவும் தசை.

supine : மல்லாந்த; படுக்கை நிலை; உள்ளங்கை மேற்புறம் திரும்பி யிருக்குமாறு செயலற்றுப்படுத திருத்தல்

suppository : உளவைப்பு; உட் கரை குளிகை; செருகு மருந்து; குதச் செருகு; மல மிளக்கி : மலக குடல், சிறுநீர் த்துளையுள் நுழைந்து அங்கேயே கரையவிட்டு விடப்படும் கூருருளை அல்லது நீருருளை வடிவக் குளிகை.

suppression : அழுக்கம்; அடக் கல்; அமிழ்த்தம் : நோய் வகையில் நோயின போக்கினைத் தடுத்தல்; குருதிப் போக்கினை நிறுத்தத்தல்;

உணர்ச்சி வலையில் உணர்ச்சியை அழுக்கி வைத்தல்.

suppuration : சீழ்க்கட்டு; சீழாதல; சீழ்ப்பிடித்தல் சீழ்மயம் : சீழ்வைத்தல்.

supra clavicular : கழுத்துப் பட்டை எலும்புமேல்; காரை எலும்பின்மேல் : கழுத்துப்பட்டை எலும்புக்கு மேல நிலையிலுள்ள.

supracondylar : எலும்பு முனைமேல்; முண்டு மேல் : எலும்பு முனைப் முண்டுப்பொருத்துக்கு மேலே யுள்ள.

supracostal : விலா எலும்புமேல் : விலா எலும்புக்கு மேலேயுள்ள.

supramaxillary : மேல்தாடை : மேல்தாடைக்கு மேற்பட்ட பகுதி.

supraorbital : கணகுழிமேல்; விழிக குழிகுமேல் : கண குழிகளுக்கு மேலேயுள்ள.

suprarenal : சிறுநீர்ப்பை மேல் : அண்ணீரகம், சிறுநீரகமேலி : சிறுநீர்ப்பைக்கு மேலுள்ள.

suprasternal : மாபெலும்புமேல் : விலா எலும்புகளை இணைக்கும் மாப்பு நடுவரை எலும்புக்கு மேலுள்ள.

sural : கெண்டைச் சதை பின் காலின் கெண்டைச் சதைப்பகுதி.

suramin : சுரமின் : உறக்க நோய், யானைக்கால நோய் ஆகியவற்றில் நரம்புவழிச் செலுத்தப்படும் மருந்து.

surgery : அறுவை மருத்துவம்; அறுவை; அறுவையியல் : உறுப்புத் தரிப்புகள், காயங்கள் ஆகியவற்றை அறுவை மருத்தும் மூலம் குணப்படுத்தும் மருத்துவம்.

surgical catgut : அறுவைக் குடலியல்

surgical emphysema: அறுவைக்

காற்றடைவு; அறுவைக் காற்றுத் திணிவு. அறுவை மருத்துவ மயக்கம் அல்லது காயத்தினைத் தொடர்ந்து தோலடித் திசுக்களில் காற்று நிரம்புதல்.

surgical ligature : அறுவை முடிசூசு.

surgical suture : அறுவைத் தையல் :

surra : குருதிக்குறை நோய் : வெப்பமண்டலக் குருதிக்குறை நோய்.

susceptibility : மசியியல்பு ; நோயினால் எளிதில் பாதிக்கப்படும் தன்மை. நோயை எதிர்க்க முடியாத நிலை.

suture: அறுவைத் தையல்; தையல் மூட்டு; இணைவு : அறுவை மருத்துவத்துக்குப்பின் தையலிடுதல்; மண்டையோட்டுப் பொருத்துவாய், எலும்புப் பொருத்துவாய்.

swab : பஞ்சுத் துடைப்பான்; ஒற்றி; சுருணை; துடைப்பி. அறுவை மருத்துவத்தில் பயன்படுத்தப்படும் உறிஞ்சு பஞ்சுத் துடைப்புத் துண்டு.

sweat . வியர்வை : வியர்வைச் சுரப்பிகளிலிருந்து வெளிப்படும் சுரப்புநர்.

sweat gland : வியர்வைச் சுரப்பி.

sweat test: வியர்வைச் சோதனை.

sycosis : கத்திப் பரு; நாவிதன் தோற்படை; முகச்சொறி : தாடைத் தோல் நோய்.

sycosis barbae : மயிர்க்கால் நோய்.

sycosis nuchae: பிடரித் தடிப்பு : கழுத்துப் பிடரியில் தோலில் ஏற்படும் தோல் தடிப்பு நோய்.

symbiosis : இணைவாழ்வு; கூட்டு வாழ்க்கை : உடலில் இரண்டு அல

லது அவற்றுக்கு மேற்பட்ட உயிரிகள் ஒன்றுக்கொன்று உதவிக் கொண்டும், நன்மை செய்து கொண்டும் இணைந்து வாழ்தல்.

symblepharon : இமை விழி ஒட்டல்; விழி இமை ஒட்டு நோய். இணைவிமை : கண் விழியுடன் இமை ஒட்டிக் கொள்ளுதல்

Syme's amputation : மேல் கணுக்கால துண்டிப்பு : கணுக்கால மூட்டுக்கு மேலே துண்டித்தல். செயற்கைகால் உறுப்பு பொருத்துவதற்கு இவ்வாறு செய்யப்படுகிறது.

sympathectomy : பரிவு நரம்பு அறுவை; பரிவு நரம்பு எடுப்பு. பரிவு நரம்பு மண்டலத்தின் ஒரு பகுதியை அறுவை மருத்துவம்மூலம் துண்டித்து எடுத்தல்.

sympathetic nervous system : பரிவு நரம்பு மண்டலம் : முதுகந்தண்டெலுமபின மேல, கீழ்ப்பகுதிகளுக்கு முன்புறத்தில் உட்புறமாக நெருக்கமான நரம்புகளின் ஒரு தொகுதியினால் இணைக்கப்பட்டு பரவலாக அமைந்திருக்கும் நரம்புகளின் தொகுதி இது தானியங்கும் நரம்பு மண்டலத்தின் ஒரு பகுதி. குழ்நிலையின் தேவைகளுக்கேற்ப உடல் உடனடியாக வலுவான நடவடிகளை எடுக்க உதவுவது இம்மண்டலத்தின் முக்கிய பணி எடுத்துக்காட்டாக, அபாயம் நேரிடுமபோதும், மனக் கிளாச்சி ஏற்படுமபோதும் செயற்படத் தூண்டுவது இந்நரம்புமண்டலமேயாகும். தானியங்கும் நரம்பு மண்டலத்தின் இன்னொரு பகுதி துணைப் பரிவு நரம்பு மண்டலமாகும். உடலினைப் பேணி வருவதற்கும், அதன் எதிர்காலத் தேவைகளை நிறைவு செய்வதற்கும் இது உதவுகிறது.

sympathetic pain : பரிவு நோவு : தொடர்புணர்ச்சியால ஏற்படும் வலி.

sympatholytic : பரிவு நரம்பு எதிர்ப்பு மருந்து: பரிவு நரம்பு மண்டலத்தின் விளைவுகளை எதிர்க்கும் ஒரு மருந்து.


symphysiotomy : இடுப்புக்குழி அறுவை : இடுப்புக் குழியின் முன்பகுதியை வெட்டியெடுத்தல்.

symphysis : கூட்டுக்கணு; ஒருங்கிணைவு : எலும்புகளின் ஒருங்கிணைவு.

symptom : நோய்க்குறி; அறிகுறி; உணர்ச்சி நோயினை உணராததும் அறிகுறிகள். நோயாளி தானே உணர்ந்து கொள்ளும் நோய்க்குறி தலைவலி. உடல் வெப்பநிலை, நாடித துடிப்பு போன்றவை மருத்துவர் கண்டறியும் நோய்க்குறிகள்

symptomatology (symptomatics). நோய்க்குறியியல் நோய்க்குறிகள் பற்றி ஆராயும் அறிவியல்
symptosis: தேய்வு; உடல் மெலிவு: குறிப்பிட்ட பகுதியோ முழுஉடலுமோ தேய்தல்.

synapse, synapsis : நரம்பணுத் தொடர்பு முனை. அடுத்தடுத்துள்ள



நரம்பணுத் தொடர்பு முனை

இரு நரம்பணுக்களிடையிலான தொடர்புமுனை.

synchysis : தீப்பொறிக் கணணோய்; பளிங்கு நீர்நீர் : கண் விழிக் குழியிலுள்ள பளிங்கு போன்ற திணை நீர்நீர்மம் சிதைவுறுத் திரவமாகல்.

syncope : குருதி மயக்கம்; மயக்க நிலை, மூர்ச்சை இரத்த அழுத்தக் குறைவனால் ஏற்படும் உணர்வீழ்வு.

syncytium : பல கருவுள் உயிர்ம அணு : கருவுட்கள் பலப்பல அடங்கியிருந்தும் ஒரே உயிர்மமாக அமைந்து செயலாற்றும் ஊன்மத் திரள்.

syndactyly; syndactylism; syndactylia : வாத்து விரல், இணைவிரல் : வாததின கால்விரல்கள போன்று விரல்கள் இடைத் தோலால் ஒன்றுபட்டு இணைந்திருத்தல்

syndesmography : மூட்டு இயல் விவரவுரை : எலும்பு இணைப்புத் தசை நாண் பற்றிய ஆய்வியல் விவரவுரை.

syndesmology (arthrology) : மூட்டு இயல் : எலும்பு இணைப்புத் தசை நாண் பற்றி ஆராயும் அறிவியல்.

syndesmosis : எலும்புத் தசை இணைப்பு : எலும்புத் தசை நாண் இணைப்பு.

syndrome நோய்க் குறித் தொகுதி; இணைப் போக்கு : ஒரு நோயைக் காட்டும் குறிகள், அடையாளங்கள், உணர்வுகள் ஆகியவற்றின் தொகுதி இவை அனைத்தும் ஒன்று சேர்ந்து உடலிலுள்ள ஒரு குறிப்பிட்ட கோளாறைக் காட்டுகின்றன. எடுத்துக்காட்டாக, மிகுந்த உடல் வெப்பம், தொண்டை வீக்கம், மெதுவான நாடித் துடிப்பு, அடிக்கடி ஏறபடும் மயக்கம் ஆகியவை இதயத்தின் மேலறைக்கும் கீழறைக்கும் இடையிலான தடுக்கிதழ் அடைபட்டிருப்பதைக் குறிக்கிறது.

synechia : உறுப்பிணைப்பு, ஒட்டிணைப்பு : உறுப்புகள் இயல்புமற்றி இணைந்திருத்தல். எடுத்துக்காட்டு: விழிவெண் படலத்துடன் விழித் திரைப் படலம் இணைந்திருத்தல்.

synergism synergy : ஒருங்கியக்கம் : மருந்துகள், நுண்ணுயிரிகள், தசைகள் போன்ற இரண்டு

இயக்கிகள் ஒருங்கிணைந்து ஒன்றாக இயங்குதல்.

synergist : ஒருங்கியக்கி; கூட்டுச் செயல்; இணை விளைவி; இணைவுறவு : ஒருங்கியக்கத்தில் மற்றொரு கூட்டாளியுடன் ஒத்துழைக்கும் ஓர் இயக்கி.

synkinesis : துல்லிய இயக்கத்திறன் : துல்லியமான இயக்கங்களை நடத்தக் கூடிய திறன்.

synosteology உடல் மூட்டிணைப்பியல்.

synostosis (synostosis). எலும்புக் கூட்டொருமை

synovectomy : மூட்டு உறைச் சவ்வு அறுவை; மூட்டுப்பை எடுப்பு : மூட்டு உறைச் சவ்வுப் படலத்தை வெட்டியெடுத்தல்.

synovial fluid (synovia) : உயவு நீர்மம் : எலும்பு மூட்டிணைப்பினுள் கசியும் உயவு நீர்மம்.

synovial membrane. மூட்டு உறைச் சவ்வுப் படலம்; மூட்டுறை; நாண் உறை; பசைச் சவ்வு.

synovioma. மூட்டு உறைச் சவ்வுக் கட்டி; மூட்டுப்பை உருவாக்கம் : மூட்டு உறைச் சவ்வுப் படலத்திலுண்டாகும் கட்டி. இது உக்கிரமானதாகவோ உக்கிரமற்றதாகவோ இருக்கலாம்.

synovitis : மூட்டு உறைச் சவ்வுவழற்சி; மூட்டுப்பை அழற்சி; மூட்டு உறைச் சவ்வுப் படலத்தில் ஏற்படும் வீக்கம்.

synthesis : மீட்டிணைப்பு; செயற்கைத் தயாரிப்பு. அறுத்துப் பிரிக்கப்பட பகுதிகளைச் சேர்த்தல்.

syphilide : கிரந்திப் புண் : கிரந்தியினால் உண்டாகும் தோல் புண்.

syphilis : கிரந்தி; மேகநோய். திருகு கருள் வடிவான நுண்ணுயிர் மூலம் உண்டாகும் ஒரு நோய்.

இது உடலுறவு மூலம் ஆணிடமிருந்து பெண்ணுக்கும் பெண்ணிடமிருந்து ஆணுக்கும் பரவுகிறது. தொடக்கத்தில் இதனால் உடலின் மேற்பகுதியில் வீக்கமும், புண்களும் ஏற்படும். ஆனால், பின்னர் குருதி நாளங்கள், இதயம், முளை, முதுகந்தண்டு ஆகியவற்றையும் தாக்குகிறது. இது கருவில் உள்ள குழந்தைகளை பீடிக்கிறது.

syringe : பீற்று மருந்துசி; பீச்சு குழாய்; உட்செலுத்தி; பீச்சி; சிரிஞ்சு: உடலில் விசைப் பீற்று மருந்து குத்திச் செலுத்துவதற்கான குழல் ஊசி.

syringitis : காதுத் தொண்டை தொடர்புக்குழலற்சி; காது உட்குழல் அழற்சி நோய்.

syringotomy : காதுக் குழல் அறுவை : காது உட்குழலில் செய்யப்படும் அறுவை. புழை அறுவை.

syrinx : காது உட்குழாய் : தொண்டையிலிருந்து காதுக்குக் காற்றுக் கொண்டு செல்லும் நுண் குழல்.

system : மண்டலம் : உடல் இயக்கப் பகுதிகளின் தொகுதி. எ-டு: நரம்பு மண்டலம்; தசை மண்டலம் சீரண மண்டலம்.

system for identifying motivated abilities (SIMA): தூண்டு திறன் கண்டறியும் முறை : தூண்

டப்படும் திறன்களை அடையாளங் காண்பதற்கான முறை. மனச்சீர்கேட்டின் அளவைக் கணக்கிடுவதற்கான சோதனை.

systemic circulation : முழு உடல் குருதியோட்டம்; மண்டலச் சுற்றோட்டம்: உடலின் ஓர் உறுப்பு மட்டும் சாராமல், உடல் அமைப்பு முழுவதும் சார்ந்து இரத்தவோட்டம் நடைபெறுதல். ஆக்சிஜனேற்றப்பட்ட இரத்தம் இதயத்தின் இடது மேலறையிலிருந்து புறப்பட்டு உடல் முழுவதும் பாய்ந்து ஆக்சிஜன் நீக்கமடைந்து மீண்டும் வலது மேலறைக்கு வருதல்.

systole : இதயச் சுருக்கம் : நெஞ்சுப் பைச் சுருங்கி இயங்குதல்; குருதி நாளச் சுருங்கியக்கம்.

systole pressure : இதயச் சுருக்க அழுத்தம்.

systolic murmur : இதய முறுமுறுப்பு; சுருங்கல் முணுமுணுப்பு; சிற்றொலி : நெஞ்சுப்பை சுருங்கியங்குவதால் உண்டாகும் முறுமுறுப்பு ஒலி.

sytron : சைட்ரோன் : சோடிய அய எடிட்டேட் என்ற மருந்தின் வாணிகப் பெயர். அயச்சத்துக் குறைபாட்டினால் உண்டாகும் சோகை நோய்க்கு மருந்தாகப் பயன்படுகிறது.

T

TAB : நச்சுக் காய்ச்சல் தடை மருந்து ; நச்சுக் காய்ச்சல் (டைபாய்டு), குடற் காய்ச்சல் போன்ற நோய்களுக்கு எதிராக மனிதரிடம் செயற்கையாக நோய் தடைக்காப்பினை உண்டாக்குவதற்குப் பயன்படுத்தப்படும் ஓர் அம்மைப்பால் மருந்து.

tabes : மிகுமெலிவு (சோகை); உடல் திசு அழிவு நோய் : முள்ளந்தண்டு மெலிவுறும் நோய். இதில் உணர்வு நரம்புகளும் நோயுற்று கைகால் கள் விளங்காக் கோளாறு உண்டாகும்.

tabescence : உடல்வற்றியுலர்ந்தல், உடல் மெலிவுக் கோளாறு.

tablet : மாத்திரை : பொதி குளிகை.

taboparesis : தண்டுவட அழற்சி : முளைக் கோளாறுடையவர்களுக்குப் பொதுவாக ஏற்படும் வாத நிலை. இதில், தண்டுவடத்தில், முள்ளந்தண்டு அழற்சி ஏற்படுவது போன்று நெய்ப்புண்கள் உண்டாகும்

tachycardia : இதயத் துடிதுடிப்பு, மிகை இதயத்துடிப்பு, இதய விரைவு : இதயத் துடிப்புத் திடீரென அதிக வேகமாகத் துடிக்கும் கோளாறு.

tachyphasia : அதிவேகப் பேச்சு : பேச்சு மிகைப்பு; பேச்சு விரைவு : சில உளவியல் கோளாறுகளின்போது மிக அதிவேகத்தில் பேச்சு வெளிப்படுதல்.

tachypnoea : அதிவேக மூச்சு; மிகை மூச்சு; மூச்சு விரைவு : மூச்சு

வாங்குதல் இயல்புக்கு மீறி வேகமாக நடைபெறுதல்.

tactile : தொடு உணர்வு சார்ந்த; தொடுவுணர்வு : தொட்டு உணரக் கூடிய; ஊறுணர்வுப் புலன் சார்ந்த.

taedium vitae : வாழ்க்கை வெறுப்புணர்ச்சி : தற்கொலை புரியத் தூண்டும் வாழ்க்கை வெறுப்பு.

taenia : 1. குடற்புழு; நாடாப்புழு : தட்டையான ஒட்டுண்ணிக் குடற்புழு வகை.

2. முளையின் இழைக் கச்சை போன்ற பகுதி.

taeniaceae : குடற்புழு மருந்து; நாடாப்புழுக் கொல்லி : குடற்புழுக்களைக் கொல்லும் மருந்து.

taeniafuge : குடற்புழு வெளியேற்று மருந்து; நாடாப்புழுவகற்றி : குடற்புழுவை வெளியேற்றும் மருந்து.

talc : கல்மா; வெளிமக் கன்மகி; காக்காய்ப் பொன் : இயற்கையாகக் கிடைக்கும் மக்னீசியம் சிலிக்கேட் அடங்கிய ஒரு மென்மையான வெண்ணிறத்தூள். அறுவை மருத்துவத்துக்கு அணியும் கையுறைகளை அணிவதற்கு முன்பு அவற்றில் பூசிக் கொள்ளப் பயன்படுகிறது.

talipes : முடக் கால்; கோணல் கால்; பிறவி குறுக்குக் கால் : கால்கள் திருகுமுறுகலாக அமைந்திருத்தல்.

talus : கணுக்கால்; முட்டி எலும்பு; கணுவெலும்பு; கணுக்கால் எலும்பு. சீழக்கால் உள் எலும்புக்கும் குதிகால் எலும்புக்குமிடையில் அமைந்துள்ளது. இது கணுக்காலின் இரண்டாவது மிகப்பெரிய எலும்பு.

tamoxifen : டாமோக்சிபின் : எலும்பு உருவாவதைத் தடுக்கும் ஒரு செயற்கைக் கூட்டுப்பொருள். மாதவிடாய் நிறுத்தத்திற்குப் பிந்திய மார்பகப் புற்றுநோக்குண்ப்படுத்தப் பயன்படுத்தப்படுகிறது.

tamponade : குருதி அடைப்பான் : குருதிப் போக்கினை நிறுத்துவதற்கான அடைப்பான்; அறுவை மருத்துவத்தில் குருதியை நிறுத்த அடைப்பானைப் பயன்படுத்துதல்.

tannafax : டான்னாபாக்ஸ் : மேலீடான தீப்புண்கள், சுடுபுண்கள் ஆகியவற்றுக்குப் பயன்படுத்தப்படும் டேனிக் அமிலம் அடங்கிய மருந்தின் வாணிகப் பெயர்.

tannic acid : டேனிக் அமிலம் : கருவாகிக் கரணையிலிருந்து எடுக்கப்படும் பழுப்புநிறப் பொடி. உறைய வைக்கும் குணமுடையது.

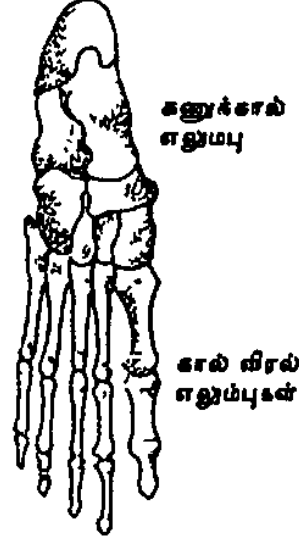
tantalum : டாண்டாலம் (வெப்பம்) : வெப்பத்தினாலும் திராவகச் செயற்பாட்டினாலும் பாதிக்கப்படாத அரிதான வெள்ளை உலோகத் தனிமம். உடலில் நலிவுற்ற பகுதிகளுக்கு வலுவூட்டுவதற்குக் கம்பி வடிவில் பயன்படுத்தப்படுகிறது. எடுத்துக்காட்டாக, பெரிய குடலிறக்கத்தைப் பழுது பார்க்கப் பயன்படுகிறது.

tapeworm : நாடாப்புழு; தட்டைப்புழு; ஒட்டுயிராக வயிற்றுக்குள் இருக்கும் புழு.

tapotement : அழுத்தித் தட்டுதல்; அடித்தல்; தசைப் பிடிப்பில் அழுத்தித் தட்டுதல். கைவிரல்களை இறுக்கி மூடித்தட்டுதல், உள்ளங்

கையினால் தட்டுதல், விரல் நுனியால் குத்திப் பார்த்தல் ஆகியவை இதில் அடங்கும்.

tarsal bone , கணுக்கால் எலும்பு



கணுக்கால்
எலும்பு

tarsalgia :

பாத வலி; அடிக்கால் வலி; தாள வலி; பாதத்தில் உண்டாகும் வலி.

tarsometatarsal :

கணுக்கால் சார்ந்த : கணுக்கால் கணுக்கால் விரல் கணுக்கால்

இடைப்பட்ட ஐந்து நீண்ட விரல்கள் கொண்ட பகுதி ஆகியவை தொடர்பான.

tarsoplasty : கண்ணிமை ஒட்டுறுப்பு அறுவை; இமைச்சீரமைப்பு. இமைமையம்ப்பு; கண்ணிமையில் செய்யப்படும் ஒட்டுறுப்பு அறுவை மருத்துவம்.

tarsorrhaphy : கண்ணிமைத் தையல்; இமைத்தையப்பு; விழிவெண்படலம் உணர்விழப்பில் இருக்கும் போது அல்லது அது குணமடைந்து வரும்போது அதனைப் பாதுகாப்பதற்காகக் கண்ணிமைகளை ஒன்றாக இணைத்துத் தைத்துவிடுதல்.

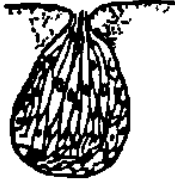tarsus : (1) கணுக்கால் எலும்பு; முன்பாதம் : பாதத்திலுள்ள ஏழு சிறிய எலும்புகள்.

(2) கண்ணிமை ஒட்டுத் தசை; இமைத் தசை : கண்ணிமை ஒவ்வொன்றிலும் உள்ள அடர்த்தியான நீண்ட இணைப்புத் தசைத் தகடுகள்.

tartar : பல் ஊத்தை; பற்காரை : பற்களில் படியும் ஊத்தை.

tartar emetic : பேதி-வாந்தி மருந்து: பேதி, வாந்திக் கோளாறுகளைக் குணப்படுத்துவதற்கான மருந்து.

taste-bud : சுவை அரும்பு: நாக்கிலுள்ள சுவை நரம்பின நுனியில்



சுவை அரும்பு

தனி வகையான நரம்பணுக்கள் உள்ளன. இந்தத் தனிவகை உயிரணுக்களும் நரம்பு முனைகளும் ஒன்றாக இணைந்து சுவை அரும்புகளாக அமைந்

துள்ளன.

Tay-Sachs disease : டேய்-சாக் நோய் . B-D-N அசிட்டில் ஹெக்ஸோசாமிடேஸ் என்ற செரிமானப் பொருள் குறைபாட்டினால் GM₂ என்ற ஒரு குறிப்பிட்ட கொழுப்புப் பொருள் மிகுதியாகச் சேர்வதால் உண்டாகும் அடிப்படைக் கோளாறு.

T-bandage : 'T' வடிவக் கட்டுத்துணி; 'T' உருக்கட்டு : உடலில் விரைப் பைக்கும் மலவாய்க்கும் இடைப்பட்ட விடபம் என்ற பகுதியில் கட்டுப்போடுவதற்குப் பயன்படுத்தப்படும் 'T' வடிவக் கட்டுத்துணி.

tears . கண்ணீர் : கண்கடையிலுள்ள கண்ணீர்ச் சுரப்பியிலிருந்து சுரக்கும் நீர். இதில் 'லைசோசைம்' என்ற செரிமானப் பொருள் (என்சைம்) அடங்கியுள்ளது; இது நோய் நுணமத் தடையாகச் செயற்படுகிறது.

teeth : பற்கள் : மெல்லுவதற்குப் பயன்படும் அமைப்பு. இவற்றில் குறிப்பிட்ட பருவத்தில் வீழக் கூடியவை. இவை 7 வயதுக்குள்

வீழ்ந்து அந்த இடத்தில் நிரந்தரப் பற்கள் முளைத்துவிடும். நிரந்தரப் பற்களின் மொத்த எண்ணிக்கை 32. இவை 20 வயதுக்குள் முழுமையாக அமைந்துவிடும். பற்களின் அமைப்பினைப் பல் மருத்துவர்கள் வரைபடமாக வரைந்திருக்கிறார்கள். குறிப்பிட்ட பருவத்தில் வீழ்ந்துவிடும் முதல் நிலைப் பற்களை A-E எழுத்துக்களால் குறிப்பிடுகிறார்கள். இதன்படி, இடது மேல் உளிப்பல்லும் கடைசிபின் கடை வாய்ப்பல்லும் A-E என்று இவ்வாறு குறிப்பிடப்படுகிறது;

மேல்வலம்	மேல்வலம்
EDCBA	ABCDE
EDCBA	ABCDE
கீழ்வலம்	கீழ்இடம்

நிரந்தர அல்லது இரண்டாம் நிலைப் பற்கள் எண்களால் குறிப்பிடப்படுகின்றன. இடது மேல்மைய உளிப்பல்லும், கடைசிபின் கடை வாய்ப்பல்லும் (ஞாணப்பல்) 1,8 என்று இவ்வாறு குறிப்பிடப்படுகிறது.

மேல் வலம்	மேல் இடம்
87654321	12345678
87654321	12345678
கீழ் வலம்	கீழ் இடம்

tegument : தோற் போர்வை; பொதிவை : விலங்குடலின் இயற்கை போர்வை.

telangiectasis : தந்துவி விரிவாகக் குருதிக் கிளைக் குழல் விரிவு : உடற்பரப்பிலுள்ள தந்துகிகளை விரிவடையச் செய்தல்.

teletherapy : கதிரியக்க மருத்துவம் : புற்று நோய் போன்றவற்றில் உடலின் உள்ளிழைமங்களைக் கோபால்ட் அலலது கேசியம் கதிரியக்கக் கதிர்களால் குணப்படுத்தும முறை.

temperament : மனப்போக்கு; இயல்பிலா உளப் பண்பு, மனப்

பாங்கு: தனிமனிதரிடம் உணர்ச்சி, செயல்களுக்கு அடிப்படையாக இயல்பாக அமைந்த உடல் உள நிலைப் பாங்கு

temperature : வெப்ப நிலை: உடலின் இயல்பான வெப்ப நிலை.

temple : கன்னப் பொட்டு; பொட்டு : செவித்தடம். கண்ணின் புறக்கோணத்திற்கும், காது மடலின் மேற்பகுதிக்கும் இடையிலுள்ள தலையின் பகுதி.

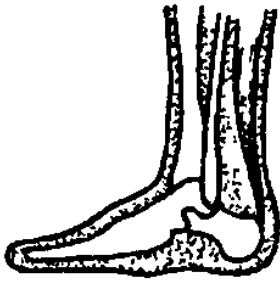temporal bone : பொட்டெலும்பு: தலையின் இரு புறமும், மண்டையோட்டின் உச்சிக்கும் பக்கங்களுக்கும் உரிய எலும்பிணைகளுக்குக் கீழேயுள்ள நடுக்காதினைக் கொண்டிருக்கிற எலும்புகள்.

temporomandibular : பொட்டெலும்பு-கீழ்த்தாடை சார்ந்த : பொட்டெலும்பு, கீழ்த்தாடை தொடர்பான

temporomandibular joint syndrome : பொட்டெலும்பு - தாடை மூட்டு நோய் : பொட்டெலும்பு தாடை மூட்டில் ஏற்படும் வலி பெரும்பாலும் பல் முரண் தாடை காரணமாக உண்டாகிறது.

TEN : மேல் தோல் அழுகல் : மேல் தோல் அழுகல் உண்டாகும் நச்சுத் தன்மை.

tendon : தசைநாண் : தசைக்



தசை நாண்

கோடியிலே தசைத் தொடர்புடனா உள்ளவலிய இழைமத்தை

tendonitis தசை நாண் அழற்சி : தசை நாண்

விக்கம்.

tenesmus : குடுபிடிப்பு/மலச்சிக்

கல்; வயிற்றளைச்சல் மலக்கடுப்பு : அடிக்கடி சிறுநீர் கழிக்கவிழைதல்.

tenoplasty : தசைநாண் ஒட்டு அறுவை : ஒரு தசை நாணைச் சீர்படுத்துவதற்கான ஒட்டு அறுவை மருந்து.

tenorrhaphy: தசை நாண் தையல்; கிழி நாண் தைப்பு : தசை நாண் களை இணைத்துத் தையலிடுதல்.

tenosynovitis : தசைநாண்; சல் வழற்சி நாண்; உறையழற்சி : ஒரு தசைநாண் பொதி சவ்வின் உயவு நீர் உள்வரிப் பூச்சில் ஏற்படும் வீக்கம். இது இயக்க முறை எரிச்சல் அல்லது பாக்கடரியா நோய் காரணமாக உண்டாகலாம்.

tension ; மன உலைவு; மன இறுக்கம்; மன அழுத்தம் : மன அமைதியற்ற நிலை; அடங்கிய விசையுணர்ச்சி நிலை.

tensor : விறைப்பி; நீட்டுத்தசை :

tenotomy : தசைநாண் பிளவு : தசைநாண் பிளவுபடுதல்.

teratogen : கோர உருப்பிறப்பு : கோர உருப்பேறு; நச்சு மருந்துகள், கதிரியக்கம், இயற்கைப் பொருள்கள், நோய்கள் காரணமாக கருவிலேயே குழந்தை உரித்திரிபுற்று கோர உருவம் பெறுதல்.

teratology : கோர உருப்பிறப்பியல் : கோர உருப்பேறு பற்றி ஆராயும் அறிவியல்

teratoma : கருக்கட்டி : கருவகத்தில் உண்டாகும் கட்டி. இது புறப்படலம், இணைப்புத் திசுக்கள் சார்ந்தவை. இவை பெரும்பாலும் உக்கிரமானவையாக இருக்கும்.

terbutaline : டெர்புட்டாலின் : மூச்சுக்குழாயை விரிவடையச் செய்யும் மருந்து. கடுமையான ஈளை நோய்க்குப் (ஆஸ்துமா) பயன்படுகிறது.

termination of pregnancy : கருவழிப்பு; கர்ப்பத்தை அழித்தல்.

terminal joint : கடைக்கணு : கடை மூட்டு.

TerroCortril : டெராகோர்ட்ரில் : கண, காது, மூக்குச் சொட்டு மருந்தாகப் பயன்படுத்தப்படும். ஆக்சிடெட்ராசைக்ளின், கோர்ட்டிசால். பாலிமிக்கின்-B ஆகியவை கலந்த ஒரு கலவையின் வானிகப் பெயர்.

terramycin . டெராமைசின் : ஆக்சிடெட்ராசைக்ளின் என்ற மருந்தின் வானிகப் பெயர். நுணம ஒட்டுயிர்ப்பசை மருந்து.

terron (ganic) : திகில் / கிவி : நடுக்கம்; பேரச்சம்.

tertian : முறைவலிப்புக் காய்ச்சல்:

tertiary : மூன்றாம் வரிசை; மூன்றாம் நிலை; மூன்றாம்படி.

testis (testicle) : விரை (அண்டம்); விரை (விந்தகம்) : ஆணின் கோசத்தில் (உயிரின விரைபை) அடங்கியுள்ள இரண்டு சுரப்பு உறுப்புகளில் ஒன்று இவை விந்தணுக்களை உருவாக்குகின்றன; ஆணின் பாலின இயக்கு நீர்களையும் கொண்டிருக்கின்றன.

testosterone : விரை இயக்குநீர் : இனக்கீற்றின் நடுநாயக ஆண்பால் கூறு. விரைகளிலிருந்து சுரக்கும் இயக்குநீர் (ஹார்மோன). இரண்டாம் நிலை ஆண் பண்புகளுக்கு இவை காரணமாகும். மார்பகப் புற்றின்போது கருப்பைக் குருதிப்போக்கினைக் கட்டுப்படுத்தவும், ஆண்களிடம் வளர்ச்சிக் குறைவைப் போக்கவும் பயன்படுத்தப்படுகிறது.

test-tube baby : சோதனைக் குழாய்க் குழந்தை : செயற்கைக் கருவூட்டு முறை மூலம் பிறந்த குழந்தை.

tetanus : நரப்பிசிவு நோய் : வில்வாதசன்னி; வாய்பூட்டு இசிவு

நோய். மிகு உணர்ச்சித் தூண்டுதல் காரணமாக தசைகள் தொடர்பாகச் சுருக்கமுறுகின்ற நிலை.

tetany : முறை நரப்பிசிவு நோய்; சுண்ணக்குறை விரைப்பு, வில்வாதம் உடலின் ஒரு சிறு பகுதியில் அதாவது கைகள், பாதம், குரல்வளை போன்றவற்றில் இரத்தத்தில் கால்சிய அயனிகள் (அயனியாககிய கால்சியம்) இல்லாததன் காரணமாகத் தசைகள் சுருங்கி விடுவதால் ஏற்படும் நோய்.

tetrachloroethylene : டெட்ராகுளோரோஎத்திலின் : கொக்கிப்புழுவை அகற்றுவதற்குக் கொடுக்கப்படும் மருந்து.

tetracoccus : நான்கு நறுக்கி ருமி : மூட்டுப் பூச்சி தொடர்புடைய பாக்கிரியா. இது நான்கண தொகுதியாகக் கனசதுர வடிவில் அமைந்திருக்கும்.

tetracycline . டெட்ராசைக்ளின் : நோய்க் கிருமிகளைக் கொல்லும் பலவேறு மருந்துகள் தொகுதி. இது இரைப்பை-குடல் கோளாறுகளை உண்டாக்குவதில்லை. உடலின் உயிரணுக்களின் ஒளியுமிழும் இயல்புடையது. இம் மருந்தை நிறுத்தியதும் இந்த ஒளி மறைந்துவிடும். புற்று நோய் உயிரணுக்களில் மருந்தை நிறுத்திய பிறகும் இந்த ஒளி 24-30 மணிநேரம் நீடித்திருக்கும்.

tetradactylous (tetradactyl) : நான்குவிரலுடைய, நான்கு விரலிகள் : ஒவ்வொரு காலிலும் நான்கு விரல்கள் இருத்தல்

tetradecapeptide : டெட்ரா டெக் காபெப்டைடு : 14 அமினோ அமிலங்கள் அடங்கிய ஒரு செரிமானப் பொருள்.

tetraplegia : நான்கு உறுப்பு வாதம்; நாலங்க வாதம்; கைகளும், கால்களும் செயலிழத்தல்.

thalamotomy : மூளையறை அறுவை : மூளை நரம்பு முடிச்சின் ஒரு பகுதியை அறுவை மருத்துவம் மூலம் அழித்துவிடுதல். கட்டுப் படுத்த முடியாத வலியை நிறுத்த வதற்கு இவ்வாறு செய்யப்படு கிறது.

thalamus : மூளை நரம்பு முடிச்சு; தலைமம் : மூளையிலிருந்து நரம்பு வெளிப்படும் இடம். மூளையி லிருந்து உடம்பு முழுவதற்கும் உணர்வுத் தூண்டல்கள் இங் கிருந்து செல்கின்றன.

thalassaemia : தாலசேமியா : இரத்தத்தில் ஏறபடும் ஒரு மர பணுக் கோளாறு. இந்நோய் கண்டவர்களுக்கு உடலில் போதிய செங்குருதியணு உற்பத்தியாகா மல், சிவப்பணுப் பற்றாக்குறை ஏற்படும் இந்நோயாளிகளுக்கு ஆயுள் முழுவதும் 2-4 வாரங்கள் இரத்தம் செலுத்த வேண்டும். ஆனால், அடிக்கடி இரத்தம் செலுத்துவதால், உடலில் அயச் சத்து அதிகமாகி, நோயாளி விரைவில் இறந்து விடுகிறார். எனவே இந்த அதிக அயச்சத்தை அகற்றவேண்டும். அதற்கு 'டெஸ் ஃபரால்' என்ற மருந்து மட்டுமே இதுவரைக் கிடைத்து வந்தது. இப்போது 'கெல்.பெர்' என்ற மருந்து கண்டுபிடிக்கப்பட்டுள்ளது.

thanatology : மரணவியல் : மரணம் பற்றி ஆராயும் அறிவியல்.

theca. தசைநாண்உறை,நாணுறை: தசை நாணை மூடியிருக்கும்உறை

thenar : உள்ளங்கை-உள்ளங்கால்; அங்கை : உள்ளங்கை, உள்ளங் கால் பகுதி.

theobromine : தியோபுரோமின் : காஃபி தேயிலையிலுள்ள காஃபின் என்னும் மர உப்புச்சத்துடன் தொடர்புடைய ஒரு மருந்து. ஆனால் அதைவிடக் கிளர்ச்சியூட்டும திறன் குறைவானது. அதை

விட அதிகச் சிறுநீர் தூண்டும் திற னுடையது. தொண்டை நோய் களுக்குப் பயன்படுகிறது.

theophorin : தியோ.போரின் : ஃபெனிண்டாமின் என்ற மருந் தின் வாணிகப் பெயர்.

theophylline : தியோ.பில்லின் : காஃபின் தொடர்புடைய, சிறு நீர்க்கழிவைத் தூண்டக்கூடிய ஒரு மருந்து. எனினும், மூச்சடைப்பு, மூச்சுவிடுவதில் இடர்ப்பாடு, ஈளை நோய் ஆகியவற்றைக் குணப்படுத்த முக்கியமாகப் பயன் படுத்தப்படுகிறது.

therapeutic embolization : குருதிக்குழாயடைப்பு : ஒரு குருதிக் கடடியை அறுவை மருத்துவம் மூலம் அகற்றுவதற்கு முன்பு, அந்தக் குருதிககட்டிக்குச் செல லும் குருதிக் குழாய்களின் வழி யடைத்தல்.

therapeutics : நோய் நீக்க இயல் : மருந்து முறையியல்; பண்டுவம் : நோயகளைக் குணப்படுத்துவதற கான மருந்து இயல்.

therapeutic vaccine : நோய் நீக்க அம்மைப்பால்.

therapy . நோய் நீக்கத் துறை.

thermal : வெப்பம் சார்ந்த : வெப் பம் தொடர்பான.

thermogenesis : வெப்பாக்கம் : மனித உடலில் வெப்பம் உண்டா தல்.

thermolabile : வெப்பச் சீர்குலைவு; வெப்பத்தில் மாறும் : வெப்பத் தினால் எளிதில் மாற்றப் பெறத் தக்க அல்லது சீர்குலையத் தக்க.

thermometer : வெப்பமானி ; வெப்ப அளவி : வெப்ப நிலையில் ஏறபடும் மாற்றங்களை அளவிடு வதற்கான கருவி இதில் அடங்கி யுள்ள பொருளின் கன அளவைப் பொறுத்து வெப்பநிலை அளவிடப்

படுகிறது. மருத்துவ வெப்பமானியில் உடலின் குறைந்த அளவு வெப்ப நிலையிலிருந்து ஏறுமுகமாகக் குறிக்கப்பட்டிருக்கும்.

thermophile : உயர்வெப்ப உயிரிகள்; மிகைவெப்ப வளர் உயிரிகள் : உயர் வெப்பநிலைகளில் வளரக்கூடிய நுண்ணீயிரிகள்.

thermoscan : வெப்ப நுண்ணாய்வுக் கருவி, வெப்பத் துழாவு : ஒரு பகுதியில் வெப்பப் பரவலை நுண்ணாய்வு செய்யக்கூடிய ஒரு கருவி. இது 0°C வரையில் வெப்பநிலையைப் பதிவு செய்யக்கூடியது. இரத்தம் பாய்தல் தொடர்பான கோளாறுகளை ஆராய இது பயன்படுகிறது.

thermoscope : வெப்ப நிலை மாற்றங்காட்டி; வெப்ப மாற்ற நோக்கி : வெப்பநிலை மாறுதல்களைக் காட்டும் கருவி.

thermostable : வெப்பத்தால் மாறாத; மிகைவெப்ப மாற்றத் தகவு, வெப்ப நிலைப்பு : வெப்பத்தினால் பாதிக்கப்படாத; உயர் வெப்பத்தினால் மாற்றமடையாத.

thermostat : வெப்பநிலை காக்குங் கருவி : வெப்ப அளவைத்தானாக ஒழுங்குபடுத்திக் காட்டுவதற்கான கருவி.

thermotherapy. வெப்ப மருத்துவம் : வெப்பத்தின் மூலம் நோய்களைக் குணப்படுத்தும் முறை

thiacetazone : தியாசெட்டாசோன் : காசநோய்த் தடுப்புகான செயற்கைக் கூட்டுப் பொருள்.

thiambutosine : தியாம்புட்டோசின் : தொழுநோய்த் தடுப்புக்கான ஒரு மருந்து. குறைந்த நச்சுத் தன்மையுடையது.

thiamine : தையாமின் : கார்போஹைட்ரேட் வளர்சிதை மாற்றத்தில் தொடர்புடையது. தவிட்டான (பெரிபெரி)போன்ற தையா

மின் குறைபாட்டுக் கோளாறுகளுக்கும், சிலவகை நரம்பழற்சிகளுக்கும் பயன்படுகிறது. இதன்பற்றாக்குறையால் மனக் குழப்பம் உண்டாகலாம்.

thiazides : தையாசைடுகள் : சிறுநீர்க் கழிவை அதிகரிக்கும் மருந்துகளில் ஒன்று.

thiethylperazine : தையெத்தில் பெராசின் : சமனப்படுத்தும் ஃபெனாத தியாசின் மருந்துகளில் ஒன்று. இது குமட்டல், வாந்தி, தலைச்சுற்றல் ஆகியவற்றுக்குப் பயன்படுகிறது

thigmotropism : ஊறெதிருணர்வு : ஊறுதலுணர்ச்சிக்கு எதிரான தூண்டுதல் உணர்வு காரணமான அசைவு.

thionguanines: திருவானின் : வளர்சிதை மாற்ற எதிர்ப்பு மருந்து. உட்கருப் புரதக் கூட்டிணைப்பைத் தடுக்கிறது. இதனால், கரும் குருதி வெள்ளை நுண்மப்பெருக்கக் கோளாறுக்குக் குருதி வெள்ளணுப்புற்றுக்குப்பயன்படுத்தப்படுகிறது

thiopentone : தியோபென்டோன் : குறுகியநேரம் நோவகற்றும் மருந்தாக ஊசி வழி செலுத்தப்படும் ஒரு பார்பிட்டுரேட்டு மருந்து. அறுவை மருத்துவத்தின் ஊக்க அழிவுக் கூட்டுப்பொருள்களுடன் சேர்த்துக் கொடுக்கப்படுகிறது.

thioridazine : தியோரிடாசின் : நோவகற்றித் துயிலூட்டும் மருந்து. குளோர்புரோமாசின் மெல்லரில் என்ற மருந்துடன் நெருங்கிய தொடர்புடையது.

thoracentesis : மார்புக் கூட்டுநீர் வடித்தல் : மார்பு வரி உட்குழிவில் அழற்சியால் வீக்கத்தால் சேரும்நீர் மத்தைகுழாய்மூலம்வடித்தகற்றல்.

thoracic : மார்புக்கூடு சார்ந்த; மார்பக நெஞ்சு சார்ந்த : நெஞ்சுக் கூடு தொடர்புடைய.

thoracic cage : மார்புக்கூடு.
thoracic cavity : மார்புக்குழி; மார்பறை.
thoracic duct : மார்பக நிணநீர்க் குழல்; மார்பக நாளம்.
thoracic vertebra : மார்பு முதுகெலும்பு.
thoracoplasty : மார்புக்கூடு அறுவைச் சீரமைப்பு; மார்பறைச் சீரமைப்பு; மார்புக் கூட்டினை அறுவை மருத்துவம் மூலம் சீரமைப்புச் செய்தல் முன்பு காச நோய் மருத்துவத்தில் இது பயன்படுத்தப்பட்டது. காச நோய் மருந்துகள் வந்தபின் இது அரிதாகவே பயன்படுத்தப்படுகிறது.
thoracoscope : மார்பு உள்வரிச் சவ்வு ஆய்வுகருவி; மார்பறை ஆய்வு நுரையீரல் உறைநோக்கி : மார்புச் சுவரில் ஒரு சிறு துளையிட்டு, அதன் மூலம் மார்புக்குழியினுள் செருகி, மார்பு உள்வரிச்சவ்வுப் பரப்புகளை ஆராய்ந்தறிவதற்கான ஒரு கருவி.
thoracotomy : மார்புக்குழி அறுவை; மார்பறைத் திறப்பு; மார்பகத் திறப்பு : மார்புக்குழியை அறுவை மருத்துவம் மூலம் திறந்து பார்த்தல்
thorax : மார்புக்குழி; மார்புக்கூடு; நெஞ்சுக்கூடு : மார்புக்கூடு; நெஞ்சுக்கூடு
thought : சிந்தனை; எண்ணம்; நினைவு எண்ணம், கருத்து பிறர் உடல்நலனில் அக்கறை காட்டுதல்.
thought block : சிந்தனைத் தடை : சிந்தனை தடைபடுதல்,
thought-reading : தொலைவிலுணர்தல். பிறர் எண்ணம் கண்டுணர்தல்.
threadworm : கிரைப்பூச்சி; நூற்புழு : குழந்தைகளின் மலக்குடலில் உள்ள நூலிழை போன்ற புழு. பைப்பெராசின என்ற மருந்தினை

ஒருவாரம் கொடுத்து இதைக் குணமாக்கலாம். இப்புழு மீண்டும் பீடிக்காமல் தடுக்கச் சுகாதார முறைகளைக் கையாள வேண்டும்.

threonine : திரியோனின் : இன்றியமையாத அமினோ அமிலங்களில் ஒன்று.

thrill : நாடி அசைவதிர்வு; தொடுவுணர்வதிர்வு; சிலிர்ப்பு : நரம்புத் துடிப்பதிர்வு தொடு உணர்வு மூலம் அறியப்படுகிறது.

throat : தொண்டை : உணவுக்குழாய்; குரல் வளை, மூச்சுக்குழல்; மிடறு.

throatiness : கரகரப்பு : தொண்டை கம்மிய நிலை.

throat swab. தொண்டை துடைப்பான் தொண்டைக்குழி ஒத்தும் பஞ்சு

throb : நாடியதிர்வு : நாடித் துடிப்பு.

throes : வேதனைத்துடிப்பு : வயாநோவு, பிரசவ வேதனை; பிறப்புத் துன்பம்.

thrombectomy : குருதிக்கட்டி அறுவை; குருதிக்குழாய் உறைவு நீக்கம். ஓர் இரத்த நாளத்தினுள் உறைந்துள்ள இரத்தத்தை அறுவை மருத்துவம் மூலம் அகற்றுதல்

thromboangiitis : நாளக் குருதி உறைவு; குருதிக்குழாய் சுழற்சி உறை : வீங்கிய நாளத்திக்குள் குருதி உறைதல்.

thromboarteritis : தமனிக்குருதி உறைவு : ஒரு தமனியில் குருதி உறைவுடன் வீக்கம் உண்டாதல்.

thrombocyte : தட்டணுக்கள்; குருதித் தட்டணுக்கள். குருதி உறைவில் பங்கு பெறும் தட்டணுக்கள்.

thrombocythaemia (thrombocytosis). தட்டணுப் பெருக்கம்; குருதித்தட்டணு மிகைப்பு : சுற்

றோட்டமாகச் செல்லும் இரத்தத்தில் தட்டணுக்கள் அதிகமாக இருத்தல். இதனால் குருதி நாளங்களினுள் குருதி உறைவு ஏற்படும்.

thrombocytopenia : தட்டணுக் குறைபாடு; குருதித்தட்டணுக்குறை: இரத்தத்தில் தட்டணுக்கள் குறைவாக இருத்தல். இதனால், காயங்கள் ஏற்படும்போது நெடுநேரம் இரத்தம் வெளியேறும்.

thrombocytopenic purpura , தட்டணுச் செம்புள்ளினோய் : இரத்தத்தில் தட்டணுக்களின் எண்ணிக்கை குறைவாக இருத்தல், சளிச் சவ்விலிருந்து விட்டுவிட்டு இரத்தம் கசிதல், தோலின்மேல் கருஞ்சிவப்புப் புள்ளிகள் தோன்றுதல் போன்ற நோய்க்குறிகள் தோன்றும் ஒரு நோய். பெரும்பாலும் குழந்தைகளுக்கும் இளைஞர்களுக்கும் உண்டாகிறது. இதில் இரத்தக் கசிவு நெடுநேரம் நீடிக்கும்.

thromboembolic : குருதிக் குழாயடைப்பு : குருதிக்கட்டி விடுபட்டு குருதியோட்டத்துடன் உடலின் இன்னொரு பகுதிக்குக்கொண்டு செல்லப்பட்டு, அங்கு குருதி நாளத்தில் அடைப்பு ஏற்படுதல்.

thromboendarterectomy . குரு உறைக்கட்டி அறுவை : தமனியிலிருந்து குருதி உறைக்கட்டியை அறுவை மருத்துவம் மூலம் அகற்றுதல்.

thromboendarteritis : தமனிச் சவ்வு வீக்கம் : தமனியில் குருதி உறைந்து தமனியின் உள்வரிச்சவ்வு வீக்கம் ஏற்படுதல்.

thrombophlebitis ; சிரைச்சுவர் வீக்கம்; சிரை குருதி உறைவு : சிரையில் குருதி உறைவு ஏற்பட்டு சிரையின் சுவர் வீக்கமடைதல்.

thromboplastin : திராம்போயினாஸ்டின் : புரோத்ராம்பினை திராமபினாக மாற்றும் ஒரு செரிமானப்பொருள் (எனசைம்).

thrombosis : குருதியுறைவு : குருதி நாளங்களில் குருதிகட்டுதல்.

thrombus : நாளக் குருதிக்கட்டு. குருதி உறைக்கட்டி : குழாய்நாளங்களினுள் குருதிகட்டுதல்

thrush ; சளளை நோய் : குழந்தைகளுக்கு வாயிலும் கழுத்திலும் வரும் மென்புடைப்பு நோய்.

thumb : கட்டைவிரல் : கைப்பெருவிரல்.

thymectomy: கழுத்துக் கணையச் சுரப்பி அறுவை : கழுத்துக் கணையச் சுரப்பியை அறுவை மருத்துவம் மூலம் துண்டித்தல்.

thymocytes : நிண அணுத்திசு உயிரணு : கழுத்துக் கணையச் சுரப்பியிலுள்ள மடல் புறப்பகுதியில் இருக்கும் அடர்த்தியான நிண அணுத்திசுவில் காணப்படும் உயிரணுக்கள்.

thymol : தைமால் . நறுமணக் கறியிலைச் செடியிலிருந்து எடுக்கப்படும் நோய் நுண்மத்தடை எண்ணெய். வாய்கழுவு நீர்மங்களிலும், பல் மருந்துகளிலும் பெரிதும் பயன்படுகிறது. கொக்கிப்புழுவை நீக்கவும் கொடுக்கப்படுகிறது.

thymosin : தைமோசின் : கழுத்துக் கணையச் சுரப்பியின் புற அடர்த்தியான உயிரணுக்களால் சுரக்கப்படும் இயக்குநீர் (ஹார்மோன்) இது கழுத்துக்கணையச் சுரப்பியினுள் நிணநீர் வெள்ளணு உற்பத்தியைத் தூண்டுகிறது.

thymus (thymus gland) : கழுத்துக் கணையச் சுரப்பி: மார்பெலும்புக்குப் பின்புறம், கேடயச் சுரப்பியை மேல்நோக்கி நீண்டிருக்கும் ஒரு சுரப்பி. இது குழவிப்பருவத்திலேயே நன்கு உருவாகியிருக்கும் பருவமடையும்போது முழுவடிவளவை அடையும். பின்னர் நிணநீர்த் திசுவுக்குப்பதில் கொழுப்புத்

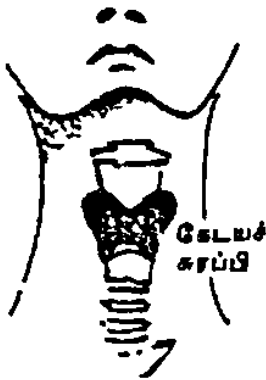
திசு அமையும். இது நோய்த்தடைக் காப்புத் தன்மையுள்ளது. இதன் நோய்த்தடுப்பு நடவடிக்கை மூலம் தானாகவே நோய்த்தடைக் காப்பு ஏற்படுகிறது ஏமத்திறன் உருவாகும்.

thyroglossal fistula : கேடய நாகுப்புரை; நாக்கு-கேடயச்சுர்ப்பி: கேடயச்சுர்ப்பிக் குழாய் அடைபடுவதால் கழுத்திலும், நாக்கிலும் ஏற்படும் புரை இது கழுத்தின் ஒரு பக்கத்தில் தோன்றி நாக்கின் பின் பகுதிவரைப் பரவுகிறது.

thyroid: கேடயச் சுர்ப்பி : கழுத்திலுள்ள நாளமற்ற சுர்ப்பி. இது தைராக்கின் என்ற சுரப்பு நீரைச் சுரக்கிறது. இந்நீர் வளர்சிதை மாற்ற வேகத்தைக் கட்டுப்படுத்துகிறது. எடுத்து, செம்மறியாடு அல்லது பன்றியின் கேடயச்சுர்ப்பியிலிருந்து இது வாணிக முறையில் தயாரிக்கப்படுகிறது கேடயச் சுரப்பி சுரப்பாற்றல் இழப்பதால் உண்டாகும் அறிவு மந்தத்திற்கு இந்த நீர் பயன்படுத்தப்படுகிறது.

thyroid cartilage: கேடயக் குருத்தெலும்பு : சங்குவளைக குருத்தெலும்பு.

thyroid gland (thyroid body)
கேடயச் சுர்ப்பி : கழுத்திலுள்ள நாளமற்ற சுர்ப்பி.



கேடயச் சுர்ப்பி

மூலம் அகற்றுதல்.

thyroiditis : கேடயச் சுர்ப்பி அழற்சி : கேடயச்சுர்ப்பியில் ஏற்படும் வீக்கம்.

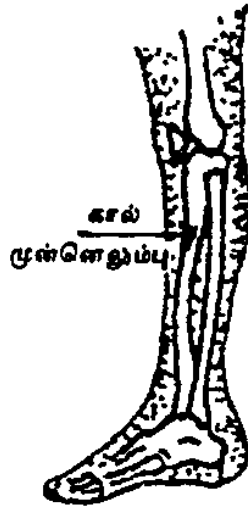
thyrotoxic crisis : கேடயச் சுர்ப்பி

நச்சுநோய் : நோயாளியிடம் கேடயச் சுர்ப்பி நச்சு காரணமாகத் திடீரென ஏற்படும் நோய். கேடயச் சுர்ப்பி அறுவை மருத்துவத்துக்கு நோயாளியை சரிவரத் தயார் செய்யாவிட்டால், அறுவை மருத்துவத்துக்குப்பின் இது ஏற்படலாம்.

thyrotoxicosis : கேடயச் சுர்ப்பி நோய் : கேடயச் சுர்ப்பியில் தைராக்கின் என்ற இயக்குநீர் (ஹார்மோன்) அளவுக்கு அதிகமாகச் சுரப்பதால் உண்டாகும் நோய் அதிக வியர்வை, அதிகப்பசி எடை குறைதல், கைகளை நீட்டும்போது நடுக்கம், கண்பிதுக்கம் போன்றவை இதன் அறிகுறிகள் பொதுவாக பெண்களுக்கு இது அதிகம் உண்டாகும்.

thyrotrophic (thyrotrophin) : கேடயச் சுர்ப்பி ஊக்கு மருந்து : கேடயச் சுர்ப்பியில் இயக்குநீர் (ஹார்மோன்) சுரப்பதை ஊக்குவிகரும் மருந்து.

tibia : முன்கால் எலும்பு; கால முள்ளெலும்பு : கீழ்க்கால் எலும்பு. காலின் கீழ்ப்பகுதி யிலுள்ள இரு எலும்பு (முழங்கால் தண்டு).



கால் முள்ளெலும்பு

tibiofibular : முன்கால்எலும்பு; சிம்பு எலும்பு சார்ந்த : முன்கால் எலும்பும், காலின் வெளிப்புறத் திலுள்ள சிம்பு எலும்பும் தொடர்புடைய

tibione : டிபியோன் : எலும்பு

புருக்கி நோய்க்கு எதிராகப் பயன்படுத்தப்படும் மருந்து.


thyroxine: தைராக்கின் . கேடயச் சுர்ப்பியில் சுரக்கும் முக்கியமான

இயக்குநர் (ஹார்மோன்). இது வளர்சிதை மாற்ற வேகத்தை அதிகரிக்கிறது. கேடயச் சுரப்புநர் சுரத்தல் குறைவாக இருக்கும் போது இது பயன்படுத்தப்படுகிறது.

tic : முகத்தசை இசிப்பு : முகத்தசைகளின் இசிப்பு நோய் காரணமின்றித் தன்னையறியாமலேயே முகத்தசைகளைச் சுரித்தல். இது பழக்கம் அல்லது உளவியல் காரணமாக ஏற்படுகிறது.

tic douloureux : முகச்சுரிப்பு வலி : இயக்கம், உணர்ச்சி, சுவை ஆகிய மூன்றையும் தூண்டுமணடை நரம்புப் பகுதியில் ஏற்படும் தாங்க முடியாத வலிப்பு வலி.

tick : சன்னி ஒட்டுண்ணி; பட்டை உண்ணி; உண்ணி : இரத்தத்தை உறிஞ்சும் ஒட்டுண்ணி.



சன்னி ஒட்டுண்ணி பரப்புகிறது.

tidal air : மூச்சுயிர்ப்புக் காற்று; மூச்சலைக் காற்று : உயிர்ப்பின் போது உயிர்ப்பீரலின் உள்நோக்கியும், புறநாடியும் போய் வரும் காற்று. சுவாசக் காற்று.

tincture : சாராயக் கரைசல் (டிங்கர்). சாராயத்தில் கரைந்த கரைசல (சாரம்).

tinia : படர்தாமரை நோய்; படை.

tinnitus : காதுரைச்சல்; போலிக் காதொலி, செவியிரைச்சல் : காதுகளில் முரலுதல், மணியடித்தல் அல்லது அடித்தல் போன்று ஒலி உண்டாதல்-காதிறகுள ரீங்காரஒலி.

tintometer : தோல் செம்மை மானி : தோலில் உண்டாகும் செந்

நிறத்தின் அளவை அளவிடும் ஒரு கருவி. இச் செந்நிறம் வீக்கத்திற்கு வழி வகுக்கும்.

tissue : திசு (இழைமம்): உடலின் ஒரு பகுதியாக அல்லது படலமாக அமைந்துள்ள உயிரணுக்களின் திரட்சி. எடுத்துக்காட்டு: தசைத் திசு; தோல் திசு; இணைப்புத் திசு; நரம்புத் திசு.

tissue fluid : திசு நீர் : உயிரணுக்கட்ட நீர்

titration : வீரிய அளவிடு; தரம் பிரிக்கும் ஆய்வு : வேதியியல் செய்முறைகளில் கரைசல்களின் அமிலத்தன்மையை அல்லது காரத்தன்மையை அளவிடுவதற்கான பரும அளவுப் பகுப்பாய்வு முறை.

titre : வீரிய அளவு : வீரிய அளவிடு மூலம் அளவிடப்பட்ட ஒரு கன அளவில் அடங்கியுள்ள திட்டச் செறிவளவு.

tritubation : அங்கத் தள்ளாட்டம் : நரம்பு எரிச்சல் காரணமாக ஏற்படும் அங்கத் தட்டுத் தடுமாற்றம்.

TMJ: பொட்டெலும்பு-தாடை நோய்; பொட்டெலும்பு - தாடை மூட்டு.

tocography : பேற்று வரைவு.

tocopherol : டோக்கோபெரால் : செயற்கை வைட்டமின்-E என்ற ஊட்டச்சத்து. இது கோதுமை இளங்கருமுளை எண்ணெயில் உள்ளது, வழக்கமான கருச்சிதைவிற்போது பயன்படுத்தப்படுகிறது.

toggle : கால் மூட்டுச் சில்லு : கால் மூட்டுச் சில்லுகளில் ஒன்று.

tolazoline : டோலோசோலின் : இரத்தவோட்டக் கோளாறுகளில் குருதிநாள விரிவகற்சி மருந்தாகப் பயன்படும் மருந்து.

tolbutamide : டோல்புட்டாமைடு, சல்லிப்போனாமைடுவழிப் பொருள்களில் ஒன்று. நீரிழிவு நோயில் இது கணைய நீரை (இன்சலின்) அதி

கம் வெளிக் கொணரக் கூடியது. நீரிழிவு நோயாளிகளுக்கு வாய் வழி கொடுக்கப்படுகிறது. குழந்தை நீரிழிவு நோயாளிகளுக்கு இது பயன்படாது.

tolerance : தாங்குதிறன்; சகிப்பு : மருந்துகளில் எதிர் விளைவுகளைத் தாங்கிக்கொள்ளும் திறன்.

tolnaftate : டோல்னாஃப்டேட் : பூஞ்சண எதிர்ப்பு மருந்து. விளையாட்டு வீரர் பாதநோய்க்குப் பயன்படுகிறது.


tomatidine : வீரிய ஊக்குச் சத்தாகப் பயன்படும் தக்காளிச்சத்து

tomatin : தக்காளிச்சத்து : தக்காளிச் சத்து மருந்து.

tomentum : மூளைக் குச்சம் : மூளையின் சுழிமுளைக் குச்சம்.

tone : இயல்பு மனநிலை; வலிமை : மனதில் இயல்பான ஆரோக்கியமான நிலைநாதம்-ஒலியின் தன்மை

tongue: நாக்கு : வாயிலுள்ள அசையக்கூடிய தசை உறுப்பு



நாக்கு

பேசு தல், மெல்லுதல், விழுங்குதல்

சுவை ஆகியவற்றோடு தொடர்புடையது.

tonic ; 1. சத்து மருந்து; உரமான; தெம்பூட்டி : உரமூட்டி வலிமை பெருக்குகிற மருந்து.

2. தொடர் தசைகருக்கம் : தொடர்ச் சியான தசைச் சுருக்க நிலை. இது இடையிடை ஏற்படும் தசைச் சுருக்கத்திற்கு மாறுபட்டது.

tonicity : தசைநெகிழ்வு : தசைய் நெகிழ்வுத்திறன்.

tonography : அழுத்த அளவிடு; அழுத்த வரைவியல் : இரத்தத்தின் அலலது உளகருவிழி அழுத்தத்தை தொடர்ந்து அளவிடுதல்

tonometer: தொனிமானி; தொனி அழுத்தமானி : குரல்விசைமானி.

tonsillectomy (tonsillotomy) : தொண்டை நிண முடிச்சு நிணத்திசுக்கோளம் : அறுவை மருத்துவம் மூலம் தொண்டையின் இரு புறம் நிணத்திசுக் கோளங்களை அகற்றுதல்

tonsillitis : தொண்டை நிணக் கோளங்களின் அழற்சி தொண்டை நிணத்திசு அழற்சி.

tonsilloliths : அடிநாச் சதைக் கட்டி : அடிநாச்சதையில் ஏற்படும் கட்டிகள்.

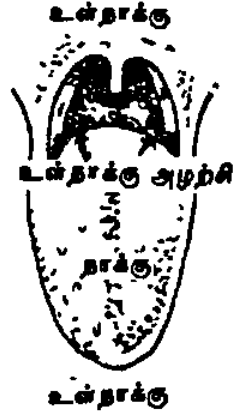tonsillopharyngeal : நிணக் கோளத் தொண்டைசார்ந்த. நிணக்கோளத் தொண்டை தொடர்புடைய.

tonsillotome : தொண்டை நிணக் கோள அறுவைக் கருவி : அறுத் தெடுப்பதற்கான கருவி.

tonsillitis : அடிநா அழற்சி, உள் நாக்கு அழற்சி : தொண்டைச் சதை அழற்சி.

tophus ; நரம்பு மூட்டுக் கட்டி : கீலவாதத்தினபோது, காதுமடல், விரல நரம்பு மூட்டுகள் போன்ற வற்றில ஏற்படும் கட்டி.

tonsils தொண்டையில் இருபுறமும்: உள்வாயில் நாக்கின் அடியிலுள்ள இரு நிணத்திகக் கோளங்



கள். இவை நிணநீர் உயிரணு களை உற்பத்தி செய்து தொண்டையில் நோய் தொற்றாமல் பாதுகாக்கின்றன.

topical ஒருறுப்பு சார்ந்த; தளத்தில். **இடஞ் சார்**: ஒர் உறுப்பை மட்டுப் பாதிக்கிற நோவகற்றுமருந்துகள், பசை மருந்துகள் ஆகியவை தொடர்புடைய.

topography: இட அமைப்பியல்; **இட விளக்கியல்**: உடலின் மண்டலங்களின் அமைவிடம் பற்றிய விவரிப்பு

torpidity: மரமர்ப்பு: உணர்ச்சி யற்ற தன்மை. செயலற்ற தன்மை

torsion: கருப்பை முறுக்கல்: கருப்பை திருகிக் கொள்ளுதல்.

torticollis: கழுத்துச் சுருக்கு. தலைத்திருகு; திருகு கழுத்து; **கழுத்துக் கோணல்**: கழுத்துச் சுருக்கு வாதம், கழுத்துப்பிடிப்பு. இதில் வலி இராது தசைச் சுருக்கம் ஏற்பட்டுள்ள பக்கமாகத் தலைசாய்ந்து, மறுதோளின் பக்கமாக முகம் திரும்பியிருக்கும்.

tosmilin: டாஸ்யிலின்: கண் சொட்டு மருந்தாகப் பயன்படும் மருந்து. கண்விழி விதைப்பு நோய்க்குப் பயன்படுகிறது.

total body irradiation (TBI): முழு உடல் ஒளிக்கதிர்ச் சிகிச்சை:

சிலவகைப் புற்று நோய்களின் தொடக்க மருத்துவத்தில் பயன்படுத்தும் முறை.

total colonic lavage: முழுப் பெருங்குடல் கழுவுதல்: இரைப்பையில் விரிவான அறுவை மருத்துவம் செய்வதற்கு முன்னர் பெருங்குடல் முழுவதையும் துப்புரவு செய்தல் நோயாளியை ஒரு திண்டிற் கோக்காலியில் உட்கார வைத்து, ஒரு குழாய் வழியாக இரைப்பைக்குள் செருகி பெருமளவு நீர்மத்தைச் செலுத்திச் சுத்தம் செய்கிறது. வெளியேறும் திரவம் சுத்தமாக இருக்கும்வரையில் நீர்மம் செலுத்தப்படுகிறது.

total parenteral nutrition (TPN): முழுச் சிரைவழி உணவுட்டம்: இன்றியமையாத ஊட்டச் சத்துப் பொருள்கள் அனைத்தும் அடங்கியுள்ள கரைசல்கள். ஒரு மைய நாளம் வழியாகச் செலுத்தப்படுகிறது. திரவங்களும் குறைந்த அடர்த்தியுள்ள கரைசல்களும் மட்டுமே செலுத்தப்படுகின்றன.

tourniquet: குருதித் தடுப்புக் கருவி: இறுக்கக் கயிறு, இறுக்குக் கட்டு: அழுத்திப் பிடிப்பது மூலமாக நாடியிலிருந்து குருதி கசியாமல் நிறுத்தும் கருவி.

totalpulpits: முழுப் பற்கூழ் அழற்சி:

toxaemia: குருதி நச்சுட்டு; நச்சுக் குருதி: பாகடரியா அல்லது சேதமடைந்த திசுக்களின் பொருள்களினால் உடல் முழுவதும் நஞ்சேறுதல்.

toxic: நஞ்சேறிய: நச்சுப் பண்பு: ஒரு நஞ்சினால் உண்டான நச்சுத் தன்மையுடைய.

toxic ambylopia பார்வைச் சுருக்கம்: நஞ்சினால் பார்வைப் பரப்பு சுருங்குதல்.

toxic anaemia: நச்சுக் குருதிச் சோகை.

toxic epilepsy : நச்சுக் கசக்காய் வலிப்பு.

toxication : நச்சுட்டுதல்.

toxicity : நஞ்சியல்பு : நச்சுத் தன்மையின் அளவு.

toxicity test : நோய் நஞ்சு சோதனை.

toxicology : நச்சுட்டியியல்; நச்சுயியல் : நஞ்சுகள், அவை விளைபுரியும் விதம், அவற்றை எதிர்க்கும் பொருள்கள் பற்றி ஆராயும் அறிவியல்.

toxicomania : நஞ்சாள்வ நோய், நச்சு வெறி : தனிமனிதருக்கு அல்லது சமுதாயத்திற்குத் தீங்கு விளைவிக்கும் மருந்தினை மீண்டும் மீண்டும் உட்கொள்ள வேண்டும் என்று ஏற்படும் போதையுணர்வு. இந்த நோய் கண்டவர்கள் இவ்வகை மருந்துகளை எப்படியும் வாங்க வேண்டும் என்ற வேட்கையுடனிருப்பார்கள்.

toxicophobia : நச்சுட்டக் கோளாறு.

toxin : நோய் நஞ்சு (டாக்சின்) : நுண்ணுயிர் நச்சு : நோய் நுண்ம நச்சுட்டுப் பொருள். உயிரணுக்களை அழிக்கிற அல்லது சேதப்படுத்துகிற நச்சுப் பொருள்.

toxocara : வட்டப்புழு : பூனை, நாய் போன்ற பிராணிகளிடம் உள்ள ஒரு வகை புழு. இப்பிராணிகளைத் தொட்ட கையினால் உணவு உண்பதால் மனிதருக்கும் இது பரவுகிறது. இது நுரையீரலையும், கண்களையும் பாதிக்கிறது.

toxoid : முறித்த நஞ்சு; நச்செதிர் ஊர்; நச்சணையம்; நச்சுத்தன்மை நீக்கப்பட்ட ஒரு நோய் நஞ்சு. எனினும், இதில் அதன் காப்பு மூலப்பண்பு எஞ்சியிருக்கும். இது, பல நோய் நச்சுக்களுக்கு எதிராக ஏமத்திறனை அதிகப்படுத்தவேயின்

போது அம்மைப்பால் மருந்தாகப் பயன்படுத்தப்படுகிறது.

toxoplasma : நோய் நுண்ணுயிரி : நோய் உண்டாக்கும் நுண்ணுயிரிகள் இவை உயிரணுக்களுக்குள் புகுந்து நோய் ஏற்படுத்துகின்றன. இந்த ஓரணு உயிர் மனிதரிடமும், விலங்குகளிடமும் நுழைந்து "எய்ட்ஸ்" என்னும் ஏமக்குறைவு நோயாளிகளைக் கொன்று விடுகின்றன; கருவிலுள்ள குழந்தைகளை ஊனப்படுத்துகின்றன.

toxamin : ஊட்ட எதிர்பொருள் : வைட்டமின் எதிர்ப்புப் பொருள். இது வைட்டமின்கள் செயற்படுவதைத் தடுக்கிறது. எடுத்துக் காட்டாக, முட்டையிலுள்ள வெண்கரு, "B" குழும வைட்டமின்களுடன் இணைந்து, அவை உடலின் மீது விளைபுரிவதைத் தடுக்கிறது.

toxicology : நச்சுட்ட ஆய்வியல்; நச்சுயியல் : நஞ்சுகள் பற்றி ஆராயும் அறிவியல்.

toxoplasmosis : நச்சு ஊனீர் ஒட்டுண்ணிகள் : பிராணிகளிடமும் பறவைகளிடமும் பொதுவாகக் காணப்படும் நச்சு உயிர்ப் பொருள் ஒட்டுண்ணிகள். இவை, மனிதரையும் பீடிக்கும். இது மூளை வீக்கம், வலிப்புகள், மூளை நீர்க்கோவை, கண் நோய்கள் போன்றவற்றை உண்டாக்கும். இறுதியில் மரணம் விளைவிக்கும்.

TPN : முழுச்சிறவுழி உணவுட்டம்.

trabeculae : ஆதார நாற்பின்னல் : உறுப்பின் ஆதார பின்னல் வலை போல் நார்த்திக உறுப்புத்திகவில் பின்னி வடிவைக் காக்கும்.

trabeculotomy : ஆதார நாற்பின்னல் அறுவை தடுப்பு வெட்டு : கண் நோய் விறைப்பு நோயைக் குணப்படுத்த ஆதார நார்த்திக நாளத்தில் அறுவை மருந்து செய்தல்.

trace elements : சிற்றளவுத் தனிமங்கள் : திசுக்களில் வழக்கமாக மிகச் சிறிதளவு காணப்படும் உலோகங்கள் மற்றும் பிற தனிமங்கள். இயல்பான வளர்சிதை மாற்றத்திற்கு இவை இன்றியமையாதவை.

tracer : நடங்காண் மெய்யூடகம் : மனித உடம்புக்குள் செலுத்தப்பட்டுச் செல்வழி காண்பிக்கும் இயல்புடைய செயற்கைக் கதிரியக்க ஓரகத் தனிமம்.

trachea : மூச்சுக் குழாய்; காற்றுக் குழல்; வளிக் குழல் : குரல் வளையிலிருந்து மூச்சுக் குழாய்களுக்குச் செல்லும் லும சிவலட்டுமப் படல உயிர்ப்புக் குழாய்.

tracheitis : மூச்சுக்குழல் அழற்சி; குரல்வளை அழற்சி; மூச்சுக்குழல்; அழற்சி : மூச்சுக் குழலில் ஏற்படும் வீக்கம். தடுமன் போன்ற கிருமி நோய்களின் போது ஏற்படும்.

tracheobronchial : மூச்சுக்குழாய் மற்றும் பிரிவுக் குழாய்கள் சார்ந்த : முதன்மைமற்றும் பிரிவுமூச்சுக்குழாய்கள் இரண்டும் தொடர்புடைய.

tracheobronchitis : முதன்மை மற்றும் பிரிவு மூச்சுக் குழாய்கள் அழற்சி, மூச்சுக் குழாய் அழற்சி.

tracheocele : மூச்சுக் குழாய்த் திசு வீக்கம். விரிவு ஏற்படும் பகுதியில் தொங்கு தசையாக வீங்கும் கடுமையான நோய்.

trachco-oesophageal : மூச்சு; பாறை-உணவுக் குழாய் சார்ந்த, மூச்சுக் குழாய் உண்குழல் : மூச்சுக் குழல் உணவுக் குழாய் இரண்டும் தொடர்புடைய.

trachco-oesophageal fistula : மூச்சுக் குழாய்-உணவுக் குழாய்ப்புரை.

tracheostomy : மூச்சுக்குழல் அறுவை; மூச்சுக்குழாய்த் திறப்பு;

மூச்சுக்குழல் துளையீடு ; மூச்சுக் குழாயின் முன்பக்கச் சுவரில் மூன்றாவது நான்காவது குருத்தெலும்பு வளையங்களில் வட்டத்துண்டுகளை அகற்றித் துளையீடுதல்.

tracheotomy : மூச்சுக்குழாய் துளையீடு அறுவை : மூச்சுக்குழாயின் முன்பக்கச் சுவரில் மூன்றாவது நான்காவது குருத்தெலும்பு வளையங்களில் செங்குத்தாகத் துளையீடுதல்.

trachoma : கண்ணிமை அரிப்பு (கண அமரம்); இமை அரிப்பு : இமையிணைப்பு, விழி வெண்படலம், கண்ணிமைகள் ஆகியவற்றில் உண்டாகும் வீக்கம். இது ஒரு தொற்றுநோய்க் கிருமியினால் ஏற்படுகிறது. இதற்குத் தகுந்த மருத்துவம் செய்யாவிட்டால், கண் பார்வை இழக்க நேரி-லாம்.

tract : நீண்டதடம். நரம்புகள் போன்ற நீளமான உறுப்பின் இடைப்பு.

traction : இழுக்கை; இழுப்பு; தசைச் சுரிப்பு; இழுவை : தசைப் பரப்பிழுப்பு.

trachyphonia : குரல் கரகரப்பு.

trachozone : டிராடோசோன் : மனக்கவலையுடன் தொடர்புடைய மனச் சோர்வின் போது பயன்படுத்தப்படும் ஒரு மருந்து.

trait : தனித்திறம்; தனிப்பண்பு; பண்பு : ஒரு முழுப்பண்பின் தனித்திறக்கூறு

trance : தன் மறதிநிலை; ஆவேசம்; தன்னை மறந்த கவர்ச்சிக்குட்பட்டு வசிய வெறி மயக்க நிலையில் இருத்தல்.

tranexamic acid : டிரானெக் சாமிக் அமிலம் : ஊனீர்க் கசிவைத் தடுக்கும் ஒரு மருந்து இது அமினோகார்ப்ரோமிக் அமிலம் போன்றது.

tranquillizers : அமைதிப்படுத்தும் மருந்துகள், சமனமூட்டும் மருந்துகள்,

சாந்தமூட்டி; அமைதியூட்டி : மன உளைச்சலைப் போக்கி அமைதியூட்டுகிற மருந்துகள். உளவியல் கோளாறுகளின் போது இவை பயன்படுத்தப்படுகின்றன. இவை அடிப்படையான நோயைக் குணப்படுத்துவதில்லை. மாறாக, மனநிலையை மாற்றி நோயாளிகளுக்கு மன நிம்மதியைக் கொடுக்கின்றன.

Transcranial Magnetic Stimulation (TMS) : மூளைத்திசுக்காந்தத் தூண்டல் : தற்காலிகமாகச் செயலிழந்த சிறிய மூளைத்திசுப் பகுதிகளில் செயலமுறை நெய்வுப் புண்களை உண்டாக்குவதற்கு ஏற்ற இயக்கக் காந்தப் புலங்களைப் பயன்படுத்தும்முறை இந்த நெய்வுப்புண்களை, குறிப்பிட்ட நடத்தை முறை, உணர்ச்சிகள், உணர்வுகள், மனப்போக்குகள் ஆகியவற்றில் தொடர்புடைய மூளைப் பகுதிகளை அறுதியிடப் பயன்படுத்தலாம். ஒரு குறிப்பிட்ட மூளைப்பகுதியைக் காந்தத்தின மூலம் தூண்டுவதால் ஒரு குறிப்பிட்ட நரம்புச் செய்கை தூண்டப்படுகிறது. எடுத்துக்காட்டாக, சுட்டு விரலை இவ்வாறு துடிக்கும்படி செய்யலாம். இத்தகைய காந்தத் தூண்டல் மூலம் மனப்போக்குக் கோளாறுகளைக் குணப்படுத்தலாம்.

transection : குறுக்குவெட்டு, நீள் ஆழ வெட்டு : ஒரு கட்டமைப்பை குறுக்காக வெட்டுதல்.

transfusion : குருதியூட்டுதல்; குருதியேற்றம்; மாற்று ஊடுருவித்தல் : காயர்களினால் அளவுக்குமீறி இரத்தம் வெளியேறியவர்களுக்கும், குருதிச்சோகை நோயாளிகளுக்கும், பொருத்தமான குருதிப் பிரிவைச்சேர்ந்த மற்றவர்களுடைய இரத்தத்தை நாளங்கள், சிரைகள் மூலம் செலுத்துதல். இதற்கான குருதியை பெறக் குருதி வங்கிகள் உள்ளன.

Transiderm Nitro: டிரான்சிடெர்ம் நைட்ரோ : உடலில் இரத்தத்தின அளவை ஒரு குறிப்பிட்ட நிலையில் பேணிவருவதற்காகப் பயன்படும் ஒரு மருந்து.

transillumination : ஒளிபாய்ச்சுதல்; ஒளி ஊடுருவல்; ஒளிபுகல்; ஊடு ஒளியூட்டம் : நோயினைக் கண்டறியும் நோக்கத்திற்காகப் பீனிசத்தினுள் ஒளியைப் பாய்ச்சுதல்.

translocation : புடைபெயர்வு; நிலைப் பெயர்வு : ஒரு நிறக்கோலிலுள்ள ஒரு பகுதியை அதே நிறக்கோலின் வேறொரு பகுதிக்கு மாற்றுதல்.

translucent : அரை ஒளி ஊடுருவல், ஒளிக்கசிவு : ஒளிக்கதிர் ஊடுருவி, உருக்காட்சி கடக்கவிடாதிருக்கும் நிலை.

translumber : முதுகெலும்பு வழி : முதுகெலும்புப் பகுதி வழியே. பெருந்தமனியைப் படமெடுப்பதற்கு முன்பு பெருந்தமனிக்குள் ஊசி மருந்து செலுத்துவதற்கான வழி.

transmethylation : மெத்திலேற்றம் : அமினோ அமிலங்களின் வளர்சிதை மாற்றத்தில் ஒரு செயல்முறை. இதில் ஒரு மெத்தில ஒரு கூட்டுப் பொருளிலிருந்து இன்னொரு கூட்டுப் பொருளாக மாற்றப்படுகிறது.

transmigration : உயிரணு இடம் பெயர்வு : ஒரு சவ்வுப்படலத்தைக் கடந்து குறுக்கே ஓர் உயிரணு நாளத்தின ஒரு பக்கத்திலிருந்து இன்னொரு பக்கத்திற்கு மாறுதல்.

transmural : நாளச்சுவர் வழியே : ஒரு நீர்க்கட்டி உறுப்பு அல்லது நாளத்தின் சுவரின் வழியே.

transmutation : உயிர் வகை மாற்றம்; படிநிலை மாற்றம் : உயிரின வகை மாற்றம்.

transnasal : மூக்கு வழியே.

transperitoneal ; உதர்ப்பை வழியே.

transplant : உறுப்பு மாற்றம்; அறுவை மருத்துவம முலம் உயிர்த்தசை இழைமத்தை ஒருவர் உடலிலிருந்து எடுத்து இன்னொருவர் உடலில் பொருத்ததல்

transplantation: உறுப்பு பொருத்துகை, எலும்பு மச்சை மாற்றம்; அயலுறுப்பு பொருத்தல்; மாற்று உறுப்பு பொருத்தல் : எலும்பில உளளார்ந்திருக்கக் குறைபாடுகளைக் குணப்படுத்துவதற்கு ஆரோக்கியமான எலும்பு மச்சையைப் பொருத்துதல். தாலசேமியா போன்ற குருதிச்சோகை நோய்களில் இதுபயன்படுத்தப்படுகிறது.

trasonic . புறவொலி செல்கிற : புறவொலி செல்ல அனுமதிக்கிற

transrectal : மலக்குடல் வழி; குதவழி : ஒரு கட்டிக்குள் மலக்குடல் வழியே ஊசி மருந்து செலுத்துதல்.

trans-sphenoidal : ஆப்பு எலும்பு வழி. ஆப்பு எலும்பு வழி. தோலடி அறுவை மருத்துவத்துக்கு இந்த வழி பயன்படுத்தப்படுகிறது.

transthoracic : மாப்புக்கூட்டுவழி; மாப்புக வழி : மாப்புக் கூட்டின் குறுக்கே அல்லது வழியே. ஒரு நுரையீரல் தசையில் உயிர்ப்பொருள ஆய்வு செய்வதற்கு ஊசி செலுத்த இந்த வழி பயன்படுத்தப்படுகிறது.

transudate : உயிரணு நீர்மம், சவ்வு கசிவு ; உயிரணுக்கள்விருந்து ஓர் உடல உட்குழிவுக்குள் அல்லது அதிலிருந்து வெளியில் செல்லும் ஒரு நீர்மம். கசியும் நீர்மம்.

transurethral : புறச் சிறுநீர்க் குழல்வழி : சிறுநீர்ப்புறவழி வழியாக.

transvaginal : யோனிக் குழாய் வழி; யோனிவழி : யோனிக்குழாய்

வழியே கருப்பை-மலக்குடல் சிறுநீர்ப்பையிலிருந்து நீரை வெளியேற்றுவதற்கு துணைவழி செய்யப்படுகிறது.

transventricular: இதயக் கீழறை வழி : நெஞ்சுப் பையில் அறுவை மருத்துவம் செய்வதற்குப் பயன்படுத்தப்படும் இதயக்கீழறை வழி.

transvesical : சிறுநீர்ப்பை வழி ; சிறு சவ்வுப்பை வழியே. பெரும்பாலும் இது சிறுநீர்ப்பையைக் குறிக்கும்.

traumatologist : விபத்துக் காய வல்லுநர்; காய நல மருத்துவர் : விபத்துக் காயங்களை ஆற்றும் அறுவை மருத்துவ வல்லுநர்.

traumatology : விபத்துக் காய வியல்: காய அறுவை மருத்துவ வியல் : விபத்தினால் ஏற்படும் காயங்களைக் குணப்படுத்தும் அறுவை மருத்துவம்

treatment : மருத்துவச் சிகிச்சை; மருத்துவப் பண்டுவம்.

trematoda : ஒட்டுயிர்ப் புழு; தட்டைப் புழு; நங்கூரப் புழு : மனிதருக்கு நோய் உண்டு பண்ணும் நத்தைக் கிருமி போன்ற ஒட்டுயிர்ப் புழுக்களின் வகை.

tremor சிறு நடுக்கம்; நடுக்கம் : உடல் துடிப்பதிர்வு; அச்சத்தால் குரல் நடுக்கம் (அதிர்வு).

trench foot : கால் வீக்க நோய் : நெடுநேரம் ஈரத்தில் நிற்பதால் இரத்தவோட்டம் போதிய அளவு ஏற்படாமல் காலில் ஏற்படும் நோய்.

traphine : எலும்புத் துளைப்புக்குக் கருவி; திசு வெட்டுகருவி; திசுத்துர்ப்பணம் : விழி வெண்படலம், மண் டையோடு போன்றவற்றில் வட்ட வடிவ திசுத் துண்டுகளை அகற்றுவதற்கும் பயன்படும் சுழல் ரம்பம் போன்ற முனைகளையுடைய ஒரு கருவி.

treponema, palladium : கிரந்திக் கிருமி : வெளுத்த திருகு நூல் கிருமி. கிரந்தி நோயை உண்டாக்கக் கூடியது.

treponematosis : கிரந்தி நோய் : கிரந்திக் கிருமியினால் உண்டாகும் நோய்கள்.

triage : வகைப்பாடு : நெருக்கடியான சூழலில் நோயாளிகளை முந்துரிமை அடிப்படையில் வகைப்படுத்தும் முறை.

triamcinolone : டிரையாம்சினோலோன் : வீக்கத்தைக் குறைக்கும் தன்மையுடைய ஓர் இயக்குநீர், ஊக்கு பொருள். மின் பகுப்பு நடவடிக்கை மிகக் குறைவாக உடையது. இது புரதச் சிதைவைத் தூண்டும் தன்மையுடையதாகை தசையால், நலிவு உண்டாகும்.

triamterene : டிரையாம்டெரின் : சோடியம் குளோரைடு வெளியேறுவதை அதிகரிக்கும் சிறு நீர்க்கழிவு அதிகரிப்பு மருந்து.

triangular bandage : முக்கோணக் கட்டு : கைகளுக்குத் தொட்டில் போல் கட்டுப் போடுவதற்குப் பயன்படும் காயக் கட்டு முறை.

TRIC : கண் அமரக் கிருமி : 'கண் அமரம்' என்னும் இமையரிப்பு நோய்க் கிருமி.

trichiasis : பம்பைநோய்; இமை மயிர் உளநோக்கல் : கண்ணிமை மயிர் வரிசை உட்புறமாக அளவுக்கு அதிகமாக வளர்தல். இதனால் கண்விழியில் எரிச்சல் உண்டாகும்.

trichinosis (trichiniasis) : இழைப்புழு நோய்; பன்றி தசைப்புழு நோய்; முடமயிர் நோய் : இழைப்புழுவினால் பீடிக்கப்பட்ட பன்றி இறைச்சியைச் சரிவரச் சமைக்காமல் உண்பதால் ஏற்படும் நோய். வயிற்றுப் போக்கு, குமட்டல், குடற் காய்ச்சல், முக இழைம அழற்சி, தசை வலி, விறைப்பு

ஆகியவை இந்நோயின் அறிகுறிகள்.

triceps : முப்புரித்தசை; முத்



முப்புரித்தசை

தலைப்பி : மேற்கையின் பின்புறத்திலுள்ள பெருந்தசை.

trichloroacetic acid டிரைகுளோராசெட்டிக் அமிலம் : ஆற்றல் வாய்ந்த கடுங்கார

முடைய, உறையச் செய்கிற மருந்து பாலுண்ணிகளுக்கும், நைவுப்புண்களுக்கும் பயன்படுத்தப்படுகிறது.

trichloroethylene : டிரைகுளோரோஎத்திலீன் : எளிதில் ஆவியாகக் கூடிய ஒரு திரவம் நோவுத்தடை மருந்தாகப் பயன்படுகிறது.

trichogen : கூந்தல் மருந்து : கூந்தல் வளர்க்கும் மருந்து

trichology : மயிரியல்; மயிர் முடியியல்

trichomonacide : வெண்கசிவு நுண்ம எதிர்ப்பு மருந்து : பெண்களிடம் வெண்கசிவை உண்டாக்கும் ஓரணு ஒட்டுயிருக்கு எதிரான மருந்து.

trichomonas : வெண்கசிவு நுண்மம் : பெணடிர் வெண்கசிவு உண்டுபண்ணும் ஓரணு ஒட்டுயிர். இது பெண்களின் சிறுநீர் ஒழுக்குக்குழாயிலும், யோனிக் குழாயிலும் நோய் உண்டாக்கிப் பெருமளவு வெள்ளைப் போக்கு ஏற்படுமாறு செய்கிறது.

trichomonas vaginalis : வெண்கசிவு நோய் : பெண்களுக்கு ஏற்படும் வெள்ளைப் போக்கு நோய்.

trichomoniasis (seucorrhoe) : யோனிக் குழாய் அழற்சி: பெண்டிருக்கு வெள்ளைப் போக்கினால் யோனிக் குழாயில் உண்டாகும் வீக்கம். ஆண்களுக்குச் சிறுநீர் ஒழுக்குக் குழாயில் இது ஏற்படும்.

trichophytosis : முடிபடர் தாமரை : "டிரைக்கோஃபைட்டான" என்ற பூஞ்சணத்தினால் உண்டாகும் நோய். எ-டு: முடியில் அல்லது தோலில் ஏற்படும் படர் தாமரை நோய்.

trichuris : உருண்டைப் புழு : சாடடைப்புழு வகைகளில் ஒன்று.

trichuriasis : உருண்டைப் புழு நோய் : உருண்டைப் புழுவினால் உண்டாகும் குடல் நோய்.

tricuspid valve : மூவிதழ் ஓரதர்; மூவிதழ் : இதயத்தின் வலது துளைக்கும், கீழறைக்கும இடையிலுள்ள மூவிதழ் ஓரதர்.

trigeminal nerve : முத்திற உணர்வு நரம்பு; முக்கிளை நரம்பு : இயக்கம், உணர்ச்சி, சுவை ஆகிய மூன்றையும் தூண்டும் மண்டை நரம்பு.

trigger finger : வளைவு விரல்; சுக்கால விரல் : விரல்கள் உதவியின்றி நீட்ட முடியாதபடி எப்போதும் வளைந்திருத்தல் தசைநாண கடினமாவதால் இது உண்டாகிறது.

tri-iodo thyronine : கேடயச் சுரப்பி நீர்மம் : உடலின் வளர்சிதை மாற்றச் செய்முறையைப் பேணுவதில் பங்கு கொள்ளும் ஒரு கேடயச் சுரப்பி இயக்குநர் (ஹார்மோன்).

trilene . டிரைலன் : டிரைக் குளோஎத்திலீன் என்ற நோவுத் தடை மருந்தின் வாணிகப் பெயர்.

trimeprazine: டிரைமெப்பிராசின்: தோல் அரிப்பு நோயைக் குணப்படுத்துவதற்குப் பயன்படும்

மருந்து. குழந்தைகளுக்கு அறுவை மருத்துவத்துக்குப் பின்பு பயன்படுத்தப்படுகிறது.

trimester : மும்மாதம்; மூன்று மாதக் காலம் : மூன்று மாதக்கால அளவு.

trimetaphan: டிரைமெட்டா:பான்: குருதியற்ற கள அறுவை மருத்துவத்தில் இரத்த அழுத்தத்தைக் குறைப்பதற்கு நரம்பு ஊசிமூலம் கொடுக்கப்படும் தடை மருந்து. இது குடகிய நேரம் செயற்படக் கூடியது.

trimethoprim : டிரைமெத்தோப் பிரிம் : ஒரு பாக்டீரியா எதிர்ப்பு மருந்து. போலிக் அமிலங்களை பாக்டீரியாவுக்குத் தேவையான ஃபோலினிக் அமிலமாக மாற்றும் செரிமானப் பொருள் (என்சைம்) மீது தடை விளையை ஏற்படுத்துகிறது.

trimipramine : டிரைமிப்ரமின் : மனச் சோர்வினை நீக்கும் மருந்து. சிமிப்ரமினைப் போன்றது.

triostam : டிரையோஸ்டம் : உப்பின் மூலத் தனிமமாகிய சோடியத்தின் (வெடியம்) வாணிகப் பெயர்.

triple antigen : முத்தடுப்புக் காப்பு மூலம்: தொண்டை அழற்சி, கக்குவான், நசிப்பிசிவு ஆகிய நோய்களுக்கு எதிரான காப்பு மூலம்.

triploid : மூவிளக் கீற்றுத் தொகுதி : மூன்று இனக்கீற்றுத் தொகுதிகளைக் கொண்டுள்ள.

triplophen : டிரிப்ளோப்பென் : கடுமையான உறுப்பெல்லை நோய்களுக்குப் பயன்படுத்தப்படும் கலவை மருந்து. இது, பெனித்தாமின் பெனிசிலின்-G புரோக்கைன், பெனிசிலின்-C, சோடியம் பெனிசிலின்-G ஆகியவை அடங்கியுள்ளன.

tris-hydroxymethyl amino methane (THAM) : டிரிஸ்ஹைட்ராக்சில்மெத்தில் அமினோ மீத்தேன் : இரத்தத்தில் அளவுக்கு மேல் அமிலப் பொருள் இருப்பதைக் குணப்படுத்தப்படும் ஒரு காரப்பொருள்.

trismus : பூட்டுக் தாடை; வாய்க்கட்டு நோய்; தாவாய்ப் பூட்டு; தாடையிறுககு : வாயை மெல்லுவதற்கு உதவும் தசைகளில் ஏற்படும் சுரிப்பு.

trisomy : மும்மடி இனக்கீற்று, முப்பிரி : பொதுவாக இரட்டைப்படியாக இருக்கக் கூடிய ஒர் இனக்கீற்று மும்மடியாக இருத்தல். இதனால் இனக்கீற்றுக்களின் எண்ணிக்கையில் ஒன்று அதிகமாகிறது எடுத்துக்காட்டு, மனிதரிடம் இனக்கீற்று, 47 ஆக உயர்கிறது.

trocar : நீரெடுப்புக் கருவி; தாம்பு ஆணி : மகோதரம் போன்ற நோய்களில், உடலிலிருந்து நீர் எடுக்க உதவும் கருவி.

trochanters : பெருங்கால் எலும்புகள்; கரட்டுமுண்டு : காலின் உச்சிப்பகுதியின் புறத்தே தொட்டு



பெருங்கால் எலும்பு

உணரகூடிய எடுப்பான இரு எலும்புப் பகுதிகள். காலை வெளிப்புறமாகத் திருப்புவதற்கும், காலை பக்கவாட்டில் திருப்புவதற்கும் பயன்படும் தசைகளில் சில இவற்றுடன் பொருத்தப்பட்டுள்ளன. சிறுகால் எலும்புத் தசைகள், முழங்காலை மேல் நோக்கித் தூக்க உதவுகின்றன.

trochlea : கப்பி உறுப்பு : கட்டமைப்பிலும், செயல்முறையிலும் ஒரு கப்பி போன்ற உறுப்பு.

trophic : வளம் ஊட்டம்; வளப்ப : வளர்ச்சிலுட்டம் சார்ந்த.

trophoblastic tissue : குல்முட்டைத் திசு : குல்முட்டையில் பதிந்துள்ள உயிரணுக்கள். இவை குல் முட்டைக்கு உணவூட்டம் அளிக்கின்றன.

trophoneurosis : தேய்மானம்; மிகு வளர்ச்சி போன்ற கோளாறுகள் : நரம்புக் கோளாறினால் உண்டாகும் வளர்ச்சிக் கோளாறுகள்.

tropicamide : டிரோபிக்காமைடு : கண்மணி அழற்சியைக் குணப்படுத்தக்கூடிய ஒரு செயற்கை மருந்து.

troxerutin : டிராக்செருட்டின் : தந்துகி நொய்மையைக் குறைத்து, திசுப்பரவலை அதிகரிக்கும் ஒரு பொருள். இதன்மூலம் சிரைக குருதியிலுள்ள இரத்தத்தில் ஆக்சிஜன் அளவை அதிகரிக்கிறது.

trychlorethylene : நோவுத் தடை மருந்து.

trypanosoma : உறக்க நோய்க் கிருமி; தூக்க நோய்க் கிருமி : உறக்க நோய் போன்றவற்றை உண்டு பண்ணும் ஓரணுக் குருதி ஒட்டுயிர்.

trypanosomiasis : உறக்க நோய்; தூக்க நோய் : உறக்க நோய் ஒட்டுயிரினால் உண்டாகும் உறக்க நோய் மேற்கு ஆப்பிரிக்காவில் இந்நோய் பெருமளவில் காணப்படுகிறது. 'டெட்சே' எனப்படும் கொடிய நச்சுண்ணியினால் இது ஏற்படுகிறது.

tryparsamide : டிரைப்பார்சாமைடு : உறக்க நோயைக் குணப்படுத்தும் கரிம ஆர்சனிக் கூட்டுப் பொருள். இது நரம்பு ஊசிமூலம் செலுத்தப்படுகிறது.

trypsin : கணைய நீர் நொதி : கணையச் சுரப்பி நீரின் கருநிலை நொதி; ஒரு செரிமானப் பொருள்.

செரிமானக் கோளாறுகளுக்குக் கொடுக்கப்படுகிறது.

tryptizol : டிரிப்டிசோல் : வயது வந்தவர்கள் உறக்கத்தில் சிறுநீர் கழிவதைத் தடுக்கப் பயன்படுத்தப்படும் அமிட்ரிப்டிலின் என்ற மருந்தின் வாணிகப் பெயர்.

tryptophan : டிரிப்டோஃபான் : உடல் வளர்ச்சிக்குத் தேவையான இன்றியமையாத அமினோ அமிலங்களில் ஒன்று. நியாசின் பற்றாக்குறையை ஈடு செய்ய இது போதிய அளவு பேணி வரப்பட வேண்டும்.

tsetse fly : குருதி உறிஞ்சு நச்சுண்ணி ஈ : ஆஃப்ரிக்காக்கண்டத்தில் கடித்து இரத்தம் உறிஞ்சி மரணம் விளைவிக்கும் கொடிய நச்சுண்ணி ஈ வகை. (செட்சி ஈ).

tubal : குழாய் சார்ந்த; குழாயில்; குழலுள் : ஒரு குழாய் தொடர்புடைய.

tubal abortion : கருக்குழல் கருச்சிதைவு; குழலுள் சிதைவு : கருக்குழலில் கருச்சிதைவு செய்தல்.

tubal pregnancy : கருக்குழல் காப்பம்.

tubar : குழாய் வடிவு ; மேடு; வீக்கம்.

tubauterina : கருக்குழாய்.

tubectomy : குழலெடுப்பு; குழாய் நீக்கம்.

tubercle : எலும்புப்புடைப்பு நுண்முண்டு; காசநோய்ச் சிதைவு : எலும்பில் ஏற்படும் வட்டமான சிறுபுடைப்பு; கழலை, கழலைப்புற்று.

tubercularization : காசநோய்க்குள்ளாதல் : எலும்புருக்கி நோய்க்கு உள்ளாதல்.

tuberculation : எலும்புப்புடைப்பு பாக்கம் : எலும்பு புடைப்புறுதல்; கழலையாக்கம்.

tuberculide/tuberculid : காசநோய் நைவுப்புண்; காசநோய், தோல் கட்டி; தோல் காசநோய் : காசநோயின ஒரு சிறிய நிணநீர் இடமாற்ற வெளிப்பாடு. இதனால் தோல் நைவுப்புண் உண்டாகிறது.

tuberculin : காசநோய்க் கிருமிக் குழம்பு : காசநோய்க் கிருமியின் வலிமை நீக்கிய ஒரு குழம்பு ஒருவர் முன்னர் காசநோய்க்கிருமியினால் பாதிக்கப்பட்டவரால் இலையா என்பதைக் கண்டறிய இது பயன்படுத்தப்படுகிறது. இதனை தோலுக்குள் ஊசி மூலம் செலுத்தி, அதன் எதிர் வினைகளைக் கண்டறிந்து கொள்ளப்படுகிறது. 48-72 மணி நேரத்திற்குள் எதிர்வினை எதுவும் இல்லையெனில் முந்திய பீடிப்பு இல்லை என்று அறியலாம்.

tuberculoid : கழலை போன்ற : எலும்புப்புடைப்பு போன்ற.

tuberculoma : காசநோய்க் கட்டி; உறைகட்டி : உறைந்தது போன்ற கட்டி. இது வடிவளவு பெரிதாக இருக்குமாயின அது கழலையாக இருக்கும்.

tuberculosis : காசநோய்/சயநோய்; எலும்புருக்கி நோய் : காசநோய்க் கிருமியினால் உண்டாகும் நோய். நுரையீரலில் உண்டாகும் காசநோய் "நுரையீரல் காசநோய்" எனப்படும்.

tuberulostatic : காசநோய்க் கிருமித் தடுப்பு மருந்து : காசநோய் கிருமி வளர்வதைத் தடுக்கும் மருந்து.

tuberous sclerosis : மூளைத் திசுக் காழ்ப்பு; கழங்குத் தடிப்பு : மனக்கோளாறு காரணமாக மூளைத் திசுவில் மரபாக ஏற்படும் அணு உள்ளிக் காழ்ப்பு. இது காக்காய் வலிப்புடன தொடர்புடையதாக இருக்கலாம்.

tuberosity : எலும்புப்புடைப்பு; எலும்பு மேடு; மொட்டு; கழங்கு.

tubocurarine: தசை அயர்வுறுத்தும் மருந்து : அரளி போன்ற தென அமெரிக்கச் செடியின் வேரிலிருந்து எடுக்கப்படும் நச்சு மருந்து. இது அறுவை மருந்தின்போது தசை களுக்கு அயர்வு உண்டாக்கப்படப் படுகிறது.

tubo-ovarian: சுவாசக்குழாய்-கரு வகம் சார்ந்த; குழல் கருவகம் சுவா சக் குழாய், சூல் சுரப்பி (கருவகம்) இரண்டும் தொடர்புடைய அல் லது உள்ளடங்கிய எ-டு சுவாசக் குழாய்-கருவகக் கழலை

tubular necrosis: சிறுநீரகக் குழாய் இழைம அழுகல் : கடும தீப்புண் கள், தாழ்ந்த குருதியழுத்தம், குரு திப் போகது, நீாம இழப்பு, நசுக்கல போன்ற நோய்களைத் தொடர்ந்து சிறுநீரகக்குழாய்களில் ஏற்படும் கடும இழைம அழுகல் நோய். இதனால் சிறுநீர் கழியும் அளவு வெகுவாகக் குறைகிறது; சிறுநீரகம் செயலிழப்பதும் ஏற்படு கிறது.

tubule : சிறுகுழாய்; நுண்குழல் :

tularaemia: கொறிக்கும் பிராணிக் காய்ச்சல் : கொறிகும் பிராணி களைப் பீடிக்கும் ஒடுவகைக் கொள்ளைநோய் மான் ஈக்காய்ச் சல், முயல்காய்ச்சல், உண்ணிக் காய்ச்சல் ஆகியவை இவ்வகை யைச் சேர்ந்தவை இந்நோய் பீடித்த பிராணிகளைக் கடித்த பூச்சிகள் மனிதரைக் கடிப்பதால் இந்நோய் தொற்றுகிறது நிண நீர்ச்சுரப்பிகள் வறறி வீங்குதல், கடும் வயிறறுக் கோளாறு ஆகி யவை இதன் அறிகுறிகள்.

tumescence வீக்கமான; வீங்கிய, விறைப்பு; பொய்ப்புடைப்பு : சிறி தளவு வீக்கம்.

tumor (tumour) : கழலை; கட்டி; கண்டு : உடலின் உயிரணுக்கள் அடங்கிய நோயுற்ற வீக்கம். "புற்றுக்கழலை" என்பது மீண் டும் தோன்றி மரணம் விளைவிக்க

கக் கூடியதாகும். "வெற்றுக் கழலை" என்பது, சாகடிக்கும் தன்மையில்லாத கழலையாகும்.

tunica (tunic) : தசை இழைமம் : உறுப்பைப் போர்த்துள்ள தசை இழைமம்.

tunnel reimplantation opera -tion : மூத்திரக்கசிவு நாளம் பொருத்துதல்; குழல் குடைவுள மறு வைப்பு. மூத்திரக கசிவு நாளத்தை மீண்டும் பொருத்துவதற்காகச் செய்யப்படும் அறுவை மருத்துவ முறை.

turbinate : சுருள எலும்பு; தடுப் பெலும்பு; கூம்புச் சுருள : மூக்கி லுள்ள சுருளவடிவான எலும்பு. இது மூக்கின் இருபுறமும் மூன்று வீதம் அமைந்திருக்கும்.

turbineotomy : மூக்குச்சுருள் எலும்பு அறுவை : மூக்குச் சுருள எலும்புகளை அகற்றுதல் :

turgency(turgescence) வீக்கநிலை : நீர் ஊறிய உயிர்ம இழைம விரிவு; வீங்குதல்.

turgidity : வீக்கம்; புடைப்பு : நீரு றிய இழைம விரிவால் செறிவு பெற்ற வீக்கம்.

turner syndrome : பிறப்புறுப்பு வளர்ச்சியின்மை : பெண்களின் பிறப்புறுப்புகள் வளர்ச்சியடை யாமல் குழந்தைப் பருவத்தில் இருந்தது போலவே இருத்தல். இது ஒரு மரபணுக் கோளாறு. இந் நோய் உள்ளவர்களுக்குக் கரு உயிர்ம உயிரணுக்கள் அடியோடு இருப்பதில்லை. இவர்கள் பூப் பெய்துவதில்லை இவர்களுக்கு 'X' என்ற ஒற்றை இனக்கீற்றுமட்டுமே இருக்கும். இதனால் இவர்கள் உடலில் உயிரணுக்களில் 45 இனக் கீற்றுகள் மட்டுமே காணப்படும்.

tussis : இருமல்.

tussive , இருமல் சார்ந்த.

tylosis : கன்கட்டி; கரட்டுமை : கண்ணீர்ப்பை வீக்கம்.

tyloxapol : டைலோக்சாப்போல் : மூச்சுக் குழாய்ச் சவ்வின கன அளவை அதிகரித்து, குழைமத் திறனைக் குறைக்கிற ஒரு மருந்து.

tympan : இழுவைத் தசைநார்.

tympanic : இடைச்செவி சார்ந்த; பறை : புறச்செவிக்கும் அகச்செவிக்கும் இடைப்பட்ட பகுதியான செவிப்பறைச்சவ்வு தொடர்பான.

tympanic membrane : செவிப்பறைச் சவ்வு; பறைச் சவ்வு

tympanites (tympanism) : வயிற்று உப்புசம்; குடல்வாயு வீக்கம் : குடலுக்குள் காற்றால் ஏற்படும் அடிவயிற்று வீக்கம்.

tympanitis : செவிப்பறை அழற்சி; இழைச் செவியழற்சி; பறையழற்சி : புறச்செவிக்கும் அகச்செவிகளும் இடைப்பட்ட பகுதியான செவிப்பறைச் சவ்வில் ஏற்படும் வீக்கம்.

tympanoplasty : இடைச்செவி அறுவை; பறையமைப்பு : கேட்கும் திறனை அதிகரிப்பதற்காக இடைச்செவியைச் சீர்படுத்தும் அறுவை மருந்துவம்.

tympanum : செவிப்பறைச் சவ்வு (இடைச் செவி) : புறச்செவிக்கும் அகச்செவிக்கும் இடைப்பட்ட பகுதி.

typhlitis : குடல் முளை அழற்சி; பெருங்குடல் நுழைவழற்சி : குடல் முளையில் உண்டாகும் வீக்கம்.

typhoid fever : குடற் காய்ச்சல் (டைபாய்டு) : செம்பழுப்புப் பொட்டுகளுடன் மயக்கமும், வயிற்று வீக்கமும், பெருத்த வலிவுக்கேடும், நீண்டநாள் காய்ச்சலும் உண்டுபண்ணுகிற நச்சுக்

காய்ச்சல் நுண்ணுயிரியால்விளைவது

typhomania : நச்சுக் காய்ச்சல் சன்னி.

typhus : ஒருவகை ஒட்டுண்ணியால் பரவும் சன்னிசு காய்ச்சல்: ரிககெட்சியே எனும் நுண்ணுயிரியால் உண்டாகும் ஒரு தொற்று நச்சுக் காய்ச்சல் தோலில் கொப்புளங்களும், கரும் தலைவலியும் உண்டாகும். போர். பஞ்சகாலங்களில் பேன், உண்ணி ஆகியவற்றால் பரவுகிறது

tyramine . டைராயின் : பல்வேறு உணவுப் பொருள்களில், குறிப்பாக பாலேட்டில் இருக்கும் ஓர் அமின் பொருள். இது அண்ணீரகச் சுரப்பியில் ஊறும் நீரைப் போன்று உடலில் விளைவினை ஏற்படுத்தக் கூடியது.

tyrocidine : கிருமி கொல்லி : நோய்க்கிருமிகளைக் கொல்லக் கூடிய ஒரு மருந்து.

tyrosine : டைரோசின் : வளர்ச்சிக்குத் தேவையான இன்றியமையாத அமினோ அமிலங்களில் ஒன்று. இது அயோடினுடன் இணைந்து தைராகசின் உருவாகிறது.

tyroxinosis : சிறுநீர் டைரோக்சின் : டைரோக்சின் இயல்புக்கு மீறி வளர்சிதை மாற்றமடைவதால் சிறுநீரில் பாரா ஹைட்ராக்சி ஃபினில பைருவிக் அமிலம் அளவுக்கு அதிகமாக வெளியேறுதல்.

tyrothricin : நுண்ம நாசினி : நோய் நுண்மங்களைக் கொல்லும் ஒரு கலவை மருந்து. பல்வேறு தோல் நோய்களுக்கு இது பயன்படுகிறது.

tyrotoxicon : பாலழிப்பு : பால் அல்லது பாலாடையில் ஏற்படும் அழிப்பொருள்.

U

ulcer : அழற்சிப் புண் : தோலில் அல்லது வயிற்றில் அல்லது வாயில் இருக்கும் ஒரு சவ்வில் ஏற்பட்டுள்ள விரைவில் ஆறாதிருக்கிற அழற்சிப் புண் .

ulceration : அழற்சிப்புண்ணாதல்.

ulcerative : அழற்சிப் புண் சார்ந்த : அழற்சிப் புண் தொடர்புடைய; குழிப்புண் தன்மையுடைய.

ulcerogenic : அழற்சி உண்டாக்கும் ; அழற்சிப் புண் உண்டாக்கக் கூடிய.

ulcer vulva : பிறப்பு வாயில் புண்.

ulna : அடிமுழ எலும்பு; முன்கை



முன்கை
எலும்பு

எலும்பு; முன்கையின் இரு எலும்புகளில் அடியிலுள்ள பேரெலும்பு. இதுகையின் புறப்பகுதியுடன் கட்டைவிரல் அருகில் இணைந்திருக்கும்.

ultrasonic : ஒலிகடந்த அதிர்வலை ; மீயொலி செவியுணரா ஒலி : ஒலியை விட விரைந்து செல்லும் வேகம். பலவேறு இயற்பியல்

பண்புகளையுடைய அடுத்தடுத்த திசுக்களிடையிலான எலலைகளை இந்த ஒலி கடக்கும்போது ஏற்

படும் எதிரொலிகளைக் கொண்டு நோய் பற்றிய தகவல்கள் அறியப்படுகின்றன.

ultrasonography : மீயொலி வரைவு; கதழ் ஒலி உருக்காட்சி : செவிப்புலன கடந்த ஒலியினைப் பயன்படுத்தி கண்ணுக்குப் புலனாகா உருக்காட்சிகளை உருவாக்குதல். கட்டுப்படுத்திய இந்த ஒலிக் கற்றை உடலுக்குள் செலுத்தப்படுகிறது. அதனால் உண்டாகும் எதிரொலிகளைக் கொண்டு உடலின் பல்வேறு கட்டமைப்புகள் பற்றிய மின்னணுவியல் உருக்காட்சி உருவாக்கப்படுகிறது.

ultrasound : கதழ் ஒலி : செவிப்புலன கடந்த ஒலி. இது 20,000Hz அலை வெண் உடையது. மனிதர் செவியினால் கேட்க முடியாதது.

umbilical cord : உந்திக் கொடி; தொப்புள கொடி; கொப்பூழ்க் கொடி : கொப்பூழ்க் கொடி சூல் முட்டையுடன் நச்சுக் கொடியை இணைக்கும் உந்தி நரம்பு,

umbilicated : மையக் குழி : ஒரு மையப் பள்ளம் எ-டு. அம்மைத் தழும்பின் மையப் பள்ளம்

umbilicus : தொப்புள குழி; தொப்புள; உந்தி : கொப்பூழ்க் குழி; உந்தி. குழந்தை பிறந்தபின் தொப்புள கொடியை அகற்றிய பிறகு அடிவயிற்றில் இருக்கும் குழிவு.

unconsciousness : உணர்விலா நிலை : தன்னுணர்வு இல்லாத நிலை.

underarm pill : முன்கைத் தோல் மாத்திரை : பெண்ணின் முன்கைத் தோலுக்கு அடியில் வெவோனார் ஜெஸ்டிரல் அடங்கிய ஆறு சிறிய மாத்திரைப் பொதியுறைகளைச் செருகப்பட்ட மருந்து சிறிது சிறிதாக வெளியேறி, 24 மணி நேரத்தில் பலன் விளைவிக்கும். இதன் பலன் 5 ஆண்டுகள் வரை நீடிக்கும்.

undernutrition : ஊட்டக்குறைவு.

undine : கண்ணீருட்டிக் குடுவை; தூம்புக் குடுவை. கணகளைக் கழுவுவதற்குப் பயன்படும் ஒரு சிறிய மெல்லிய கண்ணாடிக் குடுவை.

unicellular : ஒற்றை உயிரணு வுடைய; ஓரணு உயிரி: ஒரேயொரு உயிரணுவை மட்டும் கொண்டுள்ள.

unilateral : ஒரு பக்கமான; ஒரு புறம், ஒரு பக்க : ஒரு பக்கத்தோடு மட்டும் தொடர்புடைய.

uniocular : ஒரு கண் சார்ந்த : ஒரு கண்ணோடு மட்டும் தொடர்புடைய அல்லது ஒரு கண்ணை மட்டும் பாதிக்கிற.

uniovular : ஒற்றைச் சூல் முட்டை சார்ந்த; ஓரணு : ஒரேயொரு சூல் முட்டை தொடர்புடைய. ஒற்றை சூல் முட்டை இரட்டையர்கள் உருவ ஒற்றுமையுடன் இருப்பார்கள்

unipara : ஒரு சேய்த் தாய் : ஒரு குழந்தை மட்டுமே பெற்ற பெண்.

upper motor neurone : மேல் செயல் நரம்பணுசெயல்நரம்புயரணு

upper respiratory tract infections (URTI). மேல் மூச்சுக் குழாய் நோய்கள் : எல்லா வயதுப் பிரிவினருக்கும் பொதுவாக நோய் பீடிக்கும் பகுதி மேல் மூச்சுக் குழாயாகும். மூக்கு அழற்சி. காற்றறை அழற்சி ஆகியவை இந் நோய்களில் முக்கியமானவை.

தொண்டைச் சதை அழற்சி, மூக்கடிச் சதை அழற்சி, தொண்டை அழற்சி, செவி அழற்சி ஆகியவையும் இதில் அடங்கும்.

urachus : தொப்புள் குழித் தண்டு: சூல் முட்டையில் தொப்புள் குழியுடன் சவ்வுப்பையை இணைக்கும் தண்டு போன்ற அமைப்பு.

uraemia ; கறுப்புக் குருதிச் சோகை; யூரியாக் குருதி : சிறுநீர் வெளியேறாத காரணத்தால் யூரியாவின் அளவு குருதியில் மிகைப்பட்டு உண்டாகும் இரத்தசோகை இது சிறுநீரகங்களில் அல்லது உடலின் வேறெங்கும் ஏற்படும் நோய்களினால் ஏற்படுகிறது. இந்நோய் முற்றிய நிலையில் குமட்டல், வாந்தி, தலைவலி, விக்கல், உடல் நலிவு, கண்பார்வை மங்குதல், வலிப்புகள், மயக்கம் உண்டாகும்,

urate : யூரிக் அமில உப்பு : யூரிக் அமில உப்புகளில் ஒன்று. இது இரத்தத்திலும், சிறுநீரிலும் இருக்கும்.

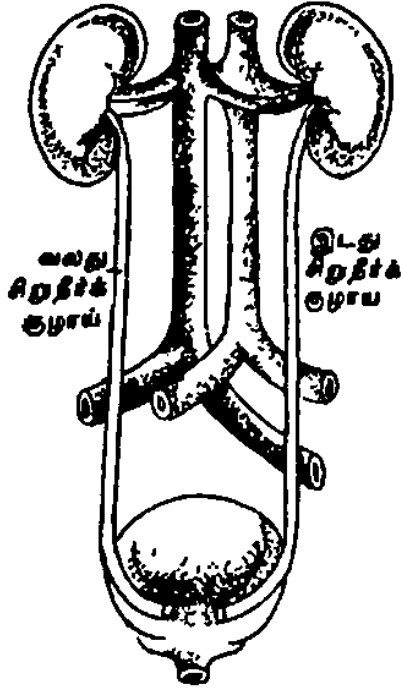
uraturia : மிகைச் சிறுநீர் யூரிக் உப்பு : சிறுநீரில் யூரிக் அமில உப்பு அளவுக்கு அதிகமாக இருத்தல்.

urea : யூரியா (மூத்திரை) : பால் உணி விலங்குகளின் சிறுநீரில் அடங்கியுள்ள சேர்மப் பொருள். இது யூரியா ஃபார்பால்டிஹைடு றெசினாய்டுகளுக்கான ஆதாரப் பொருளாகவும் பயன்படுகிறது. இது செயற்கையாகவும் தயாராகிறது. இது புரத வளர்சிதை மாற்றத்தின் இறுதி விளை பொருளாக உண்டாகி, சிறுநீருடன் வெளியேறுகிறது.

ureaphil: யூரியா:பில்: பெருமூளை இழைம அழற்சியில் யூரியா உறிஞ்சிப் பொருளின் லாணிகப் பெயர். குருதியிலிருந்து யூரியாவை அகற்றப் பயன்படும்.

ureter : சிறுநீர்க் குழாய்; மூத்திரக் கசிவு நாளம் : ஒவ்வொரு சிறுநீர்

கத்திலிருந்தும் மூத்திரக்கசிவை
மூத்திரப் பைக்குக் கொண்டு செல்



சிறுநீர்க் குழாய்

லும் நாளம். இது சராசரியாக
25-30 செ.மீ. நீளமிருக்கும்.

ureterectomy : சிறுநீர்க் குழாய்
வெட்டு; மூத்திரக்கசிவு நாள
அறுவை : மூத்திரக்கசிவு
நாளத்தை அறுவை மருத்துவம்
மூலம் வெட்டியெடுத்தல்.

ureteritis: சிறுநீர்க்குழாய் அழற்சி;
மூத்திரக்கசிவு நாள அழற்சி: மூத்தி
ரக்கசிவு நாளத்தில் ஏற்படும்
வீக்கம்.

ureterocolic: மூத்திரக்கசிவு நாள
-பெருங்குடல் சார்ந்த : மூத்திரக்
கசிவு நாளம், பெருங்குடல் இரண்
டும் தொடர்புடைய. பொது
வாகக் குருதி நாளங்கள் பின்னிப்
பிணைவதைக் குறிக்கும்.

**ureterocolostomy (uretero sig
moidostomy) :** மூத்திரக்கசிவுநாள
-பெருங்குடல் இணைப்பு அறுவை :
சிறுநீரை இரைப்பை வழியாகக்
கழிக்கும்படி செய்வதற்காக, சிறு

நீர்ப்பையிலிருந்து மூத்திரக் கசிவு
நாளங்களை அறுவை மருத்துவம்
மூலம் பெருங்குடலுடன் பொருத்
துதல்.

uretero-ileostomy : மூத்திரக்
கசிவு நாள-பின்சிறுகுடல் அறுவை.

ureterolith : மூத்திரக்கசிவு நாள
அடைப்புக்கல் மூத்திரக்கசிவு நாளத்
தில் கல்லடைப்பு.

ureterolithotomy : மூத்திரக்கசிவு
நாளக் கல் அறுவை: மூத்திரக்கசிவு
நாளத்திலுள்ள ஒரு கல்லை
அறுவை மருத்துவம் மூலம் அகற்று
தல்.

ureterostomy : மூத்திரக்கசிவுக்
குழல் அறுவை : மூத்திரக்கசிவு
நாளம் சிறுநீரை வெளியேற்று
வதற்காக ஒரு நீரந்தரமான குழல்
அமைத்தல்.

urethra : சிறுநீர்ப் புறவழி, சிறுநீர்
வடிகுழாய் : மூத்திர ஒழுக்குக்
குழாய்; சிறுநீர்ப்பையிலிருந்து
சிறுநீர் வெளியேற்றப்படுமநாளம்.
பெண்களுக்கு இதன் நீளம் 25-40
மி.மீ. அளவு இருக்கும். ஆண்
களுக்கு 250 செ.மீ. நீளமிருக்கும்.
urethral syndrome : சிறுநீர்க்
குழாய் நோய் : சிறுநீர் ஒழுக்குக்
குழாயினையும், அதனை அடுத்த
துள்ள சுரப்பிகளையும் பீடிக்கும்
நோய்.

urethritis : சிறுநீர் வடிகுழாய்
அழற்சி, மூத்திரக்குழாய் அழற்சி :
சிறுநீர்ப் புறவழி வீக்கம்.

urethrocele : மகளிர் சிறுநீர்ப்பை
நெகிழ்ச்சிமூலம்: பெண்களின் சிறு
நீர்ப்பையில் நழுவிப்போல் உப்பல்

urethroplasty : சிறுநீர் ஒழுக்குக்
குழாய் ஒட்டு அறுவை : சிறுநீர்
ஒழுக்குக் குழாயை செய்யப்படும்
ஒட்டு அறுவை மருத்துவம்

urethroscope : சிறுநீர்க்குழாய்
பார்வைக்கருவி; சிறுநீர் வடிகுழாய்
நோக்கி : சிறுநீர் ஒழுக்குக் குழாய்

யின் உட்பகுதியைக் கண்ணால் பார்ப்பதற்கு உதவும் வகையில் வடிவமைக்கப்பட்ட ஒரு கருவி.

urethrostenosis : சிறுநீர்க்குழாய் அடைப்பு; சிறுநீர்க்குழாய் குறுக்கம் : சிறுநீர் ஒழுக்குக் குழாயில் நெரிசல் காரணமாக உண்டாகும் இறுக்கம்.

urethrotomy : சிறுநீர்க் குழாய்த் துளை அறுவை : சிறுநீர் ஒழுக்குக் குழாயில் துளையிடுவதற்காக அறுவை மருத்துவம் செய்தல். சிறுநீர் ஒழுக்குக் குழாய் அடைப்பை நீக்குவதற்காக இது செய்யப்படுகிறது.

urethrotigonitis : சிறுநீர்ப்பை அழற்சி. சிறுநீர்ப்பையில் ஏற்படும் வீக்கம்.

UTI : சிறுநீர்க்குழாய் நோய்

uric acid : யூரிக் அமிலம் (சிறுநீர் அமிலம்) : திசுக்களில் உட்கருப் புரதங்கள் சிதைவுறுவதால் உண்டாகும் ஓர் அமிலம். இது, வளர்சிதை மாற்றத்தின் ஒரு விளைபொருள். இது சிறுநீரில் வெளியேறுகிறது. இது கரையாதது; இது அளவுக்கு அதிகமானால் கற்கள் உண்டாகும்.

uricosuric : யூரிக்கோசூரிக்; யூரிக் நீர்ப்பெருக்கு : சிறுநீரகத்திலிருந்து சிறுநீர் (யூரிக்) அமிலம் அதிகமாக வெளியேறுவதை ஊக்குவிக்கும் பொருள்.

uridrosis : மிகை வியர்வை யூரியா; வியர்வை யூரியா மிகைப்பு; யூரியா வியர்வை : வியர்வையில் அளவுக்கு அதிகமாக யூரியா இருத்தல் இது, தோலில் நுண்ணிய வெண்படிகங்களாகப் படையும்.

urinal : சிறுநீர்க்கலம்; சிறுநீரேந்தி : சிறுநீர்க்கழிப்பிடம்; நோயாளிகள் படுக்கையடிச் சிறுநீர்ப்புட்டி; சோதனைச் சிறுநீர்க் குடுவை.

urinalysis : சிறுநீர்ப் பகுப்பாய்வு; சிறுநீர்ச் சோதனை : சிறுநீரைப்

பகுப்பாய்வு செய்து சோதனை செய்தல்.

urinary : சிறுநீர் சார்ந்த :

urinary bladder : சிறுநீர்ப்பை : இடுப்புக்குழி எலும்புக் கூட்டில் அமைந்துள்ள விரியும் இயல்புடைய ஒரு பை. இது, சிறுநீரகங்களிலிருந்து இரு மூத்திரக்கசிவு நாளங்களிலிருந்து சிறுநீரைப் பெறுகிறது. இச்சிறுநீர் சிறுநீர் ஒழுக்குக் குழாய் வழியாக வெளியேறுகிறது.

urination : சிறுநீர் கழிப்பு.

urine : சிறுநீர் : சிறுநீரகங்களிலிருந்து 24 மணி நேரத்தில் 1500 மி.லி. வீதம் வெளியேறும் பழுப்பு நிறத் திரவம். வயது வந்தவர்களின் சிறுநீர் சிறிது அமிலத்தன்மையுடன் இருக்கும். இதன் ஒப்பு அடர்த்தி 1005—1030.

urinology : சிறுநீரியல் (urology)

urinometer : சிறுநீர்மானி : சிறுநீர் எடைத் திறமானி.

urinometry : சிறுநீர் ஒப்பெடை மானம்

urinostomy : சிறுநீர் ஆய்வு : சிறுநீர்த் தேர்வாய்வு.

urobilin : சிறுநீர் நிறமி . யூரோபிலினோஜன் ஆக்சிகரணமாவதால் உண்டாகும் பழுப்பு வண்ணநிறமி. இது மலத்தின் வழியாக வெளியேறுகிறது. சில சமயம், சிறுநீரிலும் காணப்படும்.

urobilinogen : யூரோபிலினோஜன் : குடலில் பாக்டீரியாவின் வினையினால் பிலிருபினிலிருந்து உருவாகும் ஒரு நிறமி. இது இரத்தவோட்டத்தில் மீண்டும் ஈததுக் கொள்ளப்பட்டு, மீண்டும் நுரையீரலில் பிலிருபினாக மாற்றப்பட்டு பித்தநீரில் அல்லது சிறுநீரில் வெளியேறுகிறது.

urobilinuria : மிகைச்சிறுநீர் யூரோபிலின் : சிறுநீரில் யூரோபிலின்

அதிக அளவில் இருத்தல். இது, நுரையீரலில் பிலிருபின் அதிகம் உற்பத்தியாகிறது என்பதற்குச் சான்று.

urochrome : யூரோக்ரோம் : சிறுநீருக்கு அதன் இயல்பான நிறத்தைக் கொடுக்கும் மஞ்சள் நிறமி.

urodynamics: சிறுநீர் இயக்கவியல் சிறுநீர் உற்பத்தி, வடிததல், தேக்கக் கழித்தல் போன்ற அனைத்து இயக்கங்களளையும் பற்றிய ஆய்வியல்.

urogenital ; சிறுநீர் - பிறப்புறுப்பு சார்ந்த : சிறுநீர் மற்றும் பிறப்பு உறுப்புகள் தொடர்புடைய.

Urografin : யூரோகிராஃபின் : சிறுநீரக இடுப்புக் குழி, மூத்திரக் கசிவு நாளம் ஆகியவை செயற்படுவதை ஊடுகதிர் (எக்ஸ்-ரே) ஒளிப்படம் மூலம் பார்ப்பதற்கு உதவும் ஊடகப் பொருள்.

urography : சிறுநீர்நாள ஊடுகதிர் படம்; சிறுநீர்ப்பாதை வரைவு : சிறுநீரக இடுப்புக் குழி, மூத்திரக் கசிவு நாளம் ஆகியவை செயற்படும் முறையை ஊடுகதிர் ஒளிப்படம் மூலம் பார்த்தல்.

urokinase : யூரோக்கினேஸ் : இரத்த நார்ப் புரதத்தைக் கரைக்கக் கூடிய ஒரு செரிமானப் பொருள் (என்சைம்). காயங்களின் போதும், அறுவைச் சிகிச்சைக்குப் பிந்திய குருதிப் போக்கின்போதும் இது பயன்படுத்தப்படுகிறது.

urologist : சிறுநீரியல் வல்லுநர் : சிறுநீராக் குழாய் தொடர்பான நோய்களைக் குணப்படுத்துவதில் வல்லுநர்.

urology : சிறுநீரியல்; சிறுநீரகவியல் : சிறுநீர் தொடர்பான நோய்களையும் அவற்றைக் குணப்படுத்துவதையும் பற்றி ஆராயும் அறிவியல்.

Uropac : யூரோப்பாக் : அயோடாக்கில் என்ற மருந்தின் வாணிகப் பெயர். இது 60% அயோடின் கலந்த கலவை மருந்து. சிறுநீர்க் கோளாறுகளுக்கு சிரை வழியாகச் சிறிது சிறிதாகச் செலுத்தப்படுகிறது.

uropathy : சிறுநீர் மண்டல நோய் : சிறுநீர் மண்டலத்தின் எந்த ஒரு பகுதியிலும் ஏற்படும் நோய்.

uroselectan[®] : யூரோசெலக்டான் : சிறுநீர் கோளாறுகளுக்குப் பயன்படும் அயோடாக்கில் என்ற மருந்தின் வாணிகப் பெயர்.

URTI : மேல்மூச்சுக் குழல் நோய் :

urticaria : தடிப்புச் சொறி; காஞ்சொறித் தடிப்பு; தோலரிப்பு : காஞ்சொறி முத்துக்களால் ஏற்படும் சொறி வேதனை. இது ஒவ்வாமை யினால் உண்டாகும். தோல் நோய் தடிப்பு கருஞ்சிவப்பாக இருக்கும்; நமைச்சல் உண்டாகும். திடீரெனத்தோன்றிச் சில நாட்கள் இருந்து விட்டு மறைந்து விடும்.

urtication : நமைச்சல் : காஞ்சொறிபோல் நமைச்சல் உண்டாதல்; கடுகடுப்பு.

urine inertia : கருப்பை மந்தம்.

uteroplacental : கருப்பை-நச்சுக் கொடி சார்ந்த; கருவக நச்சுக்கொடி சார்ந்த : கருப்பை, நச்சுக் கொடி இரண்டும் தொடர்புடைய.

uterorectal : கருப்பை-மலக்குடல் சார்ந்த : கருப்பை, மலக்குடல் இரண்டும் தொடர்புடைய.

uterosacral : கருப்பை - பிட்ட எலும்பு சார்ந்த . (புனித எலும்பு) இரண்டும் தொடர்புடைய.

uterosalpingography : கருகுழாய் ஊடுகதிர்ச் சோதனை; கருவக - அண்டக்குழல் வரைவியல் . கருப்பை, கருகுழாய்கள் ஆகியவற்றை ஊடுகதிர் (எக்ஸ்-ரே)

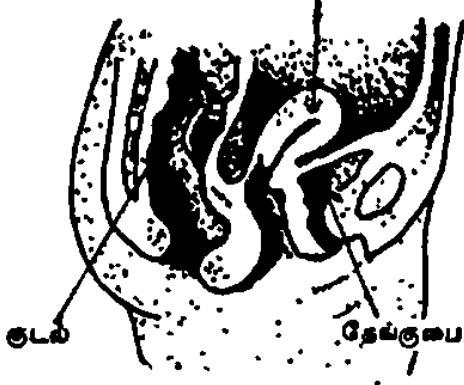
மூலம் பரிசோதனை செய்தல். கருவெளியேறும் குழாய்களின் காப்புத் திறனை அறிய இச் சோதனை செய்யப்படுகிறது.

uterovaginal ; கருப்பை-யோனிக் குழாய் சார்ந்த; அல்குல் - கருப்பை யின் : கருப்பை, யோனிக் குழாய் இரண்டும் தொடர்புடைய.

uterovesical : கருப்பை-சிறுநீர்ப் பை சார்ந்த : கருப்பை, சிறுநீர்ப் பை இரண்டும் தொடர்புடைய.

uterus; கருப்பை; கருவகம்: பெண்ணிடம் குழந்தை உருவாகும் உறுப்பு. இது உட்குழிவான தசை

கருப்பை



கருப்பை

உறுப்பு. இதனால், கரு வெளியேறும் குழாய்களின் வழியாக சூல் முட்டை வந்து சேர்கிறது. இங்கு

இந்தச்சூல் முட்டை குழந்தையாக வளர்ச்சி பெற்று யேர்னிக் குழாய் வழியாக வெளியேறுகிறது.

UTI : சிறுநீர்க் குழாய் நோய்.

utricle : பெரும்பை : உட்காது, காதின உட்புறச் சிறுகட குழி. உயிர்ம அணு; உடலின நுண் சிறு கண்ணறை.

uvea : கண் வண்ணப் பகுதி; கண்ணின குழற்படலம் : விழித்திரைப் படலம், கண்ணிமை மயிர் கண் கருநிறப்படலம் உட்பட கண்ணின வண்ணமுடைய பகுதி.

uveitis : கண் வண்ணப் பகுதி அழற்சி: கருவிழிப் படல அழற்சி : கண்ணின வண்ணமுடைய பகுதியில் ஏற்படும் வீக்கம்.

uvula : உள்நாக்கு ; தொங்கு நாக்கு; சிறு நாக்கு : அடியண்ணத்தின முனையிலிருந்து தொங்குகின்ற இழை போன்ற உறுப்பு.

uvulectomy: உள்நாக்கு அறுவை; தொங்கு நாக்கு அறுவை : உள்நாக்கினை அறுவைச் சிகிச்சை மூலம் வெட்டியெடுத்தல்.

uvulitis : உள்நாக்கு அழற்சி; தொங்கு நாக்கு அழற்சி : உள்நாக்கில் ஏற்படும் வீக்கம்.

V

vaccination : அம்மை குத்துதல்: அம்மை நோயைத் தடுப்பதற்காக அம்மைப்பால் குத்துதல்.

vaccine : அம்மைப்பால் (பிணிய்பால்): பசுவிற்கு வரும் அம்மைக் கொப்புளங்களிலிருந்து எடுக்கப்படும் சீநீர். இந்தக் காப்புச் சீநீர் பசுவிலிருந்து எடுக்கப்பட்டு, மனிதருக்கு வரும் அம்மை நோய்க்கு எதிராகப் பாதுகாப்பதற்கு பயன்படுத்தப்படுகிறது.

2. ஒரு நோயின் இறந்து போன அல்லது வலுவிழந்து போன பாக்டீரியாவில் அடங்கியுள்ள திரவம் இது. அதே நோய்க்கு எதிரான பொருள்களை உடலில் உற்பத்தி செய்வதற்கு ஊசி மூலம் உடலுக்குள் செலுத்தப்படுகிறது.

vaccinia : அம்மை நோய் எதிர்ப்புக் கிருமி: மாட்டம்மை நோய் அம்மை நோய்க்கு எதிராகத் தடைகாப்பளிப்பதற்குப் பயன்படுத்தப்படும் கிருமி பசுவிற்கு வரும் அம்மைக் கொப்புளம் போன்ற நோய்

vaccum extractor: வெற்றிட இழு சக்திவழி குழந்தையை வெளியேற்றல் கருவை வெளியேற்றல். கருவகத்திலிருந்து குழந்தைப் பிறக்கும் கருச்சிதைவுக்கும் பயன்படும் கருவி.

vagina : யோனிக் குழாய்; புணர்புழை: பெண்ணின் கருப்பை வாய்க்குழாய். பிறக்கும் குழந்தை இதன் வழியே வெளிவருகிறது.

vaginismus : யோனிக் குழாய்ச்

சுவர் இசிப்பு; யோனி இசிவு: யோனிக் குழாய்ச் சுவர்களில் ஏற்படும் வலியுடன கூடிய தசைச் சுரிப்பு. இதனால் கலவியின்போது வலியுண்டாகும்.

vaginitis: யோனிக் குழாய் அழற்சி; புணர்புழை அழற்சி: யோனிக் குழாயில் உண்டாகும் வீக்கம். இதனால் எரிச்சலுடன இரத்தப் போக்கு ஏற்படும். இது, இரைப்பையில் பீடிக்கும் இழை உறுப்புகளைக் கொண்ட நுண்ணிய ஓரணு உயிரினால் ஏற்படுகிறது.

vagotomy: மூளை நரம்பு அறுவை; துடிப்பு கடத்து நரம்பு அறுப்பு: மூளை நரம்பினை அறுவைமருத்துவம் மூலம் பிளத்தல்

vagus nerve: மூளை நரம்பு: மூளையின் கீழ்ப்பகுதியிலிருந்து தொண்டை, நுரையீரல்கள், இதயம், இரைப்பை ஆகிய உறுப்புகளுக்குச் செல்லும் நரம்பு. இது துணைப்பரிவு நரம்பு. இது சுவாசத்தையும், இதயத் துடிப்பையும் மெதுவாக நடைபெறச் செய்கிறது.

valgus, valga, vaglum: கோண உருவம் வெளி வளைவு: உறுப்பு விளிமப்புப்பகுதி வளைந்த உருக் கோணல் முட்டுக்கால்.

valine : வாலைன்: இன்றியமையாத அமினோ அமிலங்களில் ஒன்று.

valium : வாலியம்: தசை இறுக்கத்தைத் தளர்த்தக் கூடிய மயக்க மருந்தின் வாணிகப் பெயர். காக்

காய் வலிப்பின்போது ஊசிமூலம் செலுத்தப்படுகிறது.

valoid : வாலாய்டு : புண் ஏற்பட்ட இடத்தில் இரத்தத்தில் விழுப்புப்பரவிச் செயலாற்றாமல் தடுக்கும் 'சைக்ளிசின்' (எதிர் விழுப்புப் பொருள்) என்ற மருந்தின வாணிகப் பெயர்.

valsalva manoeuvre : உள் தொண்டை பரும அழுத்தம் : தொண்டை அடைப்புக்கு எதிராக வல்லந்தமாக மூச்சு விடும்போது உள் தொண்டையில் ஏற்படும் உச்ச அளவு அழுத்தம். பளுவான பொருள்களைத் தூக்கும்போது இது ஏற்படுகிறது. இந்த முயற்சியின் போது, உள் தொண்டை குறு குவதுடன், அடிவயிறுத் தசையும் சுருங்குகிறது.

valve : தடுக்கிதழ்/ஊடிதழ்; இதழ் ஒருபக்கம் மட்டுமே திறக்கக் கூடிய அடைப்பிதழ். இது சவ்வீனரால் அமைந்த மடிப்பிதழ்.

valvoplasty : தடுக்கிதழ் ஒட்டமைவு; தடுக்கிதழ் அமைப்பு : ஒரு தடுக்கிதழில் செய்யப்படும் ஒட்டு அறுவை மருத்துவம். பொதுவாக இதயத்திலுள்ள தடுக்கிதழ்களில் இது செய்யப்படுகிறது.

valvotomy, valvulotomy : தடுக்கிதழ் அறுவை; தடுக்கிதழ் வெட்டு : இதயம் இயல்பாகச் செயற்படுவதற்காக இதயத் தடுக்கிதழில் அறுவை மருத்துவம மூலம் துளையிடுதல்

valvulitis : தடுக்கிதழ் அழற்சி; இதழ் அழற்சி : இதயத்திலுள்ள ஒரு தடுக்கிதழில் ஏற்படும் வீக்கம். குலையிதழ் அழற்சி.

vamin : வமின் : சிரைவழிச் செலுத்துவதற்கான ஒரு மருந்துக் கரைசலின் வாணிகப் பெயர்.

vancomycin : வான்கோமைசின் . வட்ட பாக்டீரியா நோய்களைக் குணப்படுத்துவதற்கான நோய்

நுண்ம எதிர்ப்புப் பொருள். இது சிரை வழி செலுத்தப்படுகிறது. இது, காதில் நச்சு வினை உண்டாக்கக்கூடியது.

Van den Bergh's test : வான்டன் பெர்க் சோதனை : குருதிவடி நீரி லுள்ள பிலிருபின் அளவை மதிப்பிடுவதற்கான சோதனை. கல்லீரல மஞ்சட்காமாலையில் நேரடி ஆக்கவினை ஏற்படுகிறது. குருதிச் சிவப்பணு மஞ்சட்காமாலையில் மறைமுக ஆக்கவிளைவு உண்டாகிறது.

vanyl mandelic acid : வானில் மாண்டெலிக் அமிலம் : அண்ணீரகச் சுரப்புநீரின் வளாசிதை வினை மாற்றப் பொருள். இது சிறுநீரில் வெளியேறுகிறது.

varicella : தட்டமமை; நீர்க்கொள்வான் ; பயறறமமை.

varices : சிரைப் புடைப்பு : நாள அழற்சிக்குட்பட்ட சிரைகள்

varicocele : நாளப் புடைப்புப் பை ; விந்துக் குழாய் சிரைச் சுருள; சுருள சிரைப் பிதுக்கம் : விந்துக் குழாய்ச் சிரைகளில் ஏற்படும் புடைப்பு

varicose ulcer : அழற்சிச் சிரை நைவுப் புண, சிரை தளர்ச்சி நைவுப் புண; சுருள சிரை நைவுப் புண: நாள அழற்சிக்குட்பட்ட சிரைகளை யுடைய ஒரு காலின கீழ்ப்பகுதியில் ஏற்படும் வலிதராத நைவுப் புண்.

varicose veins : நாள அழற்சிச் சிரைகள், சுருள சிரைகள் : நாள அழற்சிக்கு ஆட்பட்ட சிரைகள். இதன தடுக்கிதழ்கள், நேர் எதிராகப் பாயும் வகையில் வலுவிழந்து விடுகின்றன. பெரும்பாலும் கீழ் உறுப்புகளில் இது ஏற்படுகிறது

varidase : உறை குருதி அலம்பு மருந்து : ஸ்டிரெப்டோக்கினைஸ், ஸ்டிரெப்டோ டார்னேஸ் ஆகிய இரண்டும் கலந்த ஒரு கலவை மருந்தின் வாணிகப் பெயர்.

varus, vara varum: 1. முகப்பரு:

2 நுடங்கு முடம்; உள் வளைவு. கைகால் முனை உள்வளைவுக் கோளாறு.

vas: குழாய் (நாளம்); குழல்.

vascular: குருதிநாளம் சார்ந்த; நாள வட்டம்; குழல் மய: குருதி நாளங்கள் உடலெங்கும் திரவங்களைக் கொண்டு செல்லும் பிற நாளங்கள் தொடர்பானவை.

vascularization: செல்குழாய் நாளமாக்கம், நாள ஊட்டம், குழல் மயமாக்கல்: இரத்தவோட்டம் உண்டாக்குதல். செல்குழாய் நாளஞ் சார்ந்ததாககுதல்.

vasculitis: குருதிநாள அழற்சி; நாள அழற்சி: இரத்தநாளத்தில் ஏற்படும் வீக்கம்.

vasculo toxic: குருதி நாள நச்சு: இரத்தநாளங்களில் தீங்கான மாறு தல்களை உண்டாக்கும் பொருள்.

vasectomy: விதை நாள அறுவை; விந்துக் குழாய் நீக்கம்: விதைக் கொட்டையை வெளியேற்ற நாளத்தையோ, அதன் பகுதியையோ, வெட்டியெடுத்தல்.

vasoconstrictor: குருதி நாள இறுக்க மருந்து; நாளச் சுருக்கம்; குழல் சுருக்கி: குருதி நாளங்களை இறுக்குகிற மருந்து

vasodilator: குருதி நாள விரிவ கற்சி மருந்து; குழாய் விரிப்பி; குழல் விரிப்பி: குருதி நாளங்களை விரிவ கற்சி செய்கிற மருந்து; நாளத் தளர்த்து மருந்து.

vasomotor nerves: குருதி நாள இறுக்கத் தளர்வு நரம்பு, குழலியக்க நரம்புகள்: குருதிநாள இறுக்கத்தைத் தளர்த்து நரம்புகள்; நரம்புச் செறிவுத் தளர்த்து நரம்புகள்.

vasopressin: நாள அழுத்தி இயக்கி இரத்த நாளச் சுவர் தசையைச் சுருங்க செய்யும் இயக்குநீர் (ஹார்மோன்) மருந்து.

vasospasm: நாளச்சுவர் இசிப்பு; குழல் இசிவு: இரத்த நாளச் சுவர் களைச் சுருங்கச் செய்கிற இசிப்பு.

vasoxine: வாசோக்சின்: உணர் விழப்பின்போது இரத்த அழுத்தத்தை மீட்பதற்காகப் பயன்படுத்தப்படும் மெத்தோக்சாமின் என்ற மருந்தின் வாணிகப் பெயர்.

VATS (video-assisted thoracic surgery): ஒளிப்பேழை வழி இதய அறுவை

vector: நோய்க்கடத்தி; நோய்பரப்பி: தொற்று நோய்க் கிருமிகளைக் கொண்டு செல்லும் சிற்றுயிரினம்.

vegetations: மிகைத்தசை வளர்ச்சி; வளரிகள்: உடலின மேற்பரப்பில் தோன்றும் இயற்கைக்கு மாறான தசை வளர்ச்சி.

vegetative: தனிவாழவுக்குரிய; வளர்நிலை: பாலினம் சாராத பெருக்கமுடைய.

vegetative nervous system: தன்னியக்க நரம்பு மண்டலம்: சுரப்பிகள் சுரத்தல் நெஞ்சுப்பை அடித்தல் போன்ற எண்ணாது செய்யும் செயல்களைத் தானாகச் செயற்படுத்தும் வகையில் கட்டுப்படுத்துகிற நரம்பு மண்டலம்.

vehicle. ஊடகம் (ஊடுபொருள்): மருந்தைக் கலக்கிக் கொடுப்பதற்கான ஒரு செயலற்ற பொருள் எ-டு. கலவை மருந்துகளில் நீர்.

veins: சிரைகள்: உடலிலிருந்து அல்லது நுரையீரல்களிலிருந்து இதயத்திற்கு இரத்தத்தைக் கொண்டு செல்லும் குழாய். ஆனால், கலவீரல் சிரையானது குடலிலிருந்து நுரையீரலுக்கு இரத்தத்தைக் கொண்டு செல்கிறது. அது மற்ற சீரண உறுப்புகளுடன் சிரைகள் மூலம் இணைக்கப்பட்டிருக்கிறது எனவே, சீரணிக்கப்பட்ட பொருட்களை

நுரையீரலுக்குக் கொண்டு செல்கிறது. நுரையீரல் சிரையானது நுரையீரல்களிலிருந்து ஆக்சிஜனைற்றப்பட்ட இரத்தத்தை இதயத்திற்கு எடுத்துச்செல்கிறது.

velactin : வெலாக்டின் : பாலின்றிக கொடுக்கப்படும் சீருணவுகளுக்குப் பதிலாகக் கொடுக்கப்படும் பெரூளின் வாணிகப் பெயர்.

velamen (velamentum) : மூளை குழி தாள்சவ்வு :

velar : பின் அண்ணம் : அண்ணத்தின் பின்புறப் பகுதி.

velosef : வெலோசெஃப் : சிறுநீர்க்கோளாறுகளுக்குப் பயன்படுத்தப்படும் செலீப்ராடின் என்ற மருத்தின் வாணிகப் பெயர்.

venepuncture : சிரையூசி; சிரை துளைப்பு : ஒரு சிரையினுள் ஓர் ஊசியைச் செருகுதல்

venereal : பாலுறவு சார்ந்த; கலவி மேக : பாலுறவு தொடர்பான அல்லது பாலுறவினால் உண்டான.

venereal disease : பாலுறவுநோய் (மேகநோய்); கலவி மேக நோய் : பாலுறவு மூலம் உண்டாகும் மேக நோய்.

venereal remedies : பாலுறவு நோய் மருத்துவம்; கலவி மேக நோய் மருத்துவம் : பாலுறவினால் ஏற்படும் மேக நோயைக் குணப்படுத்துவதற்கான மருத்துவ முறைகள்.

venereology : பாலுறவு நோயியல்; பால்வினை நோயியல்; கலவி மேக வியல் : பாலுறவினால் உண்டாகும் நோயினை ஆராய்ந்து, குணப்படுத்துவதற்கான அறிவியல்.

venesection : குருதி ஷிப்பு; சிரைக் குறுக்குத் திறப்பு; சிரை வெட்டு : முற்கால மருத்துவத்தில் இரத்தவடிப்பு முறை.

venography : உள்நாளச் சோதனை சிரை ஊடுகதிர்ச் சோதனை : உள்நாள மண்டலத்தை ஓர் ஊடகத்தின் துணையுடன் ஊடுகதிர் மூலம் பரிசோதித்தல்.

venoclysis : சிரை ஊட்டம்; சிரை வழி மருந்தேற்றல்; சிரைவழி ஊட்ட மேற்றல் : ஒரு சிரையினுள் ஊட்டச் சத்தினை அல்லது மருந்துத் திரவத்தைச் செலுத்துதல்.

venom : நஞ்சு : தேள், பாம்பு, சிலநதி போன்றவை உற்பத்தி செய்யும் நச்சுத் திரவம்.

venosity : நாளக்கோளாறு : குருதியின் மிகுபகுதி இரத்தநாளத்தில்தான் லாமல் சிரையில் தேங்குதல் அதனால் காற்றுாட்டம் குருதியில் குறைதல்.

venotomy : சிரை அறுவை : ஒரு சிரையை வெட்டியெடுத்தல், குருதி வடிப்பு.

venous : சிரை சார்ந்த; சிரையிய : உட்செல் குருதி நாளத்தில் அடங்கிய.

ventilators : காலதர் (பலகணி); காற்றுாட்டம் . காற்றோட்டப் புழை; காற்றும், வெளிச்சமும் வருவதற்கான சாதனம்.

ventimask : காற்றுாட்ட முகமூடி : ஆக்சிஜன் ஊட்டுவதற்கான ஒரு முகமூடி. இது நுரையீரல்களுக்குச் சீரான அழுத்தத்தில் ஆக்சிஜன் செல்லும் வகையில் அமைக்கப்பட்டிருக்கும்.

ventouse extraction : கருவி மகப்பேறு; வெற்றிக்கோல் வெளியிழுப்பு . தாய்மை மருததுவத்தில் வெற்றிட வெளியேற்றுக் கருவி மூலம் குழந்தையை வெளிக் கொணர்தல்.

ventral : வயிற்றுப் புறம் சார்ந்த : வயிற்றுப்புறம் அல்லது வயிற்றுப் பக்கம் சார்ந்த.

ventricle : 1. குழிவுக் கண்ணறை; இதயக் கீழறை : உடலின் உட்குழிந்த பகுதி.

2. இதயக் கீழறை : சுருக்காற்றலையுடைய இதயத்தின் கீழறை. வலது கீழறையிலிருந்து இரத்தம் நுரையீரல்களுக்குச் செல்கிறது. கீழறையிலிருந்து இரத்தம் உடல் முழுவதும் செல்கிறது.

3. மூளை உட்குழி; மூளை உள்ளறை : மூளையின் உட்குழிவுப் பள்ளம்.

ventricose (ventricuous) : தொந்தி வயிறு : பருத்த வயிறுடைய. ஒருபுறம் பருத்த.

ventricular puncture : இதயக் கீழறைத் துளை, மூளைக் குழிவுக் கண்ணறைத் துளை : மூளை-முதுகந் தண்டு வட நீரின் மாதிரி எடுப்பதற்காக ஒரு மூளைக் குழிவுக் கண்ணறையில் துளையிடும் மிக நுட்பமான முறை.

ventriculoscope : மூளைக் குழிவு ஆய்வுக் கருவி : மூளைக் குழிவுக் கண்ணறைகளைப் பரிசோதிப்பதற்கான ஒரு கருவி.

ventriculostomy : மூளைக் குழிவுக் கண்ணறைத் துளையிடல் : மூளைக் குழிவுக் கண்ணறையில் செயற்கை முறையில் ஒரு துவாரமிடுதல். பொதுவாக மூளை நீர்க்கோவையிலிருந்து நீரை வடித்தெடுப்பதற்காக இது செய்யப்படுகிறது.

ventrosuspension : கருப்பைப் பொருத்தீடு : இடம் பெயர்ந்த கருப்பையை முன்பக்க அடிவயிற்றுச் சுவருடன் பொருத்துதல்.

venule : 1. சிறுசிரை, நுண் சிரை.

2. உறிஞ்சி : சிரையிலிருந்து இரத்தத்தை எடுப்பதற்கான பீற்றுக் குழல் போன்ற கருவி

veractil : வெராக்கிடல் : நோவகற்றும் மருந்தாகவும், உறக்க மருந்தாகவும் பயன்படும் மெத்தோட்ரி மெப்ராசின் என்ற மருந்தின் வாணிகப் பெயர். இது முரண் மூளை நோய், கடைக்கணு நோய்

கள் போன்றவற்றில் பயன்படுகிறது.

verapamil : வெராப்பாமில் : இதயத் தமனித் தசையில் தனிவிளைவினை உண்டுபண்ணும் கொய்னிடின் போன்று விளைபுரியக் கூடிய ஒரு செயற்கை மருந்து. இது நெஞ்சுவலிக்குப் பயன்படுகிறது.

veratrin (veratrine) : வெராட்ரின் : விறுவிறுப்பூட்டி நோவகற்றும் நச்சு மருந்துச் சத்து.

verdigris : தாமிரத் துரு : மருந்தாகப் பயன்படும் தாமிரக்காடிபடிக அடை.

vermicide : புழு கொல்லி : குடற்புழுக்களைக் கொல்லும் ஒரு மருந்து.

vermiculation : புழு அரிப்பு; புழுப்போல் னெளிவு : புழு அரித்த நிலை.

vermiform : புழு வடிவு மூளை; புழு வடிவ : பெருங்குடல் வாயுடன் ஒட்டிக் கொண்டிருக்கும் புழுப்போன்ற வடிவுடைய மூளை.

vermifuge : குடற்புழு கொல்லி; புழுவகற்றி : குடற்புழுக்களை வெளியேற்றும் ஒரு மருந்து. கிரைப்பூச்சி ஒழிப்பு மருந்து.

vernal fever : முறைக் காய்ச்சல்.

vernix caseosa : சூல்முட்டைப் பொதியுறை : குழந்தை பிறக்கும் போது சூல்முட்டைத் தோலை மூடியிருக்கும் கொழுப்புப்பொருள்.

verruca : பாலுண்ணி, மரு : உடம்பில் உண்டாகும் புறச் சதை வளர்ச்சி; கரணை; மச்சம்; மறு போன்ற தடிப்பு

version : குழந்தை நிலை மாற்றம்; திருப்பம் : மகப்பேற்று மருத்துவத்தில் குழந்தை எளிதாக வெளிவருவதற்கு ஏற்றவாறு கருவகத்துள் குழந்தை நிலையை மாற்றுதல்; பொதுவாகத் தலை முதலில் வெளியேறுமாறு செய்தல்.

vertebra : முள்ளெலும்பு; முதுகெலும்பு; முள்ளியம் : தண்டெலும்பின் ஒரு கண்ணி

vertebral column : முதுகெலும்பு (தண்டெலும்பு) : இது 33 முள்ளெலும்புகளினாலானது. மண்டையோடு மேலேயும், இடுப்புக்குழி வளையம் கீழேயும் அமைந்திருக்கும். முள்ளெலும்புகள், தண்டு வடக் குழாயை முடியிருக்கும்.

vertex : தலைமுகடு; தலையுச்சி; உச்சி : மண்டை; உச்சந்தலை.

vertiginousness : கிறக்க நிலை.

vertigo : தலைச் சுற்றல் : கிறக்கம்; கிறுகிறுப்பு.

vesica : சிறுநீர்ப்பை : சிறுநீர் சவ்வுப்பை.

vesical : சிறுநீர்ப்பை சார்ந்த : சிறுநீர்ப்பை தொடர்புடைய.

vesicant. கொப்புளப் பொருள்; கொப்புள ஊக்கி; கொப்புளமூட்டி : கொப்புளங்கள் உண்டாக்கும் பொருள்.

vesicle : 1. சிறு சவ்வுப்பை; நீர்மக் கொப்புளம், குமிழ் : சிறிய உட்குடைவுப் பொள்ளலிடம்.

2. கொப்புளம்; கொப்புள முத்து : தோலில் உண்டாகும் சிறு கொப்புளம்.

vesiculitis : விந்துப்பையழற்சி; சவ்வுப்பை அழற்சி : சவ்வுப்பையில் முக்கியமாக விந்துப்பையில் ஏற்படும் வீக்கம்.

vessel : நாளம்; குழாய் : இரத்தம், நிணநீர் போன்றவற்றைக் கொண்டுள்ள அல்லது கொண்டு செல்லும் ஒரு குழாய்.

vestibule : ஊடு தாய்க் குழாய்; இடை கழி : மற்ற எல்லாக் குழாய்களோடும் தொடர்புடைய நடுக் குழாய்.

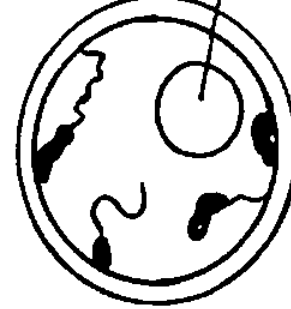
vestibule of the ear : காது அமயப் புழை.

vestige : எச்ச உறுப்பு : முன்பு இருந்து பயனற்றுப்போன உறுப்பின் எச்சப்பகுதி

viable : தனித்து வாழக் கூடிய; வாழ்வல்ல : தனித்து வாழும் திறனுடைய.

vibramycin : விப்ராமைசின் . விரைவாக ஈர்த்துக் கொள்ளப்பட்டு, மெதுவாக வெளியேற்றப்படும் டோக்கிசைசுக்ளின் என்ற மருந்தின் வாணிகப் பெயர்.

vibrios : வளைவுக் கிருமிகள் : நீந்துவதற்கான ஒரு வாலையுடைய, சிவப்புக் குருதி நுண்ணுயிர் சலாகைபோல்



வளைவுக் கிருமிகள்

வளைவான உருவமுடைய பாக்டீரியா . காலராநோய் உண்டாக்கும் பாக்டீரியா இவ்வகையைச் சேர்ந்தது.

vibrissae : மூக்குத் துளை மயிர் மீசை மயிர்.

vicarious : பதிலியக்கம் : ஓர் உறுப்பின் செயலை இன்னொரு உறுப்பு செய்தல். எடுத்துக்காட்டாக, மாதவிடாய்க் குருதிப் போக்கின்போது இயற்கைக்கு மாறாக மூக்கின் அல்லது உடலின் வேறொரு உறுப்பின் வழியேயும் இரத்தம் வெளியேறுதல்.

victuals : உணவுப் பொருள்கள்

villus : குடற் பிசிறு; குடல் விரலி; குடல் இழை : குடற் சளிச்சவ்வின மேலுள்ள சிறு மயிர் போன்ற உறுப்புகள்.

vinaigrette : முகர்வுக் குப்பி : முகர்ந்து பயன்படுத்தக் கூடிய மருந்து நெடியுடைய புட்டி.

vincristine : விங்கிரிஸ்டின் : குருதி வெள்ளை நுண்மப் பெருக்க

கோளாறுக்கு (வெண்புற்று) எதி ராகக் கொடுக்கப்படும் மருந்து. ஒருவகை நீலமலர்ப் பசுஞ்செடியி லிருந்து எடுக்கப்படுகிறது. இது நரம்புவழி செலுத்தப்படுகிறது.

vinesthene : வினெஸ்தீன் : வினில் ஈதரின் வாணிகப் பெயர்.

viraemia: குருதி அநிநோய் நுண் ணுயிரி: இரத்தத்தில் வைரஸ்எனும் நோய்க் கிருமிகள் இருத்தல்.

viral haemorrhagic fever : கிருமிக் குருதிப்போக்குக் காய்ச்சல். வெப்ப மண்டலப் பகுதிகளில் கொகலினால் அல்லது நச்சு உண்ணிகளினால் பரவும் குருதிப் போக்குக் காய்ச்சல்.

viral hepatitis : மஞ்சட்காமாலை.

viricidal: வைரஸ் கிருமி கொல்லி: கிருமியழிப்பு.

virilism : பெண் ஆண்மை; ஆண் மைப் பெண்; ஆண்மைமீயம் : பெண்களிடம் ஆண்பால் பண்பு கள் இருத்தல்.

virility : வீரியம் : ஆண்பாலின் இனப் பெருக்க ஆற்றல்; ஆண்மை.

virology : நோய் நுண்மவியல் : நோய்க் கிருமிகள், அவற்றால் உண்டாகும் நோய்கள பற்றி ஆராயும் அறிவியல்.

virosis : நோய் நுண்ம நச்சுத் தொற்று.

virulence: வீரிய நச்சுப் பகைமை: தொற்றுப் பண்பு மிகைத்தல்: கரு விசை நச்சுத் தன்மை.

virus : நோய்க் கிருமி (நோய் நுண் மம்); நச்சு நுண்ணுயிரி : மிகமிகச் சிறியதான, பாக்டீரியாவைவிடவும் சிறியதான, நோய் உண்டாக்கும் நுண் துகள் கிருமி. உரிய உணவுப் பொருளின்மீது பாக்டீரியாவை உண்டாக்கலாம். ஆனால் உயி ருள்ள பொருள்களில் (எ-டு: உயி ருள்ள முட்டையின் உள்ளிருக்கும் சவ்வு) மட்டுமே நோய்க் கிருமி

உண்டாக்கும். சன்னிக் காய்ச்சல், அம்மை, நாய்வெறி நோய், இளம் பிள்ளை வாதம், நச்சுக் காய்ச்சல் (இன்ஃபுளுயென்சா) போன்ற நோய்கள் நோய்க் கிருமிகளினால் உண்டாகின்றன.

viscera : உள்ளூறுப்புகள்: மூளை, குடற்கொடி, இதயம், நுரையீரல் போன்ற உடலின் உட்கிடப் புறுப்புகள்.

visceroptosis : உறுப்பு இறக்கம்; உள்ளூறுப்புப் பிறழ்வு; உள்ளூறுப்புத் தொய்வு : அடிவயிற்று உறுப்புகள் கீழ் நோக்கி இறங்கியிருத்தல்.

viscid : ஒட்டு இயல்பு : ஒட்டும் இயல்புடைய; நெய்ப்புத் தன்மை யுடைய எ-டு: இருமல் நோய்ச் சளி.

viscosity : ஒட்டுத்தன்மை : ஒட் டும் இயல்பு; நெய்ப்பு.

visclair : வில்லிளேர் : இருமல் சளியின பசைத் தன்மையைக் குறைப்பதற்குப் பயன்படும் மெத் தில்சின்டைன என்ற மருந்தின் வாணிகப் பெயர்.

visual : காட்சிப் பொருள்; பார்வை யில் : கண்ணுக்குப் புலப்பொருள்.

vital capacity : உயிர்ப்புத் திறன்; மூச்சு இழுப்புத் திறன்; உயிரியக் கொள்ளடக்கம் : முழுமையாக மூச்சை இழுத்து வெளியிடும்போது வெளியேறும் காற்றின் அளவு.

vitallium : வைட்டாலியம் : திசுக் களில் எஞ்சியிருக்கும் ஓர் உலோக கலவை. இது நகங்கள், தகடுகள், குழாய்கள் போன்ற வடிவில் இருக்கும்.

vitalograph : உயிர்ப்புத் திறன் அளவி : கட்டாய உயிர்ப்புத் திறனை அளவிடுவதற்கான கருவி.

vitals: உயிர்நிலை உள்ளூறுப்புகள் : நெஞ்சுப்பை, மூளை போன்ற உயிர்ப்புறுப்புகளின் தொகுதி

vitamins :- ஊட்டச் சத்துகள் (வைட்டமின்கள்); உயிர்ச் சத்துகள்; உயிருள்ள பிராணிகளின் வளர்ச்சிக்கும் உடல் நலத்திற்கும் மிகச் சிறிதளவுகளில் தேவைப்படும் கரிமப் பொருள்கள்.

vitamin A: வைட்டமின்-A: நோய் எதிர்ப்புக் கொழுப்புப் பொருள்; கரையக் கூடியது. விலங்குக் கொழுப்புகள் அனைத்திலும் உள்ளது. கேரட், முட்டைக்கோஸ், கீரை வகை, தக்காளி, பழவகைகள், காய்கறிகள் ஆகியவற்றில் இருக்கிறது. உடலில் இது 'ரெட்டினால்' என்ற பொருளாக மாற்றப்படுகிறது. ஆரோக்கியமான தோல், சளிச்சவ்வு ஆகியவற்றுக்கு இன்றியமையாதது இது கண் பார்வையைக் கூர்மையாக்குகிறது. இதன் பற்றாக்குறையினால், உடல் வளர்ச்சி குன்றும்; இரவுக் குருடு ஏற்படும். இந்தியா போன்ற நாடுகளில் பார்வைக் குறைநோய்க்கு இதன் பற்றாக்குறை ஒரு முக்கியக் காரணம்.

vitamin-B : வைட்டமின்-B : தண்ணீரில் கரையக்கூடிய வைட்டமின் தொகுதிகளில் ஒன்று. வைட்டமின்-B தொகுதி வேதியியல் முறையில் தொடர்புடையவை. பயோட்டின், சயானோ கோபாலமைன், ஃபோலிக் அமிலம், நிக்கோட்டினிக் அமிலம், பாந்தோத்தெனிக் அமிலம், பைரிடாக்சின், ரிபோஃபிளேவின், தையாமின் ஆகியவை இத்தொகுதியைச் சேர்ந்தவை.

vitamin-B₁ : உயிர்ச்சத்து-B₁: தையாமின்.

vitamin B₆ : உயிர்ச்சத்து-B₆: பைரிடாக்சின்.

vitamin-B₉ : உயிர்ச்சத்து-B₉: ரிபோஃபிளேவின்.

vitamin-B₁₂ : உயிர்ச்சத்து-B₁₂: சயானோகோபாலமின்.

vitamin-C : உயிர்ச்சத்து-C அஸ்

கார்பிக் அமிலம். நீரில் கரையக் கூடியது. ஆரோக்கியமான தொடர்புத் திசுக்கள் வளர இது இன்றியமையாதது. புதிய பழங்கள், காய்கறிகள் ஆகியவற்றில் இது நிறைய உள்ளது. இதன் பற்றாக்குறையினால் எகிர் வீக்க (ஸ்கர்வி) நோய் உண்டாகிறது.

vitamin-D: வைட்டமின்-D : கரையக் கூடிய ஒரு கொழுப்புப் பொருள். வைட்டமின்-D₂ (கால்சீஃபெரால்). வைட்டமின்-D₃ (கோளகால்சீபெரால்) என்ற இரு வடிவங்களில் கிடைக்கிறது. மீன் கொழுப்பு, பால் பொருள்கள் ஆகியவற்றில் நிறைந்துள்ளது குழந்தைக் கணை (ரிக்கெட்ஸ்) நோயை எதிர்க்கக் கூடியது.

vitamin-E : வைட்டமின்-E: வேதியியல் முறையில் தொடர்புடைய கூட்டுப் பொருள்களின் தொகுதி. பன்முகப் பூரிதமாகாத கொழுப்பு அமிலங்களின் உறுதித் தன்மையைப் பேணிக் காக்கிறது. இதன் பற்றாக்குறையினால் தசை நலிவு உண்டாகிறது.

vitamin-K : வைட்டமின்-K : நீரில் கரையக் கூடிய, ஃபைட்டோமினாடியோன் பிறந்த குழந்தைக்கு இரத்தச் சிசிவு ஏற்படும் போதும், வைட்டமின்-K பற்றாக்குறையின்போது கொடுக்கப்படுகிறது. மஞ்சட்காமாலைக்கு ஊசி மருந்தாகச் செலுத்தப்படுகிறது.

vitellin (vitellus) : கருப்புரதம் : முட்டையின் மஞ்சட் கருவின் புரதப் பகுதி.

vitiligo : தோல் வெள்ளை நோய்: ஒரு வகைத் தோல் நோய்; தன் தடுப்பாற்றல் கொண்டது. தோல் நிறமிகள் முழுமையாக இழப்பதால் இது ஏற்படுகிறது.

vitrectomy : கண் விழி நீர்ம அறுவை : கண்விழிக் குழியிலிருந்து கண்விழி நீர்மத்தை அறுவை மருத்துவம்மூலம் அகற்றுதல்.

vitreous body (vitreous humour; vitraum): கண்விழி நீர்மம்: விழிப்பு நீர்மப் பொருள்: கண் விழிக் குழியிலுள்ள பளிங்கு போன்ற திண் நீர்மம்.

vivonex: விவோனெக்ஸ்: அறுவை மருத்துவத்துக்கு முன்பு ஆறு நாட்கள் வரை தேவையான கலோரி (வெப்ப அலகு), ஊட்டச் சத்து அனைத்தையும் உடலுக்கு அளிப்பதற்காகக் கொடுக்கப்படும் பாகு மருந்தின் வாணிகப் பெயர். இது தூள் வடிவில் இருக்கும். இது நீரில் கலந்து பாகு வடிவில் தயாரிக்கப்படுகிறது.

vocal cords: நாட இதழ்கள்; தொனி இதழ்கள்: குரல் நாண்: குரல் வளை அதிர்வு நாளங்கள். நுரையீரல்களிடையே காற்றுச் செல்லும்போது நாளங்கள் அதிர்வுறுவதால் ஒலி உண்டாகிறது.

vocal fremitus (vocal thrill): குரல் வளையதிர்ப்பு; தொனிச் சிலிர்ப்பு.

voice: குரல்: பேச்சுக் குரல்: குரலின் சரியான தன்மை.

voice-box: குரல் வளை: சங்கு வளை.

voiceless: குரலின்மை: குரல் நாள அதிர்வில்வாதிருக்கு நிலை.

vola: மையக் குழி: அங்கை, அகங்கால் மையக் குழி.

volatile: விரைந்து ஆவியாகிற; ஆவியாகும்.

volatileness: விரைந்து ஆவியாகுத்திறன்.

volkmann's ischaemic contracture: இதயத் தசை சுருக்க நோய்: இரத்த வறல் சுருக்க நோய்: இதயத் தசைகளுக்குப் போதிய இரத்தம் செல்லாததால், இதயத் தசை சுருங்கி விடும் நோய்.

voluntary: தன்னிருப்பார்ந்த; தன் இச்சையான: உள்ளூறுப்பு, நாடி

நரம்பு போன்றவை நினைவுநிலைக்கு வராமல் மூளையின்விருப்பாற்றல் துணிவினாலேயே இயங்குதல்.

volutin: உயிர்ம நிறமிப் பொருள்.

volution: திருகு சுருள்வு: திருகு சுருளான வடிவுடைமை.

volvulus: இரைப்பைத் திருகு; திருகல்: இரைப்பையின் ஒரு பகுதி திருகியிருத்தல். இதன் குடல் அடைப்பு உண்டாகிறது.

vomer: இடைநாசி எலும்பு.

vomica: கக்கல் நீர்மப்பை: கக்கல் நீர்மம் உள்ளடங்கிய சிறு ஈரல் பை.

vomit: வாந்தி: வாந்தியெடுத்தல் வயிற்றிலுள்ள பொருள்களை உள்ளிருந்து வாய் வெளியே தள்ளுதல்.

vomiting of pregnancy: மிகை வாந்தி; அதிவாந்தி; குல் வாந்தி: கருவுற்ற பெண்கள் அளவுக்கு அதிகமாக வாந்தியெடுத்தல்.

vomito: வாந்திக் காய்ச்சல்: கருநிற வாந்தியுண்டாக்கும் கொடிய காய்ச்சல்.

vomitory: வாந்தி மருந்து: வாந்தியெடுக்கத் தூண்டும் மருந்து.

vomiturition: கடுவாந்தி: வாந்தியெடுக்கும் முயற்சி.

von Wille brand's disease: குருதிப் போக்கு நோய்: குருது நீரிலுள்ள காரணி VIII புரதங்கள் தொடர்பான பற்றாக் குறைகள் காரணமாக உண்டாகும் ஒரு மரபுவழிக் குருதிப் போக்கு நோய். இது இனக்கீற்று ஆதிக்கப் பண்பு சார்ந்தது. இது இரு பாலாருக்கும் உண்டாகும்.

valnerability: நோய்த் தொற்றக் கூடிய; காயமுண்டாக்கும்.

vulnerant: காயமாக்கி; காயமுண்டாக்கும்.

vulva : குய்யம் : பெண் பால் கருவாய். பெண்ணின் புறப்பிறப்புறுப்பு.

vulvar : பெண்பாற் கருவாய்சார்ந்த.

vulvate : பெண்பாற் கருவாய்க் குறிய.

vulvectomy : குய்ய அறுவை : பெண்ணின் புறப்பிறப்புறுப்பை (கருவாய்) வெட்டியெடுத்தல்.

vulviform : பெண்பாற் கருவாய்

வடிவான.

vulvitis : குய்ய அழற்சி; (கருவாய் அழற்சி) : பெண்ணின் புறப்பிறப்புறுப்பில் (கருவாய்) ஏற்படும வீக்கம்.

vulvo vaginoplasty : குய்யம்-யோனிக்குழாய் அறுவை : பிறவியில் யோனிக் குழாய் இல்லாதிருப்பதைச் சீர்செய்வதற்காகச் செய்யப்படும் ஒட்டு அறுவை மருத்துவம்.

W

waist : இடுப்பு

waiting list: காத்திருப்போர் பட்டியல் . மருத்துவமனையில் உரிய பிரிவில் சிகிச்சைக்காகச் சேர்க்கப்படுவதற்குக் காத்திருக்கும் நோயாளிகளின் பட்டியல்.

waldeyer's ring : வால்டேயர் வளையம் : தொண்டையைச் சுற்றியுள்ள நிணநீர் வளையம்.

wangensteen tube. விங்கெஸ்டீன் குழாய் : இரைப்பைக் குடல்வழி உறிஞ்சுவதற்காகப் பயன்படும் ஊடுகதிர் ஊடுருவாத முனையுள்ள குழாய்.

warfarin : வார்ஃபாரின் : குருதிக் கட்டினைத் தடைசெய்யக் கூடிய ஒரு பொருள். இது வாய்வழி உட்கொள்ளப்படுகிறது.

warner syndrome : வார்னர் நோய் : குமரப் பருவத்தில் இளம் வயதினருக்கு உண்டாகும் நோய். இதனால் தலைமுடி நரைக்கும். குள்ள உருவம் உண்டாகும் நகங்கிய முகம் ஏற்படும்; முடி உதிரும; நீரிழிவு நோய் உண்டாகும்; மூட்டுத் துடிப்பு ஏற்படும். அடிககடி கருச்சிதைவு உண்டாகும். குழந்தைகள் இறந்து பிறக்கும்.

wart : பாலுண்ணி (கழலை); மரு: உடம்பில் உண்டாகும் புறச்சதை வளர்ச்சி; கரணை.

washing soda : சலவைக் காரம் : சோடியம் கார்போனேட்.

Waterston's operation : வாட்

டர்ஸ்டோன் அறுவை : வலது நுரையீரல் தமனி பெருந்தமனி யுடன் பின்னிப் பிணைந்து விடுவதை தளர்த்துவதற்குச் செய்யப்படும் அறுவை மருத்துவம்.

wBC : இரத்த வெள்ளையணு : இரத்தத்திலுள்ள வெள்ளை உயிரணுக்கள்.

weal : காஞ்சொறி புடைப்பு; நீர்க் கொப்புளம் : காஞ்சொறித தடிப்பில் ஏற்படும் புடைப்பு வீக்கம்.

Weber's test : செவிட்டுச் சோதனைக் கருவி : செவிட்டுத் தன்மையைக் கண்டறியப் பயன்படுத்தப்படும் ஒரு தொனியுண்டாக்கும் கவைக்கோல். சோதனை.

weils-Felix test: வைல்ஃபெலிக்ஸ் சோதனை: நச்சுக் காய்ச்சல்களைக் கண்டறியப் பயன்படுத்தப்படும் குருதியணு ஒட்டுத் திரட்சி வினை சோதனை.

well's syndrome: "வெல்" என்பவரால் விவரிக்கப்பட்டது. தோலில் ஒவ்வாமை காரணமாகத் திட்டுத் திட்டாகத் தென்படும் படை. கழிவு நீரில் வேலை பார்ப்பவர்களுக்கு உண்டாகும் காய்ச்சலுடன் கூடிய காமாலை நோய்.

wertheim's hysterectomy : வெர்த்தைம் கருப்பை அறுவை : கருப்பை வாயில் ஏற்படும் புற்றுவினை அகற்றுவதற்காகச் செய்யப்படும் ஒரு விரிவான அறுவை மருத்துவம். இதன் மூலம், கருப்பை வாய், மேல் யோனிக் குழாய்

கள், கருவகங்கள், கீழ் நிணநீர்ச் சுரப்பிகள் ஆகியவை அகற்றப் படுகின்றன.

wharson's jelly : தொப்புள் கூழ்: தொப்புள் கொடியில் அடங்கியுள்ள பாகு (கூழ்) போன்ற ஒரு பொருள்.

whipworm: சாட்டைப்புழு: ஈரம் அதிகமுள்ள வெப்ப மண்டலப் பகுதிகளில் மனிதரைப் பீடிக்கும் உருண்டைப்புழு. இதன் முட்டைகள் மலத்துடன் வெளியேறும். இது 1000-க்கு மேல் பீடித்தால் இரத்தபேதி, குருதிச் சோகை, பெருங்குடல் இறக்கம் ஏற்படும்.

white heed's varnish : நச்சு நீக்கு மருந்து : காயங்களுக்கு நச்சு நீக்கு மருந்தாகவும், காப்பு மருந்தாகவும் பயன் படுத்தப்படும் அயோடோஃபார்டம், பென்கோயின் ஆகியவை ஈதரில் கலந்த கரைசல.

white fluids : வெண் திரவங்கள்: நீரில் கரைநதுள்ள கீல அமிலங்கள், ஃபினால்சன் ஆகியவற்றின் பசைக் குழம்பு. கிருமி நீக்க மருந்தாகப் பயன்படுத்தப்படுகின்றன.

white leg : கால் வீக்க நோய் : பெண்களுக்குக் குழந்தை பிறந்த பிறகு ஏற்படும் குருதி நாள வீக்க நோய்.

whites : வெள்ளை : பெண்ணின் கருப்பை வாய்க் குழாயிலிருந்து பசை போன்ற வெள்ளைப்போக்கு (வெண்கசிவு) ஏற்படும்

white's tar paste : வெண்கீல்ப் பசை : 6% கரி எண்ணெய் (கீல்) சேர்ந்த துத்தநாகப் பசை. குழந்தைகளின் படைநோய்க்குப் பயன்படுகிறது.

whitfield's ointment : ஒயிட் ஃபீல்ட் களிம்பு: சாலிசிலிக் அமிலம் அடங்கிய பூஞ்சண எதிர்ப்புப் பொருள்.

Widal test : குடந் காப்ச்சல் சோதனை : குடற்காய்ச்சல் (டைஃபாய்டு) நோய்க்கான குருதியணு ஒட்டுத் திரள் வினைச் சோதனை.

wilms tumour: குழந்தைக்கழலை: பொதுவாகக் குழந்தைகளின் அடிவயிற்றுக்குள் உண்டாகும் கட்டி. இது பெரும்பாலும் சிறுநீரகங்களைப் பாதிக்கிறது. குழந்தைகள் பள்ளிக்குச் செல்வதற்கு முந்திய பருவத்தில் பீடிக்கும். கழலையின் தன்மையையும், குழந்தையின் வயதையும் பொறுத்து இதற்கு மருத்துவமளிக்கப்படுகிறது.

Wilson's disease: வில்சன் நோய்: கல்லீரல்-பித்தநீர் நாளச் சிதைவினால் உண்டாகும் நோய். தாமிர வளர்சிதை மாற்றச் சீர்குலைவு காரணமாக வாத வலிப்பு ஏற்படும். மனவளர்ச்சிக் குறைபாட்டினால் இது உண்டாகிறது.

winter vomiting disease: குளிர் கால வாந்தி நோய் : எங்கும் பரவியுள்ள ஒரு நோய். இந்நோயை உண்டாக்கும் கிருமி இன்னும் அடையாளம் காணப்படவில்லை. இது உணவு நஞ்சாவதற்கு வழிவகுக்கிறது.

womb: கருப்பை: சூற்பை, கருவகம்.

wood's light: புறலூதா ஒளி: படர் தாமரை நோயைக் கண்டறியப் பயன்படுத்தப்படும் தனிவகைப் புறலூதா ஒளி.

wood syndrome : மதமதப்பு நோய் : அசைவிலாச் சோர்வு நோய். உடல் சோர்வு, மதமதப்பு இடது வெளிப்பகுதி இடறுதல் போன்ற உணர்வு, தலைகிணென்று இருததல் ஆகியவற்றுடன் கூடிய எதிலும் ஈடுபாடற்ற மனச்சோர்வு நிலை.

wound : வெட்டுக் காயம்; காயம் : வெட்டு, கத்திக்குத்து போன்றவற்றால் தோலில் அல்லது உள் திசுக்களில் ஏற்படும் காயம் வேதி

யியல் பொருள்கள் உராய்வு, வெப்பம், அழுத்தம், கதிர்கள் காரணமாகத் தோலில் உண்டாகும் காயங்களை இது உள்ளடக்கும்.

wound healing : காயம் ஆற்றுவதல் : சிழ்வைதத காயங்களை ஆற்றும் இயக்கம்.

wrist : மணிக்கட்டு; கணுக் கை : முன்கை அசைவியக்கம். ஆரை நரம்பு சேதமடையுட்போதுமணிக்கட்டுத் தசை வாதம் உண்டாகும்.

wasserman test (wasserman reaction; மேகக் கிரந்தி நோய்ச் சோதனை: ஒருவர் கிரந்தி என்னும் மேகப் புண் நோயினால் பீடிககப் பட்டிருக்கிறாரா என்பதைக் கண்டறியப் பயன்படுத்தப்படும் ஒரு வகை இரத்தச் சோதனை. ஒவ்வொருவரின் குருதியிலும் எதிர்ப்புப் பொருளுக்கு உதவிபுரியக் கூடிய "இணைப்பான்" எனும்

பொருள் அடங்கியிருக்கிறது. ஒரு நச்சுப் பொருள் அதாவது, 'ஆ' என்ற வேறொரு பிராணியின் இரத்தம் 'அ' என்ற பிராணியின் இரத்தத்தில் செலுத்தப்படும் போது, அந்த நச்சுப் பொருள் ('ஆ' இரத்தம்) தாக்குவதற்கு முன்பு இந்த இணைப்பானுடன் கலக்க வேண்டும். இணைப்பானுடன் நச்சுப்பொருள் கலந்திருந்தால் நச்சு 'அ' வின் இரத்தத்தில் கலந்துவிட்டது என்று பொருள். 'அ' வின் குருதியை மேகக் கிரந்தி பீடித்திருக்குமானால், 'ஆ' நச்சு கலப்பதற்கு முன்பு 'அ' இரத்த இணைப்பானுடன் இணைந்து விடும். அப்போது, 'ஆ' நச்சு கலப்பதற்கு இணைப்பான் எதுவும் எஞ்சியிருக்காது. அதனால், 'ஆ' நச்சு, 'அ' குருதியைத் தாக்க இயலாது. 'அ' குருதியின் உயிரணுக்கள் சேதமடையாமல் இருக்கும் இதனை இச்சோதனை மூலம் தெரிந்து கொள்ளலாம்.

X

xanthelasma : இமை மஞ்சள் தழும்பு; மஞ்சளவிழி வெண்படலம்; மஞ்சள் தட்டு : கண்ணிமைகளில் தோன்றும் மஞ்சள் நிறமுள்ள சிறிய வீக்கத் தழும்புகள்.

xanthine : சாந்தைன் : நுரையீரல், தசை, கணையம், சிறுநீர் ஆகியவற்றில் காணப்படும் டையாக்சிப்பூரின். இதன் சில வழிப்பொருள்கள் சிறுநீர்க் கழிவைத் தூண்டக் கூடியவை. தசைத் திசுக்களை, குறிப்பாக இதயத் தசைத் திசுக்களை தூண்டி விடும் இயல்புடையது.

xanthinuria : சிறுநீர் சாந்தைன் குறைபாடு : சிறுநீரில் சாந்தைன் ஆக்சிடேஸ் என்ற இயக்குநீர் குறைவாக இருத்தல். இது மிக அரிதாகத் தோன்றும் ஒரு பரம்பரை நோய்.

xanthoma : மஞ்சள் தோல்; மஞ்சள் திட்டு; கொழுப்புத் திரட்சி; தோலுக்கடியில் கொழுப்புப் பொருள் (கொழுப்பிணி) திரண்டிருத்தல். இதனால் மஞ்சள் நிற வேறாக்கம் ஏற்படுகிறது.

xeromenia: மாதவிடாய்கோளாறு: மாதவிடாய் நின்ற பின்னரும் இரத்தக் கசிவு இன்றி மற்ற குறிகள் மட்டும் நிகழும்.

xenon : செனோன் : ஓர் அரிசுன வேதியியலில் மந்தமான, எடை மிகுந்த வாயுத் தனிமம். இது பொதுவான உணர்ச்சியின்மையை உண்டாக்கக் கூடியது.

xenopsylla: எலியுண்ணி பிளேகு நோயைப் பரப்பும் கொடிய தெளாப் பூச்சி வகை,

xenotransplantation (xeno-graft) : விலங்கு உறுப்பு மாற்று அறுவை . மனிதருக்கான உறுப்பு மாற்று அறுவை மருத்துவத்தில் விலங்கு உறுப்புகளைப் பயன்படுத்துதல்.

xeroderma (xerodermia) : தோல் உலர்வு; வரட்டுத் தோல்; தோல் உலர்ந்து போகும் நோய்.

xerophthalmia (xerosis) : கண்ணழற்சி; வரட்டுக் கண் : நீர்க் கசிவற்ற கண்ணழற்சி நோய் இது வைட்டமின-A உயிர்ச் சததுக் குறைபாட்டினால் உண்டாகிறது. இது கண் குருடாவதற்கு வழிவகுக்கும்.

xerostomia (xerostoma) : வாய் உலர்வு, வாய் வறட்சி; வரள வாய் : உமிழ்நீர்க் கசிவின்றி வாய் உலரும் நோய்.

xerotes : உடல் உலர்வு : நீரின்றி உடல் உலர்ந்து போதல்.

xiphoid (xiphisternum) : மார்பெலும்பின் கீழ்க்கோடி.

x-ray : ஊடுகதிர் (எக்ஸ்-கதிர்) : காமா கதிர்கள் போன்று மிகவும் ஊடுருவும் திறன் கொண்ட கதிர். இது அணுக்கருவிலிருந்து வருவது இல்லை. மாறாக அதைச் சுற்றியமைந்த எலெக்ட்ரான்களிலிருந்து வருகிறது எலெக்டிரான் தாக்கு

தல் மூலம் இது உண்டாகிறது. இக்கதிர் பெரும்பாலான பொருட்களை ஊடுருவிச் செல்கிறது. இதன் மூலம் எலும்புகளின் உள் உறுப்புகளின் நிழல்களைப் பார்க்கவும், படம்பிடிக்கவும் முடியும்.

x-ray examination : ஊடுகதிர்ச் சோதனை : ஊடுகதிர் (எக்ஸ்-ரே) மூலம் கூராய்வு செய்தல்.

x-ray photograph : ஊடுகதிர் ஒளிப்படம் : எலும்பு முதலிய வறறை ஊடுகதிர் (எக்ஸ்-ரே) மூலம் ஒளிப்படம் எடுத்தல்.

x-rays short wavelength : ஊடுகதிர்ச் சிற்றலை நீளம் : மினனியல் கருவியினால் உண்டாகப்படும் மின் காந்த ஊடகத்தின் ஊடுருவும் கதிர்கள். பொதுவாக இது ஊடுகதிர்ப் படங்களைக் குறிக்கிறது.

xylene : சைலின் : எளிதில் தீப்பற்றக் கூடிய தெளிவான திரவம் பென்சீனைப் போன்றது. பேன நோய்க்குக் களிம்பு மருந்தாகப் பயன்படுகிறது.

xylocaine : சைலோக்கேயன் : உறுப்பெல்லை உணர்வு நீக்கும் லிக்னோக்கேயன் என்ற மருந்தின் வாணிகப் பெயர்.

xylool : சைலோல் : பேன் நோய்க்

குப் பயன்படும் சைலின் என்ற களிம்பு மருந்தின் வாணிகப் பெயர்.

xylometazoline : சைலோமெட்டா சோலின் : மூக்குக் குருதி நாள இறுக்க மருந்து. விரைவாகக் குணமளிக்கும்; ஆனால் குறுகிய காலமே வினை புரிகிறது. அடிக்கடிப் பயன்படுத்துவதால் மூக்கடைப்பு உண்டாகும்.

xylose : சைலோஸ் : மரச்சர்க்கரை.

xylose test : சைலோஸ் சோதனை : உள்ளீர்ப்புக் கேடான நோயைக் கண்டறிவதற்கான சோதனை. இதில், சைலோஸ் வாய்வழி கொடுக்கப்பட்டு, அது சிறுநீரில் வெளியேறும் அளவு அளவிடப்படுகிறது. சிறுநீரில் சைலோஸ் வெளியேறும் அளவு 25 விழுக்காட்டிற்குக் குறைவாக இருக்குமானால், உள்ளீர்ப்புக் கேடு இருக்கிறது என அறியப்படுகிறது.

xylotox : சைலோடாக்ஸ் : உறுப்பெல்லை உணர்வு நீக்குப் லிக்னோக்கேயன் என்ற மருந்தின் வாணிகப் பெயர்.

xyster : என்பராவி : எலும்பு சுரண்டும் கருவி.

Y

yaws : யாஸ் நோய்; தொற்றுத் தோல் நோய். வெப்ப மண்டலங்களில் காணப்படும் கிரந்தி நோய் போன்ற ஒரு தொற்றுத் தோல் நோய். மேசக் கிரந்தி நோய்ச் சோதனை (வாசர்மன் சோதனை) மூலம் இது கண்டறியப் படுகிறது.

yeast : நொதி (நுரைமம்). நுரைத்தல உண்டாகும் ஓரணுவுடைய பூஞ்சணம் இது வைட்டமின-பி தொகுதி நிறைந்தது.

yolk : மஞ்சட்கரு:முட்டையின் மஞ்சள்கரு yolk எனும் சொல்லுக்குப் பதிவி

yellow cartilage : மஞ்சள் குருத் தெலுமபு : மேற பொதிவுறையான மஞ்சள் நிறச் சுருங்கி விரியும் குருத் தெலும்பு.

yellow fever (yellow jack) : மஞ்சள் காய்ச்சல் : மஞ்சட்காமாலையும் கருநிற வாந்தியு முடைய மஞ்சள் காய்ச்சல் நோய் ஒருவகைக்கொகவால் பரவும் வைரஸ் நோய். இதன் விளைவாக, சிறுநீரகங்களும் நுரையீரலும் வயிறும் வீக்கமடையும்; தோல் மஞ்சள் நிறமாகும் கருநிறத்தில் வாந்தியெடுக்கும் மஞ்சள் காமாலையும் ஈரல்

அழற்சியும் ஏற்படும்.

yellow-gum : குழந்தை மஞ்சட்காமாலை.

yellow spot : மஞ்சள் புள்ளி : மஞ்சள பொட்டு; கணலிழிப்புறத்திரைக் கூர்நோக்கிடப் புள்ளி.

yellows : மஞ்சட்காமாலை.

yolk : மஞ்சள் கரு : முட்டையிலுள்ள மஞ்சள் கரு.

yolk sac (yolk bag) : மஞ்சள் கரு : முட்டை மஞ்சள் கருப் பொதிவு இழைப்பை.

yomesan : யோமெசான் : முதிசசியடைந்த நாடாபபுழுவை வெளியேற்றும் நிக்லோசாமைடு என்னும் மருந்தின் வாணிகப் பெயர்.

yttrium-90 (⁹⁰y) : ஒய்ட்ரியம்-90: க திரியக்கப் பொருள்களால் உமிழப்படும் "பீட்டா துகள்கள்" எனப்படும் எதிர்மினமங்களை உமிழும் பொருள். 64h அளவு அரைவாழ்வுடையது. மார்பகப் புறறினபோது இது எலும்பு மெழுகில் பொருததப்படுகிறது.

zactirin : சாக்டிரின் : எத்தோ ஹெப்டாசின் என்ற மருந்தின் வாணிகப் பெயர்.

zantac : சான்டாக் : ரனிடீடின் என்ற மருந்தின் வாணிகப் பெயர்.

zarontin : சாரோன்டின் : இலே சான காக்காய் வலிப்புக்கு எதிராகப் பயன்படுத்தப்படும் எத்தோசக்சிமைடு என்ற மருந்தின் வாணிகப் பெயர்.

zastat : சாஸ்டாட் : நேரடி ஆக்சிஜன் இல்லாமல வாழ்கிற பாக்டீரிய நோய்க் கிருமிகளுக்கு எதிராகப் பயன்படுத்தப்படும் மெட்ரோனிடாசோல் என்ற மருந்தின் வாணிகப் பெயர். இது நுண்ணுயிர் எதிர்ப்பு மருந்து.

zinacef : சினாசெஃப் : பெனிசிலினை எதிர்க்கும் நுண்ணுயிரிகளுக்கு எதிராகப் பயன்படுத்தப்படும் செஃப்ரோக்சிம் என்ற மருந்தின் வாணிகப் பெயர்.

zinamide : சினாமைடு : காசநோயைக் குணப்படுத்தக் கொடுக்கப்படும் பைராசினாமைடு என்ற மருந்தின் வாணிகப் பெயர்.

zinc : துத்தநாகம்: பல்வேறு செரிமானப் பொருள்களின் இன்றியமையாத பங்கு வகிக்கும் ஒரு தனிமம் புரத இணைப்பில் முக்கியப் பங்கு கொள்கிறது. ஆல்ககால், கருத்தடை மாத்திரைகள் கள் ஆகியவற்றால் இது குறைகிறது. துத்தநாகக் குறைபாட்டினால், குருதிச் சோகை, குள்ள உருவம், மண் திண்ணும் பழக்கம் உண்டாகிறது.

zingibar : இஞ்சி; இஞ்சிக் கிழங்கு செடியின் வோ.

zona: பட்டை வளையம்; புலம்: கைகால்களைத் தாங்கும் எலும்புப் பட்டை வளையம்.

zonula ciliaris : கண்ணிமை இழைப்பிழை : கண் விழியாடியின் புறப்பகுதியைக் கண்ணிமை மயிருடன் இணைக்கும் தொங்கு இணைப்பிழை.

zonule : பட்டை வளையம்; சிறுபகுதி : சிறு பட்டை வளையம்.

zonulolysis: கண்ணிமை இணைப்பிழை அழற்சி; நுண்புலமுறிவு: கண்ணிமை இழைப் பிழையில ஏற்படும் வீக்கம்.

zoonosis : தாவு நோய்; விலங்குவழி தொற்று நோய்; விலங்கிய நோய் : விலங்கிடமிருந்து மனிதருக்குத் தாவக்கடிய நோய். இறைச்சிக் கொட்டில்கள், பண்ணைத் தொழிலாளர்கள் ஆகியோருக்கு இந்நோய் உண்டாகும்.

zoster : தேமல் : படர் தாமரை; அககி.

zygoma : கன்ன எலும்பு : கன்னத்தின வளைவெலும்பு.

zygote : இருபாலணு இணைவுப் பொருள்.

zyme : புளிமா : நோய்க் கிருமி.

zymogen : சைமோஜன் : ஒரு செயல் திறமிக்க செரிமானப் பொருளின் (என்ஸைம்) முன்னோடிப் பொருள். இது அமிலப் பொருளால் செயலூக்கம் பெறுகிறது.

zymosis : புளிப்பூட்டம் : நுண்ம நுழைவுப் பெருக்கக் கோளாறு.

Maruthuva Kalaich-chol Kalangiam

Manavai Mustafa



Published By
**Manavai
Publication**

AE5, (103) Annanagar
Chennai - 600 040.

